This is a digital copy of a book that was preserved for generations on library shelves before it was carefully scanned by Google as part of a project to make the world's books discoverable online.

It has survived long enough for the copyright to expire and the book to enter the public domain. A public domain book is one that was never subject to copyright or whose legal copyright term has expired. Whether a book is in the public domain may vary country to country. Public domain books are our gateways to the past, representing a wealth of history, culture and knowledge that's often difficult to discover.

Marks, notations and other marginalia present in the original volume will appear in this file - a reminder of this book's long journey from the publisher to a library and finally to you.

Usage guidelines

Google is proud to partner with libraries to digitize public domain materials and make them widely accessible. Public domain books belong to the public and we are merely their custodians. Nevertheless, this work is expensive, so in order to keep providing this resource, we have taken steps to prevent abuse by commercial parties, including placing technical restrictions on automated querying.

We also ask that you:

+ *Make non-commercial use of the files* We designed Google Book Search for use by individuals, and we request that you use these files for personal, non-commercial purposes.

+ *Refrain from automated querying* Do not send automated queries of any sort to Google's system: If you are conducting research on machine translation, optical character recognition or other areas where access to a large amount of text is helpful, please contact us. We encourage the use of public domain materials for these purposes and may be able to help.

+ *Maintain attribution* The Google "watermark" you see on each file is essential for informing people about this project and helping them find additional materials through Google Book Search. Please do not remove it.

+ *Keep it legal* Whatever your use, remember that you are responsible for ensuring that what you are doing is legal. Do not assume that just because we believe a book is in the public domain for users in the United States, that the work is also in the public domain for users in other countries. Whether a book is still in copyright varies from country to country, and we can't offer guidance on whether any specific use of any specific book is allowed. Please do not assume that a book's appearance in Google Book Search means it can be used in any manner anywhere in the world. Copyright infringement liability can be quite severe.

About Google Book Search

Google's mission is to organize the world's information and to make it universally accessible and useful. Google Book Search helps readers discover the world's books while helping authors and publishers reach new audiences. You can search through the full text of this book on the web at `http://books.google.com/`

Verlag v. August Hirschwald, Berlin. Meisenbach, Riffarth & Co. Berlin.

König.

ARCHIV

FÜR

KLINISCHE CHIRURGIE.

BEGR[illegible]

[illegible]

HERAUSGEGEBEN

VON

Dr. E. v. BERGMANN
[illegible]

Dr. C. GUSSENBAUER
[illegible]

Dr. FRANZ KÖNIG.
[illegible]

Dr. A. [illegible] v. EISELSBERG
[illegible]

Dr. W. KÖRTE.
[illegible]

SECHSUNDSECHZIGSTER BAND.

Mit 1 Porträt, 11 Tafeln und anderen Abbildungen im Text.

Jubiläumsband Franz König gewidmet

BERLIN, 1902

VERLAG VON AUGUST HIRSCHWALD.

N.W. Unter den Linden No. 68.

ARCHIV

FÜR

KLINISCHE CHIRURGIE.

BEGRÜNDET VON

Dr. B. von LANGENBECK,
weil. Wirklichem Geh. Rath und Professor der Chirurgie.

HERAUSGEGEBEN

VON

Dr. E. v. BERGMANN,
Prof. der Chirurgie in Berlin.

Dr. C. GUSSENBAUER,
Prof. der Chirurgie in Wien.

Dr. FRANZ KÖNIG,
Prof. der Chirurgie in Berlin.

Dr. A. Freih. von EISELSBERG,
Prof. der Chirurgie in Wien.

Dr. W. KÖRTE,
Prof. in Berlin.

SECHSUNDSECHSZIGSTER BAND.

Mit 1 Portrait, 11 Tafeln und anderen Abbildungen im Text.

Jubiläumsband Franz König gewidmet.

BERLIN, 1902.
VERLAG VON AUGUST HIRSCHWALD.
N.W. Unter den Linden No. 68.

BOSTON MEDICAL
APR 21 1902
LIBRARY.

CATALOGUED
APR 21 1902
E. H. B.

FRANZ KÖNIG

ZUR FEIER

SEINES

SIEBZIGSTEN GEBURTSTAGES

IN

FREUNDSCHAFT, VEREHRUNG UND DANKBARKEIT

GEWIDMET VON

DEN HERAUSGEBERN DIESES ARCHIVS UND

SEINEN SCHÜLERN.

BOSTON MEDICAL
APR 21 1902
LIBRARY.

CATALOGUED
APR 21 1902
E. H. B.

Inhalt.

Jubiläumsband Franz König gewidmet.

Seite

I. Vorbedingungen und letzte Ursachen des plötzlichen Anfalles von Wurmfortsatzentzündung. Von Professor Dr. Riedel. (Hierzu Tafel I—V und 10 Figuren im Text.) 1

II. Die zweizeitige Operation bei Appendicitis purulenta aut gangraenosa. Von Professor Dr. Riedel 163

III. Weiterer Beitrag zur Nierenchirurgie. (Aus der chirurgischen Klinik und Poliklinik zu Jena. — Geheimrath Riedel.) Von Privatdocent Dr. B. Grohé. (Hierzu Tafel VI und 1 Figur im Text.) 178

IV. Zur Kenntniss der Tumorbildung am harten Gaumen bei Pseudoleukämie. (Aus der chirurgischen Universitäts-Klinik zu Jena.) Von Dr. W. Röpke 334

V. Beiträge zur operativen Chirurgie. (Aus der Basler chirurg. Klinik.) Von Professor Dr. Hildebrand. (Hierzu Tafel VIa und 5 Figuren im Text.) 347

VI. Zur Beurtheilung der accidentell-traumatischen Hernien. (Aus der chirurgischen Universitäts-Klinik des Herrn Prof. O. Hildebrand in Basel.) Von Professor Dr. C. S. Haegler 377

VII. Beitrag zur Kenntniss der angeborenen Sacro-coccygealtumoren. (Aus der Basler chirurgischen Klinik.) Von Dr. E. Hagenbach. (Mit 3 Figuren im Text.) 426

VIII. Ueber einige operativ behandelte Fälle von Obstruction des Darmlumens. (Aus der Basler chirurgischen Klinik.) Von Dr. W. Courvoisier. (Mit 3 Figuren im Text.) 448

IX. Hundert Fälle von Perityphlitis. (Aus der Basler chirurgischen Klinik.) Von Dr. A. Müller. 478

X. Klinische und experimentelle Beiträge zur Kenntniss der Bauchcontusionen und der Peritonitis nach subcutanen Darmverletzungen. (Aus der chirurgischen Universitätsklinik des Professor Dr. Hildebrand in Basel.) Von Dr. Thommen . 563

XI. Ueber diffuses Enchondrom der Gelenkkapsel. Von Professor Dr. W. Müller. (Mit 2 Figuren im Text.) 637

Seite

XII. Zur operativen Behandlung infektiöser und benigner Venenthrombosen. Von Professor Dr. W. Müller 642
XIII. Zur Frage der operativen Ascitesbehandlung bei Pfortadercompression. Von Professor Dr. W. Müller 652
XIV. Beitrag zur Anatomie der Gicht. Von Privatdocent Dr. Erich Bennecke. (Hierzu Tafel VII.) 658
XV. Ueber die sogenannten Schenkelhalsfracturen. Zugleich ein Beitrag zur Frage der coxa vara traumatica. (Aus der chirurg. Universitäts-Klinik der Königl. Charité. Direktor: Geheimrath König.) Von Privatdocent Dr. Pels Leusden. (Hierzu Tafel VIII—IX.) 679
XVI. Zur Kenntniss der Lungen- und Wirbelsäulenaktinomykose. (Aus der chirurgischen Universitätsklinik der Kgl. Charité zu Berlin. Geheimrath Professor Dr. König.) Von Stabsarzt und Privatdocent Dr. Martens. (Hierzu Tafel X und 1 Figur im Text.) 698
XVII. Mittheilungen aus der Unfall-Abtheilung am Königl. Charité-Krankenhause zu Berlin. Von Dr. A. Köhler 710
XVIII. Zur chirurgischen Behandlung der Aleppobeule. Von Dr. Th. Walzberg. (Mit 1 Figur im Text.) 730
XIX. Ueber acuten duodeno-jejunalen Darmverschluss. Von Dr. Th. Walzberg. 737
XX. Ueber Hirnverletzungen durch stumpfe Gewalt und ihre Beziehungen zu den Brüchen des knöchernen Schädels. Von Professor Dr. O. Tilmann. (Mit 6 Figuren im Text.). . . . 750
XXI. Beitrag zur chirurgischen Behandlung der bösartigen Sarkome der langen Röhrenknochen. Von Dr. W. Kramer 792
XXII. Ueber Appendicitis, unter besonderer Berücksichtigung der chirurgischen Indicationsstellung. Von Dr. Wette 806
XXIII. Zur Casuistik der vielfachen Schussverletzung des Dünndarms. Von Dr. C. Francke. (Mit 1 Figur im Text.) 858
XXIV. Hildesheimer Chirurgen in alter Zeit. Von Dr. med. Ernst Becker 863
XXV. Das Wesen der Acetonurie. Von Privatdocent Dr. Waldvogel 888
XXVI. Zur Casuistik der Magenblutung nach Bauchoperationen. (Aus der chirurgischen Abtheilung des städtischen Krankenhauses zu Wiesbaden.) Von Oberarzt Dr. M. Landow. 900
XXVII. Ein Fall von Arterien-Verletzung bei Verrenkung des Oberarmes. Arteriennaht. Nachblutung. Unterbindung. Heilung. (Aus der chirurgischen Abtheilung des städtischen Krankenhauses am Urban zu Berlin.) Von W. Körte 919
XXVIII. Ueber einen Fall von traumatischem Magengeschwür. Von Dr. Jäckh 938
XXIX. Fistula ani congenita. (Aus der chirurgischen Abtheilung des Städt. Krankenhauses zu Wiesbaden. — Oberarzt Dr. Landow.) Von Dr. Kurt Bartholdy. (Mit 3 Figuren im Text.). . . . 956

Seite

XXX. Ueber die linksseitige Schenkelvenenthrombose nach der Laparotomie. Von Professor Dr. Riedel 977

XXXI. Die Hernia retro-fascialis et muscularis der vorderen Bauchwand. Von Professor Dr. Riedel 981

XXXII. Die Abreissung des Lig. teres vom Nabel. Von Professor Dr. Riedel 990

XXXIII. Ueber den Bruch des Radius am untern Ende. Von Geh. Med.-Rath Professor Dr. J. Rosenbach. (Mit 8 Figuren im Text.) 993

XXXIV. Ueber Fremdkörper in der Speiseröhre. (Aus der chirurgischen Universitätsklinik der Kgl. Charité, Berlin. Direktor: Geh. Med.-Rath Prof. Dr. König.) Von Dr. Dobbertin. (Mit 9 Figuren im Text.) 1029

XXXV. Zur Aetiologie und Therapie der durch Infection entstandenen Rectumstricturen. Nach dem Material der chirurgischen Universitätsklinik der Königl. Charité. Von Stabsarzt Dr. Wegner 1063

XXXVI. Zur Casuistik der traumatischen ossificirenden Myositis. (Aus der Unfallabtheilung der chirurgischen Universitäts-Klinik der Königlichen Charité.) Von Stabsarzt Dr. Graf. (Mit 2 Figuren im Text.) 1105

APR 21 1902
LIBRARY.

I.

Vorbedingungen und letzte Ursachen des plötzlichen Anfalles von Wurmfortsatzentzündung.

Von

Professor Dr. Riedel

in Jena.

(Hierzu Tafel I—V und 10 Figuren im Text.)

Ueber die Blinddarmentzündung ist in neuerer Zeit ausserordentlich viel geschrieben worden; weitere Mittheilungen bedürfen einer gewissen Rechtfertigung. Meiner Arbeit liegen zu Grunde Jahre lang fortgesetzte mikroskopische Untersuchungen[1]) von entfernten Wurmfortsätzen. Das Material ist ein vielseitiges und reichhaltiges; die Jenaer Klinik rekrutirt sich aus einer Bevölkerung von fast 2 Millionen; es gelangen zahlreiche sehr complicirte Fälle oft auf grossen Umwegen hierher; der Krankenbestand ist ein mehr oder weniger ausgesuchter.

Als Anhänger der vorwiegend operativen Behandlung der Appendicitis habe ich sicherlich manchen Kranken operirt, der an anderem Orte nicht operirt wäre; dadurch habe ich mich gerade über die leichten, nicht eitrigen Fälle von Appendicitis instruiren können. Die patholog.-anatom. Veränderungen, die man bei diesen

[1]) Anmerkung. Die Präparate wurden zunächst mit Formol sodann mit Alkohol gehärtet, darauf eingebettet. Die Kerne wurden mit Haematoxylin, Protoplasma und Blut mit Eosin gefärbt. Bei diesen Untersuchungen haben mich im Laufe der Jahre alle meine Herrn Assistenten unterstützt; am meisten zu Dank verpflichtet bin ich den Herrn Dr. Grohé, Verfasser der bekannten historischen Studie: Pathologie und Therapie der Typhlitiden. Greifswald 1896 und Herrn Dr. Röpke.

leichten Formen von Appendicitis sieht, geben in etwas den Schlüssel zur Erklärung der schweren Formen.

Immer aber handelt es sich nur um Wahrscheinlichkeitsschlüsse; die weitere Entwicklung des Leidens in einem bestimmten Falle wird eben durch die Operation unterbrochen; man kann nur vermuthen, wie sich das Leiden weiter entwickelt haben würde, wenn keine Intervention erfolgt wäre, sicher wissen kann man das nicht. Durch Zusammenstellung einer grösseren Serie von anscheinend in gleicher Weise aber in verschiedener Intensität erkrankten Wurmfortsätzen ist es möglich, den Entwicklungsgang des Leidens einigermaassen zu verfolgen, doch ist Vorsicht gerade beim vorliegenden Objecte ausserordentlich am Platze. Der Wurmfortsatz ist relativ einfach gebaut, in Folge dessen reagirt er auf die verschiedensten Schädlichkeiten immer mehr oder weniger in der gleichen Weise. Träger dieser Reaction ist selbstverständlich nicht das hoch entwickelte Gewebe der tubulären Drüsen, sondern das intertubuläre Bindegewebe. Dieses im Vergleiche zu den tubulären Drüsen minderwerthige Gewebe reagirt gewissermaassen je nach Bedürfniss bald mehr bald weniger. Wenn sich peu-à-peu ein Kothstein von vielleicht enormen Dimensionen im Wurmfortsatz entwickelt, aber doch keine arrodirende Thätigkeit entfaltet, sondern nur rein mechanisch die Wand des Wurmfortsatzes dehnt, so entwickelt sich das intertubuläre Bindegewebe in grossen Massen, um den Raum zwischen den aus einander gedrängten tubulären Drüsen auszufüllen. Häuft sich distalwärts vom nicht arrodirenden Kothsteine Schleim im Processus an, so wuchert auch dort das Bindegewebe zwischen den tubulären Drüsen, anscheinend um letztere, die jetzt unter dem Einflusse der auf sie eindringenden Schädlichkeit allmälig zu Grunde gehen, etwas zu ersetzen. Endlich wuchert es auch mehr selbstständig ohne greifbare Ursache, so dass eine Krankheit sui generis entsteht, die nichts mit einem Fremdkörper zu thun hat. Ein Schnitt durch einen solchen Wurmfortsatz wird dasselbe Bild geben, was ein Schnitt durch den distalen Theil eines Kothstein enthaltenden Wurmfortsatzes zeigt, während wir doch dort eine primäre, hier eine secundäre Bindegewebswucherung vor uns haben.

Es bedarf langer Uebung, bis man so weit kommt, dass man mit einiger Sicherheit bei Betrachtung von Querschnitten von Appendices entscheiden kann, ob man eine primäre oder eine secun-

däre Bindegewebswucherung vor sich hat. Auch der erfahrenste Mikroskopiker wird deshalb ausserordentlich vorsichtig sein in der Deutung der vorliegenden Bilder, zumal Alters- und Involutionsvorgänge auch noch eine Rolle spielen. Wenn ich das, was ich gesehen habe, mit einer gewissen Reserve, den klinischen Verlauf der Fälle gleichzeitig berücksichtigend, zusammenfassen darf, so würde ich zu folgenden Schlussfolgerungen kommen:

1. Ein vollkommen gesunder von Fremdkörpern freier Wurmfortsatz erkrankt so gut wie niemals isolirt an der Krankheit, die wir Appendicitis zu nennen pflegen.

2. Ein solcher gesunder Wurmforsatz kann sich an einem gleichzeitig im Coecum spielenden Catarrhe betheiligen. Durch einen solchen Catarrh wird im mikroskopischen Bilde die Structur des Processus nicht verändert; man findet nur etwas Schleim in dem sonst ganz normalen Wurmfortsatze. Ob dadurch eine der Appendicitis ähnliche Krankheit hervorgerufen werden kann, das muss dahingestellt bleiben, wahrscheinlich ist es nicht.

3. Die Appendicitis ist fast stets ein von langer Hand her präformirtes Leiden, das sich schleichend und fast symptomlos entwickelt. Es tritt genau wie die Cholecystitis in Erscheinung durch das Auflodern eines acut entzündlichen Processes in dem primär chronisch kranken Appendix.

4. Nur wenn ein spitzer Fremdkörper in den gesunden Appendix geräth, und rasch das distale Ende desselben perforirt, entsteht binnen wenigen Tagen in und um den im Uebrigen gesunden Fortsatz eine Krankheit, die entfernte Aehnlichkeit mit Appendicitis purulenta hat; der runde Fremdkörper kann auch direct nach längerer Zeit perforiren, gewöhnlich bereitet er langsam den Appendix zur entzündlichen Attaque vor, perforirt in Folge letzterer.

5. Präformirt wird der Appendix für die Attaque durch zwei ganz verschiedene Ursachen:

a) entweder entwickelt sich ein Kothstein in einem ganz gesunden Fortsatze und macht denselben secundär krank an mehr weniger circumscripter Stelle (ähnlich dem corpus alienum rotundum) oder

b) es erkrankt der Wurmfortsatz primär in ganz characteristischer Weise, ohne dass ein Kothstein vorhanden ist.

6. Diese typische Erkrankung des Wurmfortsatzes wird viel-

leicht am besten durch den Ausdruck: „Appendicitis granulosa“ gekennzeichnet.

7. Für gewöhnlich entwickelt sich ein Kothstein in einem ganz gesunden Wurmfortsatze; ausnahmsweisse entsteht er aber auch in einem primär an Appendicitis granulosa oder tuberculosa erkrankten Fortsatze.

8. Stricturen und Stenosen entstehen bald in Folge von Kothstein, der später ins Cavum coeci entleert wird, bald im Anschlusse an Appendicitis granulosa (seltener).

9. Der acut entzündliche Schub der nicht eitrigen Appendicitis ist nur ausnahmsweise auf einen noch vorhandenen im fast intacten Wurmfortsatz steckenden Kothstein zurückzuführen; für gewöhnlich entwickelt er sich auf der Basis der Appendicitis granulosa oder der Strictur und der Stenose.

10. Umgekehrt setzt der acut entzündliche Schub der eitrigen resp. jauchigen Appendicitis öfter auf dem durch Kothstein resp. corpus alienum rotundum, als auf dem durch Appendicitis granulosa und Strictur und Stenose präformirten Boden ein.

11. Ersterer hat im Allgemeinen einen schwereren, progressiveren, rascher zu Gangrän des Wurmfortsatzes führenden Charakter, als letzterer, doch ist auch bei Appendicitis granulosa und Strictur acute Gangrän des Processus nicht ausgeschlossen.

12. Der acut entzündliche Schub bei Stricturen und Stenosen pflegt im Allgemeinen ähnlich leicht zu verlaufen, wie bei Appendicitis granulosa; Strictur verursacht seltener Gangrän, als Appendicitis granulosa; bei Stenose kommt Gangrän kaum vor.

13. Wahrscheinlich wird der acut entzündliche Schub oft eingeleitet durch eine Blutung in die Granulationen; die Gewebe werden aus einander gedrängt, die Epithelien abgehoben und geschädigt; es folgt das Eindringen von Entzündungserregern in die feineren Lymphgefässe des chronisch kranken Processus; der Schub gleicht am meisten dem Erysipel, das auch am einfachsten durch Infection der feinen Lymphgefässe der Haut erklärt wird.

14. Die Lymphgefässe reagiren auf Infectionen mit bestimmten Allgemeinerscheinungen; das Erysipelas cutis setzt oft mit Schüttelfrost, Erbrechen und intensiven Kopfschmerzen ein, Erscheinungen, die bei nicht zu Erysipelas führenden Infectionen von Wunden gewöhnlich fehlen. Wird das Lymphgefässsystem eines in der Bauch-

höhle gelegenen chronisch kranken Organes inficirt, so gesellt sich zu den Allgemeinerscheinungen der Lymphgefässinfection noch die locale Reizung des Bauchfelles hinzu, so dass häufig Erbrechen entsteht.

15. Wie das Erysipelas bald leicht, bald schwer auftritt, so ist auch die acute Lymphangitis des chronisch kranken Proc. vermiformis bald leicht, bald schwer; im Principe liegt aber immer die gleiche Krankheit vor. Die leichte Lymphangitis verursacht die nicht eitrigen, die schwere die eitrigen Entzündungen des Wurmfortsatzes; die letzteren führen oft rasch zu Gangrän, weil die Entzündung bes. bei vorhandenem Kothsteine auf schwer putridem Boden einsetzt.

16. Sowohl um den einen arrodirenden Kothstein enthaltenden, als auch um den an Appendicitis granulosa erkrankten und den mit Strictur oder Stenose versehenen Appendix können sich beim Einsetzen des entzündlichen Schubes Abscesse entwickeln, ohne dass der Wurmfortsatz perforirt ist. Nur solche Abscesse sollte man periappendicitische nennen im Gegensatze zu den appendicitischen auf Perforation des Wurmfortsatzes beruhenden.

14. Zuweilen, aber selten entstehen auch bei nicht eitriger Entzündung des Wurmfortsatzes periappendicitische Abscesse weit vom Wurmfortsatze entfernt, z. B. in der linken Bauchseite und in der Brusthöhle.

18. Besonders diejenigen Abscesse, die um einen an Appendicitis granulosa leidenden Wurmfortsatz entstanden sind, kommen relativ häufig zur Resorption, weil sie wenig oder gar nicht putride sind. Aus demselben Grunde können auch auf gleichem Boden entstandene appendicitische Eiterungen zur Resorption kommen, endlich kann sogar der einer nicht putriden Gangrän verfallene Appendix selbst aufgesogen werden.

19. Die Appendicitis granulosa führt ausgesprochene Tendenz zur Spontanheilung herbei durch Verödung des Wurmfortsatzes; letztere erfolgt langsam und schleichend oder rasch nach entzündlichem Schube.

20. Stricturen und Stenosen heilen selten spontan aus, besonders selten die durch Kothsteinwirkung entstandenen.

21. Der schlimmste Feind des Kranken ist immer der arrodirende Kothstein; er drückt der Appendicitis den Stempel des malignen Leidens auf, während die entzündlichen Schübe bei App.

gran. und Stricturen resp. Stenosen relativ harmlos sind. Der entzündliche Schub beim kothsteinhaltigen Appendix führt zur Bildung putriden Eiters, und wenn dieser nicht durch die Bauchdecken hindurch nach aussen entleert wird (vorwiegend bei Lagerung des Processus lateral- oder abwärts vom Coecum) oder in den Darm, speciell ins Coecum sich ergiesst, so wird er besonders bei Lagerung des Processus an der medialen Seite des Coecum (fast 50 pCt. meiner Fälle) leicht in die freie Bauchhöhle durchbrechen oder wenigstens multiple Eiterherde in derselben zur Entwicklung bringen können (Vereiterung der Adhäsionen per diapedesin).

22. Die alte, jetzt vielfach verlassene Anschauung, dass der Kothstein in erster Linie den unglücklichen Ausgang der Blinddarmentzündung verschulde, muss nach jeder Richtung aufrecht erhalten werden. Kaum der dritte Theil der Fälle verläuft leicht, alle übrigen verlaufen schwer. Ausnahmsweise kommt definitive Heilung dadurch zu Stande, dass der Kothstein ins Cavum coeci entleert wird; meist bleibt allerdings Strictur oder Stenose im Appendix nach Exmission des Kothsteins zurück.

Vorstehende Sätze enthalten neben vielem Bekannten auch vielleicht einiges neue; ich tendire dahin, die ganze Materie etwas zu vereinfachen, damit wir nicht gar zu viele Abtheilungen bekommen (vergl. Sonnenburg, Perityphlitis. 4. Aufl.), während sich re vera die ganze Appendicitis non tuberculosa auf zwei Grundleiden zurückführen lässt. Das Gesagte zu beweisen, soll die Aufgabe nachstehender Arbeit sein, der mein gesammtes Material zu Grunde liegt. Aus klinischen Rücksichten stelle ich die eiterige der nicht eiterigen Appendicitis gegenüber, weil ja im Allgemeinen der Eiter der Krankheit den Stempel des schweren Leidens aufdrückt, während die Prognose der nicht eiterigen Appendicitis, abgesehen von einzelnen unten zu erwähnenden Ausnahmen, eine viel günstigere ist, ich betone aber nochmals, dass pathologisch-anatomisch eine strenge Trennung nicht statthaft ist; natürlich sind bei eiterigem Schube die Zerstörungen des Appendix stärker, als bei nicht eiterigem, aber sie sind nur graduell verschieden; im Laufe der Zeit sieht man alle Uebergänge von der nicht eiterigen zur eiterigen Appendicitis.

Um zunächst die Häufigkeit der in chirurgische Behandlung gelangenden Fälle von Appendicitis non purulenta feststellen zu können, sei eine Uebersicht über meine sämmtlichen Kranken gestattet. Behandelt wurden in toto bis zum 30. November 1901 an sog. Blinddarmentzündung = 300 Kranke. Von ihnen scheiden zunächst aus 18 Kranke; sie hatten entweder Actinomykose (1) oder Syphilis mit Strictur im Coecum (1) oder Tuberculose (16). Diese Zahl (4,8 pCt.) ist relativ viel zu hoch; die Fälle stammen z. Th. aus älterer Zeit, als den chirurgischen Kliniken vorwiegend schwere, durch conservative Behandlung nicht zu heilende Kranke zugingen. Nur einmal haben wir eine auf den Appendix allein beschränkte Tuberculose gesehen, in allen übrigen 15 Fällen war gleichzeitig das Coecum, gewöhnlich auch der übrige Darm erkrankt; der Patient mit der isolirten Tuberculose des Appendix bekam $^3/_4$ Jahre später gleichfalls allgemeine Tuberculose des Bauches.

Nur in drei Fällen entwickelte sich die Tuberculose ganz schleichend, so dass einmal sogar die Diagnose auf Wanderniere gestellt war. Mehrere Kranke litten längere Zeit an Leibschmerzen, bis die acute Attaque einsetzte; die meisten bemerkten vor derselben keinerlei Störungen. Diese acute Attaque war mehr oder weniger ausgesprochen in 11 Fällen vorhanden, meist verlief sie unter starkem Fieber; selbst wenn kein Eiter vorhanden war, beobachtete man Tage lang Temperaturen bis über 40°.

Für gewöhnlich kam es im Anschluss an die Attaque zu Eiterung und Durchbruch, am rapidesten dann, wenn sich ein Kothstein in dem tuberculösen Wurmfortsatz entwickelt hatte. Besonders bei der eben erwähnten auf den Wurmfortsatz allein beschränkten Tuberculose mit Kothstein traten genau die gleichen Erscheinungen auf, wie bei Appendicitis purulenta non tuberculosa. Fehlt der Kothstein, kommt es also nicht zu rascher Eiterung mit Durchbruch, so fällt bald auf, dass das Infiltrat oberhalb des Lig. Poup. nicht zurückgehen will; dasselbe besteht z. Th. aus verkästen resp. vereiterten retrocoecalen Lymphdrüsen; sie bilden zusammen mit dem verdickten infiltrirten Coecum den Tumor.

Eine Differentialdiagnose gegenüber der Appendicitis purulenta non tuberculosa ist zu Anfang ganz unmöglich, wenn die Tuberculose, wie so oft, mit acutem Schube einsetzt; kommt es bei vor-

handenem Kothstein zu rascher Eiterung, so dass man zur Eröffnung des Abscesses gezwungen ist, so klärt diese Incision die Sache auch nicht auf, weil der Eiter die gewöhnliche Beschaffenheit hat (putride). Erst bei der späteren Radicaloperation, der Exstirpation des Processus, wird man vielleicht die Tuberculose erkennen, wenn man das Coecum freigelegt, tuberculöse Drüsen entdeckt hat. Fehlen letztere, legt man nur die Abgangsstelle des Processus frei, so dass man das Coecum nicht weiter übersehen kann, so wird man erst durch das Misslingen der Operation darauf aufmerksam, dass Tuberculose vorliegt. Die sonst so sichere Vernähung des Appendixstumpfes resp. des Loches im Coecum (bei Totalverlust des Appendix) missglückt, weil die Wand des Darms tuberculös ist.

Von den restirenden 282 Kranken hatten

eiterige Appendicitis 198 = 70 pCt.,
nicht „ „ 84 = 30 „ ,

es hatten aber einige der letzteren früher eiterige Processe in Gestalt von periappendicitischen Abscessen in der Bauchhöhle gehabt; diese Abscesse waren resorbirt worden. Das Verhältniss von 198 : 84 entspricht dem Zugange zu einer chirurgischen Klinik, die doch vorwiegend schwerere Fälle bekommt; ein städtisches Hospital dürfte andere Zahlen aufweisen, mehr leichte Fälle aufnehmen. Die sicherste Statistik liefert in dieser Hinsicht wohl das Militär, weil der Soldat sich beim leisesten, durch Appendicitis bedingten Schmerze krank melden wird. Dort überwiegt die Zahl der leichten Erkrankungen so sehr, dass nur $3^1/_2$ pCt. Exitus letalis notirt werden, während die Statistik der practischen Aerzte 8 resp. 13 pCt. Todesfälle bei fast ausschliesslich conservativer Behandlung ergab. Selbstverständlich erklären sich die günstigen Resultate der Militärärzte auch noch durch andere Factoren; ihre Kranken stehen im besten kräftigsten Alter, während der practische Arzt vielfach weniger resistente Individuen, Kinder und ältere Leute behandelt, die Hauptsache bleibt aber immer, dass alle erkrankten Soldaten sich gleichmässig melden. Hätte auch die chirurgische Klinik einen derartig gleichmässigen Zugang, so würde vielleicht das Verhältniss der eiterigen zu den nicht eitrigen Appendicitiden nicht 70 : 30, sondern event. 50 : 50 sein.

I. Die Appendicitis non purulenta.

Im Vordergrunde der Debatte steht und wird immer stehen die Appendicitis purulenta, weil die Krankheit direkt das Leben bedroht. Wissenschaftlich interessanter ist die Appendicitis non purulenta, weil sie uns die ersten Stadien des ev. später schweren Leidens kennen lehrt; zuweilen wird sie auch dadurch bemerkenswerth, dass sie bei höchst geringfügigem pathologisch-anatomischem Befunde ein ausserordentlich schweres Krankheitsbild zur Folge hat. Diese schwere ev. unter hohem Fieber verlaufende Krankheit ist aber sehr wohl einer spontanen Heilung fähig, sie wird alsdann als geheilte Appendicitis purulenta aufgefasst, obgleich kein Tropfen Eiter vorhanden gewesen ist; auf solche Fälle stützt sich z. Thl. die Ansicht, dass auch die Appendicitis purulenta gewöhnlich ohne chirurgische Hülfe heilen könne, was aber nur für 75 pCt. der Fälle zutreffend ist, wobei wir von sicherer Heilung überhaupt kaum sprechen können; die acute Attaque geht glücklich vorüber, die Causa morbi bleibt stecken, um zahlreiche Recidive hervorzurufen.

Gerade weil die Appendicitis non purulenta die Auffassung von der ganzen Krankheit in einer für den Kranken nicht günstigen Weise beeinflusst hat, ist die Kenntniss derselben von grosser Wichtigkeit, sodass es sich also wohl der Mühe lohnt, weiteres Material über dieselbe beizubringen.

Appendicitis non purulenta kann entstehen

a) durch nicht arrodirenden grossen Kothstein in einem gesunden Wurmfortsatze,
b) durch Appendicitis granulosa,
c) durch Stricturen und Stenosen.

Am seltensten liegt die sub a erwähnte Ursache der Appendicitis non purulenta zu Grunde. Der Kothstein wirkt, wie man sagen möchte, entweder gut oder fast gar nicht.

In zahllosen Fällen sitzt er ruhig im Wurmfortsatz, ohne ihn zu schädigen, er kann enorme Dimensionen erreichen, die Drüsen im Wurmfortsatz ziemlich platt drücken und weit auseinander treiben, der Wurmfortsatz wehrt sich durch eine Barriere von einschichtigem Epithel gegen den Einfluss des putriden Fremdkörpers; wenn auch die geschlossenen Follikel zu Grunde gehen, das Binde-

gewebe zwischen den einzelnen Drüsenschläuchen wuchert und schafft einen soliden Sack, in dem das Corpus alienum unschädlich steckt. Gerade diese grossen Kothsteine scheinen die unschädlichsten zu sein; sie entwickeln sich vielleicht sehr langsam, so dass der Processus Zeit bekommt, sich zur Wehr zu setzen; nur wenn sich Flüssigkeit distalwärts von ihnen ansammelt, setzen gelegentlich leichtere entzündliche Schübe ein, ähnlich wie bei der Strictur oder der Stenose, ohne dass irgend eine Arrosion des Wurmfortsatzes am Sitze des Steines stattgefunden hat; letztere würde Anlass zu schwerem, akut entzündlichem Schube geben.

Wir haben in toto nur zwei Fälle beobachtet, in denen die Anhäufung von etwas Schleim distalwärts vom gewaltigen Kothstein leichtere Anfälle von Appendicitis hervorrief:

No. **231**. Rosa Unruh, 16 Jahre alt, aufgenommen 15. 1. 01.

Seit 6 Wochen klagt Pat. über intensive Schmerzen in der rechten Seite; kein Fieber.

Unsicher wird eine etwas knirschende Resistenz zwischen Nabel und Spina gefühlt. Abwartendes Verfahren, Eisblase. Weil die Klagen heftiger werden, 22. 2. 01 Schnitt in der Richtung der Sehne des Obliq. ext., sodann in der Richtung der Fasern vom Obliquus internus, freie Bauchhöhle geöffnet. App. direct nach hinten verlaufend, schlingt sich um die Uebergangsstelle des Ileum ins Cöcum hinten herum. Gefässe etwas erweitert, sehr grosser Kothstein, etwas Schleim hinter demselben. App. entfernt, Bauchwunde durch dreischichtige Naht geschlossen. Reactionsloser Verlauf. Mitte März geheilt entlassen. April 1901 frei von Beschwerden, im blühenden Zustande hier vorgestellt, erkrankt aber später an Magengeschwür, klagt auch wieder über ziehende Schmerzen rechts (Adhäsionen?).

Mikroskop.: Drüsen im Bereiche des Steines auseinander gedrängt, Epithel erhalten, dasselbe Bild distalwärts vom Steine.

No. **167**. Martin Greiner — Vetter, 28 Jahre alt, aufgenommen 9. 8. 99, entlassen 16. 9. 99.

1889 Erbrechen und krampfartige Schmerzen in der Magengegend; schliesslich lokalisirte sich der Schmerz in der rechten Unterbauchgegend; kein Fieber. Pat. fühlte sich 10 Tage krank, ging dann wieder seiner Arbeit nach. Im August 1897 zweiter, dem ersten ähnlicher Anfall, beträchtliches Fieber, 7 Tage lang dauernd, kein Erbrechen. Am 16. April 99 dritter Anfall mit Erbrechen, 15 Tage lang, 1 Monat später abermals 8 Tage lang. Der letzte Anfall vom 2.—6. August verlief mit krampfhaften Schmerzen in der Magengegend, die sich bald in die rechte Unterbauchgegend fortsetzten, Auftreibung des Leibes und 38,5 Temp.

Status praesens: Kräftiger Mann; Leib nicht aufgetrieben. In der Ileocoecalgegend ein hühnereigrosser Knoten zu fühlen; kein Fieber.

13. 8. Inc. in die freie Bauchhöhle. An der Aussenseite des Coecum bestehen Adhäsionen, die leicht zu lösen sind. Man gelangt dort auf einen grösseren harten Knoten, der anfangs für eine Drüse gehalten wird; es handelt sich aber um einen nach oben umgeschlagenen Proc. verm. mit mächtigem Kothsteine. Entfernung des Proc. Naht; kein Tampon. Verlauf etwas gestört durch Stichkanaleiterung. Bauch dauernd frei.

Die mikroskopische Untersuchung des Wurmfortsatzes ergab breitgedrückte, aber im Uebrigen ganz intacte Drüsen; von entzündlichen Processen sah man nur Anhäufungen von Rundzellen im submukösen Gewebe.

Wie lange der Stein bei No. 231 gesteckt hatte, das kann man natürlich nicht wissen, No. 167 trug ihn sicherlich 10 und mehr Jahre mit sich herum, da schon ein Decennium vorher der erste entzündliche Schub erfolgte; erst 8 Jahre später setzte der zweite ein, er war schon heftiger, verlief unter hohem Fieber, trotzdem keine Arrosion des Wurmfortsatzes oder, wenn vorhanden, vollständige Wiederherstellung des Epithels und damit Errichtung eines Walles gegen Infectionsträger; es kommt nur zur Bildung von Adhäsionen in Folge des Durchwanderns von einzelnen Entzündungserregern, damit ist die Attaque erledigt.

Diesen zwei Fällen von Appendicitis non purulenta in Folge von Steinbildung in einem gesunden Wurmfortsatze stehen mehr als 50 gegenüber, deren Wurmfortsätze an der oben erwähnten Appendicitis granulosa erkrankt waren, wobei also ein Kothstein fehlte. Das Charakteristische dieser Krankheit besteht in Folgendem:

1. Zwischen den tubulären Drüsen entwickelt sich Granulationsgewebe; dasselbe drängt die Drüsen mehr oder weniger weit auseinander. Während in einem normalen Appendix (Taf. V, Fig. 5) die tubulären Drüsen unmittelbar nebeneinander liegen, schiebt sich hier ein kleinzelliges, stark gefässhaltiges Gewebe zwischen die Tubuli hinein; es umgiebt auch die Basis derselben in breiter Schicht und dringt schliesslich überall zwischen die geschlossenen Follikel ein. Die Tubuli sind bald um das einfache, bald um das mehrfache ihres Durchmessers aus einander gedrängt; am meisten werden sie dort verschoben, wo sie geschlossenen Follikeln aufsitzen; letztere rücken dadurch gewissermaassen in die innerste Auskleidung des Appendixkanals hinein, sie sind aber stets von einem einschichtigen Stratum kurzer Cylinderzellen überzogen, das auch die zwischen den tubulären Drüsen angehäuften Granulationen

überzieht. Diese Veränderung findet sich bald in der ganzen Länge des Wurmfortsatzes, bald an circumscripter Stelle, bald — auf dem Querschnitte — ringsum oder nur zu $^1/_3$, $^1/_4$ des Umfanges; oft ist sie im proximalen Theile des Appendix viel weiter fortgeschritten, als im distalen Theil (vergl. Taf. IV, Fig. 1 und 2).

Auf den Tafeln ist das Leiden in seiner fortschreitenden Entwicklung dargestellt. Fig. 1 der Taf. V zeigt die tubulären Drüsen gegenüber denen eines normalen Appendix schon erheblich durch Bindegewebswucherung aus einander gedrängt; auf Fig. 1 und 2 der Taf. I sieht man nur ganz spärliche Drüsenreste, wohl aber ist das einschichtige Epithel an der Innenseite des Appendix noch wohlerhalten. Fig. 3 der Taf. IV lässt nur noch einen minimalen Rest dieser Epithelien erkennen; distalwärts von denselben finden sich nur noch Granulationen, tubuläre Drüsen und geschlossene Follikel sind gänzlich zerstört. Fig. 2 der Taf. III zeigt überhaupt keine Epithelien mehr; Granulationen und die Reste von geschlossenen Follikeln umgeben ein relativ weites Lumen.

Fig. 1 und 3 der Taf. III demonstriren den nicht seltenen spontanen Heilungsvorgang durch Obliteration; in dem einen Falle sind die geschlossenen Follikel einfach zusammengerückt, nachdem die tubulären Drüsen gänzlich verloren gegangen waren; in Fig 3 der Taf. III findet sich lediglich Bindegewebe um einen etwas unsicheren Hohlraum herum.

2. In diesem Granulationsgewebe finden sich oft kleine, aber makroskopisch sichtbare Blutergüsse; man sieht sie am häufigsten in denjenigen Granulationen, welche die geschlossenen Follikel umgeben, sodann aber auch an der Basis der Tubuli, sowie zwischen denselben. Ein Theil dieser Blutergüsse ist sicherlich ein Kunstproduct, entstanden durch die Manipulationen beim Ablösen und Abbinden des Appendix. Wenn man auch nach Exstirpation eines ganz gesunden Fortsatzes keine Hämorrhagien sieht, so beweist das nichts, weil eben Granulationen in einem gesunden Fortsatze fehlen. Bei schwereren Schädigungen eines gesunden Fortsatzes, z. B. bei Einklemmung in einer engen Bruchpforte, treten Hämorrhagien massenhaft auf, wodurch bewiesen wird, dass der Wurmfortsatz stark zu Blutungen neigt. Immerhin sind nicht alle Blutergüsse bei der Appendicitis granulosa auf mechanische Einflüsse bei der Operation zurückzuführen; operirt man während oder gleich

nach der Attaque, so sieht man sie massenhaft; bei intermediären Spätoperationen sind sie entsprechend seltener, fehlen oft ganz.

Die geschilderten Verhältnisse sind natürlich längst gesehen und beschrieben worden. Sehr gute Abbildungen bringt Zuckerkandl[1]) in seinen Figuren 8, 10 und 15; er deutet sie als Involutionsvorgänge. Zum Glück hat er die Wurmfortsätze, deren Querschnitte er zeichnete, genauer beschrieben.

Da heisst es für Fig. 10: Wurmfortsatz kurz, sehr dick und hart; im proximalen und im mittleren Drittel ist die Lichtung äusserst eng, die Schleimhaut verschmälert, Drüsen- und Follikelarm, im distalen Drittel ist die Lichtung nicht mehr vorhanden. Fig. 15: Wurmfortsatz dickwandig, keulenförmig; im proximalen Drittel Lumen eng, im mittleren und distalen Theile ist der Processus obliterirt, sein Ende ist verdickt. Aus dieser Schilderung kann man leicht entnehmen, dass Zuckerkandl durchaus pathologische Wurmfortsätze vor sich hatte, die gerade deshalb, weil sie pathologisch verändert waren, der Obliteration entgegen gingen; hätte er die Träger dieser Appendices ante mortem befragt, so würde er wahrscheinlich erfahren haben, dass sie an leichter Appendicitis gelitten hatten — nöthig war aber auch das nicht, da solche Veränderungen ganz symptomlos entstehen können, wobei sie doch pathologischer Natur sind. Fig. 8 stammt von einem Justificirten: „Schleimhaut normal, Submucosa stark verdickt, fetthaltig". Ich halte die im Bilde wiedergegebene Schleimhaut nicht für normal, sie ist an Appendicitis granulosa erkrankt; deshalb brauchte der Träger des Wurmfortsatzes durchaus noch nicht krank zu sein; es blieb vielleicht der acut entzündliche Schub bis zu seiner Hinrichtung aus, doch wissen wir darüber ja nichts Genaueres.

Seitens französischer Autoren ist diese Veränderung in neuerer Zeit gleichfalls sehr genau beschrieben worden (Pilliet, Cortes, Bran et Letulle). Eine sehr eingehende Darstellung liefern Monod und Vanviers in der Encyclopaedie scientifique des Aide-mémoire; sie erwähnen, dass die Drüsenschläuche durch ein entzündliches Gewebe aus einander gedrängt seien, dass Blutungen stattgefunden hätten; sie bezeichnen diese Veränderungen als catarrhalische.

Ich halte diese Bezeichnung nicht für zutreffend; ein an Catarrh leidender Wurmfortsatz sieht ganz anders aus. Ich besitze allerdings, obwohl ich mich an mehrere Directoren von pathologisch-anatomischen Instituten wandte, nur einen sicher an Catarrh erkrankten Wurmfortsatz (gleichzeitig war das Coecum im Zustande des Catarrhes), die Untersuchung desselben beweist aber mit voller

[1]) Anatomische Hefte. Band 4. 1894.

Sicherheit, dass der Catarrh die Structur des Fortsatzes gar nicht verändert, man sieht lediglich geronnene Schleimmassen im Lumen des Processus liegen, der Drüsenapparat desselben ist ganz intact. Die Bezeichnung „Catarrh" ist also nicht richtig, ebenso wenig besagt das Wort: „Appendicitis simplex", das sich wohl mit „Catarrh" deckt; man sollte doch die beschriebene Veränderung in pathologisch-anatomischem Sinne klar bezeichnen; ich habe mir deshalb erlaubt, das Wort: „Appendicitis granulosa" zu benutzen.

Ich glaube, dass diese Appendicitis granulosa sich vielfach schleichend und langsam entwickelt, ohne dass die Träger derartiger Wurmfortsätze jemals einen acut entzündlichen Schub erleiden, dass sie in der That entsprechend der Ansicht Zuckerkandl's oft zur Obliteration führt. Dass wir aber lediglich einen normalen Involutionsvorgang im Sinne Ribbert's vor uns hätten, das ist gänzlich ausgeschlossen; sehen wir doch derartige Veränderungen auch bei Kindern im zarten Alter, die wiederholt an leichten Attaquen von Appendicitis gelitten haben. Beim normalen Involutionsvorgange findet ein gleichmässiger Schwund der sämmtlichen Gewebe des Appendix statt, für die Appendicitis granulosa ist gerade das Auftreten von viel Granulationsgewebe zwischen den tubulären Drüsen charakteristisch. Bei dem einen führt nun die Krankheit schleichend und schmerzlos zur Obliteration, beim anderen kommt es zu einem resp. zu mehrfachen entzündlichen Schüben, bis die Obliteration erfolgt, beim dritten erhält sich der Appendix trotz mehrfacher Schübe im Zustande der Appendicitis granulosa, beim vierten kommt es zur Infection der zugehörigen Lymphdrüsen, beim fünften zur Bildung eines periapp. Abscesses, der evtl. wieder resorbirt wird, alles dieses, ohne dass eine Spur von Eiter im Appendix auftritt; beim 6. endlich setzt der acut entzündliche Schub sofort mit Eiterung, selbst mit Gangrän ein, hier liefert die App. gr. den Boden für die acute eitrige Attaque von Appendicitis meist ohne Kothsteine, so dass der Eiter vielfach wenig oder garnicht putride ist; nur bei sofort einsetzender Gangrän ist er meist putride, aber nicht immer. So haben wir eine ganze Scala von entzündlichen Schüben vor uns, vom leichtesten kaum fühlbaren an bis zum schwersten hin, alle zur Entwickelung kommend auf der Basis der Appendicitis granulosa, doch soll hier zunächst von den nicht resp. den nicht mehr eiterigen Schüben

der einstige periappendicitische Abscess wurde alsbald resorbirt, die Reste desselben blieben aber in Gestalt gelbbrauner Massen liegen) die Rede sein, um den Nachweis zu führen, dass diese nicht eitrige appendicitische Attaque sowohl zu Anfang wie im Recidiv unter ebenso stürmischen Erscheinungen verlaufen kann, als die eitrige.

Freilich das Gros der Fälle verläuft leicht; einige wenige Tage Schmerzen in der rechten Seite, bei geringfügiger oder gänzlich fehlender Temperatursteigerung, kaum merklicher Auftreibung des Bauches, geringfügigem oder fehlendem Erbrechen, das ist der leichteste Schub in einem an App. gran. leidenden Wurmfortsatze. Solche Fälle stellt gewiss das Militär in Masse; möglich, dass die energischen körperlichen Anstrengungen diese leichtesten Attaquen auslösen, wie sie auch die schweren in Scene setzen können.

Solche Fälle kommen bei der ersten Attaque natürlich nicht zur Operation, der Chirurg sieht diesen ersten Anfall selten — ich sah ihn nur 4mal, rieth, allerdings mit einem gewissen Gefühl von Sorge, zum Abwarten. Eine von diesen Kranken wurde 4 Monate später wegen andauernder leichter Beschwerden operirt, eine andere 4 Jahre später auswärts; erstere litt an allerdings sehr geringfügiger Append. gran., combinirt mit zwei kleinen Kothsteinen, die zweite erkrankte nach 4jährigem Wohlsein sehr heftig fieberhaft, aber ohne Eiterung. Dass aber auch diese ersten geringfügigen Anfälle auf App. gran. zurückzuführen sind, das beweisen die Befunde bei Recidivoperationen derartiger Kranker; diese Operationen sind selbstverständlich selten, weil in der That die Krankheit wohl sehr oft spontan ausheilt durch Verödung des Wurmfortsatzes. Ich habe aber doch im Laufe der Zeit 15 derartige leichte in keiner Weise complicirte Fälle operirt und dadurch den Beweis führen können, dass diesen leichten Fällen die App. gr. zu Grunde liegt; ich führe drei typische Krankengeschichten an:

No. **190.** Selma Foetisch, 21 Jahre, aufgenommen am 30. 3. 1900, entlassen am 7. 5. 1900.

Das von gesunden Eltern stammende Mädchen verspürte im 14. Lebensjahre einen „Platzer“ in der rechten Seite beim Aufheben von Holz; sie hatte 4 Wochen lang Schmerzen, ohne jedoch bettlägerig zu sein. Seit jener Zeit spürte sie gelegentlich bei schweren Arbeiten schmerzhaftes Ziehen in der rechten Unterbauchgegend; dasselbe wurde stärker, als sie sich vor 3 Jahren im Bette stark gereckt hatte; sie consultirte damals sogar einen Arzt; derselbe

fand nichts Auffallendes. Kurz vor Weihnachten 99 bekam sie beim Drehen einer Maschine wieder Schmerzen; dieselben wurden allmälig stärker, so dass die Kranke vollständig arbeitsunfähig wurde. Erbrechen fehlte; Stuhlgang regelmässig, nur in letzter Zeit retardirt.

St. praes.: Kräftiges Mädchen. Kein Tumor oberhalb des rechten Lig. Poup. nachweisbar, wohl aber Empfindlichkeit daselbst, spontan wie auf Druck.

3. 4. Incision legt einen sehr langen, ganz unverwachsenen, nur mit dilatirten Gefässen in der Serosa versehenen Wurmfortsatz frei. Exstirp. Naht. Bauchwunde mit tiefgreifenden Seidennähten geschlossen, keine Catgutnaht der Muskeln.

7. 4. 39,0 Temp. Nähte ohne Eiter, aber tief einschneidend, werden entfernt.

8. 4. Normale Temp.; weiterhin reactionsloser Verlauf, Appendix zeigt ganz exquisite App. granulosa mit sehr spärlichen Hämorrhagien.

7. 5. Gesund entlassen. 5. 9. Völlig frei von Beschwerden vorgestellt.

No. **243.** Minna Frenzel, 22 Jahre, aufgenommen am 31. 3. 01.

Im Mai 1900 nach ruhiger Tagesarbeit (Schneiderei) Nachts erwachend wegen starker Schmerzen rechts, Uebelkeit, Schwindelgefühl, aber kein Erbrechen. Trotzdem stand Pat. auf, arbeitete den Tag über, wurde gegen Abend wieder ganz wohl. Erst $^1/_4$ Jahr später zweiter Anfall, wieder Nachts, Pat. blieb am nächsten Tage liegen, weil sie noch zu viel Schmerzen hatte. Dann wieder gesund den Winter hindurch bis 14 Tage vor der Aufnahme nach stärkerer häuslicher Arbeit abermals Nachts ein heftigerer Schmerzanfall einsetzte mit 3maligem Erbrechen; Pat. blieb wieder einen Tag liegen. Weil sie sich weiterhin unbehaglich fühlte, stellte sie sich in der chirurg. Poliklinik vor, wo man Empfindlichkeit auf Druck fand, keinen Tumor. Pat. wurde aufgenommen und ins Bett gelegt. Dadurch verschwanden die Schmerzen vollständig, selbst auf Druck spürte sie nichts mehr; kein Fieber.

Am 7. 4. stand sie auf, Abends maass man statt 36,8 schon 37,4; in der folgenden Nacht erwachte sie um 3 Uhr mit Uebelkeit, doch kam es nicht zum Erbrechen; kein Tumor am nächsten Morgen fühlbar, wohl aber bestand Empfindlichkeit auf Druck.

9. 4. Kreuzförmige Durchtrennung der Muskeln. Coecum liegt vor, hinter ihm der Appendix, gebogen aber sonst unverändert, nicht verwachsen. Exstirpation. Catgutnaht.

Reactionsloser Verlauf. 12. 4. geheilt entlassen.

Ein Schnitt durch das proximale Ende des Processus ergiebt bereits erhebliche App. granulosa haem., am distalen Ende sind die Drüsen fast gänzlich geschwunden; die Reste derselben sind durch Granulationen auseinander gedrängt. Die Obliteration des Processus steht offenbar nahe bevor.

No. **101.** Stud. jur. H., 22 Jahre alt, aufgenommen am 21. 1. 98.

Vor 3 Jahren Appendicitis mit mässigem Fieber, 3 Wochen lang, seitdem leidlich gesund aber blass und wenig leistungsfähig. Seit 4 Tagen wieder Schmerzen, Bauch so empfindlich, dass man ihn kaum anrühren kann, aber nicht aufgetrieben. Weder Fieber noch Erbrechen.

23. 1. 98. Incision: App. nirgends verwachsen, weissgrau, lang, im mittleren Drittheile etwas verdickt, wird entfernt. Naht der Bauchdecken ganz besonders sorgfältig. Reactionsloser Verlauf. Geheilt entlassen am 20. 2. 98. Dauernd gesund geblieben.

Mikroskop. Befund: Ausgesprochene App. gr. haemorrh.

Diese 3 Kranken demonstriren die Consequenzen der Append. gr. haem. in 3 Formen: No. 190 hat überhaupt gar keine Attaquen, nur leise bohrende Schmerzen, die bei Bewegungen, beim Arbeiten stärker werden; No. 243 hat zum Beginn eine leise Attaque, Pat. liegt aber nur einen Tag im Bette; sie wird auch später niemals länger bettlägerig, aber das Leiden wird im Laufe der Zeit stärker; ein leiser Schüttelfrost leitet schon den letzten Anfall von Appendicitis ein, obwohl anscheinend schon Tendenz zu Spontanheilung durch Obliteration des Wurmfortsatzes besteht. No. 101 endlich erkrankte schon leicht fieberhaft bei dem ersten Anfalle, man dachte an eitrige Entzündung; sie war sicher nicht vorhanden gewesen, doch blieb Patient blass und wenig leistungsfähig.

In allen drei Fälle war selbstverständlich von einem Tumor keine Rede; ich operirte No. 190 und 293, weil die Kranken wieder arbeitsfähig werden wollten, No. 101, weil Patient erklärte, dass er endlich ganz gesund werden wollte; die heftigen Schmerzen, an denen er litt, beschleunigten seinen Beschluss, sich operiren zu lassen. Die Wumfortsätze von No. 190 und 243 boten makroskopisch gar nichts Abnormes — mikroskopisch desto mehr —, der von No. 101 zeigte nur eine leichte Auftreibung im mittleren Drittheile, Verwachsungen fehlten vollständig, so dass also lediglich die App. gran. haem. als Causa der bei No. 190 und 243 sich beständig wiederholenden leichten Attaquen und der etwas schwereren Anfälle bei No. 101 betrachtet werden muss. Weitere 12 Fälle zeigten ähnliche leichte Erscheinungen; sie wurden sämmtlich wegen dauernder leichter Beschwerden operirt, nur ein Kranker hatte ein schweres Krankheitsbild geboten und zwar vielleicht in Folge übermässigen Opiumgebrauches. Da Patient selbst Arzt war und sich genau beobachtete, so ist seine Leidensgeschichte sehr instructiv; sie deutet vielleicht darauf hin, dass ein ausserordentlich geringfügiges Leiden durch die Therapie zu einer schweren, das Leben bedrohenden Krankheit grossgezogen werden kann:

No. 155. Dr. med. T., 42 Jahre alt, aufgenommen 28. 5. 99.

Früher stets gesund, aber hereditär tuberculös belastet. Am 1. April 98. Abends 2mal Durchfall in Folge geringer Aufregung (Pat. hatte in seinem Krankenhause eine eingeklemmte Hernie reponirt.) Am nächsten Tage geringe Empfindlichkeit auf Druck in der Ileocoecalgegend, kein Fieber, kein Erbrechen, aber ganz leichte Auftreibung des Leibes, Stuhlverstopfung, deshalb hohe Wassereinläufe mit Erfolg, keine Schmerzen dabei. Pat. practicirte noch 2 Tage, doch wurden die Schmerzen allmälig stärker, bohrender, besonders in der Nähe der Symphyse und oberhalb des Lig. Poup. Am 4. April blieb Pat. im Bette, weil sich jetzt eine vermehrte Resistenz der ganzen Blinddarmgegend entwickelte bis zur Höhe des Darmbeinkammes, deshalb vom 7. April an Opium, Eis, strenge Diät. Allgemeinbefinden fast gut, kein Erbrechen, das Abdomen nicht besonders druckempfindlich, aber stark aufgetrieben; Temp. 37 –37,8 (einmal Abends). Schmerzen jetzt 8 Tage lang stärker, so dass Pat. jede Bewegung vermeiden musste, dann geringer. Am 16. Tage der erste Stuhlgang; heftiges Pressen, weil Kothmassen stark eingedickt waren, sogar Blutung aus dem After.

Am nächsten Abende Schüttelfrost bei 39,0 Temp., Schmerzen in der rechten Brustseite, Dyspnoe, Auswurf von reinem dunkel schwarzrothen Blut in den nächsten Tagen, später mit Schleim vermischt, nie eigentlich rostfarben. Dabei überaus starker Meteorismus und starkes Aufstossen. Bald wurde Dämpfung im Bereiche des ganzen unteren rechten Lungenlappens nachgewiesen, aufgehobene Athmung; schweres Krankheitsbild 8 Tage lang. Die Erscheinungen von Seiten des Blinddarmes traten allmällg zurück, der Meteorismus verschwand. In der 6. Krankheitswoche war die Lungenerkrankung vorüber. Man gab jetzt Abführmittel, wobei Fetzen entleert wurden, die den Eindruck von Schleimhautstücken machten; 14 Tage lang wurden sie zusammen mit Schleim entleert. Die Blinddarmgegend blieb noch 4 Wochen lang sehr empfindlich, so dass Patient erst nach Ablauf von fast 3 Monaten das Bett verliess.

Beim Treppensteigen, längerem Gehen und nach Diätfehlern traten immer wieder Schmerzen rechterseits auf; im October 98 wurden Soolbäder mit anscheinend günstigem Erfolge genommen. Der Winter verging, ohne dass Pat. ganz schmerzfrei wurde, wenn er auch oft Wochen lang gar nichts spürte. Anfang März 99 wurden die Schmerzen wieder heftiger, Pat. musste wieder das Bett aufsuchen; kein Fieber, kein Meteorismus, aber Schmerz bei jeder Bewegung des Beines. Dauer des Krankenlagers wieder acht Wochen, starke Abmagerung in Folge strenger Diät, deshalb Beschluss, unbedingt durch Operation dem Leiden ein Ende zu machen.

Die Untersuchung des mässig genährten Patienten ergab Empfindlichkeit auf Druck rechterseits, Tumor nicht nachweisbar; alle Organe gesund.

3. Juni. Inc. Appendix sehr lang, nirgends verwachsen, verläuft medianwärts nach dem kleinen Becken zu. Ein dünner Netzstrang ist am Typhlon adhaerent; er wird abgetragen, desgl. der Appendix. Letzterer kaum verdickt, weich, zeigt deutliche Hämorrhagien. Die mikroskop. Untersuchung ergiebt Appendicitis granulosa haemorrhagica in sehr geringem Grade.

Verlauf. In den ersten Tagen starker Meteorismus, kein Fieber; sodann bei 38,0 Schmerzen hinten links und Exspectoration von Blut. Rasselgeräusche h. u., aber keine Dämpfung.

15. Juni. Wunde fast in ganzer Ausdehnung per primam verheilt; Husten weniger, Allgemeinbefinden gut.

17. Juni. Brustschmerzen hinten rechts, dort undeutliche Dämpfung. Geballtes blutiges Sputum ohne Tuberkelbacillen. Temp. 40,5.

20. Juni. Fieber fast verschwunden, Husten geringer. Geh. entlassen. Ein Brief vom Ende August meldet 12 Pfd. Gewichtszunahme und vollständiges Wohlbefinden.

Patient selbst und seine Aerzte hatten, zumal das Leiden nach Jahresfrist zum zweiten Male aufgetreten war, stricte die Diagnose auf Appendicitis purulenta gestellt; die Pneumonie sollte durch inficirten Thrombus entstanden sein. Ich bestritt ganz entschieden diese Diagnose, erklärte die Appendicitis für eine nicht eitrige und lehnte die Operation zunächst ab. Pat. äusserte sich aber dabei, dass er in diesem Zustande nicht weiter leben wolle; lehne ich die Operation ab, so würde er sich anderswo den vereiterten Wurmfortsatz exstirpiren lassen; daraufhin wurde er operirt. Der Fall demonstrirt folgendes: Offenbar in Folge des Opiumgebrauches kam es bei ganz leichter Appendicitis zu hochgradiger Retention von Koth, die erst am 16. Tage anfing zu weichen; möglich, dass etwas Typhlitis dabei war — Netzstrang am Coecum adhaerent, vielleicht erst während der Krankheit entstanden dadurch, dass die Appendicitis auf das mit Koth gefüllte Typhlon übergriff. Bei der gewaltsamen Entleerung der eingedickten Kothmassen am 16. Tage der Krankheit mag sich ein blander Thrombus aus den Haemorrhoidalvenen gelöst haben und in die Arteria pulm. gerathen sein, daher die Pneumonie als Folge eines haemorrhagischen Infarctes. Die Retention von Koth führte weiterhin zu Colitis mit Abgang von Gewebsfetzen, die wie Schleimhautstücke aussahen; die noch Monate lang dauernde Entleerung von schleimigen Massen bewies, wie schwer der Dickdarm gelitten hatte.

Wäre Patient statt mit Opium sofort mit Abführmitteln behandelt worden, so wäre vielleicht keine so ernste Krankheit entstanden. Dass die leichte Appendicitis der Ausgangspunkt des ganzen Leidens war, das wird dadurch bewiesen, dass Patient seit der Operation dauernd gesund geblieben ist; er war also völlig im Rechte,

als er sich operiren liess, obwohl die pathologisch-anatomischen Veränderungen in seinem Wurmfortsatze ausserordentlich geringfügig waren; sie genügten aber doch, um den Boden abzugeben für einen leichten entzündlichen Schub, der bei Verabreichung eines Abführmittels wahrscheinlich ganz milde verlaufen wäre, jetzt aber durch Opium zu einem schweren Leiden ausgebildet wurde. Immerhin hat im Hinblicke auf Fall No. 102 (s. u.) die gegebene Erklärung ein Fragezeichen; möglich ist jedenfalls auch bei leichter App. die Entwicklung eines circumscripten entzündlichen Herdes in der Lunge im Anschlusse an die Attaque.

Vergleicht man die in diesen 15 Fällen gewonnenen Präparate, so erkennt man, dass bald ganz geringfügige, bald sehr starke Veränderungen der Wurmfortsätze bestehen; je erheblicher die letzteren, desto intensiver sind die dauernden Beschwerden im Allgemeinen, während die Heftigkeit der entzündlichen Schübe weniger in Parallele ist mit dem Grade der pathologisch-anatomischen Veränderungen; entzündliche Schübe brauchen überhaupt nur einmal aufzutreten oder sie fehlen gänzlich, das ganze Leiden ist ein chronisch-schleichendes, beschränkt sich auf fast continuirlichen mehr oder weniger bohrenden Schmerz oberhalb des rechten Lig. Poup., lässt deshalb die Kranken nicht zur Ruhe kommen, bis der Appendix entfernt ist. In all' diesen Fällen habe ich natürlich Eiter weder gesucht noch gefunden.

Das Gleiche gilt von der gewissermassen nächsten Instanz des Leidens, bei der es schon zur Ausbildung eines eben fühlbaren wurstförmigen Tumors kommt, der ja vielfach als penisartige Verdickung des Fortsatzes beschrieben ist. Derartige Appendices zeigen schon stärkere Veränderungen der Schleimhaut, die tubulären Drüsen sind weiter auseinandergedrängt durch Granulationen, Blutaustritte sind zahlreicher — trotzdem können auch hier acut entzündliche Schübe vollständig fehlen, das Leiden ein durchaus chronisches sein, während für gewöhnlich allerdings die Krankheit durch acut entzündlichen Schub, aber doch unter relativ leichten Erscheinungen zu Tage tritt. Von dieser Kategorie von Kranken habe ich erst recht wenige operirt (6), offenbar tendirt das Leiden in ausgesprochener Weise nach Spontanheilung durch Verödung des Wurmfortsatzes; die Drüsen sind mehr oder weniger zerstört, der Obliteration des Fortsatzes stehen also Hindernisse durch vorhan-

dene Epithelien nicht entgegen; Recidive drohen besonders dort, wo Epithelien erhalten sind; ich 2 theile Fälle mit, um zu beweisen, dass auch hier App. granulosa haem. zu Grunde liegt:

No. **229**. Richard Schneider, 23 Jahre alt, aufgenommen 13. 11. 00, entlassen 23. 1. 01.

Vor ca. 4—5 Jahren begannen Durchfälle, die 2—3 Jahre dauerten, dabei zuweilen schmerzhafte Empfindungen an der rechten Seite, kolikartig, 3 bis 4 mal sich wiederholend.

Seit $1^1/_2$ Jahren brennende Schmerzen im Leibe, die bis zum Rücken ausstrahlen.

St. pr. Gesund aussehender Mann. Geringe Schmerzhaftigkeit rechts unter dem Nabel, dort kleine höckerige Geschwulst fühlbar.

17. Nov. Inc. Zwischen Coecum und dem unter stumpfem Winkel von ihm abgehenden Ileum liegt derbes schwieliges Gewebe, das mit kolbig verdickten Netzmassen verwachsen ist. Basis des Processus dort freigelegt. Proc. verläuft in schwieligem Gewebe nach unten aussen, sodann nach hinten. Processus von ausserordentlicher Länge, derb, verdickt.

Reactionsloser Verlauf.

M. Appendix-mucosa bis auf einzelne Drüsenschläuche total zerstört.

No. **139**. Frl. W., 25 Jahre alt, aufgenommen 4. 2. 1899. Das kräftige, aus gesunder Familie stammende Mädchen erkrankte am 28. November 1898 Morgens 4 Uhr an heftigen Schmerzen in der rechten Bauchseite; 5 Stunden später trat Erbrechen ein, das bis Nachmittags dauerte. Temp. Abends 37,4. Die Schmerzen dauerten nur einen Tag, doch blieb Empfindlichkeit auf Druck noch längere Zeit. Der sogleich zugezogene Arzt fühlte Vormittags 10 Uhr den Wurmfortsatz als harten, schmerzhaften Strang; derselbe blieb auch weiterhin noch fühlbar, um dann zu verschwinden. Am 10. Januar Recidiv; Erbrechen von 7—11 Uhr, Schmerzen einen Tag lang dauernd, kein Fieber. Processus wieder deutlich fühlbar; er bleibt jetzt als wurmförmiges Gebilde am lateralen Rande des R. abd. palpabel.

7. 2. Inc. ergiebt einen medianwärts verlaufenden, prall geschwollenen, oberflächlich gerötheten, kleinfingerdicken, nicht verwachsenen Processus; am Abgange vom Typhlon ist er weniger infiltrirt als am distalen Ende.

Abtragung des Proc., 3fache Einstülpung des Restes. Kein Tampon. 2fache Naht der Bauchdecken.

Reactionsloser Verlauf. 4. 3. geheilt. Nov. 01 völlig gesund.

Die mikroskopische Untersuchung des Proc. ergiebt den oft erwähnten Befund (vergl. Taf. V, Fig. 1 und 2); Mikroorganismen wurden in der Wand desselben nicht gefunden. Der spärliche Inhalt des Proc. wurde dem Kulturverfahren unterworfen; auffallender Weise wuchsen keine Mikroorganismen (Dr. Grohé).

Mit diesen Drüsen- resp. Epithelveränderungen ist das Leiden aber pathologisch-anatomisch noch nicht erschöpft. In zwei Fällen habe ich gänzlichen oder fast gänzlichen Verlust von tubulären

Drüsen und von jeglichem Epithel gesehen, ohne dass — auffallender Weise — Obliteration des Wurmfortsatzes eintrat. Die Bedingungen, unter denen der Verschluss des Processus zu Stande kommt, sind also auch noch verwickelter Natur.

Dass hier App. gran. haem. vorgelegen hat, das lässt sich natürlich aus der Betrachtung der Präparate nicht mehr mit absoluter Sicherheit entnehmen — die charakteristischen Drüsenveränderungen fehlen eben an demselben —, wohl aber lässt der klinische Verlauf der Fälle, die Jahre lang sich wiederholenden Attaquen den Schluss zu, dass hier die letzten Consequenzen der App. gr. vorliegen. Der erste Fall ist einfach und durchsichtig, der zweite bot ausserordentlich grosse diagnostische Schwierigkeiten: er hat besonderes Interesse für die Herren internen Kliniker und Gynaekologen.

No. **252**. Anna Hossfeld, 31 Jahre alt, aufgenommen 21. 5. 1901. Vor 12 Jahren erster Anfall, heftiges Erbrechen, kein Fieber. Da Patientin damals gravida war, schob sie das Erbrechen auf die Schwangerschaft, ging gar nicht zum Arzte. 4 Jahre später zweiter Anfall, wieder starkes Erbrechen, kein Fieber. Vor 6 resp. 3 Jahren abermals Anfälle von kurzer Dauer; sie häuften sich im Jahre 1900 (3); der letzte trat am 11. Mai 1901 ein, nachdem Patientin schon längst zu jeder Arbeit unfähig geworden war.

Status praesens: Leidlich kräftige Frau, kein Fieber, undeutlicher wurstförmiger Tumor zwischen Nabel und Spina.

25. 5. Zickzackschnitt; freie Bauchhöhle geöffnet. App. verdickt, gekrümmt, weich, lose adhärent am Coecum, liegt hinter demselben, verläuft von dort medianwärts, keine Spur von Eiter. App. abgetragen, Catgutnaht des Stumpfes. 3fache Muskel- und Hautnaht. Reactionsloser Verlauf. 15. 6. geheilt entlassen.

Mikroskopische Untersuchung ergiebt bei weit offenem Lumen Totalverlust sämmtlicher Drüsen; geschlossene Follikel sind erhalten (vergl. Taf. III, Fig. 2).

No. **257**. Frau R., 30 Jahre alt, aufgenommen 6. 6. 1901. Gesunde Familie; ein Bruder im 11. Lebensjahre App. Pat. bekam im Alter von $12^1/_2$ Jahren Unterleibstyphus; sie lag viele Wochen, bekam dann, als sie zum ersten Male aufgestanden war, wobei sich die Periode einstellte, einen noch viel schwereren Rückfall, von dem sie sich Jahr und Tag nicht erholen konnte; sie war und blieb bleichsüchtig, bis sie durch Bad Dryburg hergestellt wurde. Pat. heirathete mit 19 Jahren, erkrankte aber sofort an Gebärmutterkatarrh, obwohl der Mann ganz gesund war. Der Uterus wurde ausgekratzt, worauf Schwangerschaft eintrat, doch kam es bald zum Abort. 1 Jahr später wurde ein gesunder Knabe geboren; die Milch verlor sich 6 Monate hernach in Folge eines heftigen Fieberanfalles. Im Laufe der nächsten 2 Jahre abortirte Pat. 2mal, dabei erlebte sie 14 räthselhafte Schmerzattaquen von mehrtägiger Dauer; sie setzten

rechts unten ein, dehnten sich bald über den ganzen Leib aus und waren von excessiver Heftigkeit; die Reconvalescenz dauerte 1—2 Wochen, dann herrschte Ruhe bis ein neuer Anfall kam. In Folge eines Influenza-Anfalles stellte sich Herzschwäche ein, dazu gesellten sich Ohnmachtsanfälle, so dass Pat. umstürzte; 4—5 mal trat Herzkrampf ein. Die erwähnten Schmerzanfälle, die stets mit Fieber, aber ohne Erbrechen verliefen, hörten plötzlich auf, als im Sommer 1896 wieder Schwangerschaft eintrat. Zu Beginn des 3. Monats fiel Pat. von einer Bordschwelle. Am nächsten Morgen bekam sie heftige Schmerzen im Leibe; es ging ein Gewebsfetzen ab, den die Aerzte für Eihaut erklärten, doch ist nie Frucht abgegangen. In der Nacht stellten sich excessive Schmerzen ein, der Leib schwoll an. Die Aerzte nahmen an, dass eine Blutung in die Bauchhöhle stattgefunden habe. Pat. fieberte hoch, war halb besinnungslos; ein Specialist für Frauenkrankheiten erschien 4 Mal binnen 24 Stunden am Krankenbette, erklärte aber erst nach langer Zeit Patientin für gerettet. Langsam erholte sich die Kranke, wurde dann wieder gravida; das Kind wurde ausgetragen, starb aber bei der Geburt (Placenta praevia, Querlage). Pat. hatte dabei excessiven Blutverlust erlitten, sie fieberte hoch, war aber nach 9 Wochen wieder gesund; abermals gravida werden und abortiren, war die nächste Folge dieser Gesundung. Dann folgten zwei leidliche Jahre, bis Patientin im Frühling 1900 abermals an Influenza (41 °) erkrankte; sie bekam im Anschlusse daran Meningitis, konnte lange Zeit weder Kopf noch Arme und Beine bewegen. Jeder Versuch, eine Bewegung zu machen, löste einen Krampf aus, der von der Taille in die Beine hinabschoss. Seit jener Zeit bestehen Rückenschmerzen, besonders beim Gehen, aber auch beim Liegen, wenn die Lendengegend nicht genügend unterstützt ist. Moorbäder waren von geringem Erfolge. Der betreffende Badearzt erklärte auch, dass sie wenig nützen würden, so lange die in der rechten Tube vorhandene Geschwulst existire. Er wandte Massage an, entleerte eines Tages den Inhalt der Geschwulst durch den Uterus; es floss plötzlich eine grosse Menge Eiter aus der Vagina ab. Da sich die Geschwulst aber bald wieder herstellte, wurde angenommen, dass neben dem Pyosalpinx eine Extrauteringravität existire, weil doch einstens die Frucht nicht abgegangen war. Zwecks Entfernung der Frucht wurde Laparotomie in Aussicht genommen.

Status praesens: Bleiche Frau, mässig genährt. Uterus ums Doppelte vergrössert, aber in richtiger Lage; Adnexe normal, aber auf Druck empfindlich. Kein Tumor im kleinen Becken nachweisbar. Schmerz bei Druck rechts oben in der Gegend des Appendix (dort sollen Foetus und vereiterte Tube liegen), kein Tumor sicher nachweisbar, aber wahrscheinlich vorhanden.

10. 6. Schnitt in der Linea alba. Uterus gross, nicht verwachsen, blauroth, mit einzelnen Fibrinfetzen bedeckt. Tuben frei, linkes Ovarium mit frisch geplatztem Corpus luteum.

Hinter dem Coecum liegt fest verwachsen ein kleiner 3 cm langer Appendix. Abtragung, Catgutnaht. Bauchdeckenwände völlig vernäht.

Reactionsloser Verlauf. 2. 7. geheilt. Nov. 01 blühend und gesund.

App. Nur ein kleiner Halbkreis von Epithelien ist an einer Stelle erhalten, sonst sieht man nur Granulationen (vergl. Taf. IV, Fig. 3 und 4).

In beiden Fällen war also das Drüsenlager vollständig zu Grunde gegangen, trotzdem keine Obliteration, sondern weit offenes Lumen ohne jede Neigung zur Verwachsung. Dabei Anfälle Schlag auf Schlag folgend bei No. 252 stets als Attaquen von Appendicitis gedeutet, während No. 257 eine wahre Komödie von Irrungen durchmachte; sie wurde fast zur Tragödie, vernichtete jeden Lebensgenuss im Laufe der besten Jugendjahre (18!).

Der einstige Typhus mit sofortigem schweren Recidiv — das waren die ersten beiden Attaquen von Appendicitis! Die Bleichsucht war die Folge derselben. Die 14 räthselhaften Attaquen von mehrtägiger Dauer nach den ersten Jahren der Ehe — das waren Anfälle von Appendicitis.

Der Bluterguss in die Bauchhöhle bei der Extrauterinschwangerschaft mit den excessiven Schmerzen, der Auftreibung des Abdomens hat — niemals existirt; re vera bestand damals heftige Attaque von Appendicitis mit Abort, aber die Frucht befand sich nicht ausserhalb des Uterus; sie wurde übersehen, als sie abging, dagegen wurden Trümmer der Decidua gefunden und als solche richtig diagnosticirt.

Später scheint in der That schwere Influenza vorgelegen zu haben mit nachfolgender Meningealreizung. Als diese überstanden war, drängte sich das Genitalleiden wieder in den Vordergrund, jetzt sollte endlich tabula rasa gemacht werden, Foetus und Pyosalpinx sollten entfernt werden event. mit Opferung der sämmtlichen Adnexe, so sehr die Frau auch dahin tendirte, neben ihrem einzigen Knaben noch weitere Kinder zu bekommen.

Patientin lieferte mir selbst eine ganz ausführliche Krankengeschichte (16 Seiten!), sie kannte und demonstrirte genau die Lage ihrer vereiterten Tube und des Foetus, — Alles umsonst, der reine Thomas stand ihr gegenüber; nichts, gar nichts glaubte ich, kein Gynäkologe wurde consultirt, der Appendix wurde exstirpirt, dadurch die Causa morbi eliminirt. So weit gab ich nach, dass ich den Schnitt in die Linea alba verlegte, um mir den Uterus recht genau ansehen zu können — weiter hatte das keinen Zweck; den Appendix konnte ich von der Mittelinie aus auch recht wohl entfernen, da ich nicht an Eiter in diesem Falle glaubte. Patientin

hat sich alsbald post op. vortrefflich erholt, sie ist jung und hübsch; aus der Tragödie ist schliesslich doch eine Komödie geworden, aber die Tragödie hat der Kranken die besten Jahre des Lebens geraubt, sie unendlich unglücklich gemacht — sie wollte in Jena sterben, wie sie nachträglich eingestand, um ihrem Manne nicht weiter lästig zu fallen, — und Alles dieses, weil eine nicht eitrige Appendicitis nicht diagnosticirt wird. Welches Unheil hat dieser elende seines Epithels fast beraubte Pürzel angerichtet; wie manche Frauen mögen in gleicher Lage sein. Hier kann man mit Recht von Appendicitis larvata sprechen, weil keine Spur eines Tumors vorhanden war; die von Ewald unter diesem Namen publicirten Fälle waren eigentlich recht wenig „larvirt".

Interessant ist nun, dass selbst bei obliterirtem und zwar bei wohl in Folge von App. gr. obliterirtem Appendix Beschwerden bestehen können, die durchaus nicht etwa auf Reste periappendicitischer Entzündungsproducte zurückzuführen sind, weil Entzündungen überhaupt nicht vorhergegangen waren. Es handelte sich durchaus um leichte und ohne stürmische Symptome einsetzende Schmerzen in der rechten Unterbauchgegend, die aber mit der Zeit so lästig wurden, dass die Kranken auf Operation bestanden:

No. **264.** Max X., 37 Jahre, aufgenommen 7. 8. 1901. Patient erkrankte vor 5 Monaten an Schmerzen in der rechten Unterbauchgegend; keinerlei stürmische Symptome; ein beständiges Schmerzgefühl sowohl spontan wie auf Druck blieb zurück. Diätetische Kuren, Ruhe u. s. w. waren ohne Erfolg. Im Juli consultirte Herr H. mich zu ersten Male; ich rieth zu weiterem Abwarten, weil der Befund gänzlich negativ war. Bald hernach verschluckte Patient einen Kirschkern, gerieth in grosse Angst, bestand jetzt auf Operation, zumal der alte Schmerz geblieben war.

9. 8. 1901. Zickzackschnitt ergiebt 2 cm langen frei hängenden ganz atrophischen, unten spitz endigenden Wurmfortsatz, frei und unverwachsen, von der unteren Fläche des Coecum herabhängend. Exstirpation. Zunächst ganz reactionsloser Verlauf.

Am 30. 8., also 3 Wochen post operat., trotz Elevation des unteren Bettendes, Thrombose der linken Vena femoralis.

24. 9. geheilt, aber mit noch geschwollenem Beine entlassen.

Mikr.: vollständige Obliteration des Wurmfortsatzes (vergl. Taf. III, Fig. 3).

No. **272.** Herrmann Gumpert, 17 Jahre, aufgenommen 25. 9. 1901. Der früher ganz gesunde Knabe erkrankte vor 5 Wochen mit Schmerzen in der rechten Seite des Bauches, alsbald trat Erbrechen ein, das sich 8 Tage lang, nach jedem Versuche zu essen, wiederholte. Dann hörte das Erbrechen auf, aber der Schmerz blieb; er wurde heftiger beim Arbeiten, trotzdem blieb

Patient die ganze Zeit über in Thätigkeit, bis der Meister den Knaben fortschickte, weil derselbe jeden Tag elender wurde, nichts mehr leistete.

Status praesens. Blasser Junge, kein Tumor, nur undeutlich Schmerz bei Druck auf die rechte Ileocoecalgegend. Die Hauptklage ist, dass Patient nicht essen kann, jeder Appetit fehlt, Schmerz spontan minimal, nur bei Bewegungen stärker.

1. 10. Zickzackschnitt eröffnet freie Bauchhöhle. Appendix, makroskopisch anscheinend ganz normal, liegt hinter dem Coecum, ist sehr lang, schlingt sich um das Ileum herum, mit demselben verwachsen. Nach Ablösung des Mesenteriolum zieht er sich um die Hälfte zusammen, wird hart und weiss. Exstirpation. Reactionsloser Verlauf. Schmerz ist beseitigt, es stellt sich bald gesunder Appetit ein.

Mikroskopisch: complete Obliteration des Processus. Conglobirte Drüsen sind erhalten, tubuläre fehlen vollständig. (vergl. Taf. III, Fig. 1.)

4. 11. geheilt in bereits sehr gutem Ernährungszustande entlassen.

Der Kranke No. 264 kam auf den Gedanken, sich operiren zu lassen, weil ein junger Mann aus seinem Orte wegen leichter Appendicitis hier mit Exstirpation des Wurmfortsatzes behandelt, gänzlich von seinen leichten Beschwerden befreit war. Ich rieth zunächst ab, weil der Befund ein völlig negativer war, was allerdings bei Appendicitis gran. wenig beweist; der Befund ist oft negativ. Patient wurde auch in Betreff des Kirschkerns beruhigt, trotzdem bestand er auf Operation. Dass Jemand während des Obliterationsprocesses seines Wurmfortsatzes perverse Empfindungen haben kann, das ist möglich; ich werde später einen weiteren ziemlich durchsichtigen Fall (No. 239) beibringen.

Die physiologische Obliteration verläuft entschieden ganz symptomlos; möglich, dass die auf Appendicitis gran. beruhende perverse Empfindungen hervorruft. Ob man das Recht hat, von einer besonderen Appendicitis obliterans zu sprechen (Senn), ist mir etwas zweifelhaft. In den Fällen No. 237 und No. 252 waren die Wurmfortsätze ihres Epithels beraubt, trotzdem erfolgte keine Obliteration, obwohl alle Bedingungen für dieselbe gegeben waren. Wir können also nicht sagen: dieser oder jener so veränderte Appendix muss obliteriren; es ist deshalb wohl misslich, von einer besonderen Appendicitis obliterans zu sprechen.

No. 272 hatte wohl besonders deshalb Beschwerden, weil der Appendix um das Ileum herumgeschlagen und mit demselben verwachsen war; die Obliteration bestand schon lange, jedenfalls länger, als seit Beginn der Krankheit (6 Wochen); Zeichen frischer

Entzündung fehlten vollständig in dem gänzlich obliterirten, aber makroskopisch ganz normal aussehenden Fortsatze. Warum nun der Knabe bis vor 6 Wochen keine Beschwerden hatte von dem verwachsenen Appendix, warum er andererseits dann plötzlich Erbrechen und Schmerzen bekam, das lässt sich schwer erklären. Selbstverständlich dachte ich bei der Aufnahme desselben nicht bloss an Appendicitis, sondern auch an gewöhnlichen Magendarmcatarrh, an Spul- und Springwürmer, liess dementsprechende Medicamente verabreichen, alles umsonst, Schmerz und Appetitlosigkeit blieben, bis der Appendix entfernt war, dann blühte der Knabe förmlich auf, wie alle übrigen Operirten. Eine höchst merkwürdige Erscheinung! Das blasse Gesicht verschwindet, desgleichen die Nervosität. Die meist der arbeitenden Klasse angehörenden Kranken wurden wieder arbeitsfähig, ein Officier, der seit 2 Jahren in Nervenkliniken sich aufhielt, wurde und ist noch heute dienstfähig. Man versteht nicht, wie so geringfügige Veränderungen im Appendix so intensiv das Allgemeinbefinden alteriren können. Nur 6 von diesen bisher erwähnten zahlreichen Kranken hatten verdickte makroskop. veränderte Appendices, alle übrigen nur mikroskopisch veränderte, und dabei doch Beschwerden, die zur Operation zwangen, Beschwerden, die durch die Operation sofort beseitigt wurden.

Das Leiden gestaltet sich nun ernster, die Diagnose der Appendicitis purulenta gegenüber wird schwieriger

1. wenn die erste entzündliche Attaque sofort mit relativ schweren Erscheinungen einsetzt oder weiterhin sich schwer gestaltet.

2. wenn das Recidiv unter hohem Fieber und Schüttelfrost,

3. oder unter schweren Symptomen von Bauchfellreizung (profuses Erbrechen) in Folge der Complication mit Typhlitis einsetzt.

4. wenn nach wiederholten Attaquen ein Tumor zurückbleibt, der nicht wieder verschwindet, weil er durch inficirte, secundär verkäste Drüsen gebildet wird.

Alle diese Complicationen habe ich im Laufe der Zeit kennen gelernt; dieselben gestalten das Krankheitsbild der Appendicitis granul. haem. zu einem ausserordentlich vielseitigen und interessanten; das Studium dieser Fälle lehrt aber auch gleichzeitig, dass es sehr oft ganz unmöglich ist, zu Anfang die Differential-

diagnose zwischen citeriger und nicht citeriger Appendicitis zu stellen, da erstere besonders im Recidiv mit leichten, letztere mit schweren Erscheinungen einsetzen kann. Weil diese Thatsache von grosser Bedeutung ist, weil sie die zahlreichen Differenzen in der Beurtheilung der Krankheit erklärt, ist es gerechtfertigt, etwas genauer unter Mittheilung einschlägiger Fälle auf Punkt 1—4 einzugehen. Als Repräsentanten der sub 1 erwähnten Complication stehen mir drei Fälle zur Disposition, doch sind zwei derselben, die Nummern 135 und 203, als wichtig für die Entstehung des acuten Anfalls der Appendicitis weiter unten (gegen das Ende dieses Aufsatzes) genauer beschrieben; der eine von ihnen bot ein ausserordentlich schweres an Pyaemie erinnerndes Krankheitsbild (No. 203). Hier nur ein Fall, nicht in seinem Anfange, wohl aber in seinem Ausgange genau beobachtet:

No. **102.** Herr S. M., 16 Jahre alt, aufgenommen 28. 1. 1898. Im Jahre 1893 erkrankte Patient in Amerika schwer an Appendicitis, wie lange er krank war, bis er operirt wurde, darüber war keine Auskunft zu erhalten. Als er operirt wurde, glaubte man ihn in höchster Lebensgefahr; als er nach 20 Minuten in der Narkose zu sterben drohte, musste der Arzt, Herr Dr. Doughly, die Operation abbrechen, ohne den Appendix entfernt zu haben. Aber auch den sicher erwarteten Eiter fand er nicht, worüber er sehr erstaunt war; auch die Mutter des Knaben sah keinen Eiter abfliessen, wohl aber wurde Pat. in der Folge mehrfach überschwemmt von einer wässerigen Flüssigkeit, die Bandagen, Hemd und Bett durchnässte; sie war dem Arzte fremd und machte ihm Sorge.

Kurz nach der Operation fing ein heftig quälender Husten an, der von Tag zu Tag schlimmer wurde, so dass der Kranke immer elender wurde; man untersuchte wiederholt die Lunge, ohne den Grund für den Husten zu finden. Nach 7 Wochen warf Patient reichlich stinkende Massen aus; ein Specialist fand aber den Sitz des Uebels nicht; man schlug Ueberführung des Kranken nach Deutschland vor. Während dieser ganzen Zeit wurde die Wunde künstlich offen gehalten und täglich ausgespritzt; dies geschah auch auf dem Dampfer.

In Deutschland schlug ein Chirurg sofortige Resection mehrerer Rippen vor, weil ein faustgrosser Abscess in der rechten Lunge existire; der Eiter sei von der Wunde nach der Lunge entschlüpft, deshalb sei er nach der Laparotomie nicht aus der Bauchhöhle abgeflossen. Patient lehnte die Operation ab, der Lungenabscess entleerte sich durch Husten; einmal floss 12 Stunden lang Eiter ohne Unterbrechung aus dem Munde ab. Die Wunde wurde weiterhin ausgespritzt; zuletzt kam das Wasser nicht mehr zurück; man nahm eine Durchlöcherung nach innen an und hörte auf zu spritzen, worauf Heilung erfolgte. Leider erfreute der Kranke sich nicht lange voller Gesundheit; 1895 wurde er in Frankfurt a. M. wegen Darmverschlingung operirt; es wurden nach Schnitt in der Mittellinie Stränge entfernt, worauf Heilung eintrat.

1897 überstand er in Trafoi eine schwere Attaque von Erbrechen, ohne dass ein Eingriff nöthig war. Am 27. 1. 1898 bekam Patient nach einem längeren Spaziergange in Jena Schmerzen in der rechtsseitigen Narbe, zwei Stunden später Erbrechen, was die ganze Nacht hindurch dauerte. Mittags 12 Uhr Bauch flach, weich, kein Fieber, kein Erbrechen mehr. Abends 6 Uhr wieder Schmerzen, undeutliche peristaltische Bewegungen, die auch noch am folgenden Tage sichtbar sind, Uebelkeit, deshalb 29. 1. Schnitt rechts unten durch die alte Narbe. Processus sofort gefunden und entfernt. Netz überall vorne und seitlich an der Narbe adhärent, desgl. das Ileum. Nach Lösung aller dieser Verwachsungen finden sich successive drei Stränge in der Tiefe zwischen den Dünndarmschlingen, 6—8 cm lang, 1—2 cm breit, $^1/_8$ cm dick; sie enden vis-à-vis dem Mesenterialansatze an der freien Fläche der Dünndarmschlingen, spannen sich von einer zur anderen Schlinge hinüber. Um diese Schlinge herum haben sich weitere Dünndarmschlingen geschlagen, doch ist nur an einer Stelle der Dünndarm etwas stärker eingedrückt. Nach Revision des gesammten Dünndarms und Exstirpation der drei Stränge wird der Dickdarm von Leber, Gallenblase und vorderer Bauchwand abgetrennt, die spitzwinklig nach oben verzogene Flexura hepatica entfaltet, dann die Bauchwunde geschlossen.

Reactionsloser Verlauf von Seiten des Bauches. Störung nur 10 Tage post operat. durch Bauchdeckenphlegmone im unteren Wundwinkel, rasch beseitigt. 17. 3. geheilt entlassen. Laut Brief von Neujahr 1900 völlig gesund geblieben; der junge Mann radelt, turnt, schwimmt; neuerdings keine Nachricht mehr zu bekommen.

Die mikroskopische Untersuchung des am distalen Ende mit einem kleinen ringförmigen Kniffe versehenen Wurmfortsatzes ergiebt ganz intensive Appendicitis gran. h., Drüsen weit auseinander gedrängt durch Granulationen, multiple Haemorrhagien.

Patient war Amerikaner, die ihn begleitende Mutter sprach nur unsicher deutsch, war dabei sehr aufgeregt, beantwortete selten pünktlich die an sie gerichteten Fragen. So viel wurde aber doch als sicher herausgebracht:

Patient erkrankte ganz plötzlich mit heftigen Schmerzen in der rechten Unterbauchgegend, Erbrechen und hohem Fieber, trotzdem kein Eiter, sondern nur seröse Flüssigkeit im Bauche, dagegen alsbald offenbar Symptome eines circumscripten Herdes in der rechten Lunge, der nach einigen Wochen zur eitrigen Einschmelzung kommt und sich später durch die Bronchien entleert. Ob dieser Herd durch die Appendicitis oder durch die Maltraitirung der Bauchwunde entstanden ist, dürfte nicht zu entscheiden sein; letztere wurde täglich ausgespritzt, also gründlich misshandelt, während keinerlei Versuche gemacht wurden, den Appendix nach-

träglich zu entfernen. Durch die täglich wiederholten Ausspritzungen der Wunde entstanden offenbar massenhafte Adhäsionen zwischen den Darmschlingen, doch wurde Patient vorläufig nach langem Krankenlager gesund.

Im Laufe der Zeit zogen sich nun in klassischer Weise die flächenhaften Adhäsionen zwischen den Darmschlingen zu langen Strängen aus, sie endeten, wie immer in solchen Fällen, vis-à-vis dem Mesenterialansatze an der freien Fläche des Darmes, wurden durch die peristaltischen Bewegungen desselben immer mehr ausgezogen. Man durchschnitt 1895 in Frankfurt einzelne dieser Stränge, liess aber auch hier den anscheinend ganz normalen Wurmfortsatz sitzen, was durchaus unrichtig war. Denn in Trafoi gab es 1897 den nächsten entzündlichen Schub, in Jena 1898 den letzten; denn auch hier setzte die Krankheit unter dem Bilde der leichten Appendicitis mit Schmerzen rechts unten in der Narbe ein. Natürlich machten sich jetzt in Folge der Attaque die Stränge im Bauche geltend, die bis dahin gar keinen Schaden gebracht hatten; sie stammten wahrscheinlich aus dem Jahre 1893, waren in Frankfurt übersehen, weil sie sehr tief in der Bauchhöhle lagen. Trotzdem trat damals Heilung ein, weil eben die Attaque von Appendicitis zurückgegangen war. Jetzt loderte letztere wieder auf, und nun endlich wurde radikale Heilung herbeigeführt durch Exstirpation der Stränge und des Appendix, wodurch weitere Attaquen von Appendicitis unmöglich gemacht wurden. Danach blühte der bis dahin blasse schlecht genährte junge Mann förmlich auf, die unscheinbare und doch so schwer wiegende Causa morbi war entfernt; es begann ein neues Leben.

Berücksichtigt man die beiden anderen schweren, unten genauer beschriebenen Fälle No. 135 und 203 mit, so ergeben sich folgende gemeinschaftliche Gesichtspunkte:

Alle drei Patienten hatten bereits freie Flüssigkeit im Bauche, als sie operirt wurden; die hier beobachteten Exsudate waren trübe; leider sind sie nicht genauer untersucht worden; es besteht aber wohl kein Zweifel, dass sie Mikroorganismen enthielten. Am meisten getrübt war das Exsudat bei No. 135, trotzdem anscheinend das beginnende Zurückgehen des entzündlichen Processes resp. der allgemeinen Krankheitserscheinungen, die geringe Temperaturerhöhung; nur der auffallend rasche Puls (120) liess erkennen, dass eine

schwerere Infection der Bauchhöhle eine Rolle spiele. Weniger trübe und auch geringer an Masse war das Exsudat bei No. 203, trotzdem das excessiv schwere Krankheitsbild, das Progressiv-Sein des anscheinend bereits pyämischen Processes, der hämatogene Icterus. Man sieht, wie unsicher Schlüsse sind, denen vorwiegend der Charakter des Exsudats zu Grunde gelegt wird. Das Exsudat, d. h. die selbstständige reactive Leistung des Peritoneums ist zunächst ein nebensächlicher Factor, hier sowohl wie bei der eitrigen Appendicitis; das Verhalten des Appendix allein giebt den Ausschlag. Schwer zu erklären ist es allerdings, dass so wenig veränderte Appendices, wie sie in diesen 3 Fällen vorlagen, so schwere Krankheiten erzeugen konnten, wie sie hier beschrieben sind.

Genau dasselbe sahen wir aber in einem Falle von recidivirender Appendicitis granulosa haemorrhagica, bei dem keine Spur von freiem Exsudate in der Bauchhöhle gefunden wurde:

No. 86. Frl. Mathilde H., 16 Jahre alt, aufg. 30. 6. 97.

Seit 9 Jahren will Pat. gelegentlich Schmerzen in der rechten Bauchseite gehabt haben, meist von kurzer Dauer. Vor $1^1/_2$ Jahren sollen dieselben 8 Tage lang gedauert haben. $^1/_4$ Jahr später wurde Pat. Nachts plötzlich einige Stunden lang von sehr heftigen Schmerzen befallen. Am 24. Mai d. Js. traten in der Nacht wieder heftige Schmerzen auf, die Pat. 4—5 Tage an's Bett fesselten; sie wurden stärker bei Bewegungen. Am 3. Juni hatte Pat., nachdem sie sich wieder ziemlich gesund gefühlt hatte, einen Schüttelfrost; die Temperatur war Abends 39,5; keine Schmerzen. Am 24. Juni wieder Schüttelfrost mit 40° Temperatur; letztere blieb 5 Tage lang hoch, seitdem kein Fieber mehr.

Status praesens: Blasses, in der Entwickelung zurückgebliebenes Mädchen. Bauchdecken bretthart gespannt, kein Tumor nachweisbar.

3. 7. Narkose. Auch jetzt spannt Pat. bis zur tiefsten Narkose hin; Geschwulst nicht zu fühlen. Incision legt einen sehr langen, nur an der Spitze mit fein injicirter Serosa versehenen, völlig unverwachsenen Wurmfortsatz frei. Abtragung desselben. Zweifache Muskelnaht mit Catgut; Hautnaht mittelst Seide.

Die Untersuchung des entfernten, anscheinend ganz gesunden Wurmfortsatzes ergiebt, dass die Schleimhaut bei weit offenem Lumen mit kleinen Blutergüssen durchsetzt ist. Im distalen Ende desselben finden sich einige Kothbröckel in leicht blutigen Schleim eingebettet.

Mikroskop.: Ausgesprochene App. gran. haem.

Reactionsloser Verlauf; 6. 8. geheilt entlassen. Herbst 98 als gesundes kräftiges Mädchen vorgestellt.

Mit Rücksicht auf die Schüttelfröste musste man selbstverständlich an einen eitrigen Process in einem abnorm gelagerten

Wurmfortsatz denken; zu fühlen war derselbe nicht, aber die Operation erschien dringend, und zwar sobald als möglich indicirt, damit kein Durchbruch des Eiters erfolge. Selbstverständlich grosse Enttäuschung ob des fast negativen Befundes. Trotzdem war, wie sich später zeigte, die Operation mit vollem Rechte gemacht worden. Hatte doch die Entwickelung des Mädchens offenbar durch die chronische Entzündung des Wurmfortsatzes schwer gelitten; sie war als blasses nervöses, geistig und körperlich zurückgebliebenes Mädchen der hiesigen psychiatrischen Klinik überwiesen; durch die Operation wurden Körper und Geist gleichzeitig von ihren Fesseln befreit.

Weniger heftig, aber immerhin beängstigend genug waren die Erscheinungen im Recidiv bei folgendem Falle:

Herr K., 36 Jahre alt, aufgen. 15. 7. 01.

Im Jahre 1880 erste Attaque von App., circa 3--4 Wochen dauernd, wenig Fieber (38,0), 1882 abermals, leicht. Dann dauernd gesund bis October 1900. Damals dritter Anfall, 8 Tage lang, ohne Fieber; November leichter. 1. Juli 1901 schwererer Anfall, heftige Schmerzen eine Nacht hindurch, einmal 38,1; 8 Tage Bettruhe. Seitdem spontan wie auf Druck rechts empfindlich.

Status praesens: Blasser Mann. Unsicherer lufthaltiger Tumor zwischen Nabel und Spina.

18. 7. Zickzackschnitt. Coecum liegt vor, Netz nicht adhärent. Process. hinter Coecum direct von vorne nach hinten verlaufend, in ganzer Länge verwachsen, mit einzelnen Bindegewebsschwarten in der Umgebung, leicht zu lösen. Appendix entfernt. Dreifache Naht. Reactionsloser Verlauf. 9. 8. völlig geheilt entlassen.

Mikroskop.: Ganz besonders stark ausgesprochene App. gran. haem. Tubuläre Drüsen auf weite Strecken ganz verschwunden, conglobirte desgleichen (vergl. Taf. 1, Fig. 1 u. 2).

Patient hatte seit der ersten vor 21 Jahren einsetzenden Attaque, die keinen bedrohlichen Charakter hatte, stets ein bleiches Aussehen behalten, dabei aber sich nie krank gefühlt; er hatte geturnt, gefochten, gerudert u. s. w. wie andere junge Leute, bis er 18 Jahre nach dem zweiten Anfalle wieder an sein altes Leiden erinnert wurde; diese dritte Attaque verlief leicht, während die vierte zu heftigen, eine ganze Nacht hindurch dauernden Schmerzen Anlass gab. Selbst Arzt, vermuthete er Eiter in seinem Appendix, so intensiv waren die Schmerzen gewesen bei entsprechend ungünstigem Allgemeinbefinden — eine für uns behandelnde Aerzte sehr lehrreiche Erfahrung, die uns veranlassen sollte, auch die

Klagen des an „leichter Appendicitis“ Erkrankten nicht zu überhören. Patient hat wenige Monate nach der Operation sein bleiches Aussehen mit einem blühenden vertauscht, seine Gewichtszunahme beträgt 14 Pfund.

In anderen Fällen drückt das gleichzeitige Vorhandensein einer pathologisch-anatomisch nachweisbaren Typhlitis der Krankheit einen ernsteren Stempel auf:

No. **117.** Frau Bertha Schache, 23 Jahre alt, aufgen. 5. 7. 98.

Pat. hat vor 5 Jahren Blinddarmentzündung gehabt, damals 8 Wochen gelegen mit heftigen Schmerzen in der rechten Seite; Fieber war nicht vorhanden. Seit jener Zeit litt sie vielfach an Obstipation, dazu kamen Metrorrhagien und Fluor albus; in der rechten Seite spürte Pat. keinerlei Beschwerden. Vor 48 Stunden erkrankte sie plötzlich mit heftigem Erbrechen und Auftreibung der rechten Bauchseite. Der behandelnde Arzt sprach zunächst von Gallensteinkolik, am nächsten Tage von Blinddarmentzündung; am dritten rieth er, schleunigst nach Jena zu fahren, doch sei Hülfe kaum noch möglich, da ein Eiterherd in die freie Bauchhöhle durchgebrochen sei.

Bei der Ankunft hierselbst Vormittags 11 Uhr hatte das bis dahin fortgesetzte Erbrechen aufgehört. Pat. sah etwas collabirt aus, jammerte und stöhnte continuirlich. Leib wenig aufgetrieben, rechterseits extrem empfindlich, so dass auch die leiseste Berührung kaum geduldet wird; man fühlt undeutlich einzelne Knoten und leise Crepitation. Temp. 37,4, Puls 70—80, gut. Nach warmem Bade sofortige Narkose; jetzt fühlt man deutlich Crepitation und circumscripte knetbare Tumoren in der rechten Bauchseite.

Inc. parallel dem Liq. Poup., Proc. vermiformis makroskopisch unverändert, abgesehen von Hämorrhagien, die nach dem Aufschneiden desselben entdeckt werden. Unteres Ileumende mit röthlichen zottigen Pseudomembranen bedeckt, Coecum desgleichen, aber in weniger ausgedehntem Maasse. Typhlon und Colon ascendens vollgepfropft mit derben, gelb durchscheinenden Kothklumpen.

Entfernung des Processus, Schluss der Bauchwunde. Reactionsloser Verlauf bei vollständig ungestörtem Allgemeinbefinden.

7. 9. 98 geheilt entlassen, dauernd gesund geblieben.

Mikroskop.: Appendicitis granulosa.

Hier waren die Erscheinungen ante op. so schwer, dass der sehr erfahrene behandelnde Arzt sogar eine Perforationsperitonitis diagnosticirte. Ich selbst wurde durch das Jammern der Kranken auch erheblich beeinflusst, so dass ich mich zur sofortigen Operation entschloss in der Annahme, dass Perforation des Appendix zwar nicht stattgefunden habe, aber doch vor der Thür sei. Das Erstaunen war nicht gering, als ein anscheinend ganz normaler Wurmfortsatz zum Vorschein kam; das Gefühl der Crepitation war wohl durch die Pseudomembran auf dem unteren Ileumende hervorgerufen.

Ich zweifle nicht, dass die Complication mit Typhlitis gar nicht ganz selten ein schwereres Krankheitsbild hervorruft, obwohl die Veränderungen des Typhlon auch nur geringfügiger Natur sind; sie beschränken sich auf Bildung von einzelnen Pseudomembranen, Verwachsungen des Netzes in einzelnen Strängen mit dem Coecum und der vorderen Bauchwand. Dass derartige Veränderungen des Coecum Anlass geben können zu Retention von Koth im Coecum ist nicht unwahrscheinlich, dadurch wird aber gewiss keine Attaque von Blinddarmentzündung ausgelöst. Die alte Typhlitis stercoralis soll dauernd begraben bleiben, die Attaque geht auch in diesen Fällen vom Wurmfortsatze aus, aber sie setzt bei einem Kranken ein, der gleichzeitig chronische Typhlitis hat mit Anhäufung von viel Koth im Typhlon. Ihm wird ein tüchtiges Abführmittel grossen Nutzen bringen, wahrscheinlich sogar die Attaque abkürzen, wie die Attaque von Cholecystitis am besten durch ein Abführmittel coupirt wird.

Dass nun der Appendix auch in diesen Fällen der Ausgangspunkt des Leidens ist, d. h. eine auf dem Boden der App. gr. haem. einsetzende Attaque von Appendicitis, dafür habe ich Beweise in negativem und in positivem Sinne.

Meusser hat vor einigen Jahren in den „Grenzgebieten“ aus der hiesigen Klinik zwei Fälle von sogenannter Typhlitis publicirt; die Kranken wurden zu einer Zeit operirt, als ich die beschriebenen histologischen Veränderungen in einem anscheinend makroskopisch ganz normalen Wurmfortsatze noch gar nicht kannte; ich beseitigte deshalb lediglich die Adhäsionen, liess die Wurmfortsätze in Ruhe. Ich habe nun nachträglich erfahren, dass wenigstens die eine Kranke neue Anfälle bekommen hat; dieses lässt sich am besten dadurch erklären, dass sie ihren trotz normalen Aussehens kranken Wurmfortsatz behalten hat.

Im positiven Sinne lassen sich zwei Fälle verwerthen, die ich nicht bei der ersten Attaque, sondern wegen Recidivs resp. wegen dauernder Beschwerden operirt habe:

No. **125.** Ernst Leidhold, 18 Jahre, aufgenommen 22. 9. 1898, entlassen 19. 11. 1898. Pat. stammt aus gesunder Familie. Vor 3 Jahren heftiger Anfall von Appendicitis: starke Schmerzen in der Ileocoecalgegend, daselbst bestand eine Geschwulst: hohes Fieber, Stuhlverhaltung. Dauer der Krankheit 5 Wochen, vom behandelnden Arzte als schwerer Fall bezeichnet. Seitdem leidet Pat. stets an Schmerzen in der Ileocoecalgegend: er kann nicht länger

als $^1/_2$ Stunde arbeiten, besonders kann er sich nicht bücken, weil dann die Schmerzen heftiger werden. Auch nach dem Essen treten Schmerzen auf; in letzter Zeit ist auch die linke Unterbauchgegend empfindlich geworden. Der Tumor rechterseits soll bis vor kurzer Zeit bestanden haben. Stuhlgang regelmässig.

Statut praesens: Blasser schlanker Mensch. Es besteht nur Druckempfindlichkeit in der Ileocoecalgegend, Tumor nicht nachweisbar.

22. 9. Schrägschnitt. Ein Netzstrang ist an der vorderen Bauchwand adhaerent; er wird gelöst. Umfangreiche Verwachsungen des Coecum mit der seitlichen Bauchwand und den anliegenden Ileumschlingen; zwischen Coecum und Ileum eingebettet der anscheinend ganz gesunde Wurmfortsatz, er wird entfernt, zeigt die bekannten Haemorrhagien, mikr. die Granulationen. Vollständige Vernähung der Bauchwunde in drei Etagen. Reactionsloser Verlauf. Geheilt und frei von Beschwerden entl. 17.11.1898; 13.1.00 gesund vorgestellt.

Hier zwangen drei Jahre lang dauernde Beschwerden, vollständige Arbeitsunfähigkeit zum Eingriffe; Befund, abgesehen von Druckschmerz, negativ ante op. Die Angabe des Kranken, dass bis vor Kurzem eine Geschwulst in der rechten Seite bestanden habe, beruht wohl auf Täuschung, es sei denn, dass es gelegentlich zu Anhäufung von Koth in dem mit dem Ileum verwachsenen Coecum gekommen ist. Jedenfalls hat Patient, wie fast alle übrigen wegen „leichter" Appendicitis operirten das frühere blasse Aussehen verloren; er ist ein blühender kräftiger Mann geworden.

Das Leiden hatte primär mit sehr schweren Erscheinungen eingesetzt; möglich, dass die App. gr. haem. allein für sich diesen schweren Symptomencomplex hervorgerufen hat, möglich aber auch, dass schon damals die jetzt constatirte Typhlitis eine gewisse Rolle spielte. Complicirter war folgender Fall:

No. **126.** Frau P., 28 J., aufgenommen 20.10.1898, entlassen 12.11.1898. Mann 4 Jahre vor der Hochzeit Gonnorhoe, aber angeblich geheilt; Pat. als Mädchen gesund, hat zunächst mehrfach abortirt.

Vor 4 Jahren erkrankte sie zuerst fieberhaft wenige Tagen mit Schmerzen in der rechten Seite; im December 1897 abermals 5 Tage krank, fieberhaft, im Mai 1898 sogar 11 Tage bei 40,5 Temp. Vor 4 Wochen wieder kurzer Anfall mit 39,0 Temp. Die Aerzte sprachen nur von App., konnten aber nicht in's Klare kommen, zumal auch Schmerzen links bestanden.

Status praesens: Blasse Frau; kein Tumor rechts unten nachweisbar, nur Empfindlichkeit auf Druck. Rechtsseitige Wanderniere. Rechtes Ovarium vergrössert.

6. 10. 1898. Inc. Coecum adhaerent an der vorderen Bauchwand, mit Fibrinschwarten bedeckt. Proc. vermif. sehr lang, anscheinend normal, wird entfernt. Rechtes Ovarium enthält kleinen erweichten vom Corpus luteum aus-

gehenden Tumor; letzterer platzt sofort, wird entfernt. Linkes Ovarium in Adhäsionen eingeschlossen, Tube stark verzerrt mit der Spitze nach dem Uterus zu; letzterer mit Schwarten bedeckt, am Rectum adhaerent durch zarte Stränge, wird gelöst, desgl. Tube und Ovarium. Bauchwunde gänzlich geschlossen. Reactionsloser Verlauf. 12. 11. geh. entl. 1 Jahr später wurde die Geburt eines gesunden Kindes angezeigt, später über dauerndes Wohlbefinden berichtet.

Hier lag offenbar alte blennorhorische Infection vor, wodurch mehrfache Aborte zu Stande kamen. Die fieberhaften Attaquen mussten aber durch die Appendicitis erklärt werden, obgleich die Veränderungen im Wurmfortsatze nur gering waren, sich nur auf einen Theil der Wand desselben erstreckten. Die kleine Cyste im Ovarium war nicht vereitert, sie enthielt mehr seröse Flüssigkeit, wie man sie bei chronischer Oophoritis zu sehen gewohnt ist; derartige Cysten sind kaum im Stande, Fieber zu erregen. Möglich, dass der entzündliche Schub im kranken Appendix auch den Inhalt der Cyste in Mitleidenschaft zog, desgl. die Typhlitis anfachte, so dass alle drei Factoren gleichzeitig eine Rolle spielten. Dadurch erklären sich vielleicht die excessiven Temperatursteigerungen bei den früheren Anfällen. Letztere schwanden post operationem vollständig, obwohl offenbar beiderseits chronisch entzündete Tuben und Ovarien zurückgelassen wurden, ein weiterer Beweis, dass der Appendix die Causa morbi gewesen war. Die Typhlitis wird man auch nicht anschuldigen können; die Verwachsungen des Typhlon mit der vorderen Bauchwand wurden zwar gelöst, sie sind aber, weil sie flächenhaft waren, sicherlich wiedergekehrt, trotzdem fehlen aber seit der Operation neue Anfälle; die Adhäsionen, die wohl stets nach Appendixoperation zurückbleiben, bringen keine Störungen mehr hervor, wenn dasjenige Organ, dass die entzündliche Schübe auslöst, also der entzündete Appendix, vollständig entfernt ist; sie werden eben nicht mehr „angeregt", oder wie man das sonst nennen will. Derartige Adhäsionen sind meist einseitig, nicht circulär, wie die auf der Basis der primär-chronischen Mesenterialperitonitis entstehenden, sie führen deshalb als solche selten Störungen herbei, während die circuläre Einschnürung des Coecum zur Stauung von Koth ev. zur Bildung des charakteristischen lufthaltigen Tumors oberhalb des Lig. Poup. führen kann; dass bei noch vorhandenem kranken Appendix die gleichen Lufttumoren entstehen können, das wird später erörtert werden.

Eine weitere Complication der Appendicitis granulosa ist die

Infection der entsprechenden Mesenterialdrüsen, nachdem die Mikroorganismen den Appendix durchwandert haben, ohne denselben zu schädigen; secundär folgt dann Verkalkung der inficirt gewesenen Drüsen, wodurch undeutlich fühlbare Tumoren oberhalb des Lig. Poup. entstehen. Ich habe zwei derartige interessante Fälle beobachtet; beide imponirten inter operationem als Fälle von tuberculöser Appendicitis mit Infection der zugehörigen Drüsen; die nachträgliche sorgfältige mikroskopische Untersuchung der Wurmfortsätze und der Drüsen liessen jegliche Tuberculose ausschliessen:

No. 85. Ernst N., 12 Jahre alt, aufgenommen 15. 6. 1897. Der aus gesunder Familie stammende Knabe hat vor 5 Monaten einen Stoss gegen die Unterbauchgegend bekommen. Danach entwickelte sich anscheinend typische Appendicitis mit wenig Fieber; Patient lag nur wenige Tage zu Bett. Da sich die Anfälle circa $^1/_2$ Dutzend Mal wiederholten, wurde zur Operation gerathen.

Die Untersuchung des blassen schlecht genährten Knaben ergab eine undeutliche wurstförmige Geschwulst in der rechten Fossa iliaca.

19. 6. Inc. ergiebt: stark geschwollene Lymphdrüsen im Mesent. des Typhlon mit leichter Anspannung und Verzerrung des Mesenterium. Wurmfortsatz sehr lang, wird abgetragen. Entfernung der geschwollenen central verkalkten Lymphdrüsen, völliger Verschluss der Bauchhöhle. Mikr. ausgesprochene App. gran. haem.

Reactionsloser Verlauf. Geh. entl. 12. 7. 97. Völlig gesund Nov. 01.

No. 95. Curt Brüheim, 15 Jahre alt, aufgenommen 17. 10. 1897. Eltern leben und sind gesund, desgl. 4 Geschwister. Weihnachten 1895 bekam Pat. plötzlich heftige Schmerzen in der r. Unterbauchgegend mit Fieber. Kein Erbrechen. Nach drei Wochen wieder hergestellt. Vollständiges Wohlbefinden bis Sommer 1896. Damals 14 Tage lang Schmerzen in der rechten Fossa iliaca, aber kein Fieber. Dann 1 Jahr lang frei von Beschwerden. Im August 1897 wieder stechende Schmerzen, drei Wochen lang bei retardirtem Stuhlgange; nach 8tägiger Pause abermals 14 Tage Schmerzen, so dass Pat. sich matt und elend fühlte, die Schule nicht besuchen konnte.

Status praesens: Blasser Knabe. Undeutlich ist ein kleiner Knoten in der Mitte zwischen Nabel und Spina ant. sup. fühlbar; dort besteht Empfindlichkeit auf Druck. Kein Fieber.

21. 10. Inc.: Wurmfortsatz nicht verwachsen, anscheinend ganz gesund. Drüsen im Mesenterium des Processus hart, vergrössert; es worden zwei circa haselnussgrosse anscheinend tuberculöse im Centrum verkalkte Drüsen entfernt; Peritoneum über der Lücke vereinigt. Sodann Wurmfortsatz exstirpirt. Derselbe enthält Haemorrhagien in der Schleimhaut. Bauchhöhle vollständig geschlossen durch dreifache Naht. Mikr. App. gr.

Verlauf: 22. 10., Morgens 37,4, N.-M. 3 Uhr 38,2. Alle Nähte entzündet; Hautwunde in ganzer Länge geöffnet. Weiterhin reactionsloser Verlauf; 30. 11. entl. Dauernd gesund geblieben laut Brief vom April 1899.

In beiden Fällen ergab die mikroskopische Untersuchung der Drüsen Knötchen, die zunächst als Tuberkel imponirten; im Fall 95 glichen die Drüsen auf dem Durchschnitte so vollständig verkalkten tuberculösen Drüsen, dass bestimmt Tuberculose angenommen wurde; man glaubte 2 Fälle von isolirt auf den Wurmfortsatz beschränkter Tuberculose vor sich zu haben. Die weitere genaue Untersuchung hat aber ergeben, dass lediglich Zerfallsproducte von Zellen vorlagen; weder epitheloide noch Riesenzellen wurden gefunden, viel weniger Tuberkelbacillen. Die Wurmfortsätze boten den gewöhnlichen Befund der App. gran. haemorrh. Tuberkel wurden in denselben nicht nachgewiesen.

Das führt zu der Annahme, dass die amorphen z. Th. verkalkten Massen in den Drüsen die Reste von einstigen Entzündungsproducten sind; es hat seiner Zeit während der Attaquen eine Einwanderung von spärlichen Eitererregern in den Wurmfortsatz und von dort in die zugehörigen Drüsen stattgefunden; diese Mikrokokken sind aber alsbald vom Organismus überwunden worden, so dass es nicht zu progredienter Eiterung kam, wie wohl oft in diesen Drüsen Eitererreger aufgehalten und vernichtet werden. In einem dritten Falle bestand eine Complication mit Typhus:

No. 177b. Reinhold Weber, 15 Jahre alt, aufgenommen 10. October 99. Im 8. Lebensjahre 3 Tage lang Erscheinungen von Appendicitis. Jetzt seit 8 Tagen zunehmende Beschwerden, Schmerzen im Bauche rechts, Fieber, so dass der behandelnde Arzt den Knaben mit der Diagnose Appendicitis in die Klinik schickte mit 38,0 Abendtemp.

Am 11. October stieg die Temperatur auf 39,0; man glaubt unsicher einen Tumor rechts zu fühlen. Inc. ergiebt in der That 2 fast wallnussgrosse Drüsen im Mesenterium des Coecum, während der Wurmfortsatz intact zu sein scheint. Letzterer wird entfernt, desgleichen die Drüsen; sie waren weich, enthielten keine Käseheerde. Die Temperatur fiel nicht ab; Patient wurde nach der medicinischen Abtheilung verlegt und überstand seinen Typhus, während die Bauchwunde anstandslos heilte.

Hätte man hier die mikroskopische Untersuchung des Wurmfortsatzes versäumt, so würde der Fall dauernd als diagnostischer Schnitzer gegolten haben. Das Mikroskop lehrte, dass ausgesprochene Appendicitis gr. haem. vorlag; dadurch war z. Th. wenigstens die Schwellung der Drüsen entstanden, weiterhin mochte sie durch die Aufnahme von Typhusbacillen in den kranken

Wurmfortsatz noch erheblicher geworden sein. Der Typhus war durchaus in den Kreis der Erwägungen gezogen, aber für unwahrscheinlich erklärt, weil kein weiterer Typhusfall im Heimathsorte des Knaben vorgekommen war, weil der behandelnde als tüchtig bekannte Arzt die Diagnose auf Appendicitis gestellt hatte und schliesslich weil ein auf Druck schmerzhafter Tumor unsicher in der rechten Fossa iliaca zu fühlen war.

Dieser Tumor existirte in allen drei Fällen, er wurde natürlich stets für den verdickten Appendix gehalten, dem entsprechend eine Indication für die Operation gefunden, sie war auch bei No. 85 und 95 vollständig gerechtfertigt wegen der beständig sich wiederholenden Recidive, No. 177b wäre jedenfalls besser zu einer anderen Zeit operirt worden, die hohe Morgen-Temperatur drängte aber vorwärts, da Perforation des als Appendix gedeuteten Tumors zu drohen schien.

Alle die erwähnten Complicationen werden immer das Krankheitsbild der Appendicitis non purulenta zu einem schweren gestalten, so dass Verwechselungen mit Appendicitis purulenta gar nicht zu vermeiden sind. Das Gleiche gilt nun von der Attaque derjenigen Appendicitis non purulenta, die auf dem Boden einer Strictur oder einer Stenose einsetzt.

Ich verstehe unter „Stenose" eine vollständige Obliteration des Wurmfortsatzes an circumscripter Stelle, während Strictur nur eine Verengerung in gleicher Ausdehnung bedeutet.

„Obliterirt" nenne ich den Processus dann, wenn sein Lumen in grosser Ausdehnung oder gänzlich verschwunden ist.

Stricturen und Stenosen entstehen allgemeiner Annahme entsprechend durch Einwirkung von Kothsteinen; es fragt sich nur, ob diese Annahme lediglich eine Hypothese ist oder ob sichere Beobachtungen vorliegen, die in der That beweisen, dass circumscripte Verengerungen des Appendix durch Kothsteinwirkung entstehen können. Letzteres ist der Fall, soweit überhaupt rationelle Schlussfolgerungen als „Beweis" zulässig sind.

Analoge Veränderungen sehen wir ja an anderen mit Schleimhaut ausgekleideten Kanälen infolge des Druckes von Fremdkörpern, am häufigsten im Gallenblasenhalse und im Ductus cysticus. Dort ist mit absoluter Sicherheit der Beweis geführt, dass ein circuläres Druckgeschwür zur Strictur resp. zur Stenose führt. Man hat einen Stein aus dem Blasenhalse extrahirt, es ist aus dem mit dem Peritoneum parietale vernähten Fundus vesicae Tage lang Galle

abgeflossen zum Beweise, dass Ductus cysticus und Gallenblasenhals post operationem durchgängig waren, trotzdem stellt Patientin sich 2 Jahre später mit Hydrops vesicae felleae sine concremento vor, und die Exstirpation der Gallenblase ergiebt Obliteration des Blasenhalses (3 eigene Beobachtungen). Weit zahlreicher sind Stricturen und Stenosen im Blasenhalse und Ductus cysticus, nachdem Steine hindurch getrieben sind in den D. choled.; dort wo die Steine längere Zeit gewesen und ringförmige Geschwüre erzeugt haben, tritt Stenose ein, nachdem die Steine durch neue in der Gallenblase einsetzende entzündliche Schübe vorwärts in den D. choled. getrieben sind.

Es fragt sich, ob wir an eine ähnliche Exmission von Kothsteinen aus dem Appendix glauben dürfen, wodurch ringförmige zu stricturirender Vernarbung befähigte Ulcera zurückbleiben, weiter, ob wir dem Appendix eine exmittirende Kraft zuschreiben sollen, wie etwa der hydropischen Gallenblase. Ich glaube, dass beide Fragen bejaht werden müssen.

Die Analogie zwischen Gallenblase und Appendix ist ja auch vorhanden, wenn die Organe leidlich, resp. wenn sie ganz gesund sind. Wir nehmen wenigstens an, und zwar mit Recht, dass beide sich spontan zusammenziehen und ihren Inhalt auspressen können. Wir nehmen weiter an, dass die Gallenblase durch eigene, fast oder ganz schmerzlos verlaufende Contractionen sich kleinerer Steine entledigen kann; ich habe selbst einen in dieser Richtung beweisenden Fall publicirt, in dem eine relativ gesunde Gallenblase — als ganz gesund war sie nicht zu bezeichnen, weil sie eben ein Concrement enthalten hatte — ein Steinchen fast schmerzlos in den Ductus cysticus getrieben hatte, so dass man also unbedingt an diese selbstständige Thätigkeit der Gallenblase glauben muss, wenn man sie auch niemals direct nach Eröffnung der Bauchhöhle sieht; ich habe Contractionen der Gallenblase noch niemals gesehen, obwohl ich in zahlreichen Fällen relativ gesunde, nur kleine Steinchen beherbergende oder lediglich verwachsene Gallenblasen freigelegt habe; jedenfalls muss sie sich zusammenziehen können, darüber besteht kein Zweifel.

Auch der Appendix verhält sich fast stets ruhig, wenn wir Gelegenheit haben, ihn zu sehen. Nur einmal beobachtete ich inter operationem eine ganz energische Zusammenziehung eines wenig an App. gran. haem. erkrankten Wurmfortsatzes; das lange schlaffe Organ verkürzte sich unter meinen Augen nach leisester Berührung um die Hälfte und verharrte sodann, wenn ich mich recht erinnere, in dieser verkürzten Form, bis es entfernt wurde. Intensiver an App. gr. haem. erkrankte, mit dem distalen Ende adhärent gewordene Appendices habe ich wiederholt nach Lösung der Verwachsungen rasch zusammenschnurren sehen, so dass wir also an einer energischen Actionsfähigkeit des Appendix nicht zweifeln können; sie muss aber zuweilen fehlen, sonst lässt es sich schwer erklären, wie ein gesunder Wurmfortsatz in einen Bruchsackhals eingeklemmt werden kann, eine Thatsache, die oft genug in der Literatur erwähnt, auch von mir zweimal beobachtet wurde. Wäre der Wurmfort-

satz stets fähig, sich um die Hälfte zu verkürzen, so müsste er doch in allen Fällen, wenn er zufällig in einen Bruchsack hineingerathen ist, wieder herausschlüpfen können.

Bei der Exmission grösserer Concremente handelt es sich aber gar nicht um selbstständige Leistungen der beiden genannten Organe. Den grösseren im Blasenhalse steckenden Gallenstein wirft ein in der hydropischen Gallenblase einsetzender acut entzündlicher Schub unter starker Vermehrung der vorhandenen Flüssigkeit vorwärts; in gleicher Weise wird ein acut im Appendix einsetzender Schub einen Kothstein vorwärts resp. coecalwärts werfen können, wobei allerdings die anatomischen und pathologisch-anatomischen Differenzen zwischen den genannten Organen, sowie die Unterschiede zwischen Gallen- und Kothsteinen für gewöhnlich ausserordentlich verschiedene Consequenzen zeitigen.

Die Gallenblase ist für gewöhnlich ein starkwandiges Organ, das Concrement ist mehr oder weniger aseptisch; die starke Wand der Gallenblase erträgt den erhöhten Druck einer gewöhnlich wenig, oft gar nicht inficirten Flüssigkeit; acute Gangrän der Gallenblase ist nur bei schwer inficirtem Inhalte möglich, sie ist aber auch dann sehr selten, ich sah eine Gallenblase erst einmal nach Trauma (energische Untersuchung) bei der ersten Attaque, die überhaupt stattfand, in ihrem Fundus gangränos werden binnen 48 Stunden.

Umgekehrt ist der Appendix ein schwachwandiges, meistens noch durch das Concrement arrodirtes Organ, der Fremdkörper ist unter allen Umständen, auch wenn kein Kothstein vorliegt, sondern irgend ein anderes Corpus alienum, putride, der ganze Schub setzt auf putridem Boden ein, er führt weitaus in den meisten Fällen zu Gangrän am mechanisch arrodirten Sitze des Steines oder zu Gangrän des ganzen Wurmfortsatzes distalwärts vom Steine, einen Effect, den wir ja relativ häufig im Anschlusse an die erste Attaque von App. sehen.

Diese Gangrän des distalen Ende vom Processus ist gewissermassen die grösste Leistung des acut entzündlichen Schubes, es ist die höchste Stufe der Scala; letztere ist sehr lang; abwärts gehend sehen wir nur acute circuläre Gangrän am Sitze des Steines, sodann lediglich Perforation daselbst an circumscripter Stelle mit Austritt von Eiter, oder sogar ohne Austritt von Eiter, weiter sehen wir den periappendicitischen Abscess ohne Perforation des

kothsteinhaltigen Processus, endlich — die vorletzte Stufe der Scala ist erreicht — der Appendix hält die Attaque aus, der Stein wird ins Coecum geworfen, es restirt die circuläre Narbe und damit sind die Bedingungen geschaffen für die Bildung von Stricturen und Stenosen, oder es restirt ein grösserer Hohlraum im Appendix genau entsprechend dem einstigen Lager des Steines, ohne dass es zu Verengung des Appendix kommt. Die letzte Stufe wird repräsentirt durch entzündlichen Schub um den ruhig im intacten Wurmfortsatze sitzen bleibenden Stein (s. o.).

Beweise! so wird man fragen; der angeblich ins Coecum geworfene Kothstein, wo ist er? ist er im Stuhlgange gefunden, wie ein Gallenstein nach vollkommen erfolgreichem Anfalle im Stuhlgange gefunden wird? Ich erlebte es erst einmal, dass ein solcher Kothstein im Stuhlgange gefunden wurde drei Tage nach dem plötzlichen Aufhören einer schweren, 60 Stunden lang dauernden Attaque von Appendicitis mit 39,0 Temp. und enormer Auftreibung des Bauches einhergehend; möglich, dass dieser Stein, zumal ganz plötzlich volles Wohlbefinden, völlige Fieberlosigkeit eintraten, durch den proximalen Theil des Appendix ins Coecum entleert ist:

No. **70.** E. Th., 12 Jahre alt, auswärts besucht 18. Jan. 97.

Mutter leidet oft an Unterleibsschmerzen mit Erbrechen; Vater ist gesund. Pat. erkrankt am 9. Jan. 97 mit 39,0, fiebert bis zum 11., ohne dass eine Ursache für das Fieber gefunden wird. Vom 11.—15. vollkommenes Wohlbefinden, so dass Patientin ausser Bett ist. Am 15. Nachm. 5 Uhr plötzlich excessive Schmerzen im ganzen Bauche mit schwerem Erbrechen; allgemeines Kältegefühl, aber kein Fieber. Am 16. Jan. Morg. 38,0, Erbrechen geht weiter bei steigender Temperatur und zunehmender Auftreibung des Bauches. Am 17. Jan. Morg. 38,0, Nachm. 4 Uhr 39,1. Zustand etwas leidlicher, doch immer noch Erbrechen. Am 18. Jan. Morg. 4 Uhr wieder excessive Schmerzen und Erbrechen. Um 8 Uhr hörten die Schmerzen auf (36,1 Temp.), desgleichen das Erbrechen.

Nachm. 5 Uhr 36,6 Temp. und 120 P., leidlich gut.

Bauch jetzt noch extrem aufgetrieben, sehr empfindlich; keine peristaltischen Bewegungen sichtbar.

19. Jan. gutes Befinden. 22. Jan. grosser Kothstein im Stuhlgange gefunden; kein Eiter; aufgeweichte Kothmassen umgaben den fast pflaumengrossen Kothstein.

Kein Fieber mehr seit 17. Jan. Langsam schwoll der Leib ab. Nach 4 Wochen verliess die Kranke das Bett und ist seit jener Zeit gesund geblieben.

Ich sah die Kranke auswärts; die behandelnden Aerzte hatten am 3. Krankheitstage die Absicht geäussert, dem Kinde 200,0 regulinisches Quecksilber zu geben, um die „Darmverschlingung" zu beseitigen durch die Schwere des Hg. Weil das Kind alle Abführmittel durch Erbrechen entleert hatte, imponirte dem Vater desselben die Hg-therapie durchaus nicht, er wandte sich an einen dritten Arzt; dieser rieth, mich zuzuziehen. Ich fand das Kind in dem oben geschilderten Zustande, der Sturm war offenbar vorüber, die Temperatur war subnormal geblieben, nur der rasche Puls und der Meteorismus erinnerten noch an die schwere Bauchfellreizung. Von einem operativen Eingriffe war selbstverständlich keine Rede mehr.

Die sehr erfahrenen behandelnden Aerzte erklärten bei der nachfolgenden Besprechung mit grösster Entschiedenheit, dass Appendicitis nicht vorgelegen habe; sie hätten gar nicht an letztere gedacht, nur an Darmverschlingung. Ich bat genau den Stuhlgang zu untersuchen; das geschah und man fand 48 Stunden später den gewaltigen Kothstein.

Nun, dieser Kothstein kann ja aus dem perforirten Appendix ausgetreten sein in einen Abscess, letzterer kann sammt dem Kothsteine in das Coecum durchgebrochen sein, was ja oft genug passirt — aber der Kothstein kann auch direct aus dem Appendix in's Coecum geworfen sein. Dafür spricht einigermaassen der klinische Verlauf des Falles: Vom 9.—11. Januar Fieber bis 39, ohne dass eine Ursache gefunden wird, vielleicht Influenza (s. u.), dadurch wird die Attaque vorbereitet. Sie setzt 4 Tage später ganz plötzlich unter den Symptomen der schwersten Bauchfellreizung ein, die Aerzte denken an Ileus, an Darm-verschlingung oder -einklemmung. Die Attaque dauert unter hohem Fieber 60 Stunden, dann folgt fast plötzliche Euphorie, dieselbe Euphorie, die entsteht, wenn ein Gallenstein die Papille, ein Nierenstein die Einmündung des Ureters in die Blase passirt hat.

Liegt nun die Annahme nicht nahe, dass auch hier der Kothstein nach 60stündiger Attaque in's Coecum geworfen ist! Ausdrücklich ist angegeben, dass kein Eiter im Stuhlgange war, als der Kothstein entleert wurde; er war von aufgeweichten Kothmassen umgeben; auch dieser Umstand spricht gegen die Perforation eines Kothstein-haltigen Abscesses ins Coecum; derartige Abscesse pflegen gross zu sein, man findet dann den Eiter im Stuhlgange.

Auch die seit $4^1/_2$ Jahren dauernde volle Gesundheit der einstigen Kranken spricht etwas gegen Perforation des Eiters in's Coecum; er setzt eben Perforation des Appendix durch Stein und zwar hier durch grossen Stein voraus; ein solches Loch schliesst sich gewöhnlich nicht — Ausnahmen s. u. — es kommt zu Recidiven, die ja jeder Chirurg oft genug operirt hat.

Der Fall ist nicht durch Obductio in vivo sicher gestellt. Einwürfe sind gestattet; man muss beweisenderes Material beibringen, um zu demonstriren, dass Kothsteine analog den Gallensteinen durch acut entzündlichen Schub exmittirt werden können. Dazu genügt folgende Beobachtung:

No. 77. Ernst Möller, 62 Jahre alt, aufgenommen 2. 3. 1897, Seit 20 Jahren besteht rechtsseitiger Leistenbruch, den Pat. oft selbst reponirt. In der Nacht vom 28. 2. bis 1. 3. kam beim Husten der Bruch wieder zum Vorschein. Patient reponirte denselben unter energischer Anstrengung; bald darauf traten Schmerzen ein, sodann Erbrechen, doch arbeitete Patient Tag über noch. Nachts wurde er kränker; er schickte um 3 Uhr zum Arzte, der ihn sofort mit der Diagnose „eingeklemmter Bruch" nach Jena dirigirte.

Status praesens: Blasser Mann, Puls langsam, voll. Bauch flach aber sehr empfindlich; keine peristaltischen Bewegungen sichtbar. Bauch nicht gespannt. Sofortige Inc. in den Bruchsack entleert stinkenden Eiter. Netz adhärent; Blinddarm nebst Wurmfortsatz liegen im Bruchsacke, nicht adhärent; Processus mit Kothstein am distalen Ende, perforirt. Kleines Becken voll Eiter, wird ausgespült.

Verlauf: Zunächst leidliches Befinden, dann wieder Erbrechen, Puls wird schlechter. Tod 10. 3.

Obd.: Diffuse Peritonitis. Thrombose der unteren Hohlvene. Im Coecum zwei geschichtete, mit einander articulirende flache, je halbbohnengrosse graubraune Concremente.

Hier hatte offenbar die energische Reposition eines drei Kothsteine enthaltenden Processus sammt Coecum die Attaque veranlasst, (wahrscheinlich durch Blutung in den bereits schwer arrodirten Appendix). Unter der Wucht des Anfalles waren 2 proximal sitzende mit einander articulirende Kothsteine ins Coecum geworfen, während der distalwärts sitzende im Processus verblieb. Die alsbald erfolgende Perforation der Spitze vom Processus führte Peritonitis herbei, weil der Appendix gänzlich unverwachsen war. Diese Peritonitis lähmte den Darm vollständig, so dass die am 1. 3. 1901 ins Coecum geworfenen Kothsteine noch 10 Tage später bei der Obduction dort gefunden wurden.

Damit ist also der Beweis gebracht worden, dass Kothsteine

analog den Gallensteinen durch „vollkommen erfolgreichen" Anfall vorwärts getrieben werden können. Vorbedingung ist, dass der App. am Abgange vom Coecum nicht verengert ist. Wie steht es aber nun mit der behaupteten Bildung von Stricturen und Stenosen durch Kothstein? Lässt sich auch dafür der Beweis führen? Diese Frage ist zu bejahen.

Zur Beweisführung eignen sich sowohl Fälle von Strictur-bildung als solche von gleichzeitiger Strictur- und Dilatations-bildung im Appendix, besonders dann, wenn dieselben mit Wucherungsprocessen im Coecum am Eintritte des Appendix in letzteres vergesellschaftet sind. Diese polypenartigen Wucherungen sind, wie weiterhin gezeigt werden wird, ganz characteristisch für das längere Verweilen eines Steines am Uebergange des Processus ins Coecum. Natürlich wurde in diesen zur Beweisführung heranzuziehenden Fällen von Strictur oder Dilatation der Kothstein nach der 1. Attaque von Appendicitis (auswärts) im Stuhlgange weder gesucht noch gefunden; man kann also wieder den Einwurf machen, dass wie oben, so auch hier ein Defect in der Beobachtung sichere Schlussfolgerung verhindert. Um das Gewicht dieses an sich ja berechtigten Einwurfes abzuschwächen, genügt ein Hinweis auf einen gleich zu schildernden Fall von Stricturbildung (s. u. No. 185); ich will aber zunächst die ziemlich durchsichtige Krankengeschichte eines Falles von Dilatation und Strictur des App. in Folge von Stein mittheilen:

No. **118.** Oscar Luthard, 27 Jahre, aufgenommen 3. 7. 98.

Im April 1896 erkrankte Pat. mit leichtem Schüttelfroste an Appendicitis. Der erst nach einigen Tagen zugezogene Arzt fand bei 38,8 Temp. einen harten druckempfindlichen Tumor von der Grösse einer Männerfaust in der Höhe der Spina ant.; derselbe hörte ungefähr 2 Finger breit von der Linea alba entfernt auf. Dieser Tumor blieb 10 Tage lang bestehen bei 38,9 Temp., während jeglicher Stuhlgang fehlte. Dann begann die Geschwulst etwas nach oben zu rücken, sie gelangte bis an den unteren Leberrand, während in der Weiche am ersten Lagepunkte ein ungefähr 4 cm im Durchmesser haltender Tumor auftauchte. Dieser letztere war auch etwas schmerzhaft, aber lange nicht so empfindlich, als der obere. Am 13. Behandlungstage erfolgte sehr reichlicher Stuhl, ebenso 48 Stunden später, worauf der obere Tumor verschwand. Der kleinere Tumor in der Weiche blieb, doch konnte Pat. von jetzt an ambulant behandelt werden. Erbrechen hatte der Kranke nicht, eine peritoneale Reizung bestand nur örtlich, nicht allgemein.

Der Knoten oberhalb des rechten Lig. Poup. blieb wohl dauernd be-

stehen, doch machte er sich nur von Zeit zu Zeit bemerkbar, Stuhlgang stets retardirt. Mitte Juni 1898 traten heftigere Schmerzen in dem Knoten auf, so dass Pat. kaum sitzen konnte; kein Fieber dabei; sein Arzt gab ihm jetzt aber dringend den Rath, sich operiren zu lassen.

Status praes. Kräftiger Mann. Kleiner Knoten in der Mitte zwischen Spina und Nabel, auf Druck empfindlich; kein Fieber.

9. 7. Schrägschnitt: freie Bauchhöhle wird geöffnet. Netz adhärent an Coecum und Ileum, desgl. unten am Becken rechts von der Symphyse. Proc. liegt vor dem Coecum, ein kurzes pürzelförmiges, in der Mitte stark dilatirtes, sodann etwas verengtes Gebilde (2—3 cm lang); er mündet stark verengt ins Coecum. Letzteres hat, wie sich nach Exstirpation des Processus ergiebt, einen $1^1/_2$ cm langen polypenartigen Schleimhautwulst an seiner Innenfläche

Fig. 1.

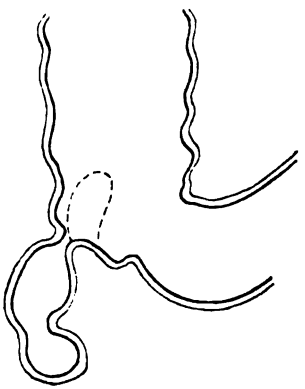

gerade am Eintritte des Processus. Dieser Wulst wird entfernt, wodurch ein ziemlich grosses Loch am Coecum entsteht. Vernähung desselben. Tampon. Naht.

Reactionsloser Verlauf.

Dauernd gesund laut Brief vom Mai 1901.

Die Krankengeschichte dieses Mannes wäre wohl in folgender Weise zu deuten: Ein derber Kothstein lag längere Zeit im mittleren, jetzt dilatirten Theile des Appendix, mit der Spitze ins Coecum hineinschauend; distalwärts von demselben verengte sich der Wurmfortsatz. Dort, wo die Spitze des Steines ins Coecum hineinragte, entwickelte sich eine Schleimhautwucherung, die zur

Anmerkung. Alle diese Figuren im Texte sind schematisch gehalten; der Appendix lag nicht immer am unteren Rande des Coecum; genaueres über die Lage desselben in den Krankengeschichten.

Bildung eines Polypen führte; das Coecum war also jetzt schon etwas betheiligt an der Appendicitis. Dadurch kam es zu Retention von Koth im Coecum. Vielleicht im Anschlusse an diese Kothanhäufung kam es zur ersten Attaque; sie warf den Stein ins Coecum und zwar in den dort bereits existirenden Kothtumor; letzterer wanderte im Colon ascendens nach oben, wurde später per anum entleert, während jetzt unten der vorläufig noch erheblich entzündete Appendix als 4 cm im Durchmesser haltender Tumor zurückblieb. Er wurde allmählich kleiner, machte sich nur zeitweise bemerkbar, bis es Mitte Juni 1898 abermals zu leichter Attaque kam.

Natürlich kann der Fall auch in anderer Weise gedeutet werden, doch spricht die Polypenbildung im Coecum am Ansatze des Appendix mit grosser Wahrscheinlichkeit für Steinwirkung, ebenso die Form des Appendix, endlich der vom Arzte sehr genau verfolgte klinische Verlauf des Falles.

In ähnlicher Weise dürfte auch ein weiterer Casus von Geschwulstbildung erklärt werden können:

No. 76. Bruno Marschall, 40 Jahre alt, aufgenommen 20. 2. 97.

1891 wegen Lungenspitzenkatarrh behandelt. Neigung zu Blutungen besteht von jeher. Im September und October 96 schwere Blinddarmentzündung, eine grosse Menge purulenten Eiters entleerte sich nach Perforation oberhalb des Lig. Poup. December 96 Rückfall und heftige Schmerzen in der Ileo-Coecalgegend. Ende Januar 97 zweite Attaque von 11tägiger Dauer.

Status praes. Kräftiger Mann. Dicht oberhalb des Lig. Poup. fühlt man derben, fast wallnussgrossen Knoten. Gleichzeitig besteht rechtsseitige Leistenhernie. Kein Fieber.

25. 2. 97. Incision. Netz liegt vor, dahinter findet sich die plumpe Spitze des nur ca. $2^1/_2$ cm langen, gekrümmten, nicht perforirten Appendix; er liegt zuerst an der lateralen, sodann an der hinteren Seite des Typhlon. Keine Spur der einstigen Eiterung ist zu finden. Im Coecum sitzt dicht am Abgange des Proc. ein derber Knoten; er bleibt unberücksichtigt, Appendix wird abgetragen; er ist verdickt, sein Lumen verengt. Tampon auf Nahtstelle. Netz am Bruchsacke adhärent, wird abgetragen, Bruchsack entfernt, endlich auch noch eine Hernia lineae alb. beseitigt.

Verlauf zunächst reactionslos bis 15. 3. Morgens 38,2, Mittags 39,0. Revision der Wunde ergiebt grosse Mengen alten geronnenen Blutes in der Beckenschaufel bis ins kleine Becken hinein. Ausräumung der Coagula, Drainage.

18. 3. Reichliche Secretion. Schwellung nimmt ab.

24. 3. Secretion gering, so dass bald Drain entfernt werden kann.

9. 5. Geheilt entlassen und dauernd gesund geblieben.

Hier führte die erste schwere Attaque zur Bildung eines periappendicitischen Abscesses, der nach aussen perforirte. Damals ist auch wohl der Kothstein aus dem Appendix ins Coecum hineingetrieben, nachdem derselbe lange mit seiner Spitze ins Coecum hineingeragt und den Knoten daselbst erzeugt hatte. Es war zwecklos, diesen Knoten zu entfernen, so dass ich nichts näheres über denselben aussagen kann. Dass es sich um ein entzündliches Gebilde, nicht um eine Neubildung im engeren Sinne handelte, das wird durch die weitere Beobachtung des Falles bewiesen; Patient erfreut sich noch heute, 4 Jahr post op., dauernder Gesundheit.

Ist Vorstehendes richtig, giebt es eine Austreibung eines Kothsteines ins Coecum, so wird man vielleicht einzelne Spontanheilungen von Appendicitis durch diese Austreibung erklären können. Der Wurmfortsatz braucht doch nach Exmission des Steines keine weiteren Störungen hervorzurufen, wenn auch in den eben erwähnten Fällen leichtere Attaquen dem ersten schweren Anfalle folgten, vielleicht, weil Ventilverschluss durch den Knoten gelegentlich zu Stande kam.

Dass in Fall No. 118 ein dilatirter, ungefähr die Form eines ovalen Kothsteines wiedergebender Appendix gefunden wurde, bei No. 76 ein verengter, in toto verdickter, das ist nicht auffallend, spricht nicht gegen die aufgestellte Hypothese; dort hatte der Kothstein vielleicht viele Jahre gesessen, das Gewebe in seiner Umgebung zur Atrophie gebracht, so dass es sich nach Exmission des Steines gar nicht wieder zusammenziehen konnte, während hier der Stein nach kürzerer Zeit ausgetrieben war. In beiden Fällen waren die App. ausserordentlich verkürzt, höchstens 2 bis 3 cm lang, was ebenfalls für die Exmission eines Steines spricht; sehen wir doch an der Gallenblase gleichfalls oft eine gewaltige Verkürzung, wenn ein einzelner Stein exmittirt ist. Für Stein spricht weiter der Umstand, dass der einstige periappendicitische Abscess bei No. 76 putride gewesen war; der Eiter hatte deshalb eine intensiv arrodirende Kraft, so dass er die vordere Bauchwand durchbrach. Der periappendicitische Abscess, der bei App. gran. haem. und bei Stricturen entsteht, pflegt meist geruchlos zu sein (s. u.), während er gewöhnlich — nicht immer — stinkt, wenn ein Kothstein in dem nicht perforirten Appendix die Ursache des periappendicitischen Abscesses ist.

Meine Beweisführung würde immer noch unvollständig sein,

wenn ein glücklicher Zufall mir nicht einen Kranken in die Hände gespielt hätte, der gleichzeitig Strictur an der Basis des Wurmfortsatzes, einen Polypen im Coecum und einen eigenthümlich geformten Kothstein im Appendix gehabt hätte:

No. **185.** Oscar Schroeder, 15 Jahre alt, aufgenommen 1. 3. 00.

Seit ca. 1 Jahr 5 Anfälle von Appendicitis; der dritte Anfall soll nach Angabe des Arztes der stärkste gewesen sein; er verlief mit hohem Fieber. Der letzte setzte vor 6 Wochen ein; Pat. hat seitdem dauernd gelegen.

Status praes. Blasser Knabe. Kein Fieber. Kein Tumor nachweisbar.

3. 3. 00. Incision ergiebt Netz adhärent von der Spina bis zur Mittellinie hin; hinter demselben wenig verwachsen das Coecum, ins kleine Becken hinabziehend. Dort sämmtliche Dünndarmschlingen mit einander verwachsen, zwischen ihnen zahlreiche, mit gelben Massen durchsetzte Stränge. Processus verläuft als dicker kurzer Pürzel medianwärts nach dem kleinen Becken zu.

Fig. 2.

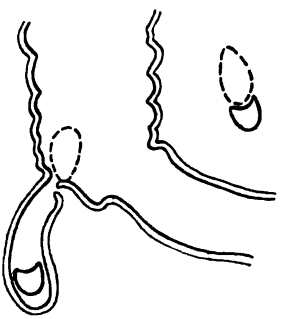

Er ist am Abgange vom Coecum stark verengt und dort perforirt, das Loch ist zur Zeit durch Granulationen geschlossen. Gegenüber der Perforationsstelle befindet sich im Coecum ein derber Polyp. Im distalen Ende des sonst intacten Processus ein an einer Längsseite leicht ausgehöhlter Kothstein von beifolgender Form. Processus in toto entfernt, gleichzeitig der Polyp. Loch im Coecum durch dreifache Catgutnaht geschlossen. Zahlreiche Stränge im kleinen Becken durchschnitten, Darmschlingen gelöst, aber sicher nicht sämmtliche, weil die Verwachsungen zu intensiv sind. Reactionsloser Verlauf. 12. 4. geheilt entlassen.

Die Beweisstücke sind jetzt zum Ringe geschlossen. Patient hatte ursprünglich nicht einen, sondern zwei Kothsteine im Wurmfortsatze; sie schliffen sich gegen einander ab, so dass der eine Stein kappenförmig dem zweiten aufsass, was man ja nicht selten bei Gallensteinen sieht, wenn sie hintereinander in einer engen Gallenblase sitzen, wobei seitliches Ausweichen der Steine nicht möglich ist. Bei unserem Patienten sass der beiderseits oliven-

förmig endende Kothstein[1]) coecalwärts, der ausgehöhlte distalwärts. Bei der ersten Attaque wurde der proximal sitzende Stein bis in die Abgangsstelle des Appendix vom Coecum geworfen, dort steckte er vorläufig fest, arrodirte die Schleimhaut und führte gleichzeitig zur Wucherung derselben im Coecum, hart an der arrodirten Stelle; ein weiterer, wohl der dritte Anfall, warf den Stein ins Coecum und jetzt entwickelte sich die Strictur am Sitze des Steines, der an einer Stelle die Wand des Appendix zerstört hatte; dort blieb ein minimales Loch, was durch Granulationen zugedeckt wurde. Während dieser Attaquen entwickelte sich ein periappendicitischer Abscess zwischen den Darmschlingen; er war nicht oder doch wenig putride, so dass der Eiter immer wieder resorbirt wurde; es resultirte aber eine excessive Verwachsung, besonders der im kleinen Becken gelegenen Darmschlingen; diese Verwachsungen machen sich nicht mehr geltend, seitdem die Causa der Attaquen, der stricturirte App. entfernt ist; hoffentlich kommt es nicht später durch Strangbildung zu Ileus; bis jetzt (Nov. 01) ist Pat. gesund.

BOSTON MEDICAL LIBRARY APR 21 1902

Nicht immer gelingt es der Attaque den ringförmig arrodirenden Kothstein in das Coecum zu werfen; er bleibt liegen, rutscht event. sogar etwas distalwärts, während sich proximalwärts die Strictur entwickelt. Diesen Vorgang habe ich allerdings erst einmal gesehen, theile den Fall aber mit, weil er auch in anderer Richtung, nämlich in betreff der Genese der Appendicitis-Attaque von Bedeutung ist:

No. **159.** Willy Schaefer, 9 Jahre alt, aufgenommen 24. 6. 1899. Vor 2 Jahren schwere Appendicitis, 12 Wochen gelegen.

Am 22. 6. hebt Patient einen Baumstamm auf, bekommt sofort heftige Leibschmerzen; wird am 24. 6. Abends überwiesen mit 38° Temp. 25. 6. Mittags 37,1. Schmerzen im Leibe, aber keine Auftreibung, nur undeutliches Knistern rechts. In Narkose wird dort deutlicher Tumor gefühlt. Incision in freie Bauchhöhle. Netz liegt breit vor, ist adhärent dicht oberhalb des Lig. Poup., Coecum dort gleichfalls adhärent, wird abgelöst, worauf geringe Mengen nicht putriden Eiters hervorquellen; bei weiterer Ablösung des Coecum kommt ein eigenthümlich plumper Pürzel zum Vorschein; es ist das distale in sich zusammengerollte Ende des Processus, dasselbe ist nicht perforirt; App. entspringt lateralwärts, ist aber medianwärts hinter dem Coecum gelagert. Abtragung des Appendix. Derselbe enthält distalwärts von einer geringfügigen

[1]) Anmerkung: Angenommen, nicht gesehen, dementsprechend in Fig. 2 punctirt gezeichnet.

Strictur einen geschichteten Kothstein in einer etwas dilatirten Partie des Appendix; weiterhin Appendix stark gekrümmt, nicht dilatirt. (Fig. 3) Mikroskopisch normale Drüsen daselbst.

Fig. 3.

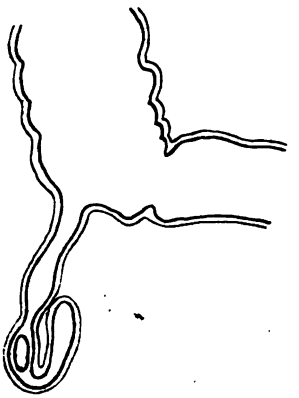

Wenn man nicht annehmen will, dass der Kothstein sich secundär hinter der Strictur gebildet hat, so muss man wohl die oben gegebene Erklärung acceptiren. Der Vorgang scheint aber, wie erwähnt, selten zu sein; für gewöhnlich wird der arrodirende Kothstein, falls überhaupt die Wand des Appendix die Attaque aushält — was ja an sich nicht häufig ist — ins Coecum geworfen werden und dann eine Strictur resp. Stenose hinterlassen.

Aus zahlreichen Krankengeschichten von Individuen mit Strictur oder Stenose kann man diesen Entstehungsmodus förmlich ablesen; ich glaube, dass die Majorität der Fälle so entsteht, muss aber gleich hier betonen, dass Stricturen und Stenosen noch in anderer Weise, nämlich durch Appendicitis granulosa zur Ausbildung kommen können (s. u.); diese entwickeln sich mehr schleichend, während es für die Genese derjenigen Stricturen und Stenosen, die auf der Basis eines exmittirten Kothsteins entstanden sind, geradezu charakteristisch ist, dass die betreffenden Kranken zuerst schwere, d. h. austreibende Attaquen hatten, denen späterhin leichtere Stricturattaquen folgten. Selbst Doppelstricturen lassen sich so erklären:

No. **20.** Herr K., 21 Jahre alt, aufgenommen 12. November 1891.

Der gleichzeitig an Spitzentuberculose und Gallensteinen leidende Patient

erkrankte im Januar 1891 ausserordentlich schwer an Blinddarmentzüdung; hohes Fieber, Erbrechen, starke Auftreibung des Leibes; trotz aller Abführmittel erst am 13. Tage der erste Stuhlgang; man sprach von Appendicitis gangraenosa. Trotzdem war der Kranke nach 4 Wochen so weit hergestellt, dass er wieder ins Geschäft gehen konnte. Nach 8 Tagen leichter Anfall auch mit Schmerzen links. Ende März dritte Attaque mit hohem Fieber und Schmerzen rechts, nur kurze Zeit dauernd, desgl. leichte Anfälle im August, September und October, letztere mit Gallensteinkolik und Icterus complicirt.

Status praesens. Kein Tumor nachweisbar; rechte Beckengegend unempfindlich; man kann die Hand rechts und links gleich tief in die Beckenschaufel einführen, ohne dass man Widerstand findet oder Schmerz erregt; letzterer spontan und auf Druck nur rechts vom Nabel.

17. 11. Inc. Processus verlängert, an seinem unteren Ende etwas verdickt, Serosa leicht getrübt; Mesenterium des Processus erscheint etwas gefaltet und verwachsen, deshalb Abtragung des Processus. Reactionsloser Verlauf. Heilung verzögert durch gleichzeitige Behandlung des Gallensteinleidens (Drainage der Gallenblase). Geheilt entlassen und dauernd gesund geblieben.

Processus enthielt in seinem distalen Theile zwei ca. 2 cm von einander entfernte ringförmige Stricturen, 1 mm lang. Die beiden durch diese Einschnürungen bedingten untersten Abtheilungen des Processus, beide ca. 2 cm lang, enthalten nur Serum, während proximalwärts von dem obersten Ringe in dem hier etwas mehr dilatirten Canale schleimigeitrige Flüssigkeit sich befand; kein Kothstein, wohl aber weicher Koth im Processus am Abgange vom Coecum (Durchtrennungsstelle). Mikroskopisch: normale Schleimhaut, selbst die stricturirten Partien mit verdünnter Schleimhaut überzogen.

Hier hatten offenbar 2 Steine im Appendix gesessen, der eine war im Januar 1891, der zweite Ende März 1891 exmittirt worden; beide Male waren die Attaquen ausserordentlich schwer; man sprach bei der ersten von Gangrän — aber gewiss keine Spur von Gangrän oder überhaupt von Eiter war vorhanden, man hätte den Appendix schwerlich 10 Monate später fast unverwachsen, ja äusserlich fast unverändert gefunden, wenn Eiter vorhanden gewesen wäre. Patient hatte Einklemmungserscheinungen gehabt, Kothsteinkolik, wenn man dieses Wort benutzen darf, in Analogie mit der Gallenstein- und Nierensteinkolik. Als die Fremdkörper ausgestossen waren, restirten zwei ringförmige Stricturen, die Anlass zu weiteren aber durchweg leichteren Attaquen gaben.

Um ein Haar hätte ich, damals noch sehr unerfahren auf dem Gebiete der Appendicitis, den Wurmfortsatz, dem man äusserlich nichts von Stricturbildung ansah, sitzen lassen; der jetzt kräftige, blühende Mann wäre dann wohl bleich und elend geblieben, ich hätte einen schweren Fehler begangen.

In analoger Weise verliefen weitere Fälle von Strictur, so dass ich auf die Details derselben nicht weiter eingehen will. Einzelne hatten mehrere schwere Attaquen, bis die leichten einsetzten, obwohl nur eine Strictur zur Ausbildung kam. Man wird annehmen können, dass auch hier, wie bei der Gallensteinkolik, die Anfälle zunächst erfolglos, sodann später erfolgreich verlaufen können. Man geräth aber dabei etwas zur sehr ins Bereich der Hypothese, weil ja die Strictur als solche gelegentlich, wenn auch selten, schwere Attaquen hervorrufen kann, worauf ich unten zurückkomme.

Noch durchsichtiger als Stricturen sind betreffs ihrer Genese die Stenosen. Schade nur, dass in meinen Fällen meist die Stenose hart am Abgange des Appendix vom Coecum sass, so dass ein proximaler, zur mikroskopischen Untersuchung geeigneter Theil des Appendix fehlte. Nur ein Fall erwies sich in dieser Hinsicht als brauchbar:

No. **142**. Wilhelm Böhm, 28 Jahre alt, aufgenommen 3. 3. 1899. Mitte Juli 1898 erkrankte der bis dahin ganz gesunde Mann anscheinend an Blinddarmentzündung; dieser Anfall dauerte 3—4 Wochen, war aber so leicht, dass Patient während dieser Zeit immer arbeiten konnte; die Temperatur wurde nicht gemessen. Ende October 1898 erkrankte er unter sehr heftigen Erscheinungen (Fieber, Erbrechen); dieselben dauerten in gleicher Stärke 2—3 Wochen, liessen dann etwas nach, kehrten aber bis zum März 1899 bald stärker, bald schwächer wieder, so dass Patient sich niemals mehr ganz gesund fühlte. Schon längere Zeit will er einen Knoten in der rechten Unterbauchgegend bemerkt haben.

Status praesens. Kräftiger Mann, deutlicher, ziemlich hoch am lateralen Rande des M. rect. stehender kleinapfelgrosser Knoten. Kein Fieber.

6. 3. Incision in freie Bauchhöhle. Netz am Colon adhärent; letzteres liegt vor, nach oben von demselben ein Knoten. Es wird versucht, demselben von unten beizukommen. Dabei geräth man in eine weissgelbe, wie geronnene Milch aussehende Masse; sie enthält einzelne gelbe Partikel (mikroskopisch spärliche Kokken). Nachdem diese gelatinöse Masse ausgetupft ist, findet sich gleich der Processus; er geht median-, dann abwärts und wieder nach oben, dort mit der sehr dicken, plumpen Spitze endigend; er wird exstirpirt. Es zeigt sich, dass er ca. 2 cm vom proximalen Ende entfernt auf 2 mm Länge gänzlich obliterirt ist. Der Inhalt des distalen Endes steht unter Spannung, es enthält nur etwas Schleim; eine feine Fistel führt in die erwähnte gelatinöse Masse (in Fig. 4 als Hohlraum gezeichnet).

Mikroskopische Untersuchung: distales Ende enthält nur Granulationen, keine Drüsen mehr; proximales Ende ist ganz normal.

Verlauf: Zunehmende Auftreibung des Leibes am Tage post operat., Erbrechen.

Am 8. 3. sind deutliche peristaltische Bewegungen des Darmes sichtbar, Puls und Temperatur normal; also rein mechanisches Hinderniss, deshalb Wunde nach oben verlängert; Coecum voll Luft, hinter ihm nach dem Lig. Poup. zu ein wallnussgrosses seröses Exsudat (unter dem Tampon gelegen). Wunde abermals verlängert, weil der Fall nicht klar ist. Es findet sich Col. asc. zusammengeschnürt, winklig geknickt, Flexura hep. desgl., Netz überall adhärent. Quercolon mit Gallenblase verwachsen. Alle Adhäsionen werden gelöst, Coecum wird punktirt, viel flüssiger Koth wird entleert, Punktionsöffnung vernäht. Bauchwunde vollständig geschlossen, kein Tampon.

Bauch sinkt in den nächsten Tagen ein; weiterhin reactionsloser Verlauf. Entlassen. Dauernd geheilt geblieben laut Brief vom Mai 1901.

Fig. 4.

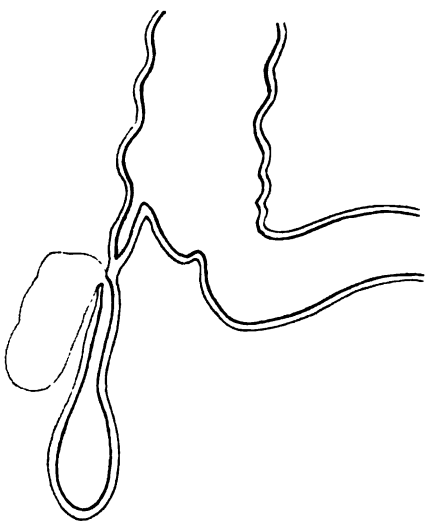

Hier ergab also die mikroskopische Untersuchung: proximaler Theil des Appendix ganz gesund, dann folgt sofort die Stenose; sie muss als Folge der einstigen Einwirkung eines Kothsteins angesprochen werden, weil man schwerlich annehmen kann, dass sich ohne weiteres in einem gesunden Appendix eine Stenose entwickeln kann.

Im Uebrigen ist der Fall complicirter Natur. Die erste sogenannte Blinddarmentzündung, bei der Pat. aber umherging und arbeitete, war wohl ein Gallenblasenleiden (Austreibung kleiner Steine) mit nachträglicher Verwachsung von Quercolon mit Gallen-

blase, Knickung der Flexura hepatica und des Colon ascendens. Erst Ende October setzte die Appendicitis ein, sie endete mit der Exmission des Steines und nachfolgender Stenosenbildung. Letztere hatte die Ansammlung von schleimig-gelatinösen Massen im distalen Theile des Appendix zur Folge; diese Massen perforirten sodann an circumscripter Stelle, wodurch der deutliche Knoten in der Unterbauchgegend entstand.

Trotzdem nun bei allen anderen Kranken mit Stenose letztere am Abgange des Appendix vom Coecum sich entwickelt hatte, sind die Fälle betreffs der Genese der Stenose durch Kothsteinwirkung doch sehr gut zu verwerthen:

No. **160.** Herr W., 22 Jahre alt, aufgenommen 23. 6. 99, entlassen 8. 8. 99.

Pat. hat bereits seit mehreren Jahren zeitweise heftige Leibschmerzen gehabt; er führte dieselben auf ein unregelmässiges Leben in England und Italien zurück. Im Mai 98 erste heftige Attaque von Appendicitis mit 40,2 Temp. Erbrechen, intensive Schmerzen; Krankenlager von vierwöchentlicher Dauer. Einen Monat später abermals ein Anfall von 14tägiger Dauer, 3 Wochen später wieder eine Attaque, nur 5 Tage lang, sodann noch einige kleinere Anfälle, endlich Ruhe bis 12. 6. 99, dann leichter Anfall ohne Erbrechen und Fieber nach lukullischem Mahle und Ball.

Status praes. Stattlicher Mann. Leicht knitternder Tumor in der Mitte zwischen Nabel und Spina, tiefstehend, kaum zu fühlen.

Incision 27. 6. 99 ergiebt fingerdicken, prall gespannten, nirgends verwachsenen Processus, fluctuirend, so dass man den Inhalt des Proc. weit ins Coecum hineindrängen kann, doch communicirt er nicht mit letzterem. Umschneidung der Ansatzstelle des Proc. am Coecum, wodurch ein ziemlich grosses Loch in letzterem entsteht. Vernähung desselben. Kein Tampon. Vollständige Naht der Bauchdecken. Bauchwunde heilt reactionslos, doch wird der Verlauf gestört durch eine von den Haemorrhoidalvenen (?) ausgehende Thrombophlebitis der linken Schenkelvene.

Mit geheilter Wunde, aber noch geschwollenem Beine entlassen 8. 8. 99. Dauernd geheilt geblieben.

Studirt man die Leidensgeschichte dieses Kranken genauer, so ergiebt sich, dass die heftigen Leibschmerzen zu einer Zeit vorhanden waren, als der Kothstein noch im proximalen Ende des Proc. steckte. Im Mai 98 setzte die erste heftige Attaque mit 40,2 Temp. ein, sie warf den Kothstein ins Coecum; der Sitz des Steines war aber inzwischen seiner Schleimhaut vollständig beraubt, deshalb trat dort Obliteration des Processes ein. Man hätte ihn vielleicht einfach abtragen können, doch fürchtete ich zu rasches Einfliessen des Empyeminhaltes in die Bauchhöhle.

Die Wandung des Empyem war nach innen mit einer einzigen Schicht von niedrigen Epithelzellen ausgekleidet, sie liegt der Muscularis direct auf; alle drüsigen Elemente, desgl. die Lymphfollikel waren unter dem Drucke der angesammelten Flüssigkeit zu Grunde gegangen. Zahlreiche Blutungen ins Gewebe nachweisbar, obwohl der Appendix nicht abgebunden, sondern sammt seiner Insertionsstelle am Coecum einfach exstirpirt worden war[1]). Aus der Leidensgeschichte dieses Kranken ist selbstverständlich kein sicherer Schluss auf die Entstehung der Stenose zu ziehen, dagegen ist ohne Zweifel eine weitere Beobachtung dahin zu deuten, dass ein Kothstein Ursache einer vollständigen Stenose gewesen ist:

Fig. 5.

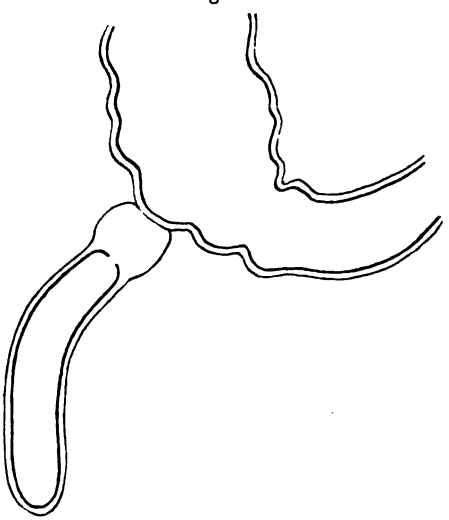

No. **199**. Emil Kl., 16 Jahre alt, aufgenommen 27. 4. 00, entlassen 21. 6. 00.

Drei Wochen vor Weihnachten 99 Anfall von fieberhaft verlaufender Appendicitis; Pat. lag 3 Wochen. Ende März 00 zweiter Anfall; 3—4 Wochen lang dauerndes Krankenlager, weniger Fieber. Es blieb eine Geschwulst rechterseits.

Status praes. Deutlicher wurstförmiger Tumor in der Mitte zwischen Nabel und Spina ant.; kein Fieber.

30. 4. Incision in die freie Bauchhöhle. Netz adhärent unten am Lig. Poup. Nach Ablösung desselben kommt soforf ein wurstförmiger, penisartiger, mit dem distalen Ende nach vorn gerichteter Tumor zum Vorschein, deut-

[1]) Anmerkung: Vgl. Tafel II, Fig. 2.

lich fluctuirend. Beim weiteren Ablösen des Processus entsteht plötzlich ein Loch im proximalen Theile des Processus, aus dem Serum fliesst mit Flocken gemischt. Weiterhin ergiebt sich, dass die Austrittsstelle des Processus aus dem Coecum vollständig obliterirt ist. Dann folgt ein weiter Hohlraum ohne Schleimhaut (soeben geplatzt); in ihn mündet mittelst ganz enger Oeffnung (Strictur) der stark dilatirte, im Uebrigen ganz normale Wurmfortsatz; derselbe enthält seröse Flüssigkeit. Weil nach Entfernung des Processus kein Defect in der Wand des Coecums existirte, war die Operation mit der Abtragung des Fortsatzes beendet. Tampon eingelegt, weil etwas Serum beim Platzen des Proc. entleert war.

Reactionsloser Verlauf: geheilt entlassen.

Das Präparat demonstrirt wohl Folgendes: „Ein Kothstein sass längere Zeit im proximalen Ende des Appendix; er arrodirte die Schleimhaut desselben, desgl. die vom Uebergange des Appendix in das Coecum. Die erste Attaque von Appendicitis wirft den Stein ins Coecum hinein, es folgte Obliteration der Ursprungsstelle des Appendix. Als diese vollendet, somit der Hydrops des Wurmfortsatzes perfect ist, kommt es zum zweiten Anfalle; derselbe ist nicht intensiv, weil nur Wasser im Appendix ist. Letzterer hat seine Schleimhaut nur im Bereiche des einstigen Sitzes des Steines verloren, distalwärts von diesem Schleimhautverluste schlägt sich selbstverständlich die Schleimhaut ein und bildet eine ringförmige Strictur. Stenose an der Abgangsstelle des Processes, Strictur am distalen Ende des Sitzes vom Stein, beide sind zu Stande gekommen durch denselben Fremdkörper, der hier hart am Abgange des Processus vom Coecum lange Zeit gesessen hatte.

In ähnlicher Weise dürfte ein Fall von perforirtem Empyem des Appendix zu Stande gekommen sein, den ich mit anführe, obwohl wir uns mit Appendicitis non purulenta hier beschäftigen; der Fall war ursprünglich sicherlich nicht eitrig.

No. **210**. Wilhelm Grobe, 23 Jahre alt, aufgenommen 29. 6. 00, entlassen 5. 9. 00.

Pat., früher stets gesund, erkrankte während seiner Dienstzeit, Ende 1898, an Blinddarmentzündung. Nachdem Patient 3 Tage lang Stechen in der rechten Seite gefühlt hatte, setzte die Krankheit sehr heftig ein mit 38,6 M.-T. und 39,3 A.-T. Die Schwellung reichte bis zum Rippenbogen, war äusserst schmerzhaft. Das hohe Fieber dauerte 9 Tage lang; es entwickelte sich starker Meteorismus, der aber bald bei abfallender Morgentemperatur wieder geringer wurde. Inzwischen hatte sich aber auch eine Pleuritis dextra eingestellt bei starker Betheiligung der Lunge, so dass Pat. viel hustete und reichlich auswarf; das Exsudat reichte bis zur 8. Rippe. Ganz allmälig gingen die

schweren Erscheinungen zurück, doch wurde noch in der 6. Krankheitswoche, als gar kein Fieber mehr bestand, pleuritisches Reiben und ein harter Knoten oberhalb des Lig. Poup. gefühlt. Derselbe schwand erst 2 Wochen später; $^1/_4$ Jahr nach Beginn der Krankheit war absolut nichts mehr nachzuweisen; Patient selbst erklärte sich für vollständig gesund.

Anderthalb Jahre später, Anfang Juni 1900, erkrankte er abermals; er lag zwei Wochen, hatte 39,8 A.-T., während Morgens kein Fieber bestand. Es entwickelte sich ein Infiltrat in der Beckenschaufel, das nicht wieder verging. Desshalb Aufnahme in die Klinik 29. 6. 00 und sofortige Incision auf den hinteren oberen Beckenrand mit Entleerung von sehr viel nicht putridem Eiter. Das abendliche Fieber war dadurch beseitigt.

Nachdem Pat. sich erholt hatte,

Fig. 6.

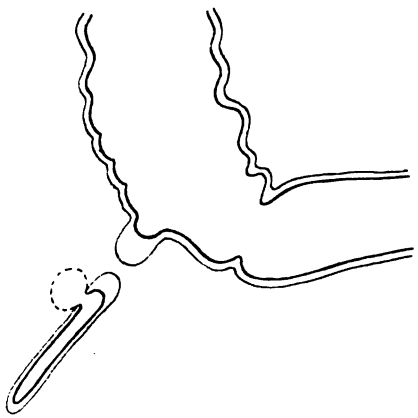

27. 7. Schnitt vorne oberhalb des Lig. Poup., weil unsicheres Infiltrat in der Beckenschaufel bestehen bleibt. Freie Bauchhöhle geöffnet. Coecum liegt vor, Appendix lateralwärts verlaufend, ist am proximalen Ende 8—10 mm lang, obliterirt, alsdann gänzlich unterbrochen; das distale vollständig abgeschlossene Ende ist im proximalen Theile in nächster Nähe der obliterirten Stelle perforirt in einen kleinen Eiterherd hinein, der wohl früher mit dem grossen Abscesse in Verbindung stand (Communication nicht mehr nachweisbar). Appendix entfernt. Umwickeltes Drainrohr in das Lager desselben. Muskelnaht.

Reactionsloser Verlauf.

5. 9. geheilt entlassen.

Auch hier also der erste Anfall ausserordentlich heftig, metastatischer Herd in der rechten Lunge, schweres Krankheitsbild,

wie es zu Stande kommt durch Infection mit putriden Stoffen. Trotzdem offenbar keine Eiterung um den Appendix herum, Meteorismus geht rasch zurück, in der 6. Krankheitswoche nur noch kleiner Knoten oberhalb des Lig. Poup. fühlbar. Kothstein ist durch die Attaque ausgeworfen, jetzt entwickelt sich peu-à-peu die Stenose an der Stelle, wo der Stein sass; vorläufig herrscht Ruhe, bis $1^1/_2$ Jahre später ein akut entzündlicher Schub in dem abgeschlossenen Reste des Appendix einsetzt und die Perforation desselben bewirkt. Weil kein Kothstein mehr vorhanden, ist der Eiter nicht putride, Patient bekommt intermittirendes Fieber, wie ein vom Staphylococcus inficirter; er hat pus bonum et laudabile unter Spannung; sobald letztere beseitigt ist durch Schnitt, war die Temperatur auch Abends normal.

Zweite Operation liefert höchst interessantes Präparat: Proximales Ende des Appendix auf 6—8 mm hin obliterirt, sodann Appendix vollständig unterbrochen, distalwärts von dem Defect wieder Obliteration auf 6– 8 mm, dann perforirtes Empyem.

Erklärung: Länglicher Stein von gewöhnlicher Form (s. o. Skizze) zerstörte entsprechend seinem mittleren dicksten Theile nicht bloss die Schleimhaut, sondern auch die Muscularis, während die beiden conisch zulaufenden Enden des Steines nur die Schleimhaut zerstören. Dort resultirt nach Excision des Steines ein vollständiger Defect des Appendix, hier Obliteration beiderseits. Ich meine, diese Deutung des Falles ist die natürlichste.

Dass ein Kothstein den Appendix in zwei Theile trennen kann, das ist ja durch zahlreiche Beobachtungen, denen ich selbst weitere hinzufügen könnte, erwiesen. Der Kothstein pflegt mit dem Eiter entleert zu werden, es restiren in der Tiefe die beiderseits offenen Lumina des Processus; trotzdem kann vorübergehend sog. Heilung eintreten. Diese Fälle sind ja vollkommen durchsichtig. Es fragt sich nur, ob die eben erörterte Möglichkeit, dass der Stein ins Coecum geworfen wird und dann doch Trennung des Appendix in 2 Theile erfolgt, plausibel erscheint; ich meine, sie müsste als berechtigte Hypothese anerkannt werden. Zur Stütze derselben will ich aber noch einen weiteren ganz besonders genau beobachteten Fall anführen; er demonstrirt den anfänglich „erfolglosen", sodann den „erfolgreichen" Anfall in allerdeutlichster Weise:

No. 238. Albert Reimschüssel, 22 Jahre alt, aufgenommen 2. 2. 01.

Im April 99 als Soldat ca. 8 Tage hindurch wiederholt 5 Minuten lang dauernde Leibschmerzen, im Juni plötzlich heftigere Schmerzen rechts unten bei 38,8 T. Pat. fieberte 10 Tage lang bis 38,5, der Leib war wenig aufgetrieben, geringfügige Dämpfung in der Ileocoecalgegend. Exsudat erst einige Tage später nachweisbar, kaum apfelgross. Dasselbe verkleinerte sich bei weiterem fieberlosen Verlaufe ganz allmälig, verschwand in der 5. Krankheitswoche, es blieb aber noch lange Zeit Schmerzhaftigkeit auf Druck daselbst; auch klagte Pat. über Schmerzen beim Uriniren. Anfang October konnte er völlig frei von Beschwerden zum Dienste entlassen werden.

Fig. 7.

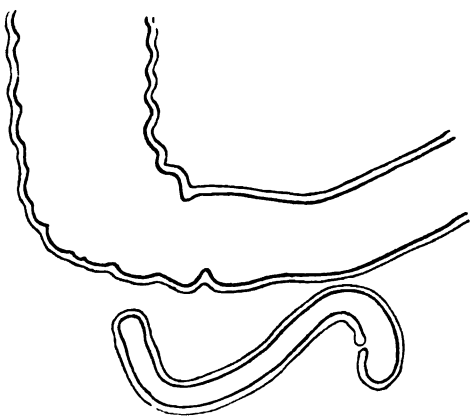

Am 31. 3. 00 erkrankte Pat. abermals mit 38,5 Temp., aber unter viel heftigeren allgemeinen und localen Erscheinungen, so dass er einen schwerkranken Eindruck machte. Die Dämpfung reichte bald bis zur Mittellinie und oben bis dicht an den Rippenbogen, es bestand Erbrechen und erheblichere Auftreibung des Leibes. Bald schob sich das Exsudat über die Mittellinie hinüber, lag zu beiden Seiten der Blase, stieg dann bis zum Nabel empor, wobei die anfangs normal gewordene Temperatur wieder auf 39,5 stieg; man vermuthete Eiter, glaubte nach einigen Tagen, als die Temperatur abfiel, an Durchbruch des Eiters in den Darm, fand aber nichts Abnormes im Stuhlgange, das brettharte Exsudat blieb auch weiterhin nachweisbar, wenn es auch allmälig kleiner wurde.

Am 20. Juni gesellte sich unter heftigen Schmerzen und 38,2 A.-T. ein neues Infiltrat zum alten hinzu, doch ging der Sturm binnen 8 Tagen vorüber, das Infiltrat blieb, aber verkleinerte sich ganz langsam, bis am 4. 10. abermals unter 40,2 Temp. ein entzündlicher Schub einsetzte; schon am nächsten Morgen fiel die Temperatur zur Norm ab; das Infiltrat hatte sich nicht vergrössert; es ging mehr und mehr zurück, so dass Pat. am Ende October fast

frei von demselben entlassen werden konnte. Er ging nach Hause, konnte aber nur wenig arbeiten, weil zeitweise Schmerzen in der rechten Seite vorhanden waren.

Am 11. 1. 01 plötzlich heftiges Erbrechen, Geschwulst in der rechten Seite, 4 Tage lang sehr deutlich fühlbar, dann angeblich nicht mehr. Pat. lag 3 Wochen lang, wurde dann der Klinik überwiesen.

Status praes. Kräftiger Mann, deutliche harte Geschwulst oberhalb des Lig. Poup., mehr als wallnussgross; kein Fieber.

5. 2. Schnitt dicht oberhalb des Lig. Poup., kein Eiter, wohl aber Reste der einstigen Entzündung. Processus liegt sogleich vor; er ist ausserordentlich lang, gewunden, gänzlich vom Coecum getrennt; Loch in letzterem überhaupt nicht mehr zu finden. Proximales Ende des Processus solide verheilt, distales verdickt, ist ca. 2 cm von seiner Spitze entfernt an stecknadelkopfgrosser Stelle perforirt, doch ist kein Eiter ausgetreten.

Die Operation beschränkt sich lediglich auf Fortnahme des an seinem Mesenteriolum hängenden Appendix. Tampon. Naht.

Reactionsloser Verlauf. 4. 3. 01 geheilt entlassen.

Mikroskop.: Appendix kaum verändert.

Patient wurde ebenso wie No. 210 im Dresdener Militärlazareth behandelt. Man war so freundlich, mir die sehr genaue Krankengeschichte zur Verfügung zu stellen. Das Studium derselben ergiebt Folgendes: Nach vorgängigen Leibschmerzen I. Attaque, geringfügiges Exsudat, wenig Auftreibung des Bauches. Exsudat hält sich aber sehr lange, noch länger Schmerzhaftigkeit auf Druck. Das bedeutet: der am proximalen Ende des Appendix sitzende Stein hat die erste Attaque hervorgerufen, aber er ist stecken geblieben; die Entzündung geht zurück analog der Entzündung der Gallenblase bei grossem Steine im Blasenhalse. Durch Schmerz beim Uriniren macht sich die Anwesenheit des Fremdkörpers noch weiterhin geltend.

Am 31. 3. II. heftigere Attaque, Patient schwer krank, gewaltiges Exsudat, man denkt an Perforation von Eiter, weil die Temperatur ziemlich plötzlich abfällt, findet aber keinen Eiter im Stuhlgange, leider auch keinen Kothstein. Aber wie leicht kann letzterer übersehen werden, besonders, wenn er weich und klein ist.

Ich zweifle nicht, dass er circa 10—12 Tage nach Beginn der II. Attaque ins Coecum geworfen ist. Jetzt hatte Patient noch das gewaltige Infiltrat zu überwinden; die Causa morbi war ausgestossen, das Infiltrat, entstanden um einen Appendix, der schon in Folge

der ersten Attaque dicht mit Schwarten umgeben war, hatte wahrscheinlich mehr den Charakter einer nicht putriden periappendicitischen Flüssigkeit; dem kräftigen Organismus des Kranken gelang es, diese Flüssigkeit aufzusaugen, wenn auch noch wiederholte Schübe erfolgten.

Das Loch im Coecum schloss sich inzwischen fest, desgl. auch das proximale Ende des restirenden Appendix. Damit waren aber die Bedingungen für die Bildung eines leichten Hydrops geschaffen; langsam häufte sich der Schleim im Appendix an, immer stärker wird Letzterer gespannt, daher die zeitweisen Schmerzen in der rechten Bauchseite vom October 1900 bis Anfang Januar 1901. Endlich am 11. Januar die erste heftige Attaque im hydropischen Wurmfortsatze, alsbald Perforation desselben an circumscripter Stelle, aber das Secret ist schleimig, die Folgen der Attaque sind bald überwunden; bevor es zu einer neuen kommt, wird Patient operirt und endlich von seinem Quälgeiste befreit.

Sollte Jemand die Leidensgeschichte dieses Kranken anders deuten können? Eine natürlichere Deutung, als die gegebene, dürfte kaum existiren, wenn überhaupt Hypothesen zulässig sind.

Weniger heftig war die erste austreibende Attaque in folgenden Falle:

No. 252. Frau Pauline Grebe, 25 Jahre alt, aufgenommen 18. 5. 01.

Vor 4 Jahren erste und einzige Attaque von Appendicitis, 3 Wochen lang dauernd, angeblich leicht, kein Fieber, Exsudat nicht erwähnt vom Arzte (Homöopath). Seitdem gesund, fähig zu grossen Fusstouren.

Pat. heirathete 1898; die erste Entbindung 1899 erfolgte ohne jede Störung, die zweite am 29. April 1901 gleichfalls, doch traten schon 48 Stunden nach derselben Schmerzen in der rechten Seite ein. Bald wurde dort unter ziemlich geringem Fieber (38,8) eine Geschwulst nachgewiesen, doch rieth man erst 18 Tage später zu einem Eingriffe, als ein grösseres Exsudat im kleinen Becken fühlbar wurde; dasselbe hing mit dem rechtsseitigen Tumor zusammen, erstreckte sich aber auch nach links hinüber. Uterus fest in Exsudatmassen eingemauert, hochstehend, mangelhaft zurückgebildet. Die Diagnose schwankte zwischen Appendicitis und Parametritis.

18. 5. Incision dicht oberhalb des Lig. Poup. führt sofort auf eine grössere Menge nicht putriden Eiters; derselbe entstammt einer gut apfelgrossen Höhle, die sich in die Schaufel des grossen Beckens nach oben hin erstreckt. Im Schnitte erscheint sofort das Fimbrienende der rechten Tube. Drainage.

Das geringe Fieber verschwand zunächst vollständig; später wurde die

Differenz der Temperatur zwischen Morgen und Abend erheblicher (36,5 zu 37,2), die Eiterung blieb ziemlich stark, desshalb

1. 6. 01 Erweiterung der Wunde. Verklebte Dünndarmschlingen liegen vor, sie werden gelöst, Tube und Ovarien desgleichen. Nach längerem Suchen wird der Appendix gefunden; er geht zur Linea innominata hin, eingebettet in käsig bröcklige Massen. Er ist $1^1/_2$ cm vom proximalen Ende entfernt vollständig durchtrennt, so dass ein 1 cm langer Zwischenraum zwischen beiden Theilen besteht. Proximales Ende ist solide verheilt, distaler ca. 2 cm langer, etwas verdickter Theil steht offen; kein Kothstein. Douglas frei, nur linkes Ovarium dicht hinter dem Uterus unten fühlbar.

Tube und Ovarien werden reponirt mit Tampon bedeckt, desgleichen die Nahtlinie am Coecum. Verlauf etwas gestört durch Catgutnahtstich-Eiterung in den Muskeln.

Mikroskop.: Normales Drüsengewebe in den Resten des Processus.

Verlauf reactionslos. 18. 6. geheilt entlassen.

Ueber die Détails des ersten und einzigen Anfalles liegen nur die Angaben der Kranken selbst vor, ihr Arzt hat sich nicht geäussert. Der Anfall muss jedenfalls relativ leicht gewesen sein, trotzdem genügte er, einen Kothstein zu exmittiren und einen grösseren Substanzverlust im Appendix hervorzurufen. Weil der faule Fremdkörper ins Coecum entleert war, erfolgte rasch relative Heilung; das proximale Ende des Processus schloss sich vollständig fest, so dass weiterhin Communication mit dem Darme fehlte. Deshalb konnte der getrennte distale Theil des Wurmfortsatzes 4 Jahre lang vollständig ruhig daliegen, obwohl das proximale Ende desselben offen stand. Zwei Schwangerschaften wurden anstandslos ertragen, ebenso grössere Reisen, bis endlich nach vollständig glatt verlaufener Entbindung die zweite Attaque einsetzte. Dass erst diese zur Trennung des Appendix geführt hätte, das halte ich für ausgeschlossen. Der proximale Theil des Appendix war solide narbig geschlossen; ein solcher Verschluss kommt sicherlich nicht binnen 4 Wochen zu Stande, er wurde schon 4 Jahre zuvor perfect.

Mit Ausnahme des eben erwähnten zeichneten sich alle bisher geschilderten Fälle von Strictur oder Stenose dadurch aus, dass das Leiden entweder gleich zu Anfang oder später mit heftiger Attaque verlief, dass dann die Anfälle successive immer milder wurden; bei der Operation, die stets wegen Recidive ausgeführt wurde, fand sich dann Stenose oder Strictur, letztere in Wurmfortsätzen, deren proximales Ende normale Drüsen zeigte.

Nun giebt es umgekehrt auch Kranke, die entweder nach einer oder nach wiederholten Attaquen operirt, Appendices mit Strictur zeigen, bei denen aber das proximale Ende des Appendix offenbar an Appendicitis granulos. haemorrh. erkrankt ist. Daraus ist zu folgern, dass auch diese Krankheit Anlass zur Bildung von Stricturen und Stenosen geben kann, was ja an sich auch höchst wahrscheinlich ist; man hätte sich vorzustellen, dass durch wiederholte entzündliche Schübe das an sich schon mangelhafte Epithel an circumscripter Stelle ringförmig zu Grunde geht, wodurch die Stenose resp. die Strictur entsteht; Kothsteinwirkung wäre also nicht nöthig.

Da ein Kothstein aber auch in einem an Appendicitis gran. leidenden Wurmfortsatze sich entwickeln kann, so sind immer noch Zweifel möglich; es wäre ja doch denkbar, dass auch aus einem an Appendicitis gran. leidenden Wurmfortsatze ein Kothstein ausgetrieben sein könnte.

Diese Zweifel werden beseitigt durch folgende Beobachtung:

Fig. 8.

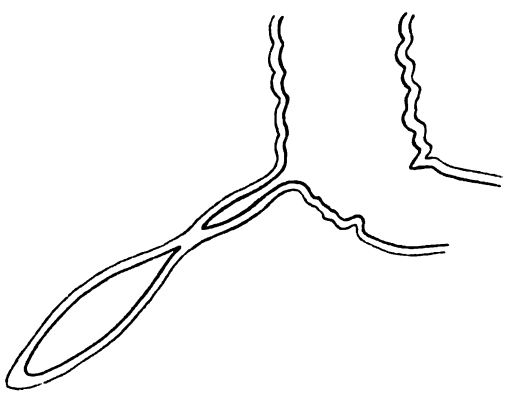

No. **161**. Knabe B., 12 Jahre alt, aufgenommen 2. 7. 99.

Pat. ist am 30. 6., Abends 6 Uhr erkrankt mit Leibschmerzen und Erbrechen, hat am 1. 7., Mittags 2 Uhr 37,9 Temp. und 130 P., seitdem weniger Fieber aber deutlicher Knoten am Aussenrande des rechten Musc. rectus abdom. Heute früh 37,1.

Incision führt sofort auf den Processus; derselbe liegt vor dem Coecum, wendet sich erst nach auf- dann nach abwärts zum Lig. Poup.; er ist hier

und da mit Fibrin bedeckt und mit dem Coecum verklebt; schmale Netzstränge bedecken ihn. Abtragung des Proc. Vollständige Vernähung der Bauchwunde. Proc. ist in der Mitte obliterirt, im distalen Ende desselben hat sich ein Empyem entwickelt. Reactionsloser Verlauf der Bauchoperation; Störungen durch Aetherbronchitis.

13. 8. geheilt entlassen; kein Bauchbruch.

Mikroskop.: Drüsen im distalen Ende fast vollständig zerstört, im proximalen Ende besteht Append. granulosa haemorrh. in mässigem Grade.

Hier hatte ich — Dank der Initiative des Herrn Collegen Krehl — das Glück, einen an Stenose leidenden Kranken gleich bei der ersten Attaque von Appendicitis zu operiren und bei dieser Operation zeigte sich, dass die Stenose vollständig fertig war. Der Fall ist ausserordentlich instructiv; er beweist, dass Stenosen ganz schleichend entstehen können, ohne dass der Träger des Appendix auch nur das Geringste von diesen Veränderungen verspürt. Ich habe den aus gebildeter Familie stammenden, sehr intelligenten Knaben wiederholt examinirt, ob er jemals früher Leibschmerzen oder Stiche in der rechten Seite gehabt habe, er verneinte beständig diese Frage. Da nun Appendicitis granulosa im proximalen Theile des Wurmfortsatzes gefunden wurde, so ist wohl der Schluss erlaubt, dass sie an der Bildung dieser Stenose schuld ist.

Ganz allmälig müssen Drüsen und Epithelien an circumscripter Stelle verloren gegangen sein, bis die Stenose zu Stande kam. Diesen hier spielenden Vorgang als physiologischen zu bezeichnen, dürfte doch etwas gewagt sein, um so mehr, als der oben beschriebene Fall (No. 85 p. 37) bewiesen hat, dass Appendic. granul. haemorrh. bei einem noch jüngeren Kinde beobachtet wurde; bei ihm kam es zu leichten entzündlichen Schüben, bei No. 161 fehlten dieselben zufällig; die Krankheit als solche hat ja mit entzündlichen Schüben nichts zu thun, letztere sind ein zufälliges Accidens, die Krankheit als solche schreitet fort mit mehr oder weniger Tendenz zur Stenose resp. Obliteration des Wurmfortsatzes; letztere kommt vielleicht eher zu Stande unter Beihülfe der das Epithel stärker schädigenden Schübe, sie kann aber auch ohne dieselben erfolgen; so liegt wahrscheinlich die Sache.

Um Gewissheit zu schaffen, musste man nun nach Vorstadien der Stenosenbildung auf der Basis der Appendicitis gr. suchen. Ich habe lange warten müssen, bis mir der Zufall zwei beweisende

Präparate in die Hände spielte; ein Fall (No. 253[1]) p. 97) wird später beschrieben werden, hier folgender:

No. 248. Jacob Cyriaci, 54 Jahre alt, aufgenommen 5. 5. 01.

Pat. will den Winter hindurch gelegentlich Ziehen im Bauche gehabt haben; es sei ihm öfter nicht ganz wohl gewesen, was ihn aber nicht gehindert habe, zu arbeiten. Vor 3 Wochen bekam er etwas Schmerz in der rechten Seite, ohne zu fiebern. Der Arzt fand alsbald einen Knoten und schickte den Pat. mit der Diagnose „Carcinom des Coecum" in die Klinik.

Status praes. Hagerer Mann, nicht gerade cachectisch, aber angegriffen aussehend, leicht gelblicher Teint. Kleiner harter Knoten von Haselnussgrösse oberhalb des Lig. Poup.

10. 5. Zickzackschnitt. Distales Ende des Appendix adhärent am Periton. pariet. und an der vorderen Fläche des Coecum mittelst gelb-eitriger eingedickter Massen. Appendix entspringt medianwärts, läuft im Bogen nach unten zum Lig. Poup. hin und endet lateralwärts mit etwas plumper Spitze. Er ist nicht perforirt. Abtragung; Tampon, weil viel gelbe Massen auf dem Coecum zurückbleiben.

Reactionsloser Verlauf. Geh. entl. 10. 6. 01.

Ein Schnitt durch das proximale Ende des Processus ergiebt ausgesprochene App. gr. haem. bei stark verengertem Canale; distalwärts erscheint das Lumen des Canales weit, die Drüsen sind normal.

Hier handelt es sich also um Appendicitis gran. haem. im proximalen Theile des Appendix, während der distale Theil desselben gesund blieb. Proximal existirte schon eine deutliche Verengerung des Kanales. Wäre nicht ein akut entzündlicher Schub gewissermassen dazwischen gefahren, hätte dieser die heimlich in der Tiefe sich abspielende Verengung nicht aufgedeckt, so wäre letztere wohl schleichend immer intensiver geworden, bis ev. Stenose zu Stande gekommen wäre. Diese weitere Entwickelung der Strictur wurde durch die Entfernung des Appendix unterbrochen, während bei No. 161 die Stenose fertig war, als der erste entzündliche Schub in dem als Folge der Stenose restirenden Empyema Appendicis zur Operation zwang.

Zum Glücke sind derartig schleichend auf dem Boden der Appendicitis gran. sich entwickelnde Stenosen mit nachfolgendem Empyem doch wohl sehr selten, für gewöhnlich werden entzündliche Schübe den Träger eines der Stricturbildung entgegengehenden Appendix auf die Gefahr aufmerksam machen, in die er gelegentlich kommen kann (zwei tödtlich endende Ausnahme, siehe

[1]) Anmerkung: Vergl. Tafel IV. Fig. 1 u. 2..

unten Seite 93, No. 183 und Seite 95, No. 175). Demonstrandi causa folgender, einigermassen typischer Fall:

No. **211**. Karl Rensch, 50 Jahre alt, aufgenommen 5. 7. 00.

Im Laufe des letzten Jahres zweimal Anfälle von Blinddarmentzündung mit 39,0 Temp.

Status praes. Deutlicher, leicht wurstförmiger Tumor in der Mitte zwischen Nabel und Spina, auf Druck empfindlich, kein Fieber.

11. 7. 00. Incision in freie Bauchhöhle. Appendix entspringt an der vorderen Fläche des Coecum und zieht, von wenig Netz bedeckt, medianwärts; er fluctuirt deutlich. Exstirp. Bauchhöhle vollständig durch Naht verschlossen.

Reactionsloser Verlauf. Geh. entl. 10. 8. 00.

Appendix hat 1 cm vom proximalen Ende entfernt eine eben für feinste Sonde durchgängige Striktur, distalwärts von derselben findet sich Eiter im Appendix.

Mikrosk.: Proximal von der Striktur ausgesprochene App. gr. haemorrh., distal Drüsen weit auseinandergedrängt durch wuchernde Granulationen.

Der Schwerpunkt liegt darauf, dass proximal von der Strictur App. gr. haem. nachgewiesen wurde, also genau dasselbe Bild, was Fall No. 161 bei fertiger Stenose bot. Weitere Kranke zeigten bei gleichem klinischen Verlaufe dieselben Bilder; es sind also kaum noch Zweifel möglich, dass die mit entzündlichen Schüben einhergehende App. gr. haem. zu Stricturen und Stenosen Anlass geben kann.

Es fragt sich nur noch, ob sie auch zu ausgedehnten Obliterationen, endlich ob sie zu grösseren Substanzverlusten im Appendix führen kann. Beide Fragen dürften zu bejahen sein, allerdings mit grosser Reserve, weil die Deutung der — sehr interessanten — Krankengeschichten und Operationsbefunde immer schwieriger resp. willkürlicher wird; kann sich doch die mikroskop. Untersuchung nur auf die erhaltenen Theile des App. erstrecken, während ja gerade die obliterirten resp. zerstörten Theile des Wurmfortsatzes voraussichtlich am intensivsten an Appendicitis gr. haem. erkrankt gewesen sein dürften. Als einziger Repräsentant einer weitgehenden Obliteration des Processus ist folgender Fall der Mittheilung werth, den ich hier anführe, obwohl es schon zu Eiterung kam in Gestalt eines periappendicitischen Abscesses.

No. **239**. Frau Laura Wendler, 35 Jahre, aufgenommen 21. 2. 01.

Seit 5 Jahren zeitweise ziehende, stechende Schmerzen rechts unten in der Unterbauchgegend, zuweilen $^1/_2$ Tag, zuweilen mehrere Tage lang, dann 4—5 Wochen Ruhe. Vor $^1/_2$ Jahr zum erstenmale heftigere Schmerzen, Erbrechen, Auftreibung des Leibes, Fieber, Frost und Schweiss. Pat. lag zwei Tage, schlich dann mehr umher, konnte 8 Tage lang nicht essen oder arbeiten.

Der Schmerz rechts unten blieb, machte sich auch bei leichten Arbeiten geltend.

Am 10. Februar abermals heftige Schmerzen mit Erbrechen, während Pat. in der Fabrik arbeitete; sie musste alsbald ins Bett, fieberte bis 38,0 Abends; Tag für Tag Erbrechen, Leib nicht stark aufgetrieben.

Status praes. Blasse Frau. Deutliche Geschwulst medianwärts von der Spina ant. sup; kein Fieber.

21. 2. Schnitt dicht oberhalb des Lig. Poup. trifft sofort auf gut abgekapselten, anscheinend direct hinter dem Coecum gelegenen, nicht putriden Abscess. Drainage mittelst umwickelten Rohres.

27. 3. Wunde fast verheilt, angeblich gar keine Beschwerden, trotzdem weiter operirt. Bauchhöhle geöffnet, Coecum liegt vor, lateralwärts, dicht oberhalb des Lig. Poup. wird sogleich das distale nach vorn geschlagene Ende des Processus gefunden, dasselbe ist nur $1^1/_2$ cm lang; es setzt sich in einen dünnen, aber soliden Strang von ca. 3—4 cm Länge fort, um dann in

Fig. 9.



dem proximalen, wieder ca. $1^1/_2$ cm langen Theil des Appendix zu endigen; keine Perforation. Appendix entfernt, Catgutnaht, Tampon.

Reactionsloser Verlauf. 12. 5. geheilt entlassen.

Ein Schnitt durch den obliterirten Theil des Appendix ergiebt nur eine fibröse Narbe.

Aus der Krankengeschichte dieses Falles scheint hervorzugehen, dass 5 Jahre lang die App. gr. haem. im Wurmfortsatze spielte, ehe die Obliteration desselben auf weite Strecken hin (3—4 cm) zu Stande kam. Als sie vollendet war, restirte das völlig abgeschlossene distale Ende des Processus in Gestalt eines mit Schleimhaut ausgekleideten, allerdings sehr geringfügigen Hohlraumes; damit waren aber alle Bedingungen für die Fremdkörperentzündung gegeben, da dieser Hohlraum doch Schleim enthielt. Die erste Attaque setzte vor $^1/_2$ Jahr ein; wahrscheinlich entstand schon damals ein periappendicitischer Abscess, der sich aber wieder

eindickte; am 10. Februar 1901 erfolgte die zweite Attaque; jetzt entwickelte sich ein grösserer periappendicitischer Abscess; er wurde alsbald eröffnet, wäre sicherlich nochmals wiedergekehrt, wenn nicht unter heftigem Sträuben der Patientin Ende März die Radicaloperation gemacht worden wäre; sie ergab den oben geschilderten interessanten Befund. Die App. gran. hatte sich erschöpft in der Bildung einer 3—4 cm langen Obliteration.

Die nächste Instanz ist nun die vollständige Zerstörung des App. an circumscripter Stelle, wofür folgender Fall als Beweismaterial dienen möge:

No. 215. Karl Wachter, 20 Jahre alt, aufgenommen 15. 8. 1900.

Vor 7 Jahren Pleuritis dextra, noch jetzt hinten unten Rasselgeräusche. Im Laufe des letzten Jahres wiederholt Leibschmerzen, Anfang Juni sehr heftig, so dass Pat. mehrere Tage im Bette lag. Ende Juli stellte er sich in der Poliklinik vor; es fand sich ein derber fest verwachsener Tumor in der Ileocoecalgegend; diese Geschwulst kannte der Kranke selbst nicht. Kein Fieber hier während mehrtägigen Aufenthaltes.

20. 8. Incision. Das hintere Blatt der Rectusscheide ist mit dem Tumor verwachsen: letzterer geht ins Coecum über; er besteht aus entzündlichen, mit gelben Massen durchsetzten derben Schwarten, in die man nur mit Mühe eindringt. Endlich wird zunächst der distale, ca. 3 cm lange, im proximalen Ende offen stehende Theil vom Appendix gefunden, sodann auch 1 cm davon entfernt, also vollständig getrennt, die 1 cm lange Basis des Wurmfortsatzes, gleichfalls offen stehend. Kein Kothstein. Distales Ende des Processus wird entfernt, proximales ins Coecum eingestülpt und vernäht.

Reactionsloser Verlauf.

Mikrosk.: Sehr geringfügige App. gr., nur stellenweise und zu $^1/_4$ des Umfanges vom Appendix.

Geheilt entlassen.

1. 11. 00 mit sehr guter Narbe vorgestellt.

Hier spielte die App. gr. anscheinend erst circa 8 Monate, doch ist wohl der Verdacht gerechtfertigt, dass die einstige Pleuritis dextra mit dem Leiden in Verbindung steht; können sich doch, wie weiter unten nachgewiesen werden wird, weit entfernt von dem an App. gr. erkrankten Wurmfortsatze entzündliche Heerde im Körper entwickeln, wobei der App. selbst ganz schmerzlos bleibt. Möglich ist natürlich auch, dass das Leiden erst im letzten Jahre begann: es äusserte sich auch hier, wie im zuletzt erwähnten Falle nur durch Leibschmerzen. Offenbar kam es bald zur Bildung eines periappendicitischen Abscesses, aber dieser Abscess entwickelte sich so schleichend und unter so geringen Beschwerden, dass Patient

gar nichts von der Bildung eines Tumors merkte; die Geschwulst wird mehr zufällig gefunden und nun ergiebt die Operation Theilung des Processus in 2 Theile; sie ist also im Gegensatze zur Theilung durch Kothstein ganz schleichend zu Stande gekommen, fieberlos, nur durch Leibschmerzen angedeutet, während die Theilung durch Kothstein in brüsquer Weise unter schweren Erscheinungen zu erfolgen pflegt.

Selbstverständlich können aber auch bei Trennung des Appendix durch entzündlichen Schub bei Appendicitis gran. haem. primär etwas stärkere Erscheinungen auftreten (genau wie bei der Stricturbildung. s. o. p. 67), sie werden nur nie so intensiv sein als beim Kothsteine:

No. **287.** Marie Bauer, 29 Jahre alt, aufgenommen 18. 11. 1901. Vor 3 Jahren erkrankte Pat. an heftigen Leibschmerzen und Erbrechen; ein Tumor wurde nicht gefühlt; ob Fieber bestand, darüber weiss Pat. keine Auskunft zu geben. Vielfach wurden Abführungsmittel angewandt, weil starke Verstopfung bestand. Pat. lag fast $^1/_4$ Jahr, befand sich weiterhin gut, machte eine Entbindung durch, bis sie im vorigen Jahre wieder Erbrechen bekam und mehrere Wochen liegen musste. Im August d. J. traten im Anschlusse an einen Abort wieder stärkere Schmerzen auf; jetzt wurde ein Knoten gefühlt; derselbe verkleinerte sich durch warme Umschläge etwas, verschwand aber nicht vollständig.

Status praesens: Bleiche Frau; unsicherer Knoten zwischen Nabel und Spina, kein Fieber.

22. 11. Zickzackschnitt. Coecum liegt vor, mit ihm verwachsen durch zahlreiche Adhäsionen eine Ileumschlinge, leicht zu lösen (organisirte Fibrinfäden).

Hinter dem Coecum liegt fest mit letzterem verwachsen der pürzelförmige in toto ca. $2^1/_2$ cm lange Appendix. Derselbe ist in der Mitte seines Verlaufes gänzlich unterbrochen; dort quillt bei Ablösung des App. ein Tropfen Eiter hervor, bis dahin zugedeckt durch Adhäsionen. Lumina anscheinend beide offen in den kleinen Eiterherd einlaufend.

Exstirpation des Appendix. Tampon.

Reactionsloser Verlauf. Geh. entl. 30. 12. 01.

Mikr.: distales Ende, deutliche App. gran., proximales verödet unter Erhaltung von 3 Drüsenschläuchen (vergl. Taf. I. Fig. 3).

Offenbar hatte sich hier das Krankheitsbild beim ersten Anfalle dadurch etwas schwerer gestaltet, dass bald eine Ileumschlinge adhärent am Coecum geworden war, daher wohl das starke Erbrechen, desgleichen die Verstopfung; der behandelnde Arzt hatte kaum an Appendicitis gedacht, zumal er keinen

Knoten fühlte. Offenbar hatte aber schon die erste Attaque zur Trennung des App. in zwei Theile geführt; das Tröpfchen Eiter, was zwischen beiden sass, genügte, um zusammen mit dem Inhalte des distalen relativ gut erhaltenen Theiles vom App. leichte Recidivattaquen anzuregen.

So viel über die Pathogenese der Stricturen und Stenosen, über ausgedehnte Obliterationen und Substanzverluste im Appendix. Ich glaube das wirklich bewiesen zu haben, was von vielen Seiten angenommen wird; ein ausgedehntes Material stand mir zur Verfügung, so dass die Aufgabe keine schwierige war.

Wir kommen jetzt anhangsweise zu einer etwas selteneren Consequenz der nicht, resp. der nicht mehr eiterigen Appendicitis, nämlich zu den Schädigungen der Darmfunction in Folge Verwachsung des Appendix mit Coecum, unterem Ileumende und anderen Theilen des Dünndarmes.

Wiederholt ist der charakteristische „Lufttumor" in der rechten Seite des Bauches erwähnt. Er entsteht bei jeder Schädigung des Coecum, nicht bloss bei der Appendicitis. Am deutlichsten sah ich ihn entstehen bei Verkürzung der Taenien durch chronische Mesenterialperitonitis, aber auch der an App. gran. oder Strictur leidende Appendix führt zuweilen zur Bildung eines Lufttumors, besonders dann, wenn er sich um die vordere oder hintere Fläche des Coecum herumschlägt und dort verwächst. Der Appendix kann dabei ganz kurz (2—3 cm lang) sein, so dass von einer wirklichen Umschnürung gar nicht die Rede ist. Diese kurze Verwachsung genügt, um die Function des Coecum etwas zu stören; es häuft sich Luft in demselben an, so dass man eine flache abnorme Prominenz sieht; nicht selten wird über einen gewissen Druck auf die Blase geklagt, doch richtet sich das selbstverständlich danach, ob das Coecum höher oder niedriger steht.

Manche Patienten können den Tumor durch Massage entleeren. Er kommt auch bei nicht direct verwachsenem Appendix vor, wenn letzterer sehr lang ist und hinten um den Uebergang von Ileum in Coecum herumgeht. Das Mesenteriolum des App. scheint dabei eine Rolle zu spielen.

Natürlich kommt und geht der Lufttumor; entleert sich die Luft aus dem Coecum, so verschwindet er. Man soll in erster

Linie immer an Appendicitis denken, wenn man ihn sieht, weil diese Krankheit doch viel häufiger ist, als primär chronische Mesenterialperitonitis: der Tumor hat also diagnostischen Werth; Prognose natürlich günstig, wenn der Appendix entfernt wird.

Ernste, schwere Störungen in der Function des Darmes habe ich bei nicht eitriger Appendicitis nur 2 mal gesehen; beide Fälle sind der Mittheilung werth, weil sie grosse diagnostische Schwierigkeiten boten:

No. 63. Herr G. Sch., 41 Jahre alt, aufgenommen 10. 6. 1896. Pat. erkrankte Neujahr 1896 an Schmerzen um den Nabel herum; er bekam Erbrechen, hatte Tage lang keinen Stuhlgang, fieberte bis 39,0. Der Anfall dauerte nur kurze Zeit, wiederholte sich aber weiterhin öfter, immer unter den gleichen Erscheinungen, nur fehlte späterhin anscheinend das Fieber. Am 8. 6. consultirte Patient eine Autorität auf dem Gebiete der int. Medicin; die Wahrscheinlichkeitsdiagnose lautete „Nabelbruch", weil niemals über Schmerz unten rechts geklagt worden war.

Status praesens: Ausserordentlich kräftiger Mann, starker Panniculus adiposus. Fettherz, schweres Emphysema pulm. Chronische Bronchitis. Bauch aufgetrieben, keine Hernie nachweisbar, kein Tumor, kein Fieber. Am nächsten Morgen Erbrechen, was im Laufe des Tages immer stärker wird; undeutliche peristaltische Bewegungen. Jetzt erfährt man, dass die Schwester des Patienten einige Jahre zuvor an Perforation von Eiter durch den Nabel gestorben ist. Eilbrief an den behandelnden Arzt. Am nächsten Morgen läuft telegraphische Antwort ein: „Proc. vermiformis durch Nabel perforirt, Exitus letalis". Desshalb 12. 6. sofortige Incision durch den M. rectus d. Nabelgegend frei. Appendix sehr lang, im mittleren Theile verengt, spannt sich vom Coecum hinüber zum Ileum, überall adhärent, medianwärts verlaufend nach dem kleinen Becken zu. Ileum um 180° gedreht an seiner Ansatzstelle am Coecum, durch narbige, unten fest am Typhlon adhärente Massen fixirt. Geschwollene Drüsen im Mesenteriolum des Appendix nachweisbar. Erst nach Ablösung und Exstirpation des Appendix wird peu-à-peu die Situation klar, das untere Ileumende wird aus den Narben befreit, zurückgedreht und reponirt. Bauchmuskeln vernäht, Hautwunde bleibt offen.

Durch Bronchitis gestörter Verlauf; Heilung verzögert sich, weil Hautwunde per granulat. heilt; erst am 6. 8. konnte Patient entlassen werden; der Darm functionirte ganz normal.

Kaum 14 Tage daheim, setzten wieder bedenkliche Erscheinungen von Darmstenose ein: 6 Tage lang kein Stuhlgang. Derartige Anfälle wiederholten sich; jetzt seit 3 Tagen heftige Leibschmerzen, kein Stuhlgang.

Status praesens: Bauch aufgetrieben; medianwärts von der Narbe deutliche peristaltische Bewegungen sichtbar, Darm richtet sich förmlich auf unter heftigen Schmerzen.

19. 9. 1896. Breite Narbe in toto exstirpirt. Bauchhöhle weit geöffnet nach Ablösung des an der Narbe adhärenten Netzes.

Befund: Mittlerer Theil des Colon transv. ist hinabgesunken bis auf die Einmündungsstellen des Ileum ins Coecum, dort ist das Colon transv. durch gewaltige, z. Th. bindegewebig entartete Netzmassen adhärent. Letztere bedrängen auch das Ileum selbst, weil sie überall als dicke Klumpen dem Darme aufliegen; letzterer ist nicht rotirt.

Ganz unten am Coecum ist die Spitze des Bogens der Flexura sigmoidea schwer adhärent geworden; sie ist vollständig leer, während das Colon transversum prall mit Luft gefüllt und extrem dilatirt ist; Dünndarm weniger gefüllt.

Netzmassen werden pfundweise abgetragen bis zum Colon transversum hin. S. romanum wird abgelöst und nach links verschoben; es bleibt auch dort, während das Colon transversum die Neigung behält, nach abwärts zu rutschen.

Naht der Muskeln mit Catgut, der Haut mit Seide.

Fieberloser Verlauf. 5. 11. geheilt entlassen.

Dauernd gesund geblieben, keine Hernie. October 1901 letzte Vorstellung.

Weil der Appendix hier direct nach dem kleinen Becken zu verlief, hatte, wie so oft bei dieser Lage, jeder Schmerz in der Fossa iliaca dextra gefehlt; er localisirte sich „um den Nabel herum", deshalb die Diagnose auf Nabelbruch (bei App. purulenta pflegt sie unter den gleichen Umständen auf diffuse Peritonitis, Ileus oder gar Typhus zu lauten). Die genauere Anamnese schaffte alsbald Anhaltspunkte für die Diagnose. „Schwester an Perforation durch den Nabel gestorben." Das konnte nur Appendicitis gewesen sein, da ein Frauenleiden nicht vorgelegen hatte. Man musste unbedingt auch bei unserem Kranken an Appendicitis denken, da abnorme Lage des Wurmfortsatzes sich gerade so gut in einzelnen Familien fort zu vererben scheint, als Hasenscharte, Klumpfüsse u. s. w. (Ein Neffe des Kranken wurde 3 Jahre später hier gleichfalls mit der Diagnose Nabelbruch aufgenommen und sodann wegen Appendicitis operirt; App. lag hinter dem Coecum nach dem kleinen Becken zu.)

Der Diagnose entsprechend wurde nicht auf den Nabel eingeschnitten, sondern der rechte M. rect. abd. durchtrennt und alsbald die Causa morbi in Gestalt des in seinem mittleren Theile verengten, chronisch entzündeten überall verwachsenen Appendix gefunden; er spannte sich zum unteren Rande des Ileum hinüber, gleichzeitig war letzteres hinten durch flache Narben, vielleicht den Resten eines einstigen periappendicitischen Abscesses fixirt. Dadurch waren die richtigen Bedingungen für eine Achsen-

drehung geschaffen; dieselbe führte in letzter Linie zu der jetzigen acuten Stenose mit dem nachfolgenden heftigen Erbrechen.

Die Achsendrehung wurde beseitigt, der Appendix entfernt; ich glaubte an sichere dauernde Heilung, da wurde Patient am 19. 9. 1896 abermals mit allen Symptomen einer schweren Stenose eingeliefert, ein unerhörtes, weder vor- noch nachher wieder beobachtetes Ereigniss. Die Appendicitis als solche führt meist zu Verwachsungen, ebenso werden Verwachsungen nach Exstirpation des Appendix zurückbleiben, aber sie bringen keinen Nachtheil, weil sie flächenhaft sind, nicht strangförmig; wenn der Appendix vollständig entfernt ist, habe ich erst einmal nachträglich Erscheinungen von Stenose gesehen, abgesehen von dem eben beschriebenen Falle.

Hier vereinigten sich wohl mehrere Momente, um schwere Verwachsungen entstehen zu lassen. In erster Linie disponirte dazu der enorme Fettreichthum des Netzes; dasselbe legte sich sofort in dicken Massen auf das von Peritoneum entblösste Operationsfeld, das Colon transversum hinter sich her nach abwärts ziehend. Nun setzte gleich nach der Operation eine schwere Bronchitis ein; sie wird weiter schädigend gewirkt haben. Die Hustenstösse trieben die schweren Netzmassen immer wieder nach abwärts, sie trieben auch die besonders stark entwickelte Schlinge des S romanum dorthin und wenn man sich nun vergegenwärtigt, dass bei der 1. Operation der ganze Inhalt der Bauchhöhle in Folge der Achsendrehung des Ileum afficirt war, dass nun die Bronchitis weiterhin die Reconvalescenz der Darmschlingen erschwerte, so wird man das Eintreten von schweren Verwachsungen erklärlich finden, zumal das Netz offenbar bindegewebig entartet war. Durch Entfernung desselben ist anscheinend dauernde Heilung erzielt; seit $4^1/_2$ Jahren erfreut sich Patient ungestörten Wohlbefindens, doch ist er schwerlich vor weiteren Recidiven ganz sicher, wenn zunehmendes Alter die Functionsfähigkeit seiner unzweifelhaft diffus adhaerenten Darmschlingen schädigt.

Nicht weniger instructiv ist der zweite Fall:

No. **137.** G. Adolf, 25 Jahre alt, Soldat, aufgenommen 14. 1. 1899. Im 17. Lebensjahre oft Magenbeschwerden und Kopfschmerzen; blasse Gesichtsfarbe. Im Herbste 1897 nach anstrengenden Marschübungen acht Tage lang Beschwerden von Seiten des Magens und des Darmes, sodann heftiges Fieber,

Erbrechen, intensive Magendarmkolik bei Stuhlverstopfung; Pat. lag 14 Tage zu Bett. Es wurde Leberanschoppung diagnostirt, Pat. nach Kissingen geschickt: dort trat intensive Gelbsucht auf, die erst im März 1898 ganz verschwand. 5. November 1898 abermals heftige Attaque von Erbrechen mit kolikartigen Schmerzen im Leibe bei 38,7 Temp. Sehr starke Druckempfindlichkeit des Leibes, besonders rechts, wo man einen wurstförmigen auf Druck empfindlichen Strang fühlte; geringe Schallabkürzung, keine Fluctuation. Allmäliger Temperaturabfall; Strang am 3. Tage nicht mehr fühlbar.

6. December 1898 dritter ausserordentlich schwerer Anfall, kleiner frequenter Puls, 39,3 Temp., Kothbrechen; Leib aufgetrieben, sehr gespannt. Rechte Unterbauchgegend sehr empfindlich auf Druck, deutliche Dämpfung aber keine Fluctuation. Stuhlgang erst nach mehreren Tagen durch Eingiessungen erzielt. Es blieb aber der Leib aufgetrieben, Blähungen gingen nicht ab, auch als das Fieber längst vorüber war. Die beiden behandelnden Aerzte waren uneinig in betreff der Diagnose; ein Civilarzt erklärte das Leiden für nervös, der Militärarzt hielt an der Diagnose „Appendicitis“ fest. Als Pat. sich einigermaassen erholt hatte, reiste er hierher.

Status praesens: Kräftiger Mann. Leib stark aufgetrieben; kein Tumor nachweisbar. Pat. hat immer das Gefühl, als ob Stuhlgang erfolgen und Winde abgehen müssten, dieses geschieht aber nur nach Einläufen; letztere sind schmerzhaft. Kein Fieber.

Diagnose: Appendicitis mit Verlagerung des Processus ins kleine Becken.

19. 1. Inc. in freie Bauchhöhle; Dünndarmschlingen liegen vor, sie sind ganz intact. Coecum wird rasch gefunden, desgl. der Proc. vermif.; derselbe geht direct ins kleine Becken hinab, ist ganz in der Tiefe mit seinem distalen Ende an einer Dünndarmschlinge adhaerent; diese Schlinge geht noch weiter ins kleine Becken hinab, es besteht aber ein Spalt zwischen ihr und der seitlichen Beckenwand. Da beim Lösen des Processus voraussichtlich Eiter in diesen Spalt fliessen wird, so kommt zweizeitige Operation in Frage; ein Tampon wird tief in den Spalt hineingeschoben, sodann der Proc. mit Gaze umwickelt; Tampons zur partiell vernähten Bauchwunde hinausgeleitet.

25. 1. Tampons entfernt; Proc. zunächst am proximalen Ende abgebunden, sodann in die Tiefe verfolgt; Verbindung mit der Dünndarmschlinge ist sehr fest; es fliesst kein Eiter bei Lösung des Proc., derselbe endet knopfförmig in narbigem Gewebe. Exstirp. gelingt schliesslich leicht. Dünndarmschlingen im kleinen Becken gelöst. Kleiner Tampon wieder eingeführt.

Verlauf: ungestört, doch hatte Patient Anfangs viel mit Stuhlgangsbeschwerden zu kämpfen; geh. entl. 26. 3. 1899.

Pat. stellte sich Ende August 1900 wieder vor; er war ein stattlicher blühender Mann geworden; keine Spur von Bauchbruch trotz zweizeitiger Operation.

Die mikroskop. Untersuchung des Processus ergab, dass derselbe ganz normal war, bis auf die einstige Perforationsstelle.

Es ist wohl nicht zu bezweifeln, dass Patient seit mehr als 8 Jahren an Appendicitis gelitten hat; die Magenbeschwerden und Kopfschmerzen im 17. Lebensjahre verdanken ihren Ursprung einem

Kothstein, der im distalen Ende des ins kleine Becken verlagerten Processus steckte; dieser rührte sich erst 6 Jahre später energischer zu Leberanschoppung und Gelbsucht führend. Die in die Leber eingewanderten Coccen wurden von dem kräftigen Organismus überwunden; Pat. erholte sich, um 6 Monate später abermals zu erkranken: jetzt wurde die Sache schon etwas durchsichtiger, man fühlte einen wurstförmigen Strang im Bauche — derselbe hat, wie die Operation bewies, nie existirt — und begann die Appendicitis zu berücksichtigen. Auch dieser Anfall ging glücklich vorüber, der Stein blieb stecken, während die Spitze des App. mit einer Dünndarmschlinge im kleinen Becken verwuchs. Im December 1898 erfolgte die letzte schwerste Attaque, sie führte offenbar zur Perforation des Kothsteines in den Dünndarm; das Fieber schwand mit einem Schlage, aber die Auftreibung des Leibes blieb, desgl. der beständige Stuhldrang, das allg. Unbehagen. Dies führte zur Operation, die endlich dem lebenslustigen jungen Offizier die Freude am Leben und volle Dienstfähigkeit zurückgab.

Hier hatte einstens eitrige Appendicitis vorgelegen; diese führt ja oft genug zu schweren Darmstörungen durch Bildung multipler Herde im Bauche, durch secundäre Achsendrehungen des Ileum vor dem Uebergange desselben in das fest fixirte Coecum; ich habe sogar vollständige Durchtrennung des Ileum und spontanen soliden Verschluss des coecalwärts gelegenen Darmabschnittes gesehen und zur Heilung gebracht. Derartige schwere Störungen sind ja nicht selten bei vernachlässigter eitriger Appendicitis, bei unserem Kranken lag keine so ernste Complicatizn vor, es handete sich lediglich um mechanische Hindernisse in der Function der im kleinen Becken fixirten Dünndarmschlingen nach Heilung der Appendicitis per vias naturales. Diese Heilung war leider eine unvollständige insofern, als sie den mit dem Dünndarm verwachsenen Appendix, sowie verwachsene Darmschlingen im kleinen Becken zurückliess: dieses ganze Convolut drückte auf's Rectum, daher der beständige Stuhldrang. Erst als der App. entfernt, die Darmschlingen gelöst waren, als also wegen nicht mehr eitriger Appendicitis operirt war, trat vollständige Heilung ein.

II. Die eitrige Appendicitis.

Zwischen eitriger und nicht eitriger Appendicitis besteht keine scharfe Grenze; in jedem Augenblicke kann die nicht eitrige zur eitrigen werden; es kommt lediglich auf die Stärke des entzündlichen Schubes an. Verläuft er leicht, so resultirt eine Attaque von App. non purulenta, verläuft er schwer, so kommt es zur Eiterung. Neben der Stärke des Schubes ist von grosser Wichtigkeit der Boden, auf dem er sich abspielt. Ist letzterer schwer putride durch Kothstein, so führt der Schub meist sofort zu putrider Entzündung, zu Gangrän des Fortsatzes oft vom Sitze des Steines an das ganze distale Ende desselben in toto, oft auch nur in loco concrementi denselben acut binnen wenigen Stunden zerstörend. Weniger gefährlich, aber doch auch stürmisch genug setzt die Attaque auf dem Boden der Appendicitis granulosa ein; der kranke Appendix communicirt mit dem Cöcum, Faulstoffe spielen eine Rolle, auch hier kann acute Gangrän des Processus einsetzen, aber sie ist weit seltener, als beim Kothstein, weil der Appendix relativ wenig verändert, nicht an circumscripter Stelle, wie beim Kothstein arrodirt ist. Die Fäulnisserreger haben mehr Schwierigkeiten in ihn einzudringen, als wenn schon ein tiefes Druckgeschwür im Appendix existirt. Sodann folgt in der Scala der Gefahren der acut entzündliche Schub bei bestehender Strictur. Auch hier communicirt der Appendix noch mit dem Cöcum, so dass Fäulnisserreger vom Darme aus eindringen können, aber die Attaque spielt sich meist in dem distal von der Strictur gelegenen Theile ab, dort findet sich nur etwas Schleim angehäuft, die Attaque verläuft meist harmlos, doch kommen Ausnahmen vor (s. u.). Die geringste Gefahr bietet die im vollständig abgeschlossenen Appendix einsetzende Attaque. Wenn dieser Appendix nicht geradezu mit purem Eiter gefüllt ist, was ich noch nicht gesehen habe, so verläuft die Attaque leicht. Die Anschauung von der „gefüllten, zum Platzen geneigten Bombe“ ist nur für wenige Fälle zutreffend; meistens enthält das sog. Empyem weiter nichts als schleimige oder serös-eitrige Flüssigkeit; auf dem Boden eines solchen Fremdkörpers giebt es keine schweren Attaquen; alles genau ebenso wie bei der acuten Attaque von Cholecystitis bei serösem resp. serös-schleimigem Inhalt der Gallenblase. Selbst wenn diese mit Serum gefüllte Bombe platzt, bringt sie kaum Schaden; das Serum ergiesst

sich zwischen die stets vorhandenen Adhäsionen, wird dort abgekapselt, es verhält sich wieder genau ebenso, als das Serum, was aus einer geplatzten, hydropischen Gallenblase austritt; dieses Serum bleibt auch zwischen den Adhäsionen liegen, ohne Schaden zu thun, wenn auch vorübergehend hier wie dort ein leichter Sturm entsteht.

So haben wir also eine Gefahrenskala vor uns; das eine Extrem ist die Attaque auf dem Boden des putriden arrodirenden Kothsteines, das andere die Attaque auf dem harmlosen Lager des abgeschlossenen Hydrops App. Dass diese Skala richtig ist, das lässt sich leicht zahlenmässig beweisen; weitaus am häufigsten entstehen eitrige Processe im Anschlusse an Kothstein, sodann im Gefolge von App. gran. haemor., zuletzt kommt die Strictur resp. die Stenose — aber wir dürfen die eitrigen Processe nicht sämmtlich in einen Topf werfen und nun für jede der 3 genannten Categorien die Procentzahlen feststellen, sondern müssen die eitrigen Processe zunächst in zwei grosse, cardinal verschiedene Gruppen theilen, jede Gruppe für sich betrachten, ihre Gefahrenskala feststellen. Diese beiden Gruppen sind a) der periappendicitische, um den relativ intacten jedenfalls nicht perforirten Processus herum sich entwickelnde Abscess; b) der appendicitische, um den perforirten oder vereiterten oder gangränösen Processus herum zur Ausbildung kommende Abscess. Beide sind nicht bloss aus anatomischen, sondern auch aus klinischen Rücksichten streng von einander zu scheiden; der appendicitische Abscess ist zumeist progressiv, er wird kaum jemals ganz resorbirt, während umgekehrt der periappendicitische in ausgesprochenster Weise dahin tendirt, spontan zu verschwinden. Zahlreiche spontane Heilungen, besonders der mit typischem rechtsseitigen Exsudate verlaufenden Fälle von Appendicitis purulenta erklären sich dadurch, dass in diesen Fällen nicht appendicitische, sondern periappendicitische Abscesse zur Resorption kamen. Dann kann und wird in sehr vielen Fällen definitive Heilung erzielt werden, der Abscess ist resorbirt, der Appendix ev. verödet, die Krankheit ist definitiv erledigt.

Weil so oft spontane Heilung erfolgt, hat der Chirurg natürlich relativ selten Gelegenheit, derartige Abscesse im floriden Stadium zu sehen. Die Krankheit verläuft relativ leicht, der Arzt fühlt sich nicht veranlasst, einen Chirurgen zuzuziehen. In Folge dessen habe ich nur 6 mal frisch entstandene periappendicitische

Abscesse gesehen, um so häufiger fand ich Reste derartiger Abscesse in Form von eingedickten gelben Massen (16 mal) um den nicht perforirten Processus herum.

Der periappendicitische Abscess

entsteht dadurch, dass die Infectionsträger wahrscheinlich auf dem Wege der Lymphgefässe die relativ intacte Wand des Appendix durchwandern. Je virulenter die Träger der Infection sind, desto seltener werden sie einen periappendicitischen Abscess hervorrufen, sie werden eben den Appendix bei der Durchwanderung der Wand desselben zerstören resp. zur Gangrän bringen; umgekehrt, je schwächer das Virus, desto häufiger der periappendicitische Abscess. Desswegen sehen wir ihn am häufigsten in der Umgebung von Stricturen und Obliterationen (um den harmlosen Hydrops App. herum habe ich ihn bis jetzt überhaupt noch nicht gesehen), sodann folgt der Häufigkeit nach der um einen an Append. gran. erkrankten Appendix sich entwickelnde periappendicitische Abscess, am seltensten entsteht er natürlich um den einen Kothstein beherbergenden Wurmfortsatz, und dort auch nur dann, wenn der Kothstein noch nicht arrodirend gewirkt hat; ist Arrosion vorhanden, so wird der acut entzündliche Schub wohl immer zu Zerstörung der arrodirten Wandpartie führen. Ich verfüge nur über zwei ganz reine Fälle von periappendicitischem Abscess bei nicht arrodirendem Kothsteine (eim dritter mit Strictur complicirter ist schon oben No. 159 S. 50 erwähnt worden, desgleichen ein vierter No. 76 S. 47, Kothstein früher vorhanden gewesen). Weil derartige Beobachtungen selten sind und weil sie eine gewisse Bedeutung für die Pathogenese der acuten Attaque von Appendicitis haben, will ich beide kurz mittheilen:

No. **219**. Paul Hoffmann, 22 Jahre alt, aufgen. 6. 9. 01.

Im vorigen Jahre erster Anfall von Blinddarmentzündung, circa 14 Tage dauernd, seit jener Zeit ziemlich gesund, jetzt am 24. 8. abermals Appendicitis, anfangs mit ganz extremer Auftreibung des Bauches und Erbrechen. Seit drei Tagen wird bei dem auswärts liegenden Kranken ein Tumor links vom Nabel gefühlt, während früher rechterseits eine wurstförmige Geschwulst vorhanden gewesen sein soll.

Status praesens: Excessiv aufgetriebneer Bauch; rechts undeutliche Resistenz, links Tumor. Puls 100, Temp. 38,1.

7. 9. Temp. 38,6, Puls 80. Schnitt links führt auf putriden Eiter in geringer Menge. Rechts wird freie Bauchhöhle geöffnet, in der Tiefe hinter

Dünndarmschlingen Knoten fühlbar. Darmschlingen werden etwas nach links geschoben, und nun sieht man den vom medialen Rande des Coecum ausgehenden verdickten Appendix direct medialwärts aufs Promontorium zu verlaufen; er verschwindet unter dem Mesenterium des Dünndarms. Da er voraussichtlich weit links mit seiner perforirten (?) Spitze im Abscesse steckt, wird er lediglich am proximalen Ende doppelt unterbunden und durchschnitten; der coecale Theil wird in gewohnter Weise versorgt (Catgutnaht), die zweite Schnittfläche wird in sich vernäht und Tampon eingelegt.

10. 9. Pat. hat mehrfach gebrochen, der Leib ist hoch aufgetrieben, desshalb heute Fortsetzung der Operation. Schnitt rechts verlängert; hinter dem Tampon ziemlich viel Sekret angehäuft. Processus verläuft unter 2 aufgelagerten Dünndarmschlingen nach links; er wird successive vorgezogen und von seinem Mesenteriolum befreit; er ist jetzt ringsum von Eiter umgeben; Entfernung gelingt schliesslich leicht. Links ist wenig Eiter entleert worden, desshalb wird der Schnitt nach hinten erheblich verlängert, weil ein grosser Eiterherd in der linken grossen Beckenschaufel steckt. Derselbe geht auch medianwärts ins kleine Becken hinein.

11. 9. Verband. Rechts viel schaumiges putrides Sekret, links stinkt das Rohr auch, ist aber trocken. Bauch stark eingefallen.

3. 10. Schnitt in der Mittellinie auf einen dort oberhalb der Blase befindlichen Abscess.

8. 10. Es entleert sich Koth aus diesem Schnitte, doch hört diese Kothentleerung bald auf.

15. 11. Wunde in der Mittellinie geschlossen. 25.10.01 geheilt entlassen.

Processus enthielt einen excessiv grossen Kothstein, war aber nicht perforirt.

Mikroskop.: Drüsen im Bereiche des Steines überall weit auseinander gedrängt, aber Epithel wohl erhalten.

No. **232**. Otto Kramer, 24 Jahre alt, aufgen. 15. 11. 00.

Im vorigen Jahre 3 Wochen lang leicht krank an Appendicitis, dann gesund bis vor 4 Tagen. Zweiter Anfall stärker, hohes Fieber.

Status praesens: Bauch mässig aufgetrieben, rechts unten vom Nabel deutliche Resistenz. Abends Temp. 38,8, am nächsten Tage Morgens 37,0, Abends 38,8.

17. 11. Schnitt am lateralen Rande des Rectus; freie Bauchhöhle geöffnet. Abscess liegt hinter verbackenen Netzmassen und Darmschlingen, wird geöffnet; es entleeren sich circa 100,0 stinkenden Eiters. Apfelgrosse Höhle wird drainirt. In den ersten Tagen Symptome von Peritonealreizung, dann guter Verlauf.

6. 12. Verlängerung der Wunde. Coecum liegt vor, medianwärts fest mit einander verklebte Dünndarmschlingen; Bauchhöhle wird dort geöffnet. Der Processus findet sich von Netzmassen bedeckt vom unteren Rande des Coecum ausgehend; er verläuft lateralwärts; distales Ende ist spitzwinklig geknickt; gerade in diesem Winkel steckt ein mässig grosser Kothstein. App.

nicht perforirt, wird abgetragen. Catgutnaht. Entzündetes Netz wird wieder übergedeckt. Tampon. Reactionsloser Verlauf.

18. 1. 01 geheilt entlassen.

Mikroskop.: Drüsen breit aus einander gedrängt, Follikel plattgedrückt, Epithel überall erhalten am Sitze des Steines.

No. 219 war bereits in ein bedenkliches Stadium gerathen, als er operirt wurde. Eiter links und später auch in der Mittellinie, wie im kleinen Becken; es gelang aber durch mehrfache Schnitte, der Eiterung Herr zu werden. No. 232 blieb, weil ich 2 Tage verreist war, zunächst 24 Stunden zu lange liegen, wurde dann in etwas unvorsichtiger Weise — bei grossem Abscesse gehe ich nie durch die freie Bauchhöhle — operirt, doch glückte auch diese etwas riskante Operation, weil die Bauchhöhle des an Appendicitis purulenta Erkrankten eben an Eiter gewöhnt ist.

In beiden Fällen war der Eiter putride, obwohl die Append. nicht einmal ihr Epithel verloren hatten, von Perforation gar nicht zu reden. Die Fäulniss- und Eitererreger waren durch fast intacte Darmwände hindurchgewandert, hatten letztere auch bei dieser Wanderung in keiner Weise geschädigt, waren dann ausserhalb des Appendix zur Wirkung gekommen.

Es ist fast selbstverständlich, dass ein solches Ereigniss sich nicht oft wiederholt; die Bedingungen sind zu ungünstig beim Vorhandensein eines putriden Fremdkörpers im Appendix; letzterer wird zu oft arrodirend gewirkt haben.

Günstiger gestalten sich die Verhältnisse, wenn lediglich Appendicitis gran. haem. ohne Kothstein vorliegt. Der akut entzündliche Schub setzt auf weniger putridem Boden ein, das Epithel des Appendix ist meist noch erhalten, wenn auch nur in einfacher Schicht. Es passiren vielleicht Eitererreger leichter die Wand des an App. gran. haem. erkrankten Wurmfortsatzes, als Fäulnisserreger. So kommt es, dass vorwiegend wenig oder gar nicht putride Abscesse sich entwickeln, Abscesse, die offenbar ziemlich leicht resorbirt werden, während putride Eiterungen mehr progressiv sind, selten oder wie ich glauben möchte, fast gar nicht resorbirt werden, sondern in den Darm perforiren.

Acht derartige periappendicitische, um einen an App. gran. haem. leidenden Processus entstandene Abscesse habe ich durch Incision genauer studiren können. Zwei wurden nur noch in ihren End-

stadien, als Reste eines einst vorhandenen Abscesses freigelegt bei Gelegenheit der Exstirpation des erkrankten Appendix, andere noch im floriden Stadium; nur zwei waren putride; diese waren weitaus die interessantesten, weil sie sich fern vom Sitze des Appendix entwickelt hatten, während sie für gewöhnlich selbstverständlich in nächster Nähe des Wurmfortsatzes entstehen, bedingt durch Einwanderung der Mikroorganismen in die Peritonealhöhle.

Hervorzuheben ist nun, dass diese Einwanderung stattfinden kann und dass doch kein nachweisbares sogenanntes Exsudat entsteht; es wird schon vorhanden gewesen sein, aber es war so gering, dass man es nicht fand.

Gerade in dieser Hinsicht sind die in ihren Endstadien operirten Fälle sehr instructiv, so dass ich sie kurz mittheilen möchte, bevor ich auf die periappendicitischen Abscesse fern vom Sitze des Appendix eingehe:

No. **97.** Ida Krautwurst, 17 Jahre alt, aufgen. 6. 12. 97.

Das bis dahin gesunde Mädchen bekam am 31. 6. 97 beim Aufstehen heftige krampfartige Schmerzen in der Magengegend; starkes Fieber, kein Erbrechen. Schon Mittags kroch der Schmerz nach abwärts und localisirte sich in der Ileocoecalgegend. Pat. blieb 8 Tage im Bette, ohne einen Arzt zu consultiren, versuchte dann wieder zu arbeiten, hatte aber immer Schmerzen, besonders wenn sie sich aufrichtete. Weiterhin wurde ein Arzt zugezogen, er verordnete 4wöchentliche Bettruhe; weil aber Pat. ein dumpfes Schmerzgefühl in der Nabelgegend nicht los wurde, schickte er sie in die Klinik.

Status praesens: Blasses abgemagertes Mädchen. Deutlicher Tumor unterhalb der Leber, leicht nach hinten verschiebbar, nicht empfindlich, also höchst wahrscheinlich Wanderniere. Dazu rechts vom Nabel eine auf Druck sehr empfindliche Stelle; Geschwulst dort nicht nachweisbar. Kein Fieber.

Wegen Unsicherheit des Falles wird zunächst abgewartet. In der Nacht vom 9. auf 10. 12. heftige Schmerzen rechts vom Nabel, Morgens 38,0; Leib etwas aufgetrieben, Abends 38,3. Am nächsten Tage wieder frei von Fieber und Beschwerden.

13. 12. Schnitt durch rect. abd. d. legt oben eine Wanderniere frei; unten zeigt sich das Netz adhärent an der vorderen Bauchwand. Dahinter liegt ungefähr in Nabelhöhe der von der vorderen Wand des Coecum entspringende, zunächst nach abwärts ziehende, dann mit der Spitze nach oben umgeschlagene Wurmfortsatz. Rings um die distale Hälfte desselben sieht man gelbe Massen im Gewebe liegen: sie gleichen durchaus den gelben Bröckeln, die man bei eingedickten osteomyelitischen Herden, besonders wenn letztere sich in den Weichtheilen etablirt haben, zu sehen gewohnt ist. Wurmfortsatz selbst, anscheinend intact, ist der ganzen Länge nach durchgängig, er enthält die

beschriebenen Hämorrhagien; im Innern finden sich einzelne wenige Kothbröckel.

Wurmfortsatz wird entfernt, Wanderniere fixirt. Reactionsloser Verlauf. Geheilt entl. 21. 2. 98. Dauernd gesund geblieben.

No. **166.** Herr Brautigam, 31 Jahre alt, aufgen. 28. 7. 99.

Ende 98 erster Anfall, 6 Tage Bettruhe, Erbrechen, Leibschmerzen rechts, kaum Fieber. Seit jener Zeit in Pausen von 4—6 Wochen Schmerzanfälle mit Erbrechen, meist von kurzer Dauer.

Status praesens: Deutlicher Knoten dicht oberhalb des Lig. Poup., flach, apfelgross.

31. 7. Incision. Typhlon liegt vor, leicht adhärent, bedeckt von einem Netzstrange. Appendix geht nach dem Lig. Poup. zu, ist dort mit Netz verwachsen. An einer Seite desselben sind gelbe Massen abgelagert. Processus gekrümmt, verdickt, wird abgetragen. Kein Tampon, weil nirgends Eiter nachweisbar. Wunde in toto vernäht. Verlauf etwas gestört durch Nahtsticheiterung.

19. 9. geheilt entlassen.

Bei No. 97 war niemals ein Tumor gefühlt worden (abgesehen von der Wanderniere), trotzdem fanden sich offenbar Reste von Staphylokokken in Gestalt von gelben Massen (wir haben sie in anderen Fällen dem Culturverfahren unterworfen und mit Sicherheit Colonien von Staphylococcus albus, citreus, selbst aureus in denselben nachgewiesen; Colonien allerdings spärlich und erst nach mehreren Tagen zur Entwickelung kommend). No. 166 hatte ebenfalls kein nachweisbares Exsudat gehabt, der behandelnde Arzt hatte ausdrücklich von chronischer, nicht eitriger Appendicitis gesprochen, trotzdem auch hier die gelben Massen an einer Seite des Appendix. Der ante op. nachweisbare Tumor bestand aus dem mit Netz verwachsenen etwas verdickten Appendix, die zarten gelben Massen nahmen nur wenig Theil an der Bildung desselben.

Die zur Operation zwingenden Recidive gingen auch nicht von ihnen aus, sondern von den erkrankten Appendices selbst; letztere waren von App. gran. haem. befallen, deshalb die immer sich wiederholenden acuten Attaquen von Appendicitis.

Im floriden Stadium wurden abgesehen von den später zu beschreibenden Fällen (No. 135, p. 144, No. 203, p. 146) mit geringfügigen periappendicitischen Auflagerungen, zwei weitere Kranke operirt; sie repräsentiren gleichsam die nächsten Stadien des periappendicitischen Abscesses:

No. **171.** Mädchen, Schneider, 12 Jahre alt, aufgenommen 2. 9. 99. Vor 14 Tagen erkrankt (nach heftigem Laufe 3 Tage zuvor) relativ leicht mit

38,5 Temp., bald gebessert, so dass Patientin wieder aufstand, alsbald Rückfall, abermals Besserung, bis vorgestern wieder stärkere Schmerzen auftraten.

Status praes.: Derber Tumor rechts oberhalb des Lig. Poup. Incision ergiebt Netz vorliegend, dahinter zwischen zerfallenen Netzmassen der zwischen Coecum und Lig. Poup. gelegene Processus vermiformis, von hinten nach vorne verlaufend, gleichmässig verdickt, nicht perforirt; kein Kothstein.

Exstirpation des Processus, Tamponade.

Reactionsloser Verlauf. Geheilt entlassen. 15. 10. 01 völlig gesund.

Mikrosk.: Eine Hälfte des Processus fast ohne Drüsen, überall Granulationen. Zahlreiche Hämorrhagien.

No. **250.** August Kirmes, 20 Jahre alt, aufgenommen 13. 5. 01. Vor Weihnachten 2 Tage lang Leibschmerzen, dann gesund bis 18. April, abermals 4 Tage lang Leibschmerzen, dann 5 Tage gearbeitet, bis Patient sich am 27. 4. definitiv legen musste. Ob Fieber bestand, ist nicht zu eruiren.

Status praes.: Derbes Infiltrat in der rechten Beckenschaufel. Incision dicht über dem Lig. Poup. führt durch entzündlich infiltrirte Muskelsubstanz, dann aber in freie Bauchhöhle; Netz adhärent. Bei weiterem Vordringen in die Beckenschaufel kommt man auf eingedickten Eiter, schliesslich in einen wahren Dachsbau von Eitergängen; Eiter nicht putride. Bald präsentirt sich das distale Ende des Processus seitlich tief unten. Proc. ausserordentlich lang, läuft im Bogen nach unten und dann wieder nach oben, nirgends Perforation.

Exstirpation des Proc.; Bauchmuskelwunde seitlich offen gelassen, von dortumwickeltes Drain in die Abscesshöhle eingeführt.

Proc. ausserordentlich lang, schnurrt um die Hälfte zusammen, als er abgetragen ist. Dadurch erscheint er noch mehr verdickt als früher. Im distalen Ende desselben ein linsengrosser Knoten von grauweisser Farbe. Lumen des Processus sehr eng, kaum zu verfolgen.

Mikrosk.: Proximal ausgesprochendste App. gr. haem. Distal im Bereiche des Tumors Drüsen zersprengt, Wand z. Th. ohne Drüsen. Tumor präsentirt sich als Adenom.

Verlauf: Lang dauernde Secretion aus der grossen Abscesshöhle. Wunde erst Anfang Juli geschlossen. 2. 8. 01 entlassen.

Bei No. 171 bestand schon ein derbes sogenanntes Exsudat, auch hier kein Exsudat, sondern wie gewöhnlich ein Infiltrat am adhärenten, z. Th. zerfallenen Netze, während bei No. 250 sich schon ein gewaltiger Abscess in der Beckenschaufel entwickelt hatte. Weil der Eiter nicht putride war, weil er sich z. Th. schon eingedickt hatte, Patient nicht fieberte, hätte abwartendes Verfahren auch hier vielleicht zum Ziele geführt. Patient hätte nach einigen Monaten event. das Bett verlassen können — um alsbald von neuem zu erkranken, dafür hätte schon der schwer veränderte Appendix gesorgt. Der Kranken No. 171 wäre es voraussichtlich gerade so gegangen, wenn man den Appendix nicht entfernt hätte.

Interessant ist, dass der Vater derselben 1 Jahr später ebenfalls nach Aufheben einer Last an leichter Appendicitis erkrankte (11 Tage Bettruhe, kein Fieber); er ist nicht operirt worden, fühlt sich wohl. Möglich, dass sein Wurmfortsatz gleichfalls an App. granulosa leidet, dass die Tochter die Neigung zu dieser Erkrankung vom Vater geerbt hat — wir haben ja oben (S. 73) schon eine Familie mit ausgesprochener Neigung zu Appendicitis kennen gelernt; eine zweite Familie mit der gleichen Neigung (Mutter und Sohn) hat mich wiederholt beschäftigt.

Hochinteressant sind nun, wie oben erwähnt, diejenigen periappendicitischen Abscesse, die sich mehr oder weniger weit von dem lediglich an App. gran. leidenden Processus entwickeln:

No. **212.** Robert Rose, 38 Jahre alt, aufgenommen 8. 8. 00. Seit ca. einem Jahre bemerkt der kräftige Mann einen kleinen Knoten oberhalb des Lig. Poup. dextr. Derselbe schmerzte viele Monate lang gar nicht, nur in der allerneuesten Zeit, als er rasch wuchs, traten leichte Beschwerden auf. Fieber hat nie bestanden.

Status praes.: Kleinapfelgrosser, in den Bauchdecken gelegener Tumor; kein Fieber, keine Erscheinungen von Seiten des Bauches.

11. 8. Incision ergiebt stinkenden Eiter in den Bauchdecken; eine Fistel führt in die Tiefe des Bauches; sie entleert putriden Eiter, aber keinen Koth. Reactionsloser Verlauf.

Weil Fistel nicht heilen will, wird 1. 9. die Wunde erweitert; man kommt in ausserordentlich derbe Netzmassen im medialen Theile des Schnittes; sie sind breit an der vorderen Bauchwand adhärent; in ihnen verläuft mehrfach getheilt die Fortsetzung der Bauchdeckenfistel, gleichzeitig ist mit diesen Netzmassen eine Dünndarmschlinge fest verwachsen, spitzwinklig geknickt; sie wird abgelöst, aber auch jetzt ist der Appendix noch nicht zu finden. Deshalb Erweiterung des Schnittes lateralwärts. Dort endlich wird, weit vom Abscesse entfernt, der Appendix gefunden, fast frei, nur von wenigen Netzzipfeln bedeckt, etwas gekrümmt, aber fast normal erscheinend. Exstirp. Umwickeltes Rohr in die Abscesshöhle im Netze.

Reactionsloser Verlauf. Geheilt entlassen 23. 10. 00.

Mikrosk.: Ausgesprochene App. gr. haemorrh. im grössten Theile des Appendix.

No. **254.** Meta Scheide, 14 Jahre alt, aufgenommen 5. 6. 01.

Vor 6 Jahren erkrankte Pat. fieberhaft mit Leibschmerzen. Der zugezogene Arzt sprach zuerst von gastrischem Fieber. Nach einigen Tagen wurde das hoch fiebernde Kind besinnungslos für 24 Stunden. Dann trat eine Geschwulst am Nabel auf, die als Hernie angesprochen wurde; man legte Binden um den Leib und applicirte eine Eisblase. Ungefähr 6 Wochen nach Beginn der Krankheit verdünnte sich die Haut rechts neben dem Nabel; man nahm an, dass der im Nabelbruche incarcerirte Darm gangraenös geworden sei,

schnitt desshalb ein; es entleerte sich stinkender Eiter in enormen Mengen; derselbe quoll besonders stark bei Druck auf das Epigastrium hervor. Die Haut rechts vom Nabel stiess sich ab; die Wunde entleerte lange Zeit putriden Eiter, heilte aber schliesslich aus. Dauer der ganzen Krankheit 30 Wochen; Pat., zum Skelette abgemagert, erholte sich ganz langsam.

Das Mädchen fühlte sich sodann 6 Jahre lang ganz gesund, bis sie plötzlich am 1. Juni 1901 wieder heftige Schmerzen in der linken Seite des Bauches bekam; die rechte Seite desselben war ganz unempfindlich. Abermals wartete man 5 Tage, obwohl die Temperatur Abends über 40 stieg. Als sich links vom Nabel ein Tumor bildete, wurde Pat. der Klinik überwiesen.

Hier sofortige Incision in den intraabdominell zwischen verklebten Darmschlingen gelegenen Eiterherd; faustgrosse, mit der vorderen Bauchwand verwachsene Höhle enthält stinkenden Eiter. Drainage.

25. 6. Schnitt durch den Musc. rect. dext. ergiebt keinerlei Adhäsionen im Bereiche des einstigen Abscesses; freie Bauchhöhle wird also geöffnet. Weiter rechts ist das Netz in feinen Strängen adhärent an der vorderen Bauchwand und am Coecum. Hinter letzterem liegt in ganzer Länge verwachsen der im distalen Ende verdickte Appendix; kein Eiter in und um denselben. Appendix entfernt. Bauchmuskel wurde vernäht mit Catgut, Hautwunde bleibt offen. Abscess links füllt die ganze Beckenschaufel aus, Contraincision am hinteren Beckenrande.

Verlauf: Sehr starke Reaction, Puls mehrere Tage lang klein und frequent, wiederholtes Erbrechen bei ganz flachem Bauche; weiterhin Verlauf ungestört, geheilt 20. 8. 01.

Mikrosk.: Ausgesprochene App. gr. haem. mit ganz frischen Blutungen in excessivster Weise (Tafel II Fig. 1).

Bei No. 212 war der Abscess ca. 4 Finger breit vom Processus entfernt; zwischen beiden lag fast intactes Gewebe, so dass anfänglich Zweifel entstanden, ob der Abscess durch die Appendicitis bedingt sei, zumal Patient niemals Schmerz an Stelle des Wurmfortsatzes verspürt hatte. Die mikroskopische Untersuchung ergab aber App. gr. haem., der Abscess war ein typisch putrider, in Netzmassen eingeschlossener periappendicitischer Herd, in dem ich nur vergebens den Appendix suchte. Alle Zweifel mussten schwinden, als No. 254 in Behandlung kam. Auch hier niemals Schmerz in der rechten Seite, trotzdem deutliche Residuen alter Appendicitis rechts in Gestalt von adhärenten Netzsträngen, dazu frische Attaque von Appendicitis, kenntlich durch massenhafte frische Blutungen in die schwer veränderten Gewebe. Diese Attaque hatte offenbar die linkerseits seit 6 Jahren schlummernden Mikroorganismen wieder in Activität versetzt, wenn man nicht annehmen will, dass eine neue Invasion von Kokken von rechts her erfolgt

ist an den alten Locus minoris resistentiae, was ja auch möglich ist.

Ich glaube, dass derartige weit vom schmerzlos bleibenden Appendix entfernt sich entwickelnde Abscesse gar keine ganz rarae aves sind. Wiederholt habe ich bei Kindern linksseitige Abscesse im Bauche gesehen, deren Ursprung gar nicht zu erklären war; sie könnten durch Appendicitis non dolorosa hervorgerufen sein; eben jetzt verfolge ich mit Interesse das Schicksal eines 12jährigen kräftigen Knaben, der seit ca. $^3/_4$ Jahren an Schmerzen links im Bauche klagt, seit dieser Zeit unlustig zum Spielen ist, sich „anders" verhält, wie früher; auch hier ist die rechte Seite anscheinend völlig intact.

Relativ am häufigsten kommt der periappendicitische Abscess naturgemäss bei der benignesten Form von Appendicitis, bei der Strictur zur Entwickelung; ich sah ihn dort 7 mal, bei Obliteration 1 mal, bald in Gestalt eines noch floriden Abscesses, bald als Residuum einer einstigen Eiterung, die allerdings zu der Zeit sich entwickelt haben kann, als die Strictur noch nicht perfect war, also zu einer Zeit, als noch ein Kothstein im App. steckte oder Appendicitis gr. haem. im Wurmfortsatze spielte. Wie ausgesprochen die Resorptionsfähigkeit derartiger Abscesse ist, das möchte ich wenigstens an einem Beispiele demonstriren:

No. **191.** Theodor Linde, 36 Jahre alt, aufgenommen 1. 4. 00.

Unterleibsentzündung vor 22 Jahren. Vor 1 Jahr Blinddarmentzündung mit grossem Exsudate, Fieber bis 39,0, 3 Wochen lang. Dann gesund bis vor wenigen Wochen, Recidiv 8 Tage lang, ohne Fieber. Jetzt deutliches Knirschen in der Tiefe, Druckempfindlichkeit, aber kein Tumor.

Incision legt einen kleinen gekrümmten Appendix an der äusseren unteren Seite des Coecum frei; derselbe hat eine Strictur ca. $^1/_2$ cm vom distalen Ende entfernt. Weiterhin liegen gelbe Massen um den Appendix herum; sie sind besonders stark in dem gar nicht blutenden, eine Art von Oelemulsion enthaltenden Mesenteriolum des Appendix angehäuft. Wurmfortsatz entfernt, Tampon.

Reactionsloser Verlauf. 20. 5. geheilt entlassen.

Mikrosk.: Lumen des Appendix ist auf enges mit unsicherem Epithel ausgekleidetes Rohr reducirt. Culturversuche mit den gelben Massen ergaben positive Resultate.

Wahrscheinlich hatte Patient vor 22 Jahren die erste Attaque von Appendicitis gehabt (die sog. Unterleibsentzündung), das erste Recidiv führte zur Bildung eines grösseren periappendicitischen

Abscesses, der zur Resorption kam. Der behandelnde Arzt, Herr Dr. Brautigam in Lodz (Polen) hatte den Kranken sehr genau beobachtet, er schrieb von einem ganz besonders derbem ausgedehnten Infiltrate, was allmählich sich verkleinert habe. Der dritte Anfall erfolgte auf dem Boden eines bereits stark degenerirten fast obliterirten Wurmfortsatzes, der ursprünglich höchst wahrscheinlich an Appendicitis gran. haemorrh. gelitten hatte.

In den meisten Fällen waren diese durch Stricturen entstandenen Abscesse klein und umschrieben, doch können auch höchst bedenkliche Eiterungen entstehen, die, weil sie relativ wenig infectiöses Material enthalten, höchst eigenthümliche täuschende Krankheitsbilder schaffen können, wofür ich ein klassisches Beispiel anführen möchte:

No 245. Willy Tröger, 11 Jahre alt, aufgenommen 22. 4. 1901. Seit 11 Tagen unter etwas unklaren Erscheinungen erkrankt; Arzt, erst später zugezogen, konnte keine Diagnose stellen.

Status praesens: Kindeskopfgrosser Tumor genau in der Mittellinie liegend, einer übermässig gefüllten Blase entsprechend, deutlich fluctuirend. Per rectum (weit klaffend) fühlt man anscheinend zuerst die Blase, dann einen grossen Tumor. Catheter wird eingeführt, aber nur wenig Urin entleert. Temp. 37,8, Puls 100, gut.

In der Annahme, dass der Processus mit der perforirten Spitze in der Mittellinie liegend dort einen Eiterherd zur Entwicklung gebracht habe, wird zwischen Nabel und Symphyse eingeschnitten, dadurch sofort die Blase geöffnet, die als leerer flacher Sack fast bis zum Nabel hinaufgezogen ist. Naht derselben, dann Inc. rechts; hier geräth man zwischen verklebte Darmschlingen; sie werden nach der Mittellinie zu gelöst und dadurch eine Eiterhöhle von ganz enormen Dimensionen geöffnet; sie füllt das kleine Becken vollständig aus. Eiter wenig riechend, bes. der zuerst entleerte.

23. 4. Bauch eingesunken. Puls etwas kleiner und rascher. Patient urinirt ganz ungestört. Weiterhin fast ganz fieberloser Verlauf bei starker Secretion aus der Wunde.

Nachdem Petient sich genügend erholt hat, wird am 5. 6. Schnitt erweitert, App. leicht gefunden, er entspringt von der lateralen Wand des Coecum, verläuft dann unter doppelter Krümmung medianwärts nach dem kleinen Becken zu. Processus ist nicht perforirt, hat aber 2 cm vom distalen Ende entfernt eine Strictur; kein Kothstein. App. exstirp. Tampon.

Reactionsloser Verlauf. 21. 7. Wunden fast verheilt. 4. 8. 1901 entl.

Der behandelnde Arzt hatte unsicher vor dem Falle gestanden; unter wenig stürmischen Erscheinungen hatte sich langsam ein Tumor in der Mittellinie entwickelt, der besonders deshalb nicht

an Appendicitis denken liess, weil der Knabe niemals über Schmerzen in der rechten Seite geklagt hatte; gegen Blinddarmentzündung sprach das geringe Fieber, das wenig gestörte Allgemeinbefinden; erst am 11. Krankheitstage überwies der Arzt den Knaben der Klinik. Hier fiel am meisten die durchaus einer prall gefüllten Blase gleichende Form der Geschwulst auf, deshalb wurde zunächst der Catheter eingeführt. Derselbe glitt natürlich nur in den unteren Abschnitt der Blase; als der Urin entleert war, der Tumor sich aber gar nicht verkleinerte, musste man annehmen, dass die Blase mit der Geschwulst nicht mehr in Beziehung stände. Um so grösser war die Ueberraschung, als das Messer sofort in die Blase fiel; die Wand derselben war ausserordentlich dünn, weil sie fast bis zum Nabel hin ausgezogen, eine gewaltige Dehnung erfahren hatte. Eine gleiche Dehnung hatte die vordere Wand des Rectum erlitten; der After des Knaben klaffte weit, desgleichen war weit hinauf das Rectum stark dilatirt. Zur Erklärung dieser höchst auffallenden Verziehungen durch einen intraabdominell entstandenen Eiterheerd muss man wohl annehmen, dass primär tief im Douglas'schen Raum, entweder entfernt vom Processus oder direct von demselben ausgehend und rasch an der Seitenwand des Beckens hinabwandernd ein Abscess entstand, der wenig infectiöses Material enthaltend, nicht zur Perforation ins Rectum geeignet war. Zwischen Mastdarm und Blase sich entwickelnd zog er bei weiterer, langsamer Vergrösserung die Wände beider Organe hinter sich her; dem Nachgeben des Rectum war bald ein Ziel gesetzt, die Blasenwand folgte aber weiter und weiter, je höher der von verklebten Darmschlingen umhüllte Abscess aus dem kleinen Becken ins grosse emporstieg; sie wurde schliesslich bis zum Nabel verzerrt, als der Tumor über das Niveau des letzteren hinaus sich erhob.

Ich habe zahlreiche, oberhalb der Blase in der Mittellinie gelegene appendicitische Abscesse eröffnet, ich kenne das bei Appendicitis auftretende subseröse Infiltrat der Blase, das zur erheblichen Vergrösserung derselben führt; in keinem Falle ist die Blase ins Gefecht gekommen, hier glaubte ich sicher, dass sie nicht in Gefahr käme und gerade hier schnitt ich hinein. Schaden hat ihr das nicht gethan, ärgerlich war es doch, der Fehler wäre vermieden, hätte ich sofort rechts eingeschnitten und dort den Abscess zu öffnen gesucht; leider lag tympanitisch klingender Darm vor ober-

halb des Lig. Poup.; das veranlasste mich am meisten zum Schnitte in der Mittellinie; er war nicht richtig, aber von wissenschaftlichem Interesse, so dass ich nicht bedauere ihn gemacht zu haben. Der Schnitt „im Dunkeln", d. h. die Durchbohrung der vorderen Wand des Rectum hätte den Fall nicht klar gestellt, höchstwahrscheinlich auch den kranken Wurmfortsatz im Bauche belassen, wodurch ein neues, wenn auch vielleicht leidlich gutartiges Recidiv entstanden wäre.

So harmlos nun auch im Allgemeinen der periappendicitische durch Strictur entstandene Abscess ist, gefährlich kann er doch gelegentlich werden, namentlich dann, wenn die benachbarten Venen thrombosiren und diese Thromben inficirt werden. Wir haben hier einen derartigen, geradezu erschütternden, früher bereits mitgetheilten (Grenzgebiete, II p. 425) Fall erlebt. Hier hatte sich die Strictur im proximalen Ende des Proc. ganz symptomlos entwickelt, niemals hatte Patient über Schmerzen in der rechten Seite geklagt. Das Leiden offenbarte sich erst durch einen Leberabscess, der Folge einer eitrigen Thrombophlebitis der Vena port., deren Wurzelgebiet im Bereiche des stricturirten Appendix durch einen periappendicitischen Abscess inficirt war. Patient ging selbstverständlich zu Grunde, der einzige Kranke, der an einem periappendicitischen Abscess gestorben ist.

So viel über diese interessante Complication der Appendicitis; sie kommt, wie oben erwähnt, wohl relativ häufig vor, wodurch die spontane Heilung zahlreicher Fälle von Appendicitis purulenta erklärt wird, die der Chirurg natürlich nicht zu sehen bekommt. Gar manches typisches oberhalb des Lig. Poup. auftretendes „Exsudat" wird ein periappendicitischer Abscess gewesen sein, der zur Resorption kam, nachdem er keinerlei schwer beängstigende Symptome hervorgerufen hatte; die Heilung kann eine definitive sein, wenn Appendicitis gran. dem Abscesse zu Grunde liegt, weil hier leicht Obliteration des Processus erfolgt. Stricturen und Stenosen werden schon häufiger Recidiv machen, aber zunächst kann die Attaque zurückgehen, der Eiter resorbirt werden. Progressiv wird meist der periapp. Abscess sein, wenn er um einen kothsteinhaltigen, sonst aber intacten Processus sich entwickelt.

Der periappendicitische Abscess entsteht also am häufigsten um Stricturen und Stenosen herum, seltener um einen an App.

gr. haem. erkrankten, noch seltener um einen intacten, einen Kothstein enthaltenden Wurmfortsatz herum. Gerade umgekehrt verhält sich der auf Perforation oder Gangrän des Appendix beruhende

Appendicitische Abscess.

Er entsteht weitaus am häufigsten durch die Attaque auf der Basis des arrodirenden Kothsteins, sodann auf der Basis der App. gr. haem., endlich auf der des perforirten Hydrops resp. der Strictur. Versuche ich das in Zahlen an der Hand des eigenen Materials auszudrücken, so habe ich das Verhältniss von 86 : 35 : 7, doch sind diese Zahlen keine sicheren; oft ist der Kothstein gewiss unbemerkt mit dem Eiter entleert worden; in anderen Fällen bekam man den Processus überhaupt gar nicht zu sehen, weil er total grangränös geworden war, sicher ist aber jedenfalls, dass im Allgemeinen die gegebenen Zahlen zutreffend sein werden (sie sind nicht relativ); 7 Mal führten Stricturen (3) und Stenosen (4) zur Perforation, wobei ich von den gänzlichen Sustanzverlusten im Appendix absehe. Am harmlosesten verliefen und mussten verlaufen die perforirten Stenosen; das aus dem Hydrops resp. dem leichten Empyeme austretende Secret ist eben wenig infectionsfähig, weil keine Communication mit dem Coecum mehr besteht. Wenn es auch die Kraft hat, den abgeschlossenen Appendix zu sprengen — seine Wirksamkeit ist erschöpft, wenn der Appendix perforirt ist; nur einer von diesen 4 Kranken bekam einen grösseren Abscess (der Fall ist oben p. 53 No. 142 genauer mitgetheilt worden, lediglich geronnener Milch ähnliche Substanz war aus dem Processus ausgetreten).

Bedenklicher und zu schwereren Schüben geeigneter sind schon Stricturen; der distale jenseits der Strictur gelegene Theil des Appendix steht eben noch in Communication mit dem Coecum: meist ist die Passage zu eng, es kann kein Koth vom Coecum her eindringen, die Attaque entwickelt sich lediglich auf dem Boden der serös-eitrigen Flüssigkeit, die distalwärts von der Strictur sich anhäuft, sie verläuft also leicht, führt deshalb selten zur Perforation. Letztere setzt etwas energischeren Schub voraus, verläuft deshalb ernst, bald allerdings leichter, bald schwerer, je nach dem Character des Eiters:

No. **154.** Elsa Hotzel, 23 J., aufgenommen 1. 6. 1899, entl. 9. 8. 1899. Seit Jahr und Tag gelegentlich Leibschmerzen, so auch 28. 5., trotzdem ging

Pat. am nächsten Tage 4 Stunden zu Fuss mit Schmerzen rechterseits. Zwei Tage später plötzlich Erbrechen und heftige Leibschmerzen 48 Stunden hindurch, angeblich kein Fieber, was aber wohl nicht zutreffend ist, weil am 1. 6., Nachm 3 Uhr 38,2 Temp. gemessen wurden bei 120 P. Sofortige Ueberführung nach Jena.

2. 6. Kein Tumor oberhalb des Lig. Poup. Untersuchung per rectum ergiebt, dass die Genitalien völlig nach unten gedrängt sind.

Inc. führt in freie Bauchhöhle. Medianwärts sieht man zwei Netzstränge in's kleine Becken hinablaufen; sie decken den gleichfalls in's kleine Becken sich herabsenkenden Processus zu. Letzterer wird leicht entfernt, dabei quillt nicht putrider Eiter unter den Netzsträngen hervor. Nun werden die im kleinen Becken gelegenen verklebten Darmschlingen gelüftet; es entleert sich eine enorme Menge geruchlosen Eiters; Tube und Ovar. dextr. liegen in der Wand des Abscesses. 2 Netzstränge entfernt, die sich fest um Dünndarmschlingen herumlegen. Umwickeltes Rohr in die Tiefe des kleinen Beckens. Muskelnaht.

Proc. enthält 2 cm vom distalen Ende entfernt deutliche Strictur, jenseits derselben ist er an stecknadelkopfgrosser Stelle perforirt.

Hier war der acut entzündliche Schub lediglich auf dem Boden der jenseits der Strictur angesammelten Flüssigkeit erfolgt, der Eiter war in Folge dessen nicht putride, deshalb die rasche Abkapselung desselben im kleinen Becken, das verhältnissmässig geringe Fieber trotz der enormen Masse des Eiters. Zum Glücke kam die Kranke in die Behandlung eines sehr tüchtigen Arztes; er schöpfte Verdacht auf Appendicitis, obwohl rechts kein Tumor nachweisbar war; er beantragte alsbald eine Consultation, dadurch wurde es möglich, die Kranke 65 Stunden nach dem Beginn der Attaque zu operiren, den Durchbruch des grossen Eiterherdes in die freie Bauchhöhle zu verhindern. Noch einen Tag später, und die Katastrophe wäre höchstwahrscheinlich erfolgt; auf längere Zeit wird ein umschriebener Heerd auch von sog. pus bonum et laudabile im Bauche nicht ertragen.

Ganz anders verläuft die Attaque, wenn sie sofort auf putridem Boden einsetzt, wenn also — wie wahrscheinlich — Kothklümpchen die Strictur passirt und sich jenseits derselben im distalen Theile des Wurmfortsatzes angehäuft haben. Ist dann nicht der Processus durch ältere Adhaesionen von der freien Bauchhöhle abgeschlossen, so schaut die alsbald gangränös werdende Wand desselben in die freie Bauchhöhle hinein und wir haben binnen Kurzem putriden Eiter frei zwischen lose verklebten Darmschlingen; einer

weiteren Ausbreitung des Eiters stehen kaum Hindernisse entgegen. Die sonst so gutartige Strictur führt unter solchen Umständen in kürzester Zeit zum Tode, wenn nicht rascheste Operation den Appendix entfernt. Die Consequenzen des Abwartens demonstrirt in betrübendster Weise folgende Beobachtung:

No. 183. Elise W., $16^1/_2$ Jahre alt, aufgenommen 5. 1. 1900. Das von gesunden Eltern abstammende kolossale Mädchen hat vor 4 Jahren 3mal Lungenentzündung überstanden. Vor 6 Wochen leichte Attaque von Appendicitis, nur 2 Tage Schmerzen in der rechten Seite, kein Erbrechen.

Seit 3×24 Stunden heftige Erscheinungen, hohes Fieber, Erbrechen, Singultus, aber kein Tumor rechterseits.

Status praesens: Deutliche Auftreibung des Leibes, volle Blase, rechts Knittern, aber kein Tumor. Temp. 38,5. Puls 120.

Inc. mehr medianwärts mit Ablösung des Rectus. Prall gespanntes Coecum liegt vor, sodann strömt klare Flüssigkeit frei aus dem Abdomen hervor, später reiner putrider Eiter. Proc. verläuft medianwärts in's kleine Becken; er ist nirgends verwachsen, nur mit dem distalen Ende adhaerent an der schwer entzündeten rechten Tube; beim Lösen desselben quillt immer mehr stinkender Eiter aus dem kleinen Becken heraus. Appendix wird entfernt, Bauch leicht ausgespült. Umwickeltes Rohr in's kleine Becken.

6. 1. Subjectiv Wohlbefinden, keine Schmerzen, Puls 100, Temp. 36,5. Ab. 110, 37,6.

7. 1., Morg. Temp. 38,4, Puls 140, klein. Erbrechen. Verbandwechsel ergiebt, dass eine enorme Menge von Jauche im Abdomen stagnirt.

† Mittags 12 Uhr; keine Section.

App. zeigt 2 cm vom distalen Ende entfernt eine $^3/_4$ cm lange dicke narbige, aber noch vollständig durchgängige Strictur. Narbe wesentlich einseitig gelagert, so dass das Lumen der Strictur nicht central, sondern ganz seitlich liegt; die eine Wand des distalen Endes ist gangränös, aber doch nicht perforirt.

Mikr.: Diesseits und jenseits der Strictur ganz normaler Wurmfortsatz, selbst dort wo die Gangrän besteht, sind die zelligen Elemente noch deutlich erkennbar.

Wir haben durch den p. 428 des II. Bandes der Grenzgebiete publicirten Fall den Nachweis geführt, dass selbst eine schwer eitrige durch Perforation eines Kothsteines hervorgerufene Appendicitis ganz symptomlos verlaufen kann, dass vielleicht nur eine verdächtige Pneumonie auf die Existenz derselben hindeutet. So dürften auch bei unserer Kranken die vor 4 Jahren spielenden Pneumonien auf eine Appendicitis zurückzuführen sein, die damals mit der Exmission eines Kothsteines — Appendix distal und proximal von der Strictur gesund — endete. Das Lager des mehr

einseitig drückenden, wahrscheinlich also nur kleinen Kothsteines wurde derb narbig, doch erhielt sich eine für mittelfeine Sonde durchgängige Communication zwischen proximalem und distalem Ende des Appendix. 4 Jahre lang verhielt sich die Strictur ruhig, dann kam als Memento mori der erste leichte Anfall, eine Attaque auf der Basis des Serum enthaltenden distalen Endes vom Appendix: sie wurde kaum beobachtet. 6 Wochen später erfolgte die Katastrophe; die II. Attaque setzte mit enormer Heftigkeit ein, nur sofortige Operation hätte das Mädchen retten können. Aber — die Diagnose haperte; kein Tumor rechts, also keine Appendicitis.

Wie viel Menschen sind schon diesem Irrthume, dass Appendicitis immer rechts Schmerzen und Tumor verursachen müsse, zum Opfer gefallen! Ich warnte auf Anfrage den behandelnden Arzt per Telephon, als 48 Stunden seit Beginn des Leidens verflossen waren, ich wies auf die Verlagerung des Wurmfortsatzes ins kleine Becken hin, auf den bestehenden Urindrang als höchst verdächtig in dieser Richtung, alles vergebens, die kostbare Zeit wurde vergeudet, bis endlich die Kranke circa 80 Stunden nach dem Beginn des Leidens an dem kurzen Wintertage Nachmittags 2 Uhr eintraf. Es gelang noch den Appendix zu entfernen, aber zu einem grossen Schnitte in der Mittellinie, der ausgiebige Ausspülung der Bauchhöhle ermöglicht hätte, konnte ich mich wegen zunehmender Dunkelheit nicht entschliessen. Ob er wirklich das Leben gerettet hätte, das vermag Niemand zu sagen; möglich ist auch, dass der Schnitt im Dunkeln, die Eröffnung des Abscesses vom Rectum her besser gewesen wäre, weil offenbar der putrideste Eiter in der Tiefe des kleinen Beckens stagnirte — alle diese Betrachtungen haben wenig Werth, nöthig war frühzeitige, rasche Operation, dann kam das Leben des Mädchens überhaupt gar nicht in Gefahr. Noch jetzt, 80 Stunden nach Beginn der Attaque, war der Appendix nicht perforirt, die partiell gangränöse Wand hielt noch; 2 Tage früher hätte man wahrscheinlich erst eine geringfügige Eiterung um den damals auch schon sicherlich bis zur Serosa hin gangränösen Appendix gehabt, keine Ausfüllung des ganzen Beckens mit Eiter.

So hängt das Damokleschwert auch über dem Haupte des an Strictur des Proc. vermiformis leidenden Kranken; selten fällt es nieder, aber es kann jeden Augenblick niederfallen; zuweilen

dauert es lange, sehr lange Zeit, bis es niederfällt, um dann einem Leben ein Ende zu machen, was nur aus Leid und Qual bestanden hat.

No. 175. Fräulein M., 48 Jahre alt, aufgenommen 19.9.1899. Im dritten Lebensjahre setzte ein Leberleiden acut ein, Stuhlgang war lange farblos. Seitdem stets Magen- und Leberkrank, Schmerzen gingen von der Leber resp. der rechten Niere bis hinab zum Unterleibe. Die Jugendzeit verging unter fast beständigen Beschwerden. Vom 20.—40. Jahre war der Zustand etwas besser, doch litt die Kranke viel an Neuralgien, die sich auch im Unterleibe localisirten. Weil der rechtsseitige Schmerz sich oft auf die rechte Seite der Gebärmutter fortsetzte, wurde Pat. viel gynäkologisch behandelt, man kratzte die Gebärmutter wiederholt aus, weil Fluor albus bestand; Der Leberschmerz wurde schliesslich auf Gallensteine zurückgeführt, Pat. wiederholt nach Carlsbad geschickt, meist mit gutem Erfolge, doch blieb sie blass und anämisch. Mitte September 1899 wurden die Neuralgien rechts wieder schlimmer, Pat. dachte ernstlich an Gallensteinoperation, doch sollte auch die Gebärmutter wieder ausgekratzt werden.

Status praesens: Blasses, stark gealtertes Fräulein. Grosser Tumor in der rechten Bauchseite; ihm sind, wie die Einblasung von Luft in's Rectum ergiebt, Darmschlingen vorgelagert. Temp. 39,0. Uterin frei von Eiweiss.

21. 9. Incision vorne in freie intacte Bauchhöhle legt Typhlon und Colon asc., weiter oben die Niere frei, App. ist nicht zu finden. Deshalb Schnitt vorne vernäht, hinten oberhalb des Beckenrandes incidirt. Niere unten freigelegt, ist ganz intact. Weiter unten befindet sich in schwieligem Gewebe stinkender Eiter. Abscess geht medianwärts und nach oben auf das Duodenum zu. Drainage.

Verlauf: Zunehmende Putrescenz des Eiters und Auftreibung des Bauches, Erbrechen geringfügig. Immer deutlichere Symptome einer retroperitonealen Eiterung. † 26. 9.

Obd. ergiebt diffuse Eiterung in der Radix mesenterii; retroperitonealer Abscess vor der rechten Niere. In demselben endet der perforirte Wurmfortsatz, kein Kothstein. Wurmfortsatz enthält Strictur 2 cm vom distalen z. Th. obliterirten Ende entfernt, jenseits der Strictur besteht ein etwas über erbsengrosser Hohlraum und dieser Hohlraum ist perforirt in die Abscesshöhle hinein.

Unzweifelhaft war das acute Leberleiden 45 Jahre zuvor eine Attaque von Appendicitis gewesen auf der Basis einer Strictur. Diese Strictur verfolgte die Kranke das ganze Leben hindurch, doch wurde niemals eine Diagnose gestellt, weil der Appendix ganz hoch oben hinter dem Coecum am unteren Rande der Niere lag; „Leber- und Nierenschmerzen", damit begnügte man sich, obwohl der Urin dauernd klar war. Ein grösserer Tumor ist bis zur Katastrophe hin auch schwerlich vorhanden gewesen; er wäre den Aerzten der in glänzenden Verhältnissen lebenden Dame schwerlich entgangen. Wann er

entstanden ist, darüber lassen sich keine genaueren Angaben machen; der Hausarzt der Kranken war 4 Wochen lang verreist, als die Schlussscene einsetzte; Patientin fühlte sich in seiner Abwesenheit immer elender, reiste deshalb auf eigene Hand hierher, wusste gar nicht, dass sie und wie lange sie fieberte; hier erst wurde der Tumor entdeckt.

Wahrscheinlich war derselbe erst in neuester Zeit entstanden in Folge Durchbruchs des Appendix distalwärts von der Strictur im Anschlusse an eine auf putridem Boden einsetzende Attaque. Der Eiter breitete sich im retroperitonealen Gewebe aus, deshalb die zunächst geringfügigen Erscheinungen von Seiten des Peritoneum, so dass Patientin noch reisen konnte. Hier wurde auch noch ein Tag mit Depeschenwechsel verbraucht, so dass erst 40 Stunden nach der Aufnahme die Operation gemacht werden konnte; sie kam zu spät, der Eiter hatte sich schon bis zum Duodenum hin ausgebreitet, er liess sich nicht mehr entleeren, die retroperitoneale Phlegmone hatte alle Gewebe diffus durchsetzt, ihr erlag die Kranke, nachdem sie ihr ganzes Leben eigentlich der Appendicitis geopfert hatte.

Also! Auch die Strictur wird gelegentlich zur Causa mortis, wenn für gewöhnlich auch die auf der Basis der Strictur einsetzende Attaque leicht ist. — .

Das Gleiche gilt von den auf dem Boden der App. gr. haem. sich abspielenden Attaquen; auch sie sind meistens leicht und nicht eitrig, können aber auch jeden Augenblick eitrig werden. Und da die App. gr. haem. eine ausserordentlich häufig vorkommende Krankheit ist, viel häufiger als Strictur- und Stenosenbildung, so haben wir auch sehr oft mit schwereren Attaquen auf der Basis der App. gr. haem. zu rechnen.

Immerhin sind sie gewöhnlich viel leichter, als die auf der Basis eines Kothsteines entstandenen; der Processus perforirt meist an circumscripter Stelle, der austretende Inhalt des Processus ist bald putride, bald ist er auch nicht putride. Meistens bestehen Adhäsionen, bevor die erste Attaque einsetzt, so dass die Eiterung gleich von Anfang an mehr oder weniger abgekapselt ist. Alle diese Momente zusammen bedingen ein relativ leichtes Krankheitsbild, was nur dann schwerer wird, wenn der Appendix ganz besonders ungünstig gelagert ist (perforirte Spitze des App. im kleinen Becken,

vor dem Promontorium zwischen Dünndarmschlingen u. s. w.). Weil öfter der Eiter weniger oder gar nicht putrid ist, kann er eingedickt resp. partiell resorbirt werden, auch wenn der Eiterherd offen mit dem Substanzverluste im Appendix communicirt. Auch wenn durch Hinausschieben der Operation die Eiterung stärker wird, wird man eher Herr derselben, weil diese Eiterung sich weniger stürmisch entwickelt; der Organismus hat Zeit, eine Barrière gegen den Eiterherd zu schaffen, dadurch, dass die umliegenden Darmschlingen verwachsen, das Netz verklebt.

Dementsprechend sind auch von den erwähnten 35 Kranken mit Perforation des an Appendicitis granulosa haemorrhagica leidenden Appendix nur 4 gestorben, obwohl auch von diesen manche schwer vernachlässigt waren. Meistens erfolgt die Perforation des Appendix am distalen Ende, oder, wenn er spitzwinklig geknickt ist, an der Convexität des Knickungswinkels. Das Loch pflegt stecknadelkopf- bis linsengross zu sein. Seltener sind schon grössere Substanzverluste im Appendix, wirkliche Continuitätstrennungen; nur ganz ausnahmsweise erfolgt Totalgangrän des Appendix, aber selbst diese kann gelegentlich zu Stande kommen, ohne dass stürmische Erscheinungen auftreten:

Das ganze Krankheitsbild ist anfänglich relativ leicht; es bleibt auch gewöhnlich leicht. Die Behauptung, dass Perforation des Appendix fast immer schwere Erscheinungen hervorrufe, ist unzutreffend; mancher merkt kaum etwas von derselben. Nicht selten verläuft die Attaque bei Appendicitis non purulenta viel stürmischer, als die bei Appendicitis perforativa sine concremento; es braucht weder Erbrechen oder Fieber aufzutreten, trotzdem zeigt sich der Appendix bei der Operation als perforirt.

No. **263.** Louis Leffer, 40 Jahre alt, aufgenommen 8. 8. 01.

Der kräftige, früher ganz gesunde Mann, der nur seit Jahresfrist gelegentlich Sekunden lang dauernde Stiche in der rechten Unterbauchgegend bemerkt hatte, erkrankte vor 7 Tagen nach Aufheben einer schweren Last an Magenschmerzen. Am nächsten Morgen zog sich der Schmerz bei der Arbeit nach abwärts in die Ileocoecalgegend; dort entwickelte sich am dritten Tage der Krankheit eine kleine Geschwulst, kein Fieber, keine Auftreibung des Leibes, kein Erbrechen, trotzdem wird Pat. von dem behandelnden Arzte der Klinik überwiesen; er geht zu Fuss von der Bahn ins Krankenhaus. Temp. 37.2. Puls 80.

Sofort warmes Bad und Operation (Zickzackschnitt). Freie Bauchhöhle

eröffnet; Coecum am Lig. Poup. leicht verklebt, wird abgelöst, worauf etwas eingedickter Eiter herausquillt. Distales Ende des Appendix, weiss verfärbt, steckt in diesem Eiter; er zerfällt bei der Berührung, so dass es nicht ganz sicher ist, ob nicht schon ante op. Perforation bestanden hat; letzteres ist das Wahrscheinlichere; Processus nicht stinkend. Er entspringt weiter median vom Coecum, läuft dicht oberhalb des Lig. Poup. lateralwärts, um dann wieder umzukehren und in den Abscess einzutauchen. Exstirpation des Processus. Umwickeltes Rohr in den Eiterherd. Reactionsloser Verlauf.

Mikr. proximal: Tubuläre Drüsen gänzlich zerstört, desgl. die conglobirten, viel Fett eingelagert.

Distal: T.-Drüsen in 8 Exemplaren erhalten, Conglob. desgl. (vgl. Tafel 4, Fig. 1. u. 2).

Die mikroskopische Untersuchung des entfernten Wurmfortsatzes beweist mit voller Sicherheit, dass ein Wurmfortsatz schleichend und symptomlos sowohl seine tubulären wie seine conglobirten Drüsen verlieren kann, ohne dass der Kranke etwas anderes empfindet, als gelegentliche blitzartige Stiche in der Unterbauchgegend; diese Stiche hinderten den Mann in keiner Weise an der Arbeit, er fühlte sich ganz gesund, bis die erste Attaque nach Trauma einsetzte. Auch diese verlief ausserordentlich mild; Patient arbeitete am 2. Krankheitstage Morgens noch $1/_2$ Stunden, ging dann in die Sprechstunde des Arztes, weil sich jetzt der Magenschmerz in die rechte Unterbauchgegend hinabgezogen hatte. Der Arzt sprach sofort von Appendicitis, untersuchte den Kranken aber nur oberflächlich, während derselbe aufrecht stand; erst am folgenden Tage, als Patient im Bette lag, wurde der Tumor palpirt; derselbe war sicherlich 24 Stunden zuvor auch schon vorhanden gewesen.

Interessant ist, dass das proximale Ende des Appendix, das weit entfernt vom Eiterherde resp. von der Durchbruchsstelle lag, schwerer verändert ist, als das distale; letzteres enthielt noch einzelne lobuläre und conglobirte Drüsen, während im proximalen Theile beide fehlten; hier haben sich bereits derbere Bindegewebsmassen, mit grossen Fettzellen durchsetzt, an der Stelle der conglobirten Drüsen entwickelt; ihnen liegen centralwärts Granulationen auf, das Lumen des Appendix umgebend. Wären nicht die Attaque und die Operation dazwischen gefahren, so wäre es wahrscheinlich im Laufe der Zeit zu Striktur- resp. Stenosenbildung im proximalen Theile des Appendix gekommen, event. zu ausge-

jehnter Obliteration mit Bildung eines Hydrops, weil im distalen Theile des Appendix noch einzelne Drüsen enthalten waren, so dass also Schleim gebildet werden konnte. Wir hätten also Stenose mit Hydrops, wie oben (S. 66 No. 248) beschrieben, vor uns gehabt, schleichend entstanden auf der Basis der Appendicitis granulosa haemorrhagica.

Dieses Ziel wurde nicht erreicht, weil die Attaque den schleichend in der Tiefe sich abspielenden Process unterbrach. Die Attaque setzte ein auf wenig inficirtem, jedenfalls nicht auf putridem Boden; wahrscheinlich hatte sich etwas mehr Schleim im distalen Ende des Processus angehäuft, daraufhin erfolgte die Attaque; Koth fehlte dort, weil Coecuminhalt wohl nur noch mit Mühe den langen mit Granulationen ausgefüllten Schlauch passiren konnte. Desshalb führte die Attaque nicht zu stinkender Gangrän des distalen Endes vom Processus, sondern zu geruchloser Gangrän: Processus weich, mürbe in blanden Eiter eintauchend — die leichteste Form der Appendicitis perforativa, ohne Fieber, ohne Reizung des Peritoneum, ohne Uebelkeit und Erbrechen verlaufend.

Weil die meisten Fälle wenigstens bei der ersten Attaque leicht verlaufen, wird seltener im ersten Anfalle operirt, als beim Recidiv. Von meinen 35 Kranken wurden nur 16 primär operirt, 19 wegen Recidiv, und zwar 12 im Anfalle, 7 intermediär.

Von diesen 19 Kranken hatten 2 primär nur ganz leichte Attaquen, so dass das Leiden nicht für Appendicitis gehalten wurde, ein Irrthum, der leicht verhängnissvoll für die Kranken hätte werden können. Man soll sich eben daran gewöhnen, besonders bei jüngeren Leuten jeden plötzlich einsetzenden Leibschmerz mit dem Appendix in Zusammenhang zu bringen, auch wenn er gar nicht in der Ileocoecalgegend, sondern um den Nabel herum spielt; localisirt er sich aber oberhalb des Lig. Poup. d., so ist besondere Vorsicht nöthig. Offenbar gehen öfter Attaquen von Appendicitis non purulenta der zur Perforation des Appendix führenden Schlussattaque voraus; gewöhnlich sind ja wiederholte Attaquen bei App. gr. haem., wie oben ausgeführt, nicht eitriger Natur; sie können aber sicherlich jeden Augenblick eitrig werden; selbst acute Gangrän kann entstehen, wenn letzteres auch sehr selten ist. Leichte vorgängige Attaquen nicht eitrigen Charakters hatten folgende Kranke:

No. **32.** Frau Olga H., 30 Jahre alt, aufgenommen 16. 12. 93.

Im Jahre 1888 der erste Anfall von Appendicitis, nicht erheblich; Mai 90 zweiter ganz leichter Anfall. Im Herbste desselben Jahres lang dauernde Krankheit, aber ohne erhebliches Fieber, trotzdem 6 Monate langes Krankenlager. Diagnose schwankte beständig zwischen Appendicitis und Oophoritis, weil für die erstgenannte Krankheit die Erscheinungen zu leicht erschienen. 1892 und 1893 je ein Anfall von 6wöchentlicher Dauer. Zwischen den letzten drei Anfällen bestand nie das Gefühl der vollen Gesundheit, bei Aufregungen und nach Genuss von schweren Speisen fühlte Pat. stets einen stechenden Schmerz in der rechten Seite; beständige Stuhlverstopfung.

Status praes. Kräftige Frau. Undeutliche Resistenz in der Foss. iliaca dextra.

17. 10. Incision ergiebt zunächst verbackenes Netz, adhärent an der vorderen Bauchwand; weiter abwärts ist das Typhlon selbst mit der vorderen Bauchwand durch gelblich eitrige Massen verklebt. Hinter dem Coecum liegt der Proc. verm., lateralwärts verlaufend, in seiner ganzen Länge verwachsen, an der Spitze perforirt (stecknadelkopfgrosses, mit evertirter Schleimhaut ausgekleidetes Loch), in minimalen Eiterherd eintauchend. Abtragung des Proc. und des adhärent gewesenen Netzes. Vollständiger Verschluss der Bauchwunde.

Reactionsloser Verlauf; 10. 12. geheilt entlassen. Novbr. 1901 völlig gesund.

No. **66.** Frau Marie G., 27 Jahre, aufgenommen 22. 9., entl. 9. 11. 96.

Als Mädchen 2 Jahre lang wegen Magengeschwür in Behandlung; vor 5 Jahren wieder Magenbeschwerden im Anschlusse an das Wochenbett. Angeblich Uteruskatarrh. Seit $^1/_2$ Jahr in der Ileocoecalgegend 2 Schmerzanfälle, sie dauerten 8 Tage. Kein Fieber, keine Gewichtsabnahme.

Status praes. Gut genährte Frau.

In der Ileocoecalgegend ein schmerzhafter wurstförmiger Körper von der Grösse des Proc. verm.

24. 9. Incision ergiebt Netz wenig mit Typhlon, wohl aber fest mit Lig. rotundum und rechter Tube verwachsen. Ovarien durch Adhäsionen zusammengerollt; derber Strang führt von der Hinterfläche des Uterus frei durch den Douglas'schen Raum zum Rectum; er wird durchrissen, die Ovarien gelöst.

Processus liegt an der vorderen Fläche des Typhlon, im spitzen Winkel geknickt, durch leicht sulziges Gewebe adhärent am Typhlon. Beim Ablösen des Processus quillt ein Eitertröpfchen hervor, aus stecknadelkopfgrosser Perforationsstelle des Processus, 1 cm vom distalen Ende entfernt. Processus exstirpirt, Tampon.

Reactionsloser Verlauf. 9. 11. 96 geheilt entlassen.

No. **89.** Wilhelm Wittenberg, 15 Jahre alt, aufgenommen 19. 8. 97, entlassen 11. 10. 97.

April 97 der erste Anfall von Appendicitis, 8 Tage lang bettlägerig; sodann drei weitere Anfälle in mehrwöchentlichen Pausen, nur wenige Tage

dauernd. Vor 6 Tagen letzter heftigerer Anfall, seitdem bettlägerig, kaum Fieber, hier auch nicht.

Status praes. Grosser bis zum Nabel hinauf reichender Tumor.

3. 9. Incision ergiebt Netz und Darm weithin adhärent an der vorderen Bauchwand. Mitten in dem faustgrossen, aber tympanitisch klingenden Tumor findet sich eine härtere längliche Partie; sie wird allmälig freigelegt durch Entfernung des Netzes. Es findet sich das distale Ende des Wurmfortsatzes, 2 cm lang vollständig getrennt vom proximalen; Abstand zwischen beiden ca. 1 cm, Processus entfernt, Catgutnaht, Tampon.

Ungestörter Verlauf. 11. 10. vollständig geheilt entlassen.

No. **153**. Martin Höhl, 17 Jahre, aufgenommen 26. 5. 99.

Im Sommer vorigen Jahres plötzlich stechende Schmerzen in der rechten Seite, so dass Pat. 2 Tage liegen musste, dann gesund, bis Weihnachten abermals Schmerzen auftraten, die wieder zu dreitägiger Ruhe zwangen. Am 12. Mai plötzlich Schmerzen und heftiges Fieber, Erbrechen, seitdem bettlägerig.

Status praes. Kräftiger Mann; 38,5 Temp. Derbes Infiltrat oberhalb der Spina nach hinten sich erstreckend.

Sofortige Incision oberhalb der Spina ergiebt infiltrirtes Netz, lose mit Periton. par. verwachsen, dem Coecum aufliegend, medianwärts fest adhärent am Lig. Poup. Lateralwärts oberhalb der Spina findet sich der Abscess; er hat sich tief nach hinten fast bis zum oberen Beckenrande hindurch gewühlt; in ihn taucht die gangränöse Spitze des Processus ein; derselbe läuft von der Aussenseite dos Coecum nach oben und lateralwärts; er wird entfernt. Drainloch hinten durch Musculatur gestossen, vorne 2 Tampons auf Abscessöffnung und Netzstelle.

Reactionsloser Verlauf. Geheilt entlassen 16. 7. 99.

Mikr.: Leichte App. gr. haem.

No. **53**. Frau Mathilde Q., 43 Jahr, aufgenommen 4. 1. 1896, entl. 19. 2. 1896. Im April 1895 hatte Pat. die ersten leisen Anfälle von Blinddarmentzündung, Schmerzen in der Ileocoecalgegend, die 3 Tage dauerten. Am 14. Juli 1895 erfolgte der erste ausgesprochene Anfall der Appendicitis, heftiges Erbrechen, starke Schmerzen, Schwellung der Ileocoecalgegend, Fieber, 3 Wochen bettlägerig. Am 12. November 2. schwerer Anfall, hohes Fieber, 3 Wochen Bettruhe. Ende 1896 wieder Schmerzen in der Ileocoecalgegend, erneute Geschwulst daselbst bei 38,0 Temp. In den Intervallen ging stets die Geschwulst vollständig zurück.

Status praesens: Mässig genährte Frau. In der Ileocoecalgegend eine etwa hühnereigrosse, harte, unebene, unverschiebbare, auf Druck empfindliche Geschwulst.

7. 1. Inc. ergiebt Coecum mit vorderer Bauchwand verwachsen; medianwärts kommt man in käsigen Eiter, dann in einen mit Schleimhaut ausgekleideten Substanzverlust in der vorderen Wand des Processus. Letzterer liegt vor dem Coecum, ist in ganzer Länge verwachsen und $1^1/_2$ cm vom proximalen Ende entfernt perforirt. Proc. entfernt, Tampon.

Reactionsloser Verlauf. 19. 2. 1896 geheilt entlassen, bis heute gesund geblieben.

No. **195**. Paul Gläser, 20 Jahre alt, aufgenommen 21.4. entl. 11.8.1900. Vor $^1/_4$ Jahr leichte Appendicitis; binnen wenigen Tagen liessen die Beschwerden nach, doch blieb eine gewisse Empfindlichkeit für einige Zeit zurück.

Seit 10 Tagen wieder Schmerzen, doch lag Patient nur zeitweise im Bette; er suchte zu Fuss vom Bahnhofe gehend, die hiesige med. Polikl. auf. Dort entdeckte man einen Tumor oberhalb der Spina dextr. nach hinten sich ausbreitend, schickte den Patient sofort in die Klinik. Schnitt auf den hinteren oberen Beckenrand, dort grosser Eiterherd entleert; Drainage.

Reactionsloser Verlauf.

Wunde heilt allmählig aus, es bleibt aber leises dumpfes Schmerzgefühl vorne zwischen Spina und Nabel; kein Tumor nachweisbar.

28. 5. Schnitt vorne legt Netz frei, adhaerent am lig. Poup., sodann wird das Coecum gefunden, desgl. der medianwärts entspringende, hinter dem Coecum lateralwärts verlaufende Processus. Er taucht mit der Spitze in einen circumscripten Eiterherd, das vordere Ende des einstigen jetzt fast ausgeheilten Abscesses. Distales Ende des Processus ist perforirt, kein Kothstein. Entfernung des Processus. Umwickeltes Rohr in der Tiefe.

Reactionsloser Verlauf. 11. 8. 1900 geh. entl.

No. **222**. Walther Peisker, 15 Jahre alt, aufgenommen 23. 9. 1900. Der kräftige Knabe hat vor 4 Wochen Erbrechen bekommen, sich 2 Tage lang krank gefühlt, Schmerzen rechts. Patient war dann 20 Tage lang gesund: seit 8 Tagen wieder etwas Erbrechen, Krankheitsgefühl, kaum Fieber, Schmerz um die Blase herum, Schwierigkeit beim Uriniren. Er wird geschickt mit der Diagnose „Prostataabscess", weil man in der That per rectum zwar nicht eine vergrösserte Prostata, wohl aber anscheinend eine vergrösserte Blase fühlt. Oberhalb des Lig. Poup. keine Geschwulst nachweisbar.

23. 9. 1900 Inc. daselbst ergiebt lateralwärts freie Bauchhöhle; medial liegen verklebte Darmschlingen, nach deren Lüftung eine weissgelb durchschimmernde Abscessmembran zum Vorschein kommt. Inc. in dieselbe entleert weissen aber stinkenden Eiter; Abscess geht circa 15 cm tief in's kleine Becken. Am Rande desselben liegt der Proc. Er liegt mit seinem proximalen Ende in der gesunden Bauchhöhle; er geht ins kleine Becken zwischen gesundem Darme und gesunder Beckenwand verlaufend. Nach Durchtrennung an der Abgangsstelle lässt sich der Processus etwas vorziehen: sofort quillt putrider Eiter aus der Tiefe; derselbe stammt von der Perforationstelle des Appendix her, communicirt natürlich mit dem grossen Abscesse. Processus verläuft tief in's kleine Becken hinein, ist unten spitzwinklig geknickt, kehrt mit dem distalen Ende zur Linea innominata zurück. An der Convexität der Knickung ist die Perforation erfolgt (vergl. Skizze zu No. 67 p. 109). Keine Kothsteine.

Reactionsloser Verlauf. Geheilt entlassen 28. 10. 1900.

No. **162.** Walther Denstedt, 23 Jahre, aufgenommen 4. 7. 1899. Vor 3 Jahren in hiesiger med. Klinik an anscheinend leichter App. behandelt, nach 4 Wochen bereits geheillt entl.

Seit einigen Tagen zweite Attaque.

Patient kommt mit 39,2 Temp. augenscheinlich stark benommen zu Fusse vom Bahnhofe gehend hier an; er wird sofort in's Bad gesetzt und alsbald operirt, weil deutlicher kleinapfelgrosser Tumor dicht über dem Lig. Poup. besteht.

Inc. führt direct auf putriden Eiter; Processus wird sofort gefunden; er geht auf's Lig. Poup. zu, wendet sich sodann wieder nach vorn. Das distale Ende desselben ist perforirt; kein Kothstein. Tampon, Naht.

Reactionsloser Verlauf. Geheilt entlassen 6. 9. 1899.

Mikr. Drüsen und Epithelien in ganzer Länge des Processus zerstört.

No. **141.** Emil Wolf, 29 Jahr, aufgenommen 15. 2. 1899, entl. 16. 4. 1899. Im Juli 1898 plötzlich Leibschmerzen, die sich im Laufe des nächsten Tages noch verschlimmerten; heftiges Aufstossen aber kein Erbrechen; kein Fieber; am dritten Tage wieder gesund. Am 11. Februar 1899 wiederholte sich der Anfall, verbunden mit Kopfschmerzen, Husten und Schnupfen. Am 13. Febr. heftigerer Anfall, so dass Patient einen Arzt holen liess; derselbe schlug schleunige Operation vor; 15. 2. Transport nach Jena.

St. Kleiner rundlicher Tumor in der Ileocoecalgegend, auf Druck empfindlich, Temp. 38,2.

Sofortige Inc. Obliq. int. bereits infiltrirt, grauverfärbtes Netz liegt vor; dahinter der gangränöse Processus, nach oben gerichtet, mit Spitze nochmals in die Tiefe geschlagen. Proc. platzt bei der Berührung, entleert dünnen stinkenden Eiter; kein Kothstein. App. entfernt; er ist bis auf die Basis gangränös. Freie Bauchhöhle medianwärts an 2 Stellen geöffnet, deshalb Tampon nach innen gerichtet.

Verlauf: Abends kein Fieber, wohl aber nächsten Morgen 39,5, Abds. 38,4, Puls gut. 20. 2. Tampon entfernt, stinkender Eiter hinter demselben. 15. 3. Heilung verzögert sich, weil ein Stück der Fascia des Obliq. ext. gangränös wird. 16. 4. Wunde geschlossen, geheilt entlassen.

M.: Im Bereiche der Gangrän färben sich die Kerne nicht mehr, Structur des Gewebes kaum noch zu erkennen.

Die Fälle sind nicht zeitlich, sondern entsprechend der Intensität der Erscheinungen beim Recidiv geordnet. Bei allen Kranken setzte das Leiden zunächst leicht ein, der erste oder die ersten Anfälle waren nicht eitriger Natur, die späteren führten zur Perforation des App., auch diese Perforation erfolgte gewöhnlich unter relativ leichten Erscheinungen. Nur die beiden zuletzt erwähnten Patienten litten schwerer; No. 162 kam stark benommen hier an; er lehnte zunächst jede Operation ab, obwohl er vor der Reise sich nach derselben gesehnt hatte, um seine Schmerzen los zu werden.

No. 141 hatte bereits Totalgangrän des Processus, als er 48 Stunden nach Beginn der letzten Attaque zur Op. kam. Diese Fälle beweisen folgendes: aus dem Umstande, dass wiederholt leichte nicht eitrige Attaquen von Appendicitis gespielt haben, lässt sich kein Schluss über den Character der nächst folgenden ziehen; sie können nicht eitrig, ebenso gut aber auch eitrig sein; das Letztere ist schliesslich der Fall bei allen 9 Kranken gewesen.

Durchsichtiger ist natürlich die Sache, wenn gleich der erste Anfall heftig auftritt; dann weiss man sicher, dass Patient vom Momente dieses Anfalles an einen perforirten Wurmfortsatz mit sich herumträgt!

No. **90.** Herr Apotheker B., 37 Jahre alt, aufgenommen 6. 9. 1897. Seit circa $^3/_4$ Jahr wiederholt Anfälle von Blinddarmentzündung; erste Attaque Anfang Februar schwer, starke Schmerzen, hohes Fieber, Tumor fühlbar, nach 20 Tagen wieder verschwunden. Mitte Mai 2. Anfall, ohne Fieber. Ende Juli 3. Anfall mit hohem Fieber, dazu gesellte sich in letzter Zeit auch noch eine Pneumonie.

Status praesens: Blasser Mann, elend. Kleiner Tumor zwischen Spina und Nabel.

9. 9. 1897 Inc. Dicht über dem Lig. Poup. Coecum verwachsen mit Periton. perietale, lässt sich leicht ablösen. Sofort sieht man eine Art von Einziehung zwischen zwei Därmen; dort ist der Ursprung des Appendix. Derselbe verläuft nach dem kleinen Becken zu, taucht mit dem distalen Ende in einen kleinen Eiterherd, der schon an der Linea innominata liegt, aber gänzlich abgekapselt ist. Circa 2 cm vom distalen Ende entfernt ist der Processus seitlich perforirt, linsengross; dieser Perforationsstelle gegenüber liegt gleichfalls ein Herd eingedickten Eiters.

App. entf. Umwickeltes Rohr in den Abscess. Muskelnaht.

Reactionsloser Verlauf.

18. 10. geh. entl. Seitdem blühender Mann. 50 Pfd. Gewichtszunahme.

Mikr.: App. gr. haem. zu $^3/_4$ des Umfanges vom Appendix.

No. **225.** Alfred Kirchner, 15 Jahre, aufg. 7. 11. 1900, entl. 24. 12. 1900. Weihnachten 1899 bildete sich unter Erbrechen, hohem Fieber und Schmerzen eine Geschwulst in der Ileocoecalgegend, die sich bis zur Mittellinie, nach oben bis fast zum Rippenrande erstreckte. Patient lag 4 Wochen. Von jetzt an noch weitere 7 Anfälle im Laufe des Jahres 1900, meist mit Fieber und Erbrechen, der letzte vor 4 Wochen.

Status praesens: Kinderfaustgrosse, wenig verschiebbare Geschwulst zwischen Nabel und Spina.

Op. 9. 11. 1900. Freie Bauchhöhle geöffnet. Netz an Coecum und Proc. vermiformis adhärent mit einzelnen gelben Plaques. Distales Ende des App.

wird gleich gefunden oberhalb des Lig. Poup.; Appendix verläuft von dort medianwärts, kehrt im spitzen Winkel geknickt zurück zum Coecum. Minimale Perforation an der Spitze des Knickungswinkels, kein Kothstein.

App. entfernt. Tampon.

Nach reactionslosem Verlauf entlassen 24. 12. 1900.

M.: Gut ausgesprochene App. gr. haem., im distalen Theile viele Hämorrhagien, im proximalen fehlen sie.

In beiden Fällen war die erste Attaque die schwerste gewesen, es hatten sich sofort Tumoren entwickelt, die allmälig verschwunden waren, um bei neuen Anfällen wiederzukehren. Unzweifelhaft waren die Appendices gleich bei den ersten Anfällen perforirt, lagen seit jener Zeit mehr oder weniger fest in Adhäsionen gehüllt im Bauche, führten zu immer neuen Entzündungen, wobei die frischen Infiltrate immer wieder resorbirt wurden, obwohl der App. perforirt war. Bei No. 225 sah man noch deutlich die gelben Plaques, d. h. die Stoffwechselproducte des Staphyl. aureus zwischen den verklebten Darmschlingen liegen, ein Beweis, dass trotz offenem Appendix der Eiter immer wieder resorbirt war.

Wenn der erste Anfall nicht sonderlich schwer ist, wohl aber der zweite oder dritte energisch einsetzt, muss man annehmen, dass bei diesem die Perforation erfolgt ist, wenn sich alsbald ein Tumor entwickelt und dieser Tumor bei jedem weiteren Anfalle wieder in die Erscheinung tritt. Die Perforation des an App. gr. haem. erkrankten Wurmfortsatzes im Recidivanfalle verursacht eben oft geringe klinische Erscheinungen. Trotzdem also, dass die erste Attaque nicht schwer war, dass die Entzündung rasch zurückging, wandern die Kranken von der zweiten resp. dritten Attaque an mit einem perforirten, in Adhäsionen eingeschlossenen Wurmfortsatze umher, von dem aus jeden Augenblick ein ev. zum Tode führender Anfall ausgehen kann. Ich habe den Eindruck, als ob in der Litteratur diese Thatsache nicht genügend betont ist, bei der Behandlung der Kranken nicht gewürdigt wird. Selbst in Berichten aus chirurgischen Kliniken findet man erwähnt: „leichte Symptome, kleiner Knoten, geht zurück, Pat. ohne Op. entlassen.“ Ich weiss recht wohl, dass ein solcher Knoten einen am App. gr. haem. oder an Strictur leidenden mit dem Netze verwachsenen Appendix enthalten kann, ebenso gut kann er aber auch einen

perforirten Processus beherbergen und damit den Nagel zum Sarge des Kranken.

Aus der bisherigen Darstellung ergiebt sich, dass die Perforation eines an App. gr. haem. leidenden Wurmfortsatzes für gewöhnlich ein relativ harmloses Ereigniss ist. Selbstverständlich kommen aber Ausnahmen vor; wenn der Appendix vor der Perforation nicht genügend von Adhäsionen umhüllt war, oder wenn die Attaque überhaupt mit excessiver Stärke einsetzt, so wird man auch hier Unglücksfälle erleben, ebenso wenn die conservative Behandlung zu lange ausgedehnt wird, was hier eben deshalb leicht möglich ist, weil die Allgemein-Erscheinungen zu Anfang, wie erwähnt, nicht allzuschwer sind.

Aber selbst bei Vernachlässigung der Kranken wird man oft noch schwerer Eiterungen Herr!

No. **99.** Otto Kluge, 18 Jahre alt, Fabrikarbeiter, aufgen. 28. 12. 1897, entl. 13. 3. 1898. Im Jahre 1895 Lungenentzündung. Am 8. 12. 1897 während der Arbeit heftige Schmerzen in der rechten Seite, so dass Patient nur mit Mühe nach Hause gehen konnte. Schmerzen besserten sich bei Bettruhe etwas. Anfangs kein Stuhlgang, in den letzten Tagen wieder vorhanden.

Status praesens: In der Regio iliaca d. undeutliche Resistenz. Puls 76, voll. Temp. normal.

21. 12. Inc. dicht über dem Lig. Poup. ergiebt putriden Abscess, der sich medianwärts vom Typhlon nach oben bis unter den vorderen Rand der Leber zieht; Leber deutlich fühlbar. Abscess geht auch median- resp. abwärts nach dem kleinen Becken zu, Processus in dem mit grauweissen Granulationen ausgekleideten Abscesse nicht zu finden.

Verlauf: Immer etwas Fieber, Patient erholt sich nicht.

Am 25. 12. entleert sich beim Verbandwechsel der 6 cm lange total gangränöse Proc. verm.

31. 12. Seit gestern Fieber. Deutliche Dämpfung hinten bis zur Mitte der Scapula; Pectoralfremitus fehlt.

Punction ergiebt nur eintretende Luft, so dass also subphrenischer Abscess vorliegt.

Vorderer Schnitt wird nach hinten oben verlängert, so dass ein Rohr zwischen Leber und Zwerchfell in die Höhe geschoben werden kann.

Weiterhin noch Fieber; Patient magert zum Skelette ab, erholt sich dann langsam, wird am 13. 3. 1898 geheilt entl.

Dieser Kranke fühlte sich bei der Aufnahme so wohl, dass er zunächst die Operation ablehnte; er bummelte mehrere Tage im Krankenhause umher, ehe er sich von anderen Patienten zur

Operation überreden liess. Als sie stattfand, war aber unzweifelhaft schon der Raum nicht bloss unter dem vorderen Leberrande, sondern auch das Gewebe hinten zwischen Leber und Zwerchfell infiltrirt, trotzdem die Euphorie, die allerdings wohl nur eine scheinbare war. (Vergiftung mit Toxinen). Zum Theil dürfte auch die Euphorie durch die Lage des Abscesses bedingt gewesen sein; subhepatische Eiterungen sind anscheinend öfter wenig schmerzhaft, worauf ich unten bei Schilderung eines sehr instructiven Falles zurückkomme. Bei unserem Kranken gelang es durch ziemlich einfache Mittel (Rohr vom oberen Wundwinkel zwischen Leber und Zwerchfell in die Höhe geschoben) der Eiterung Herr zu werden, ein Zeichen dafür, dass diese Eiterung nicht höchst maligner Natur war; es fehlte eben der Kothstein.

Wird nicht rechtzeitig Hülfe gebracht, so kommt es natürlich auch hier zur Bildung multipler Herde im Bauche:

No. **92.** Fanny Marx, 22 Jahre, aufgenommen 22. 9. 1897. Vor drei Wochen (29. 8.) acut an diffusen Leibschmerzen erkrankt, fieberhaft, Erbrechen; keine Diagnose gestellt.

Status praesens: Bauch hoch aufgetrieben; derbe Infiltrate oberhalb der Symphyse und links in der Nähe der Spina ant.; rechts geringfügigere Resistenz. Puls 110. Temp. 36,8.

Inc. unterhalb des Nabels ergiebt kleinapfelgrossen Herd putriden Eiters; links faustgrosser Eiterherd in's linke Parametrium hinabgehend, mit Uterus verwachsen.

Inc. rechts führt auf mit der vorderen Bauchwand verklebte Dünndarmschlingen; zwischen ihnen eitriges Netz. Nach Abhebung der Darmschlingen wird Typhlon sammt Proc. vermiformis gefunden. Proc. am distalen Ende perforirt, kein Kothstein; nur Spur von Eiter in der Umgebung des Defectes. Exstirp. des Processus.

9. 10. Drainagen entfernt.

29. 11. mit 14 Pfund Gewichtszunahme entlassen.

Diese Patientin lag drei Wochen in einem wohlgeleiteten Krankenhause, trotzdem wurde die Diagnose nicht gestellt, weil die Schmerzen und Auftreibung diffus die ganze Unterbauchgegend occupirt hatten, meist links stärker waren, als rechts. Endlich tauchte der Verdacht auf Appendicitis auf, so dass Patientin der chirurgischen Klinik überwiesen wurde. Hier wurden sofort die bei multiplen Herden üblichen drei Schnitte gemacht, der Wurmfortsatz exstirpirt und damit der Krankheit ein Ende gemacht. Dass dieses Ziel mit einem Schlage erreicht wurde, spricht für eine

gewisse Benignität des Krankheitsprocesses, ebenso der Umstand, dass sich nach mehr als dreiwöchentlicher Krankheit erst 2 secundäre Herde im Abdomen entwickelt hatten und dass auch diese gut abgekapselt waren. Auch der primäre Herd war — und das ist immer die Hauptsache — offenbar, obwohl mitten zwischen Darmschlingen liegend, gut abgeschlossen gewesen, bevor die Attaque einsetzte; es bedurfte $^5/_4$ stündiger Arbeit, um allmälig die verwachsenen Darmschlingen zu lösen und den Appendix frei zu präpariren.

Ist dieser Abschluss ein weniger guter, wird zu lange mit der Entfernung des Herdes gewartet, so können wir natürlich auch hier Durchbruch des Herdes in die bis dahin intacte Bauchhöhle erleben:

No. **67.** Hedwig Golle, 14 Jahre alt, aufgenommen 5. 1. 97.

Das kräftige Mädchen ist am 25. 11. 1896 erkrankt Nachts mit Erscheinungen von Peritonitis, nachdem sie Tags zuvor geturnt hatte. Es bestand Schmerz um den Nabel herum und Erbrechen. Zwei Tage später fand sich eine apfelgrosse Härte rechts unterhalb des Nabels, links unten im Bauche schien sich ein Exsudat zu entwickeln; weiterhin trat auch rechts unten ein Exsudat auf; übelriechendes Erbrechen. Am 6. Krankheitstage war kaum noch ein Exsudat zu fühlen, kein Meteorismus, keine Schmerzen, normaler Stuhlgang, Gefahr anscheinend vorüber in den nächsten Tagen. (Bericht des behandelnden Arztes.)

In der Nacht vom 11.—12. Krankheitstage plötzlich heftige Schmerzen, rapider Verfall der Kräfte, deshalb Consultation am 7. 12. Mittags 1 Uhr: Puls 110, gross, gespannt, 37,2 Temp., Leib bretthart, wenig aufgetrieben. Livides Gesicht, ganz extreme Schmerzen; Facies hippocratica.

Incision rechts ergiebt stinkende Jauche im Bauche zwischen verklebten Darmschlingen. Ein Netzstrang geht auf die Gegend des rechten Leistenkanales zu, ist dort adhärent; medianwärts von demselben quillt Eiter aus dem kleinen Becken hervor; lateral von ihm liegen Coecum und Colon ascendens; Proc. vermif. nicht zu finden. Grosser Tampon unter das Coecum, Wunde weit offen gelassen. Patientin erholte sich langsam in den nächsten Wochen bei Temp. von 37,5—38,2 so dass sie Anfang 1897 nach Jena transportirt werden konnte. Wunde eitert stark, Pat. fiebert Abends bis 38,2.

16. 1. 1897. Schnitt verlängert, Coecum freigelegt, alsbald Proc. vermif. gefunden; er verläuft medianwärts ins kleine Becken, ist 3 cm vom distalen Ende perforirt, Durchbruchsstelle erbsengross, einseitig, in einen zwischen Darmschlingen gelegenen Abscess einmündend. Plumpe Spitze des Processus läuft zurück zur Linea innominata. Linkerseits käsiger Eiter unter den Bauchdecken, wird entfernt, desgleichen der Wurmfortsatz. Mit Gaze umwickeltes Rohr ins kleine Becken. Kein Kothstein gefunden. Reactionsloser Verlauf.

16. 3. Granulirende Wunde in toto exstirpirt, beiderseits Musculatur freigelegt, mit Catgut vernäht, Haut mit Seide.

Geheilt entlassen 15. 4. 97. Dauernde Gesundheit noch 1901 constatirt. Mikrosp.: Sehr geringfügige App. gr. haem.

Fig. 10.

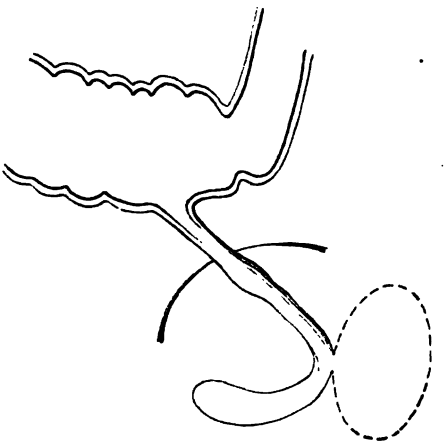

Vorstehend skizzirter Befund ist ein ziemlich typischer, sich oft wiederholender. Ein meist langer Appendix geht ins kleine Becken hinein, das distale Ende desselben kehrt zur Linea innominata zurück. An der Convexität des Bogens erfolgt die Perforation, vielleicht weil aus dem Coecum kommende Kothmassen im Momente des entzündlichen Schubes dort am energischsten andrängen, wodurch Nekrose des Appendix an circumscripter Stelle erfolgt.

Ich habe lange geschwankt, ob ich den anscheinend ganz desolaten Fall noch operiren sollte oder nicht. Aber der sehr entschlossene Vater der Kranken bestand auf Operation, desgleichen der behandelnde, mir persönlich befreundete Arzt; derselbe erklärte wieder und wieder, dass der Fall ein „leichter" gewesen, dass er gar nicht mehr an Gefahr gedacht habe; jetzt machte er sich schwere Vorwürfe, dass er nicht früh genug zur Operation gerathen hatte. Wider Erwarten führte dieselbe zum glücklichen Ausgange. Der erwähnte Netzstrang hatte doch wohl etwas Nutzen gebracht. Die Perforation des im kleinen Becken während der ersten elf Krankheitstage entstandenen Abscesses war offenbar nur in die rechte Bauchseite erfolgt; die linke Seite des Abdomen war

durch den nach oben sich mehr und mehr verbreiternden Netzstrang geschützt worden. 12 Stunden nach dem Durchbruche des Eiters in die rechte Bauchseite erfolgte der Schnitt oberhalb des rechten Lig. Poup., die Jauche war noch nicht unter Leber und Zwerchfell nach oben gelaufen, sie stagnirte noch in der grossen Beckenschaufel,. deshalb die günstige Wirkung des Schnittes, der gleichzeitig auch den primären Herd im kleinen Becken entleerte.

Nun kommt die letzte Instanz: der Tod in Folge des Durchbruches eines solchen anscheinend benignen Herdes in die völlig freie Bauchhöhle.

No. 187. Fritz Heinitz, 12 Jahre, aufgenommen 13. 3. 1900.

Vor 5 Tagen erkrankt mit Erbrechen, heftigen Leibschmerzen, hohem Fieber. Puls kaum fühlbar bei der Aufnahme nach ziemlich weitem Transport, deshalb Operation verschoben.

14. 3. Puls fühlbar, 130. Temp. 38,2.

Incision rechts ergiebt Eiter vorne im Netze, dahinter App. sofort gefunden; er liegt an der lateralen Seite des Coecum, endet mit der gangränösen Spitze dicht an der Spina: kein Kothstein. Abscess um Appendixspitze herum erstreckt sich hoch hinauf bis vor und hinter die Leber; dementsprechend wird der Schnitt weiter und weiter nach hinten verlängert, um den subphrenischen Abscess drainiren zu können. Operation wird abgebrochen, weil Pat. keinen Puls mehr hat.

15. 3. Temp. 38,2, Puls 160. † Mittags 2 Uhr. Obduktion ergiebt neben diffuser Peritonitis grosse Mengen Eiters im kleinen Becken.

Bei einem zweiten Kranken (16 jähr. Knabe, No. 266) hatte sich binnen 4 Tagen eine enorme retroperitoneale Phlegmone entwickelt, 39,8 Temperatur, dazu Icterus und hämorrhagische Nephritis; letztere ging sofort zurück, aber der Icterus wurde immer stärker. Tod 5 Tage post inc. Obduction ergab Spitze des Appendix dem Periton. pariet. anliegend nach aussen perforirt. Leberabscesse.

Ein dritter Kranker (16 jähr. Knabe, No. 223) starb an Complicationen; bei ihm war eine Ileumschlinge alt adhärent am 5. Lendenwirbel; diese Anomalie hatte keine Symptome gemacht, bis die eitrige Appendicitis einsetzte: sie führte zu Ileus mit Kothbrechen. Patient aspirirte Koth inter op. (Eröffnung eines grossen in der Beckenschaufel gelegenen Eiterherdes, Exstirpation des im distalen Theile gangränösen Processes), die am 6. Krankheitstage stattfand. Patient starb an Ileus und an Schluckpneumonie 2 Tage

post op., bei der die adhärente Darmschlinge nicht gesehen worden war.

Durch frühzeitige Operation wären alle drei Kranke zu retten gewesen, wenn auch No. 223 Schwierigkeiten gemacht haben würde, weil eine Ileumschlinge alt adhärent am 5. Lendenwirbel war. Man würde eben wie bei No. 142 p. 53 bald den Ileus entdeckt und durch zweite Laparotomie die Ursache desselben beseitigt haben.

Den vierten Kranken, der hier starb, hat wohl die Berliner Debatte Ostern 1899 in den Tod getrieben; dort war proclamirt worden, man müsse immer mit der Operation warten, bis der Eiter an die Oberfläche gekommen sei. Dementsprechend hatte der sonst sehr verständige Arzt auch glücklich 7 Wochen abgewartet, weil bei dem 54 jährigen Manne die ganze rechte Bauchseite tympanitisch klang, keine Fluctuation zu fühlen war; der Arzt ahnte nicht, dass sich ein kolossaler lufthaltiger Abscess entwickelt hatte. Patient (No. 184) kam in unglaublichem Zustande hier an; Puls kaum noch fühlbar, Gesicht verfallen. In wenigen Minuten war der Abscess hinten oberhalb der Beckenschaufel und vorne eröffnet, aber es war zu spät, Patient starb bereits 7 Stunden post inc. Die Obduction ergab lediglich retroperitonealen Abscess, Bauchhöhle ganz intact, alle Organe des kräftigen Mannes völlig gesund.

Trotz dieser 4 Todesfälle muss ich bei der Annahme bleiben, dass im Grossen und Ganzen die Perforation eines an App. gr. haem. leidenden Wurmfortsatzes relativ wenig Gefahr bedingt; die sog. leichte Appendicitis mit dem typischen Exsudate — was oft gar nicht existirt, es existirt nur ein Infiltrat der den perforirten Appendix umgebenden Netzmassen resp. der verklebten Darmschlingen, sehr selten ein wirkliches Exsudat, d. h. also eine Leistung des Peritoneum — beruht sehr oft auf der eben geschilderten Anomalie. Und weil selbst ein perforirter Appendix ganz still sich verhalten, weil die Perforationsstelle sogar verheilen, der Appendix schliesslich obliteriren kann, so ist dauernde spontane Heilung durchaus nicht ausgeschlossen. Die grössere Anzahl der spontan heilenden Kranken wird wohl nur ein periappendicitisches Infiltrat resp. einen periappendicitischen Abscess gehabt haben, in der Minorität der spontan heilenden befindet sich aber sicherlich auch eine Anzahl von solchen, deren Wurmfortsatz auf der Basis der

App. gr. haem. perforirt war und dann ausheilte; es kommt sogar zur Resorption eines im peripheren Theile gangränösen Wurmfortsatzes mit nachfolgender, wenn auch nur vorübergehender Heilung der Appendicitis: ich denke mir, dass sie auch öfter eine dauernde ist, kann das aber nicht durch einschlägige Fälle beweisen, weil derartig geheilte Kranke ja nicht operirt werden.

Vorübergehend geheilt wurde eine kürzlich wegen Gallensteinen und Appendicitis operirte Kranke (No. 276). Sie hatte vor 20 Jahren eine schwere Blinddarmentzündung durchgemacht, viele Wochen lang gelegen; 10 Jahre später traten Schmerzen in der Oberbauchgegend auf, bald darauf fühlte sie wieder Schmerzen unten im Leibe: umschichtig litt sie bald oben bald unten an Schmerzanfällen mit Erbrechen. Die Folge war, dass man sie für hysterisch erklärte und — den Uterus ausschabte. Die Laparotomie ergab bei schwer inficirter Leber Steine in der Gallenblase und einen ca. $1^1/_2$ cm langen, hinter dem Coecum gelegenen, hierselbst verwachsenen, in Fettmassen endigenden Appendix. Bei der genauen Untersuchung desselben zeigte sich, dass am distalen Ende des Appendix die Muscularis fehlte, sie endete mit ziemlich scharfem Rande. Die Schleimhaut dagegen war erhalten; in Gestalt einer rundlichen bläulichen vorspringenden Kuppe sorgte sie für den Abschluss des Appendix. Das Mikroskop ergab, dass frische Blutungen in den Rest des an App. gr. haem. kranken Wurmfortsatzes stattgefunden hatten, wodurch die letzten Attaquen von Appendicitis erklärt wurden.

Wo war aber der ganze periphere Abschnitt des Appendix geblieben? Offenbar einst vor 20 Jahren gangränös geworden und dann vollständig resorbirt.

Eine andere Erklärung ist gar nicht möglich; angeborene Kleinheit des Organes lag nicht vor, dann hätte die Muskulatur den distalen Theil des kleinen Pürzels ununterbrochen überziehen müssen; sie war aber wie abgeschnitten an diesem distalen Ende. Die Heilkraft der Natur hatte nur so viel geleistet, dass das Loch in der Schleimhaut des Appendix spontan sich geschlossen hatte, der Defect in der Muskulatur war bestehen geblieben; es war wenigstens keine Schlusskuppe durch Muskulatur erreicht worden.

So sucht die Natur überall dort, wo die Verhältnisse noch einigermassen günstig liegen, Heilung zu erzielen; sie wird bei geeigneter Lage des Appendix (unter dem Coecum, letzteres wieder

mit dem Periton. parietale verwachsen wie bei No. 276) selbst mit einer Gangrän des Appendix fertig, weil kein Fremdkörper im engeren Sinne stecken bleibt. Ein gangränöser Processus ist kein solcher Fremdkörper, seine gesammte Masse ist, gerade weil sie gangränös wurde, in der Lage, resorbirt zu werden. Ist bei completer Trennung des Appendix das distale Ende desselben intact geblieben, so liegt es dauernd als gefährlicher Fremdkörper im Bauche; es wird niemals resorbirt werden, weil die Drüsenschläuche erhalten sind; ein vollkommen gangränöser Wurmfortsatz ist dagegen der Resorption fähig, weil kein Corpus alienum im engeren Sinne darin steckt.

In allen diesen Fällen hatte die Untersuchung der entfernten Appendices die oft geschilderten Veränderungen der App. gran. bald mehr bald weniger deutlich ergeben, niemals hatte ich einen völlig gesunden Wurmfortsatz gesehen, da machte die Untersuchung eines einzigen Präparates mich stutzig; es stammte von einer Kranken, die an leichtester Appendicitis erkrankt war:

No. **140.** Minna Hörning, 32 Jahre, aufgen. 8. 2. 1899, entl. 12. 3. 1899.

Vor 14 Tagen plötzlich ohne Ursache Schmerzen in der Unterbauchgegend, rechts vom Nabel und leichtes Erbrechen. Mehrere Tage vorher kein Stuhlgang, jetzt etwas Durchfall, kein Fieber. Die ersten 8 Tage ging Patientin noch umher, da sich die Schmerzen durch warme Umschläge legten; dann acht Tage bettlägerig. Pat. wird geschickt mit der Diagnose Darmtumor, weil kein Fieber bestehe.

Kleinapfelgrosser harter Tumor dicht oberhalb des Lig. Poup. besteht, wie Incision ergiebt, aus derb infiltrirtem Netze. Im Centrum desselben ein kirschengrosser Heerd von eingedicktem Eiter und von Granulationen; Eiter nicht putride. In diesen Herd ragt der, 1 cm vom distalen Ende entfernt, an stecknadelkopfgrosser Stelle perforirte Appendix hinein; kein Kothstein.

Appendix entfernt; reactionsloser Verlauf.

Mikrosp.: App. nicht verändert im proximalen Theile; weiterhin folgen Blutergüsse zwischen die normalen Drüsen, endlich die kleine Perforationsstelle innerhalb normaler Drüsen.

Wenn ich im Laufe der Zeit nicht mehr und mehr characteristische Befunde gehabt hätte, so würde ich durch diesen einen Fall in Zweifel gerathen sein. So aber kann ich mich wohl beruhigen, will aber den Fall doch mittheilen unter Hinzufügung einer Zeichnung vom proximalen Theile des Wurmfortsatzes (Tafel V, Fig. 5). Wie man sieht, ist derselbe ganz normal. Ich nehme an, dass ein minimaler Fremdkörper, vielleicht eine Borste, den Appendix per-

forirt hat ev. auch ein minimales Steinchen, was ich bei der Operation übersehen habe. Mir fiel auf, dass der Wurmfortsatz ausserordentlich resistent war, man konnte die Schleimhaut heraushülsen aus der Muscularis, beide waren gleich intact. Jedenfalls kann ein einzelner Fall nicht entscheidend sein, die eben gegebene Erklärung für diese leichte Appendicitis wird wohl zutreffend sein.

Nun kommen wir zur schweren Appendicitis; der Kothstein im sonst gesunden Wurmfortsatze drückt dem Leiden den fatalen Stempel auf. Diese auf der Basis eines putriden Kothsteines erfolgenden Durchbrüche des Appendix sind weitaus die gefährlichsten Formen von Appendicitis; ob diese Perforation an circumscripter Stelle erfolgt, oder ob der Appendix in halber oder in ganzer Länge gangränös wird, das ist wohl ziemlich gleichgültig; der Schwerpunkt liegt immer darauf, ob er vor dem Einsetzen des entzündlichen Schubes bereits gut von Adhäsionen umgeben ist oder nicht. Dieser Umstand ist noch wichtiger als die Lage des Appendix, wenn letztere auch eine erhebliche Rolle spielt; stets wird der Durchbruch eines an der medialen Seite des Coecum liegenden, nach dem Promontorium resp. ins kleine Becken hin verlaufenden, mitten zwischen Dünndarmschlingen befindlichen Processus gefährlicher sein, als die Perforation eines hinter dem Coecum oder in der Richtung nach dem Lig. Poup. zu oder ganz lateralwärts gelegenen Appendix (letzteren habe ich übrigens wiederholt in die freie Bauchhöhle perforiren sehen), — die Hauptsache ist und bleibt immer, ob der Appendix vor der Attaque gut abgekapselt ist oder nicht. Ein kothsteinhaltiger Appendix dürfte wohl gewöhnlich Adhäsionen um sich haben, nur die Stärke derselben ist verschieden. Ausnahmen kommen aber vor. Die Abkapselung ist immer vorhanden bei Lage des Appendix unter dem Coecum in der grossen Beckenschaufel, meist vorhanden bei Lage des Appendix nach dem Lig. Poup. zu, sicherlich auch meist bei jeder anderen Lage, wenn man das auch inter operationem nicht immer mehr sieht. Die Adhäsionen lösen sich eben vom Appendix ab, sobald er gangränös wird. Die Vorstellung, dass sich die Adhäsionen erst bildeten, wenn der acut entzündliche Schub, also die Appendicitis einsetzt, ist sicherlich unrichtig; sie sind längst vorhanden, bevor der erste Schub erfolgt, aber sie werden durch den-

selben aufgelockert, abgelöst vom Appendix und eingeschmolzen, weil jeder Eiter, speciell aber der putride Eiter, arrodirende Eigenschaften besitzt. Zwischen gangränösem Appendix und Adhäsionen entwickelt sich der Abscess; sind letztere derb, ist der Eiter wenig putride, der Schub nicht intensiv, so bleibt der Abscess eben circumscript und zwar längere Zeit circumscript; im gegentheiligen Falle leistet die Abscesswand keinen Widerstand, der Eiter perforirt, wenn nicht inzwischen secundär und zwar jetzt in directer Folge des Schubes neue Verwachsungen zwischen den Darmschlingen entstanden sind.

Natürlich spielt jetzt die Lage des Appendix resp. die Stelle, wo er perforirt resp. gangränös wird, eine grosse Rolle. Liegt er hinter dem Coecum, so entwickelt sich ein von Anfang an relativ harmloser Eiterungsprocess, mehr weniger extraperitoneal in der Beckenschaufel, mit der Tendenz am oberen hinteren Beckenrande zu perforiren, resp. mit dem Psoas nach abwärts ins Bein zu wandern. Meist besteht hohes Fieber, aber die Erscheinungen von Seiten des Bauches sind gering, gleichgültig ob der Processus an circumscripter Stelle perforirt oder in toto gangränös ist.

Liegt der Processus nach dem Lig. Poup. zu, so steckt er in einem dreieckigen Raume an der Umschlagsstelle des Peritoneum von der vorderen auf die hintere Bauchwand; die dritte Wand nach oben) wird vom Coecum resp. dem unteren Ende des Ileum gebildet, die beide mit der vorderen Bauchwand seit langer Zeit verwachsen zu sein pflegen, bevor die erste Attaque einsetzt. Was Wunder, dass diese Attaque keinen Schaden bringt; der Abscess hat zwei ganz sichere Wände, die vordere und die hintere Bauchwand; unsicher ist nur die dritte durch das Coecum gebildete, aber auch das Coecum ist meist verwachsen mit der vorderen Bauchwand, Netz hat sich auf diese Verwachsungsstellen aufgelegt. Eine solche Abscesswand wird nicht leicht in die freie Bauchhöhle hinein gesprengt; viel eher perforirt der Eiter entweder die Bauchwand, vorn oder hinten, oder das Coecum ev. mit Entleerung des Kothsteines in dasselbe.

Zarter sind jedenfalls immer die Adhäsionen, die um einen medianwärts gelegenen Appendix sich entwickeln, mag er nun mitten zwischen den Dünndarmschlingen liegen oder an der seitlichen Wand des kleinen Beckens nach abwärts steigen. Häuft

sich zwischen ihnen und dem Appendix Eiter an, so wird die Abscesswand sicherlich sehr rasch durchbrochen, worauf Perforation in die freie Bauchhöhle erfolgt.

Dass diese Adhäsionen schon vor Beginn der ersten Attaque bestehen, das lernt man durch die Befunde bei Frühoperationen; operirt man in späterer Zeit, so sind die Adhäsionen bei Seite gedrängt, zur Abscessmembran geworden; man bekommt keinen Einblick mehr in die Verhältnisse, wie sie einst bestanden haben. Die Frühoperation demonstrirt aber auch, dass gelegentlich keine Verwachsungen vor der ersten Attaque bestehen oder so minimale, dass sie gleich durch den entzündlichen Process total zerstört wurden. Natürlich sind solche Frühoperationen bei der ersten Attaque ausserordentlich selten, weil die wenigsten Kranken geneigt sind, sich gleich bei der ersten Attaque innerhalb der ersten 12 bis 24 Stunden operiren zu lassen; bei der Recidivattaque sind sie schon eher geneigt dazu, weil die Erinnerung an den ersten Anfall eine sehr betrübende zu sein pflegt. Die Befunde bei Recidivoperation sind aber ohne Werth für die in Rede stehende Frage, weil die Verhältnisse ja durch den oder durch die früheren Anfälle verändert sein können.

Ich verfüge jetzt erst über 5 Frühoperationen bei der ersten Attaque und kothsteinhaltigem Appendix; 2 Fälle (18 resp. 36 Stunden nach dem Einsetzen des ersten Anfalles operirt) sind bereits mitgetheilt[1]); sie beweisen mit voller Sicherheit das Vorhandensein von Verwachsungen mit Dünndarm (No. 83) oder mit Netz (No. 101) vor Beginn der ersten Attaque. In neuester Zeit habe ich Dank der Initiative des Herrn Kollegen Schulte, Stabsarzt des hiesigen Bataillons, zwei weitere Kranke so früh operirt, wie ich sie zu operiren wünsche; auch diese, 27 resp. 36 Stunden nach Beginn der ersten Attaque operirt (s. u. No. 280 S. 170; No. 277 S. 171), hatten alte Verwachsungen um ihre bereits gangränösen Wurmfortsätze herum; es gelang rasch, die Kranken aus jeder Gefahr zu bringen.

Derartige Verwachsungen werden meist vorhanden sein, aber es giebt leider Ausnahmen; will man Kranke mit völlig oder fast völlig freiem Wurmfortsatze retten, so muss man sich eilen, sonst kommt man zu spät:

---

[1]) Berl. klin. Wochenschr. 1899, No. 33.

No. 262. Paula Hanke, 8 Jahre alt, aufgenommen 28. 7. 1901.

Das kräftige Mädchen hat früher wiederholt über Leibschmerzen geklagt. Am 27. 7. früh 5 Uhr erkrankte dasselbe plötzlich an heftigen Leibschmerzen und Erbrechen mit Fieber. Erst Nachmittags 5 Uhr wurde der Arzt gerufen. Temp. 39,4. Leib fest, nicht aufgetrieben. Es wurde ein Klysma und Ricinusöl gegeben, worauf Abends reichlich feste Massen entleert wurden. Opium und Eis für die Nacht. Am folgenden Tage Morgens 38,5. Leib consistent. Nachmittags heftiges Erbrechen, Abends 39,5, Puls 140. Stärkere Schmerzen in der Ileococealgegend. Gesicht blass, apathischer Allgemeinzustand. Transport nach Jena.

29. 7. 37,5, Puls 140, Gesicht verfallen. Bauch nicht erheblich aufgetrieben. Schmerz besonders rechts hinten, dort glaubt man Infiltrat zu fühlen. Lac. oberhalb des hinteren Beckenrandes führt nur auf leicht ödematöses subperitoneales Fett, deshalb Schnitt vorn dicht oberhalb des Lig. Poup.; er fällt in die freie Bauchhöhle, viel Eiter zwischen losen Dünndarmschlingen aus dem kleinen Becken herausquellend. Coecum ganz nach oben dislocirt, deshalb beide Schnitte vereinigt. Man sieht den Processus lateralwärts vom Coecum vollständig frei und unverwachsen bis fast zur Leber hinaufziehen. Grosser Kothstein im distalen dilatirten Ende desselben, dort an zwei Stellen circumscripte Gangrän, eine derselben perforirt.

Abscess erstreckt sich weiter nach oben, ist vor und hinter der Leber (subphrenisch) hinaufgelaufen, so dass also eine zusammenhängende von der Zwerchfellkuppe bis ins kleine Becken führende Eiterung existirt. Subphrenischer Abscess ausgespült und vom unteren Ende des Schnittes aus drainirt; kleines Becken ausgespült, bis Kochsalzlösung klar abfliesst. Coecum eröffnet, von Koth entleert, wieder geschlossen. App. entfernt. Tampon.

Kind erholt sich nicht wieder, stirbt Abends 7 Uhr, keine Section.

Hier wurde also 54 Stunden nach Beginn der Krankheit operirt, trotzdem keine Rettung mehr möglich, weil stinkender Eiter vom kleinen Becken bis zur Zwerchfellkuppel in Massen angehäuft und überall zwischen die Darmschlingen gerathen war. Das war die Consequenz des „Nichtverwachsenseins“ vom Appendix. Diese Kranke konnte nur dadurch gerettet werden, dass der Arzt das Kind entweder gleich am ersten Tage selbst operirte — was man billiger Weise von einem alleinstehenden Arzte nicht verlangen kann — oder das Kind wenigstens noch am Abende des ersten Tages nach Jena schickte, damit es am nächsten Morgen, d. h. also 28 Stunden nach Beginn des Leidens operirt werden konnte; die eigentliche Katastrophe, die Perforation des binnen wenigen Stunden grängränös gewordenen Appendix, erfolgte offenbar erst in den Nachmittagsstunden des zweiten Tages (plötzlicher Verfall, wahrscheinlich auch stärkere Auftreibung des Leibes); durch

Operation am Vormittage wäre das Kind vielleicht noch zu retten gewesen.

Ich glaube, dass ein solches Nichtverwachsensein eines kothsteinhaltenden Processus im Allgemeinen sehr selten ist. Doch könnte ich gleich einen zweiten Fall citiren, der in hiesiger medicinischer Klinik kürzlich binnen 60 Stunden unoperirt zu Grunde ging; wahrscheinlich lag auch hier unverwachsener Wurmfortsatz vor (Sectionsprotocoll berücksichtigt diese Frage nicht genau). Gewöhnlich demonstriren klinischer Verlauf und Obduction auch in rasch ad exitum führenden Fällen, dass zunächst ein circumscripter mehr oder weniger gut abgeschlossener Abscess existirt, dass dieser dann, weil er nicht rechtzeitig eröffnet wird, unter Spannung geräth, sodann die Abscesswand sprengt, so dass der Eiter in die freie Bauchhöhle fliesst. Wie rasch sich solche Abscesse entwickeln können, das lehren wieder die Frühoperationen. Ich verweise auf die eben citirten Fälle No. 83 und 101, die 18 resp. 36 Stunden nach Beginn des Leidens operirt wurden; sie hatten entsprechend der Dauer des Leidens kirschen-, wallnuss- und kleinäpfelgrosse Abscesse. No. 277 (s. u. S. 171) hatte gleichfalls bereits 36 Stunden nach Beginn des ersten Anfalles einen kleinapfelgrossen Abscess um seinen perforirten, Kothstein enthaltenden Processus herum.

Aber selbst ein benignerer nicht mit Kothstein complicirter Abscess entwickelt sich zuweilen in unglaublich kurzer Zeit:

No. **221.** Paul Bersky, 19 Jahre alt, aufgenommen 21. 9. 1900, entlassen 15. 12.

Der kräftige Erdarbeiter hat im Winter 1899 Blinddarmentzündung gehabt, gestern sich krank gefühlt, stechende Schmerzen in der rechten Seite bekommen, kein Erbrechen, ist heute Morgen der internen Klinik zugegangen, wird von dort sofort Vormittags translocirt.

Status praesens: Derber Tumor in der Nähe der Spina ant., deshalb sofortige Operation.

Durch Schnitt hart am Rande des Lig. Poup. wird ein stark verwachsenes Coecum freigelegt, lateralwärts von demselben findet sich ein apfelgrosser putrider Eiterheerd. Drainage.

Nach reactionslosem Verlaufe wird am 4. 10. der Appendix entfernt; er findet sich dicht über dem Lig. Poup., von hinten nach vorne und lateralwärts verlaufend. Er ist 1 cm vom distalen Ende entfernt total unterbrochen, dort noch von etwas Eiter umgeben; kein Kothstein, freie Bauchhöhle wird geöffnet bei der Exstirpation des Processus, Drainage.

Reactionsloser Verlauf; Entlassung verzögert sich, weil Pat. heimathlos ist.

Patient, ein Pole, der schlecht deutsch sprach, konnte über seine erste Krankheit nur mangelhaft Auskunft geben; jedenfalls war er nach derselben völlig wohl gewesen; als Erdarbeiter hatte er bis zum letzten Tage vor seiner Aufnahme fleissig Kanäle ausgeschaufelt, bis er sich gegen Abend krank fühlte. Er wurde wohl ca. 18 bis 20 Stunden nach Beginn der Krankheit operirt, und jetzt fand sich schon ein gut apfelgrosser putrider Eiterheerd; dieser muss also innerhalb dieser kurzen Zeit entstanden sein, weil doch kaum anzunehmen ist, dass ein Patient mit fast kinderfaustgrossem Abscesse Erde aus Canälen auswirft.

Appendicitische Abscesse können sich also binnen 12—24 Stunden entwickeln und wenn sie nicht rasch eröffnet werden, platzen sie ev. in die freie Bauchhöhle hinein.

Diese Fälle verlaufen ja in fast typischer Weise! Anfangs Erbrechen, geringfügige Auftreibung des Leibes, sodann besseres Befinden, weiterhin plötzliche Verschlimmerung mit raschem Verfall der Kräfte, d. h. also: die App. setzt heftig ein, dann beruhigt sich der Sturm etwas, während der Abscess sich weiter ausdehnt, endlich rapide Verschlimmerung; der Abscess ist durchgebrochen in die freie Bauchhöhle. Demonstrandi causa ein solcher Fall:

No. **48.** Gertrud Schmidt, 7 Jahre alt, aufgenommen 25. 8. 1895.

Früher wiederholt Leibschmerzen, wenig beachtet, weil Kind demens ist. 22. 8. mit Erbrechen erkrankt, dann leidliches Befinden, aber Fieber (39,0). 25. 8. plötzlich Kothbrechen, desshalb Ueberführung in die Klinik Abends.

Status praesens: Bauch hoch aufgetrieben, Puls 160, klein, Gesicht verfallen. Nachts Erbrechen. Zunehmende Schwäche, Operation abgelehnt. † 26. 8. 95 Mittags 12 Uhr.

Obduction ergiebt diffuse Peritonitis, Koth in freier Bauchhöhle. Wurmfortsatz perforirt zwischen zwei Kothsteinen. Grosser früher abgesackt gewesener Abscess bis zur Leber hinauf.

Derartige Fälle kennt jeder Arzt; ich selbst habe noch mehrere Kranke unter den gleichen Erscheinungen unoperirt zu Grunde gehen sehen; bei allen war nach dem ersten Auflodern der Entzündung eine gewisse Ruhe eingetreten, sodann setzte der tödtliche Sturm ein, der Durchbruch des Abscesses in die freie Bauchhöhle war erfolgt.

Die primären Erscheinungen sind oft gar nicht schwer; die Behauptung, dass die Appendicitis gangraenosa vorwiegend häufig

mit schweren Erscheinungen einsetzte, eine Ansicht, die auch von Sonnenburg vertreten wird, steht im Widerspruche mit tagtäglich sich wiederholenden Beobachtungen. Die schweren Erscheinungen traten fast immer erst dann ein, wenn der Durchbruch des Abscesses in die freie Bauchhöhle erfolgt ist.

Dieser tritt früher oder später ein, kann nach 24, 48, 72 u.s.w. Stunden eintreten, aber selbst in den rapidest verlaufenden Fällen, wie ein solcher eben in No. 262 S. 117 geschildert ist, existirt ein gewisses Incubationsstadium und in diesem Stadium ist Rettung des Kranken durch Operation noch möglich. Die Appendicitis gangraenosa, bei conservativer Behandlung eminent gefährlich, verliert ihre Schrecken, wenn der Eiter rechtzeitig entleert oder noch besser, wenn der gangränöse Fortsatz entfernt wird, bevor er perforirt resp. bevor ein Abscess entstanden ist.

Es kann gar nicht genug betont werden, dass die Appendicitis perforativa resp. gangraenosa in sehr vielen Fällen anfänglich relativ milde Erscheinungen bietet, viel mildere, als sie beispielsweise die mit Typhlitis complicirte Appendicitis non purulenta (gran. haem.) zu bieten pflegt; von den auf Grund von Stricturen und Stenosen, desgl. den auf Grund von App. gran. haem. entstandenen eitrigen Processen ist das schon oben hervorgehoben worden; dasselbe gilt aber auch für viele, durch perforirten Kothstein hervorgerufene Attaquen. Wir haben bei 86 Kranken den Kothstein mit Sicherheit festgestellt; in zahlreichen anderen, mit schweren Eiterungsprocessen einhergehenden Fällen wird er vorhanden gewesen sein, ist aber unbemerkt abgegangen: diese Fälle sind nicht berücksichtigt.

Von jenen 86 Kranken sind 58 gleich bei und während der ersten Attaque operirt worden, manche relativ früh, nicht ganz früh, aber doch nach 3, 4, 5, 6 u. s. w. Tagen; wie setzten diese Fälle ein?

No. 82. Fritz Stolle, 9 Jahre alt, aufgenommen 5. 4. 1897.

Pat. ist vor 4 Tagen erkrankt mit Erbrechen und Schmerzen um den Nabel herum, zuerst Durchfall; wenig Fieber und geringe Auftreibung des Bauches; Patient wird geschickt mit der Diagnose: Intussusception, doch fehlt jede Wurstbildung. Per rectum lässt sich in Narkose ein knirschender Tumor rechts nachweisen. Schmerz wurde nicht rechts, sondern links im Abdomen geklagt. Temp. 37,0. Incision rechts ergiebt erst flockigen, weiterhin stinkenden

Eiter zwischen lose verklebten Darmschlingen. Processus entspringt medianwärts vom Coecum, verläuft auf die Linea innominata zu, ist dort adhärent. 2 cm vom distalen Ende entfernt ist er seitlich gangränös, dort Kothstein. Processus entfernt. Umwickeltes Rohr.

Schleppender Verlauf, gelegentlich etwas Fieber. 22. 5. Links oberhalb des Lig. Poup. ein apfelgrosser Eiterherd eröffnet. 7. 7. geheilt entlassen.

No. **130**. Gustav Röber, Soldat, 22 Jahre, operirt 31. 10. 1898.

Pat. fühlt sich seit 4 Tagen krank, ist aber erst seit gestern bettlägerig bei 38,5, heute Vormittag 38,2. Leib nicht sonderlich aufgetrieben, aber stark gespannt. Schmerzpunkt unter dem M. rectus, 3 Finger abwärts vom Nabel, dort Knoten fühlbar.

Incision ergiebt, dass Coecum mit Periton. verwachsen ist. Processus geht direct auf den Nabel zu; er ist von Fibrinmassen umgeben, im mittleren Theile seitlich perforirt; dort Kothstein und stinkender Eiter. Processus entfernt, Eiter ausgetupft. Tampon. Reactionsloser Verlauf.

Ende December aus Militärlazareth entlassen.

No. **136**. Max Bergner, 17 Jahre alt, aufgenommen 15. 1. 1899.

Vor 10 Tagen erkrankt an Appendicitis mit Erbrechen und leichtem Fieber; beides liess bereits am nächsten Tage nach. Bei der Aufnahme bestand keine Auftreibung des Leibes, wohl aber ein deutlicher Tumor median- und abwärts vom Nabel. Geschwulst wird immer kleiner in den letzten Tagen.

Incision 18. 1. 1899 ergiebt verklebte Dünndarmschlingen medianwärts vom Coecum gelagert, hinter denselben liegt putrider Abscess mit länglichem Kothstein. Darmschlingen werden abgelöst, worauf man Processus mit perforirter Spitze findet; er verläuft medianwärts. Abtragung desselben. Tampon auf die ziemlich grosse, z. Th. hinter dem Rectus gelegene Wundfläche.

Reactionsloser Verlauf.

8. 3. 1899 geheilt entlassen.

No. **178**. David W., 30 Jahre alt, aufgenommen 22. 10. 1899.

Seit 7 Tagen angeblich ohne Fieber erkrankt, stellt Pat. sich in der Sprechstunde vor am 21.10.1899; er hat deutlichen wallnussgrossen Knoten in der Mitte zwischen Spina und Nabel, macht sich aber so wenig aus demselben, dass er eine zweistündige Eisenbahnfahrt nicht scheut, um heimzukehren und sich den Fall zu überlegen. Am 23. 10. erscheint er wieder, weil der Knoten inzwischen stark gewachsen ist. Temp. 37,6, Puls 68.

24. 10. Incision trifft auf Netz, verwachsen mit vorderer Bauchwand, hinter demselben Eiter. Processus verläuft von aussen unten vor dem Coecum vorbei medianwärts und nach oben zum Nabel hin, steckt mit seinem distalen perforirten Ende im Netze. Letzteres wird bis dicht ans Colon transv. entfernt, dadurch Appendix mobil gemacht, so dass Exstirpation leicht gelingt; zwei kleine Kothsteine an demselben; Coecum mit Ileum weithin verwachsen, wird gelöst. Tampon.

Mikrosp.: intacter Wurmfortsatz; nur Zeichen acuter Entzündung. In den ersten Tagen leichte Temperaturerhöhung, später reactionsloser Verlauf.

16. 12. geheilt entlassen.

No. **206**. Frau Emma Blankenburg, 52 Jahre, aufgenommen 5. 6. **1900**.

Seit 60 Stunden hat sich ohne Fieber und Erbrechen ein Knoten oberhalb des rechten Lig. Poup. entwickelt bei der früher ganz gesunden **Frau**; Pat. kommt 6 Uhr Abends an und wird sofort bei 37,0 operirt.

Netz in dicken Klumpen adhärent am Lig. Poup., leicht löslich, dahinter sofort putrider Abscess. In demselben liegt, in seinen 2 distalen Dritttheilen gangränös der lateralwärts dicht oberhalb des Lig. Poup. verlaufende **Appendix**; 3 Kothsteine, klein, weich.

App. nur mit Catgut abgebunden, weil die Wand des Coecum morsch ist. Umwickeltes Rohr in die Tiefe.

Mikrosk.: Drüsen total zerstört.

Verlauf: Aetherbronchitis, Abdomen frei. Gesund entlassen **11.7.1901**.

No. **216**. Otto Kötschau, 27 Jahre, aufgenommen 21. 8. 1900.

Seit 3mal 24 Stunden erkrankt mit wenig Fieber, einmal Erbrechen zu Beginn, doch hat Pat. 5 Tage früher schon einmal erbrochen.

Status praesens wenig aufgetriebenen Leib; kein Tumor nachweisbar. Puls gut, Temp. 37,8. Mittags 2 Uhr bei der Aufnahme.

Sofortige Incision dicht oberhalb des Lig. Poup., dort in Narkose Infiltrat nachweisbar. Messer fällt in stinkenden Eiter, der mittelst feiner Fistel bis hinter die Leber hinauf sich erstreckt. Medianwärts guter Abschluss. Dort sofort App. gefunden, er verläuft lateralwärts, ist am distalen Ende gangränös, dort grosser Kothstein; weiterhin Schleimhaut fast bis zum proximalen Ende hin schwarz verfärbt. App. entfernt, Tampon eingenäht, weil Bauchhöhle geöffnet ist. Lateralwärts Rohr weit nach oben geführt.

Mikrosk.: Zu einer Hälfte normale Drüsen, zur anderen Drüsen total zerstört.

Ungestörter Verlauf. 23. 10. geheilt entlassen.

No. **249**. Rudolf Söldner, 10 Jahre alt, aufgenommen 9. 5. 01.

Seit 8 Tagen aufgetriebener Leib und Schmerzen rechts.

Ausgesprochener Knoten rechts oberhalb des Lig. Poup. 37,8 A. T. Puls 3 Uhr noch ziemlich langsam, steigt bis 6 Uhr auf 120.

Incision trifft alsbald auf stinkenden Eiter; umwickeltes Rohr in den Abscess. Weiterhin starke Eiterung, kein Fieber.

23. 5. Wunde erweitert, Netz liegt vor, desgl. Coecum, verwachsen. Nach Ablösung des letzteren kommt sofort ein gewaltiger Kothstein zum Vorschein; derselbe ist aus dem distalen Ende des Processus ausgetreten. Letzterer liegt rundlich gebogen dicht oberhalb des Lig. Poup.; seine Basis ist bereits stark durch den Eiter arrodirt, ebenso das nächst gelegene Coecum. Entfernung des Processus. Tampon.

Ungestörter Verlauf.

27. 6. geheilt entlassen.

No. **259**. Alex Weise, 18 Jahre alt, aufgenommen 26. 6. 1901. Am 22. c. Nachmittags erkrankt nach Fussballspiel mit Schmerz um den Nabel herum. Nachts wiederholt Erbrechen. Am 24. zog sich der Schmerz mehr nach der rechten Seite hin; immer nur bis 38,0 Temp., so dass der Arzt erst an diesem

Tage zugezogen wurde. Wegen der Unklarheit des Krankheitsbildes wartete der Arzt zwei weitere Tage ab, ordnete dann Ueberführung nach Jena an.

Status praesens: Kräftiger junger Mann. P. 100, Temp. 37,8, Bauch nur mässig aufgetrieben. Derbes Infiltrat oberhalb des Lig. Poup. bis zur Mitte zwischen Spina und Nabel.

26. 6. Inc. oberhalb des Lig. Poup. führt sofort auf stinkenden Eiter; derselbe erstreckt sich bis in's kleine Becken.

Drainage mittelst umwickelten Rohres.

27. 6. Noch Erbrechen, Unruhe, wie inficirt.

28. 6. 36,5, P. 100. Verbandwechsel; Eiter quillt aus kleinem Becken.

9. 7. Patient hat sich gut erholt; deshalb heute Verlängerung des Schnittes medianwärts. Coecum liegt vor, desgl. Ileum. App. von der medialen Seite des Coecum entspringend geht direct in's kleine Becken; er ist 1 cm vom distalen Ende entfernt, total verloren, dort gewaltiger 2 cm langer Kothstein an Stelle des App. Der Rest desselben steckt tief an der seitlichen Beckenwand, er wird leicht entfernt. Umwickeltes Rohr in die Tiefe.

Reactionsloser Verlauf. 25. 8. geheilt entlassen.

M.: App. im proximalen und distalen Theile ganz normal.

Eine Rückblick auf diese 8 Fälle ergiebt, dass Fieber entweder garnicht oder doch in sehr geringem Maasse vorhanden war. Erbrechen wurde zu Beginn des Leidens nur dann beobachtet, wenn der Appendix medianwärts lag; selbst dann nicht immer (No. 178). Bei Lage des App. nach dem Lig. Poup. zu oder lateralwärts fehlte Erbrechen vollständig, nur No. 216 hatte Erbrechen, weil offenbar wenig Verwachsungen bestanden, so dass der Eiter 72 Stunden nach Beginn des Leidens schon bis hinter die Leber hinaufgewandert war. Die meisten Patienten hatten wohl ein ausgesprochenes Krankheitsgefühl, einzelne auch nicht; sie kamen zu Fuss in die Sprechstunde (No. 178) oder bummelten ante operationem im Krankenhause umher (No. 136), wenn ihr App. längst perforirt war. Ob Perforation des App. an circumscripter Stelle oder ausgedehnte Gangrän desselben (No. 206, No. 259) bestand, das war ziemlich gleichgültig. Die Ausdehnung der vor dem entzündlichen Schube bestehenden Verwachsungen giebt den Ausschlag, sodann die Lage des Appendix, endlich die Energie der Attaque. Sind starke Verwachsungen bei günstiger Lage vorhanden, ist die Attaque nicht intensiv, so resultiren sogar noch leichtere Krankheitsbilder als die eben geschilderten, das Leiden kann vernachlässigt werden, ohne dass schwerere Erscheinungen eintreten:

No. 45. Frau Anna Golde, 35 Jahre alt, aufgenommen 10. 7. 95.

Patientin hatte vor 4 Wochen fleissig Heu gemacht, bekam dann plötzlich Schmerzen in der rechten Seite ohne Fieber; sie lag 2 Tage im Bette, ging dann ihrer Hausarbeit wieder nach, hatte gelegentlich Durchfall. Der behandelnde Arzt entdeckte nach einiger Zeit einen Tumor oberhalb des Lig. Poup.; derselbe war nicht spontan, wohl aber auf Druck schmerzhaft.

Status praesens: Excessiv dicke Frau. Fester tief hinter den Bauchdecken gelegener Tumor, von der Vagina aus eben zu fühlen.

14. 7. 1895 Inc.: Netz vorne an der Bauchwand adhärent; medianwärts vom Coecum geräth man in gelbweisse zerfallene Netzmassen, aus denen sich bald das distale perforirte Ende des Wurmfortsatzes abhebt; dort Kothstein in käsig schmierigen Massen. Letztere entfernt, desgl. der Wurmfortsatz. Ileum gelöst. Tampon.

Reactionsloser Verlauf. Geheilt entlassen 24. 8. 95.

Hier waren also selbst bei medianwärts gelagertem App. die Beschwerden so gering, dass die Kranke nicht im Bette zu halten war, sondern ihrer Hausarbeit nachging. Die Netzmaschen umschlossen App. und Kothstein so fest, dass keinerlei Beschwerden resultirten; Verzögerung der Operation brachte keinen Nachtheil, ebenso wenig in folgendem lange Zeit conservativ behandeltem Falle:

No. 273. Max Hanf, 15 Jahre, aufgenommen 15.7.1901 auf med. Klinik. Anfang Juni Leibschmerzen und Erbrechen. Am 13. 7. Schmerzen in der rechten unteren Bauchseite; Patient arbeitet aber weiter. Nachts Erbrechen, heftigere Schmerzen.

Status praesens: Deutlich sichtbare Vorwölbung oberhalb des Lig. Poup. Ab. 38,8. Weiterhin nur geringes Fieber (bis 38,2). Am 24. 7. 2 Tage lang Urinverhaltung. Anfang August steht Pat. auf, doch bleibt ein Knoten rechts. Wiederholt leichte Attaque von Schmerzen rechts, im August-September deshalb der chirurg. Klinik 1. 10. 1901 überwiesen.

Status praesens: Kräftiger Knabe, kein Fieber; Patient läuft umher. Unsichere Resistenz, etwas schmerzhaft, oberhalb des Lig. Poup.

2. 10. 1901 Zickzackschnitt. Freie Bauchhöhle geöffnet. Netz in dünnen Strängen adhärent am Lig. Poup. App. liegt hinter Coecum, medianwärts von demselben schimmert Eiter hindurch. Netz abgelöst, Coecum desgl., worauf sogleich Eiter hervorquillt, Kothstein von mittlerer Grösse folgt. Dort Basis des Appendix gefunden; er verläuft hinter das Coecum, taucht mit distalem Ende wieder in Eiter; derselbe befindet sich zwischen App. und unterstem Ende des Ileum, hat sich tief in letzteres hineingefressen, ohne dass Perforation erfolgt wäre. App. zeigt keine Perforationsöffnung, dagegen findet sich 1 cm von der Ursprungsstelle des App. entfernt, ein linsengrosser Substanzverlust im Coecum vis-à-vis dem Kothsteine gelegen. Das Loch im Coecum wird vernäht nach gehöriger Anfrischung, wobei gleichzeitig die Ursprungsstelle des App. mit entfernt wird. Tampon. Muskelnaht.

Mikr.: App. gr. haemorrh.

Reactionsloser Verlauf; Wunde geheit 22. 11.

Weil sich Narbe und Umgebung beim Husten zu sehr vorbuchten, wird die Narbe exstirpirt; die nach oben und unten verschobenen Theile des Obliq. extr. werden abgelöst, die durch Tamponade entstandene Lücke im Obl. internus und transv. wird vernäht, desgl. die beiden Ränder des Defectes im Obliq. ext.; Naht der Hautwunde.

Ungestörter Verlauf. 15. 12. 01 mit guter Narbe entlassen.

Die Beschwerden waren hier so gering, dass ich selbst Perforation in Folge von Kothstein für unwahrscheinlich hielt, deshalb Operation mittelst des ja nur wenig Platz schaffenden Zickzackschnittes. Auch hier Appendix wohl abgeschlossen hinter Coecum gelagert, daher die geringfügigen Störungen. Spontanheilung unwahrschleinlich, weil Appendix an ausgesprochener Appenditis gr. haem. litt (also Complication mit Kothstein). Letzterer wäre vielleicht mit der Zeit durch das bereits präparirte Loch in's Coecum gelangt und per vias naturales entleert worden, selbst das Loch im Coecum hätte spontan verheilen können, aber — besser für den Kranken, dass alle diese „Wahrscheinlichkeiten" mit einem Schlage beseitigt wurden; er ist jetzt ein völlig gesunder Mensch.

Aber selbst bei hohem Fieber kann zuweilen das Allgemeinbefinden ausserordentlich wenig gestört sein, doch sind das schon Ausnahmefälle; sie sind aber ganz besonders wichtig, weil Arzt und Patient sich über den Ernst der Situation täuschen können.

No. **143**. Marie Halbreiter, 19 Jahre, aufgenommen 14. 3. 1899, entlassen 22. 5. Patientin erkrankte in der Nacht vom 10. 3. mit Leibschmerzen und Erbrechen, trotzdem lief sie bis zum 12. umher, allerdings mit Schmerzen. Am 13. ging sie zu Fuss zum Arzte; derselbe fand hohes Fieber, rieth ihr alsbald nach Jena zu fahren. Patientin kommt nach langer Eisenbahnfahrt — 2 mal umsteigen — lachend hier an, erklärt sich kaum für krank, fiebert in der That auch nur wenig.

Status praesens: Anscheinend grosses Exsudat oberhalb des Lig. Poup., sofortige Operation.

14. 3. Inc. in freie Bauchhöhle ergiebt medianwärts freies Coecum; lateralwärts ist dasselbe fixirt an der vorderen Bauchwand; bei Ablösen des Coecum trifft man auf wallnussgrossen putriden Abscess; in demselben liegt der von der untereren Seite des Coecum entspringende im mittleren Theile gangränöse bereits perforirte Appendix; 2 weiche Kothsteine daselbst. Distales Ende des App. ist erhalten, proximales auch; beide werden entfernt. Tampon in die Höhle.

Reactionsloser Verlauf. 22. 5. geheilt entl.

No. 91. Gotthold Zahn, 25 Jahre, aufgenommen 20. 9. 1897. Seit 3 Tagen App. mit hohem Fieber. Leib nicht allgemein aufgetrieben. Rechts Infiltrat. Subjective Beschwerden gering.

21. 9. Inc. ergiebt weit lateralwärts und dem Lig. Poup. zugekehrt stinkenden Abscess. Proc. geht nach hinten, um dann wieder nach vorne umzukehren. An der Umbiegungsstelle steckte Kothstein, dort ist Processus total gangränös, distalwärts ist nur die Schleimhaut schwarz; proximales Ende gut erhalten, ist in's Coecum hinein durchgängig. Wand des Coecum vis-à-vis dem Kothsteine oberflächlich gangränös. Proc. entfernt, Tampon.

23. 9. Morg. 38,4 Temp., Tampon entfernt, viel putrides Secret dahinter, dickes Drain eingeführt.

2. 10. Flüssiger Koth im Verbande (Perforation des Coecum?).

10. 10. Kein Koth mehr.

10. 12. geh. entl.

Der behandelnde Arzt von No. 143 war durch den Tod einer anderen Patientin, die er am 14. Krankheitstage mit multiplen Eiterherden in abdomine überwiesen hatte, auf den Ernst des Leidens aufmerksam gemacht worden; er sorgte für rasche Translocation des jungen Mädchens, nachdem er hohes Fieber bei ihr festgestellt hatte.

Der Fall war günstig, weil Processus unter verklebtem Coecum nach dem Lig. Poup. zu lag — desshalb die geringen Beschwerden. Aehnlich verhielt sich No. 91; auch dieser hatte das richtige alte „perityphlitische Exsudat", was ja so oft wenig Schmerzen verursacht, wenn der erste Sturm vorüber ist. Der Fall demonstrirt vortrefflich die sog. Resorption derartiger Exsudate; sie ist gewiss meistens eine Perforation von Eiter sammt Kothstein in's Coecum. Hier war schon 3×24 Stunden nach Beginn der Krankheit der vis-à-vis dem Appendix gelegene Abschnitt des Coecum oberflächlich gangränös; es perforirte in der That auch 12 Tage post operationem, so dass sich viel Koth nach aussen entleerte; 8 Tage später hatte sich das Loch im Coecum bereits wieder geschlossen.

Hätte man diesen Kranken nicht operirt, so wäre er wahrscheinlich durch Perforation des Eiters ins Coecum vorübergehend, event. sogar dauernd geheilt.

Von meinen 58 im ersten Anfalle operirten Kranken boten also 15 Anfangs ein relativ leichtes Krankheitsbild; dasselbe wäre bald ein ernsteres geworden, wenn die Operation nicht den Eiter und entweder gleichzeitig oder später den perforirten Appendix

entfernt hätte. Die Majorität der Kranken bot ein schweres Krankheitsbild, und zwar desshalb, weil sie meist viele Tage, selbst Wochen und Monate auswärts gelegen hatten; weitaus die meisten waren verschleppte Fälle. Nur einige wenige waren früh, d. h. in den ersten 3mal 24 Stunden in so desolate Verhältnisse durch allgemeine Peritonitis (No. 12 S. 131, No. 30 S. 132, No. 77 S. 133, No. 123 S. 134 [vergl. Todtenliste], No. 262), oder durch Thrombophlebitis (No. 138 S. 135 u. 140) gerathen, dass sie nicht mehr zu retten waren. Wenn also von diesen 53 Operirten in toto 21 starben, wenn noch weitere 5 unoperirt zu Grunde gingen, so ist der Tod in mehr als $^2/_3$ der Fälle auf das Hinausschieben der Operation zurückzuführen. Bei ganz früh, das heisst innerhalb der ersten 36 Stunden stattfindender Operation wären wohl fast alle Kranke zu retten gewesen, nur nicht der an Thrombophlebitis erkrankte (No. 138). Jetzt kam die Majorität der Kranken entweder mit Abscessen von riesenhafter Grösse, oder mit multiplen Herden im Bauche, oder endlich mit allgemeiner Peritonitis in Behandlung; es gelang von diesen 43 (58—15) mehr oder weniger desolaten Fällen noch 22 zu retten, meist mit grosser Mühe, durch multiple Incisionen, rechts, links, in der Mitte, hinten, aber 21 Kranke waren dem Tode durch Operation nicht mehr zu entreissen, 5 weitere starben unoperirt.

Wesentlich günstiger gestalten sich die Verhältnisse bei den in der Recidivattaque — nicht intermediär — operirten; 9 Individuen wurden im 2. Anfalle operirt (2 Todesfälle), 11 beim 3., 4. u. s. w. Anfall mit 1 Todesfall, nur 2 wurden intermediär operirt (geheilt). Diese in der Recidivattaque Operirten haben eben den oder die ersten Stösse ausgehalten, weil ihr Appendix schon bei dem ersten Anfalle gut abgekapselt war; dieser Umstand schützt sie einigermaassen gegen die Folgen weiterer Attaquen, aber nicht immer, wie das die drei Gestorbenen beweisen; setzt eben eine Recidivattaque sehr heftig ein, so durchbricht der Eiter die Adhäsionen und geräth in die freie Bauchhöhle, gerade so gut, wie bei dem ersten Anfalle; es geschieht das zuweilen selbst dann, wenn diese Recidivattaque anscheinend ganz leicht verläuft, worauf ich diejenigen Herren Collegen, die immer intermediär operiren wollen, ganz besonders aufmerksam machen möchte (vergl. No. 200 der Todtenliste S. 136, im 4. leichten

Anfalle zu Grunde gegangen). Die beiden im 2. Anfalle zu Tode gekommenen (No. 69 S. 133 und No. 197 S. 135) hatten dagegen schwere Attaquen im Recidiv.

Studirt man die Krankengeschichten dieser wegen Recidiv von Appendicitis mit Kothstein operirten, so ergiebt sich, dass bei fast allen Individuen die erste Attaque die schwerste war; daraus ergiebt sich, **dass diese Kranken fast sämmtlich seit dieser ersten Attaque mit perforirtem Wurmfortsatze und Kothstein in oder neben demselben umherwandern,** eine Thatsache, die meiner Ansicht nach nicht genügend in succum et sanguinem der Aerztewelt übergegangen ist, sonst würde man diese sog. recidivirende Appendicitis nicht als harmlose Krankheit betrachten, wie das noch vielfach geschieht. Ja, sie ist relativ harmlos, wenn sie auf Striktur oder Stenose beruht, auch dann, wenn die Append. gr. haem. ihr zu Grunde liegt, aber wo ein perforirter kothsteinhaltiger Appendix in der Tiefe steckt, da ist dieses Recidiv gewiss nicht harmlos. Diese Kranken sitzen wirklich auf einem Vulkane, nicht die an Hydrops oder Empyema proc. verm. leidenden, jede nächste Attaque kann sie ins Grab werfen. Weil dies in der Praxis nicht genügend berücksichtigt wird, weil immer wieder von der Operation abgerathen wird, da es dem Kranken mit seinem Knoten im Bauche ja gut geht, weil selbst chirurgische Kliniken solche mit Knoten versehenen Kranken als ungefährdet entlassen, bringe ich noch die beiden intermediär operirten Fälle, bei denen man genau nachweisen konnte, dass die Kranken seit Jahr und Tag mit den perforirten Appendices umherliefen, elend und angegriffen aussehend, weil fort und fort Eiter resorbirt wird, aber doch sonst anscheinend gesund und leistungsfähig:

No. **57**. Pfarrer W., 38 Jahre alt, aufgenommen 16. 3. 96. Vor 6 Jahren Pleuritis. Seit September 1895 App., immer wiederholte Attaquen; zwischen denselben ein gewisses Wehgefühl; fast nie Fieber.

Status praes.: Blasser Mann. Schmerz bei Druck und unsichere Resistenz 2 Finger nach rechts vom Nabel.

19. 3. Schnitt durch die Rectusscheide, Muskel verzogen nach rechts, Obliq. Fascie getrennt. Normale Darmschlingen liegen vor; sie werden bei Seite gezogen, wodurch distales Ende des Proc. sichtbar wird, umhüllt von einem Kranze von Dünndarmschlingen. Nach Ablösung derselben kommt man auf einen zweiten Kranz von Dünndarm; bei leisester Berührung tritt putrider Eiter hervor, ihm folgt ein grosser Kothstein. App. hat dort seitlich einen gewaltigen Substanzverlust.

Weiter unten ist Processus mit Mesenterium des Dünndarms ausgedehnt verwachsen, wodurch letzterer geknickt ist; er wird abgelöst, der überall vorhandene Eiter wird ausgetupft, App. abgetragen. Tampon in die Tiefe der Wunde.

Reactionsloser Verlauf. Geh. entl. 30. 4. 96.

Mikrosk.: Normaler Appendix.

No. **270**. Willy Scharfenberg, 21 Jahre alt, aufgenommen 18. 9. 01. Im Jahre 1894 schwerer Anfall von Blinddarmentzündung, während des Aufenthaltes in der Schule einsetzend. Patient erbrach 2mal, ging dann nach 2 Stunden in gebückter Haltung nach Hause; er lag 4 Wochen im Bette, fieberte wahrscheinlich hoch.

2—3 Monate vergingen bis zur vollständigen Wiederherstellung. Der Knabe hielt dauernd Diät, trotzdem 2., aber sehr leichter Anfall im Jahre 1896. Die nächsten 5 Jahre fühlte Pat. sich vollständig wohl, turnte, tanzte, wie andere junge Leute, aber er war und blieb blass. Anfang Februar 1901 3., aber sehr leichter Anfall (2—3 Tage dauernd), angeblich nach vielem Schlittschuhlaufen entstanden. Ostern 1901 nach Erkältung Lungenkatarrh, der 14 Tage dauerte, bald darauf 4. Anfall von Blinddarmentzündung, 5 Tage Bettruhe, im Ganzen 14 Tage krank, kein Fieber, aber Erbrechen zu Beginn des Anfalles. Sommer über wieder gesund, bis vor 4 Wochen 5. Anfall, genau wie der vierte verlaufend.

Status praes. Blasser junger Mann, 110 Pfund. Kein Tumor fühlbar, nur leicht schmerzhafte Resistenz zwischen Spina und Nabel.

20. 9. Zickzackschnitt in freie Bauchhöhle. Dünne Netzstränge sind adhärent seitlich in der Gegend der Spina und weiter abwärts am Lig. Poup., desgl. am Coecum; hinter letzterem Knoten fühlbar. Dort steckt in der That der Appendix; er verläuft von der lateralen Seite des Coecum hinter dasselbe, ist krumm gebogen durch einen gewaltigen Kothstein in seinem proximalen Theile; dieser endet mit einer linsengrossen Perforationsöffnung, aus der sich Schleim entleert. Gegenüber dieser Oeffnung liegen die Trümmer des distalen Theiles vom Appendix, vom proximalen gänzlich getrennt. Vis-à-vis der Perforationsstelle findet sich ein linsengrosses Loch im Coecum. Dasselbe wird durch Naht geschlossen, Appendix entfernt, Catgutnaht.

Reactionsloser Verlauf.

10. 11. geheilt entlassen.

Bei No. 57 lag der Appendix medianwärts vom Coecum, nur von Dünndarmschlingen umgeben, perforirt, Kothstein enthaltend, und mit diesem gefährlichen Herde im Leibe erfüllte der Pfarrer seit 7 Monaten seine amtlichen Pflichten. No. 270 hatte offenbar beim ersten schwersten Anfalle vor 7 Jahren bereits Perforation des Processus bekommen; derselbe lag günstig, d. h. lateralwärts vom Coecum und hinter Netzmassen verborgen. Damit tanzte und turnte Patient 5 Jahre lang, ohne die geringsten Beschwerden zu

fühlen, bis endlich angestrengtes Schlittschuhlaufen einen neuen Anfall hervorrief. Die 19 im Recidivanfalle operirten Kranken hatten offenbar mit wenigen Ausnahmen auch bereits im ersten Anfalle Perforation ihres Processus erlebt; mit diesem perforirten, selbst mit einem in 2 Theile getheilten Processus wanderten sie weiter, bis die neue Attaque erfolgte. Dreimal wurde eine solche vollständige Trennung beobachtet, beide Lumina offen — und dabei die Betreffenden ganz wohl. Demonstrandi causa einer dieser Fälle; derselbe zeigt gleichzeitig, wie die Appendicitis nicht operirt werden muss:

No. **56.** Stud. H., aufgenommen 4. 2. 96. 23 Jahre alt. Vor $^3/_4$ Jahren wurde auswärts ein typhlitischer Abscess gespalten, ein Kothstein entleert. Die Wunde heilte bald, doch musste Patient sich stets etwas schonen. Gestern plötzlich, unter heftigen Schmerzen, neuer Abscess an alter Stelle, incidirt 4. 2. 96. Nachdem Pat. sich erholt hat, 14. 2. Erweiterung der sehr hoch, d. h. in der Mitte zwischen Nabel und Spina gelegenen Fistel; man kommt in einen von Netz und Dünndarm ausgekleideten Hohlraum medianwärts vom Coecum. In der Tiefe der Höhle sieht man einen pürzelartigen Vorsprung, in den die Sonde eindringt; es ist das 2 cm lange distale Ende vom Appendix; $^3/_4$ cm von demselben entfernt findet sich der proximale, ebenfalls offen stehende Theil des Appendix; derselbe ist sehr lang (9—10 cm), wird in gewohnter Weise exstirpirt. Ganze Wunde ausgestopft.

Reactionsloser Verlauf. Geheilt entlassen.

Hier hatte man sich $^3/_4$ Jahre zuvor mit der blossen Eröffnung des Abscesses begnügt; immer ein Fehler, wenn der Wurmfortsatz nicht alsbald post incisionem entfernt wird. Man musste 2 bis 3 Wochen nach der Abscesseröffnung den Wurmfortsatz aufsuchen und lege artis exstirpiren. Jetzt blieb er stecken, um alsbald ein Recidiv zu erregen; das hätte vermieden werden können.

So viel über die Attaque beim kothsteinhaltigen perforirten Processus vermiformis, der weitaus gefährlichsten Form der Appendicitis, deren ungünstige Prognose nur durch rasche entschlossene Frühoperation gebessert werden kann. Wie der Tod unter den verschleppten Fällen gehaust hat, das lehrt die nachfolgende Zusammenstellung. Sie ist statistisch nicht zu verwerthen; wir mussten die Fälle eben nehmen, wie sie waren.

Eine Statistik über die Endresultate der operativen Behandlung der Appendicitis ist überhaupt unbrauchbar; dasselbe gilt für die Endresultate der Gallen- und Blasensteinoperationen. Nur da, wo sich der Operateur die Fälle aussuchen kann, giebt es eine brauchbare Operationsstatistik. Beim Carcinoma pylori beispiels-

weise kann der Chirurg zwischen Exstirpatio pylori und Gastroenterostomie wählen; er kann sich die für die Exstirpatio geeigneten Fälle aussuchen; hat nun A bedeutend bessere Resultate als B, so wird A wahrscheinlich besser aussuchen, in dubio auch besser operiren als B; die Vergleichung der Resultate von beiden hat also Werth. Wo aber die Kranken in den verschiedensten Stadien des Leidens zugehen, da handelt es sich bloss darum, in welchem Zustande sie zur Operation kommen; dieses Stadium müsste der Statistik zu Grunde gelegt werden, nicht die Operation, denn diese ist in jedem Stadium gleich ungefährlich.

Liest man die nachfolgende Todtenliste durch, so wird man zugeben müssen, dass nicht ein einziger Kranker an den Folgen der Operation gestorben ist; sie starben sämmtlich an den Folgen der Krankheit, nur No. 106 hätte vielleicht durch weitere Incisionen gerettet werden können, doch lag die Nachbehandlung nicht in meinen Händen. Dass die bei allgemeiner Peritonitis (No. 12, 41, 58, 77, 123, 131, 200, 231, 262, 265) gefundenen Eitermassen bei weiterer abwartender Behandlung zur Resorption gekommen wären, wird wohl Niemand glauben, ebenso wenig, dass die multiplen Herde (No. 24, 71, 170, 197, 241, 247) durch weitere Incisionen zu heilen gewesen wären. Die Kranken No. 14, 17, 69, 107, 273 gingen an enormen Abscessen zu Grunde.

12. Herr X., 32 Jahre. — Leibschmerz und Erbrechen am Tage nach Aufheben einer schweren Last am 10. 5. — Dauer der Krankheit 4 Tage. — Zustand vor der Operation: Stark aufgetriebener Bauch, Puls kaum fühlbar. — Diagnose[1]): Eingeklemmter Bruch. — Befund: 15. 5. 89. Grosser abgekapselter Abscess an der rechten Seite des Bauches. Grosser, linksseitiger nicht eingeklemmter Netzbruch, Bruchsack enthält seröse, mit Fibrinflocken gemischte Flüssigkeit. — Verlauf: Erbrechen hält an, keine Schmerzen mehr. 16. 5. Darmschlinge incidirt, ohne Erfolg. — † 18. 5. — Obductionsbefund: Diffuse Peritonitis. Wurmfortsatz an 2 stecknadelkopfgrossen Stellen perforirt, erbsengrosser weicher Kothstein. primäre Abscesshöhle von Darmschlingen gut abgekapselt.

14. Franz M., 48 Jahre. — Vor 10 Wochen Schmerz rechts im Bauche. Seit 5 Wochen Schwellung des rechten Beines und Rückens. — Zustand vor der Operation: Moribund eingebracht, grosser Abscess auf dem Rücken. — Diagnose: ? — Befund: 22. 4. 90. Jauchiger, gashaltiger Abscess auf dem Rücken und rechts in der Lendengegend, Schnitt durch die Haut ohne Narkose. — Verlauf: Collabirt mehr und mehr und stirbt schon Abends. — Obductionsbefund: Proc. im distalen Theile obliterirt, im proximalen erhalten. Die Einmündung des

[1]) Anmerk.: Stets ist die Diagnose des behandelnden Arztes gemeint.

Processus ins Coecum ist vernarbt. Im Douglas rechts von der Blase in einem Eiterherde ein bohnengrosser fester Kothstein. — Nicht operirt.

17. Herr Director W., 36 Jahre. — Rechtsseitige Pleuritis seit 14 Tagen, sodann Tumor in der rechten Bauchseite. — Zustand vor der Operation: Bauch besonders rechts aufgetrieben. 41,5 Temp., Puls unfühlbar. Pat. besinnungslos. — Diagnose: Zuerst Pleuritis, dann Appendicitis. — Befund: 21. 2. 91. Schnitt durch die Rückenmuskeln trifft auf jauchigen gashaltigen Abscess mit Kothklumpen. — Verlauf: Patient bleibt benommen. — † 22. 2. 91. — Keine Obduction. — Operation auswärts.

24 Helene B., 5 Jahre. — Diffuse Auftreibung des Leibes, Erbrechen, hohes Fieber seit 10 Tagen. — Zustand vor der Operation: Undeutliche Dämpfung rechts bei allgemeiner Tympanie. — Diagnose: Appendicitis. — Befund: 18. 3. 92. Schnitt rechts vorne entleert grosse Mengen von putridem Eiter, zwischen Darmschlingen gelegen; Proc. vermif. nicht gesehen. — Verlauf: Kind fiebert zunächst weniger, dann entwickelt sich ein Tumor zwischen Nabel und Symphyse, Incision entleert stinkenden Eiter (28. 3. 92). Nachts Collaps und Tod. — Obd.: multiple Eiterherde im Bauche, Milzabscess.

30. Frau Minna St., 40 Jahre. — Seit 5 Tagen Leibschmerzen und Erbrechen. — Zustand vor der Operation: Diffuse Auftreibung des Leibes. 140 Puls. 38. Facies Hippocratica. Etwas gespannter Bruchsack. — Diagnose des Arztes: Ileus. — Befund: Kleiner Schnitt in den Bruchsack entleert stinkenden Eiter. 14. 6. 93. — Verlauf: † ½ Stunde später. — Obductionsbefund: Diffuse Peritonitis. Kothstein im kleinen Becken. Perforation des Process. verm. in der Mitte seines Verlaufes, dort zweiter Kothstein im Proc. — Nicht operirt.

41. Professor B., 40 Jahre. — Vor 6 Tagen erkrankt mit Schmerzen unter der Leber, kein Fieber, Kothbrechen am 4. Tage. — Zustand vor der Operation: Diffuse Auftreibung des Leibes, grössere Resistenz rechts unten vom Nabel. — Diagnose: Gallensteine (Mutter starb an Gallensteinen). — Befund: 5. 1. 95. Schnitt durch den Muse. rect. abd. dext., Eiter, stinkender, mitten zwischen Darmschlingen, Kothstein entleert. Proc. verm. verläuft medianwärts. Spitze perforirt, bleibt liegen. Tamponade, Rohr. — Verlauf: Die ersten zwei Tage gut, dann zunehmende Pulsfrequenz bei subnormaler Temperatur. — † 10. 1. 95. — Obductionsbefund: Allgemeine Peritonitis. Wurmfortsatz am Abgange vom Coecum, sowie 40 mm weiter distalwärts perforirt: am peripheren Abschnitte noch ein zweitel Kothstein.

43. Studiosus S. — Spontan linksseitiger Bubo. — Zustand vor der Operation: Wallnussgrosser Knoten. — Diagnose: Bubo. — Befund: 12. 2. 95. Vereiterte Drüsen entfernt. — Nicht operirt. † 27. 4. 95 an Pyaemie,

48. Gertrud S., 7 Jahre. — Seit 22. 8. Erbrechen, dann leidlicher befunden, aber Fieber 39,0. 25. 8. Kothbrechen. — Befund vor der Operation: Bauch hoch aufgetrieben, Puls 160. — Diagnose: Gastrointestinalcatarrh. — Verlauf: Nachts Erbrechen, Gesicht verfällt mehr und mehr. — † 26. S. 95. Mittags 12 Uhr. — Obductionsbefund: Diffuse Peritonitis, Koth in der Bauchhöhle; Wurmfortsatz perforirt zwischen 2 Kothsteinen. Grosser früher abgekapselt gewesener Abscess bis zur Leber hinauf. — Nicht operirt (vgl. S. 119).

69. Frau H., 58 Jahre. — Vor 4 Jahren Blinddarmentzündung. Seit 5 Tagen Schmerz rechts, 24 Stunden später Meteorismus und rascher Puls. — Zustand vor der Operation: Leib sehr stark aufgetrieben, Puls 120. Pat. benommen, aber noch kein excessiver Verfall. Knoten rechts. — Diagnose: App. — Befund: 9. 1. 97. Schnitt rechts führt sofort auf jauchigen Abscess und auf den Processus. Derselbe ist im mittleren Theile gangränös: im distalen Ende stecken 3 kleine Kothsteine, im proximalen ein grösserer; App. geht ins kleine Becken, wird entfernt. — Verlauf: Puls post op. besser, trotzdem Tod Abds. 8 Uhr. — † 9. 1. 97. — Obductionsbefund: Allgemeine diffuse Peritonitis.

71. Franz T., 25 Jahre. — Seit 8 Tagen leichte App. Fieber nur 38,0. Dämpfung rechts. Medicinische Klinik. In letzter Nacht plötzlich schwere Erscheinungen, Dämpfung ersetzt durch tymp. Schall. — Zustand vor der Operation: Leib hoch aufgetrieben. Gesicht verfallen. — Diagnose: App. — Befund: 6. 2. 97. Inc. rechts führt sofort in stinkenden Eiter, dort grosser Kothstein in einem gangränösen Sacke. Rechts oben ist die Wand des grossen ausgestreckten Abscesses frisch perforirt; man kommt in einen wallnussgrossen, anscheinend abgekapselten Raum. Drainage. — Verlauf: Pat. erholt sich zunächst, zeigt aber 19. 2. Stenose des Dünndarmes, deshalb Processus aufgesucht und entfernt: er besteht nur noch aus dem 2 cm langen proximalen Ende, das ganze distale ist gangränös gewordea. Am 22. 2. wird ein gewaltiger subphrenischer Abscess geöffnet, am 23. 2. wegen zunehmender Erscheinungen von Darmstenose das in der Wunde liegende Col. asc. aufgeschnitten, aus dem sich enorme Kothmassen entleeren: Ileum nicht zu finden. — † 12. 4. 97. — Obd. ergab weitere Eiterherde in der Bauchhöhle.

77. Ernst M., 62 Jahre. — Pat. hat vor 33 Stunden seinen Bruch reponirt, doch gurrte derselbe nicht, wie sonst (Nachts 1 Uhr). Morgens Schmerzen, Erbrechen, den Tag über gearbeitet, Nachts kränker. — Zustand vor der Operation: Puls langsam, voll, Bauch flach, aber schmerzhaft, keine peristaltischen Bewegungen sichtbar. Bruch etwas verdickt, Crepitation oberhalb des An. ing. int. — Diagnose: Eingeklemmte Hernie. — Befund: 2. 3. 97. Spaltung des Bruchsackes entleert Eiter, weitere Spaltung führt auf den an der Spitze perforirten, dicht am Lig. Poup. gelegenen Proc. verm. mit Kothstein, von Netz lose bedeckt. Kleines Becken voll Eiter, wird ausgespült, bis Wasser klar abläuft. Exstirp. des Proc. Drainage. — Verlauf: 3. 3. Morg. gut, 100 Puls. 4. 3. schlechteres Befinden. — † 10. 3. 97. — Obductionsbefund: Diffuse Peritonitis. Thrombose der unteren Hohlvene. Im Cöcum 2 geschichtete, mit einander articulirende, flache, je halbbohnengrosse, graubraune Concremente (vgl. S. 44).

88. Robert K., 43 Jahre. — Seit circa 6 Wochen Appendicitis. — Zustand vor der Operation: Bauch hoch aufgetrieben, kein Puls. — Diagnose: App. — Verlauf: Der am 3. 8. Ab. aufgen. Pat. stirbt 4. 8. Mittags. — Obductionsbefund: Eitrige Peritonitis. Wurmfortsatz perforirt. Kothstein. — Nicht operirt.

106. Minna Sch., 20 Jahre. — Am 23. 3. erkrankt mit Erbrechen, Schmerzen in der Ileocöcalgegend, Fieber bis 39,0. — Zustand vor der Operation: Vorne und hinten rechts Infiltrat. Puls und Temp. normal. — Diagnose: App. — Befund: 5. 4. 98. Schnitt vorne eröffnet freie Bauchhöhle, seitlich ist

Darm adhärent, dort Eiter, der sich weit nach hinten erstreckt, Schnitt deshalb bis zur Flanke verlängert, dort gewaltiger nekrotischer Gewebspfropf. Vorne Periton. mit entzündetem Netze vereinigt. Drainage nach hinten. — † 14. 4. — Obductionsbefund: Diffuse Peritonitis. Wurmfortsatz längs der hinteren Wand des Col. asc. nach oben verlaufend, 91 mm lang, Spitze perforirt, medianwärts von der Perforationsstelle, nahe dem unteren Rand des r. Leberlappens, ein 19 mm langer, 10 mm dicker, gelbgrauer, ellipsoider Kothstein.

107. August Sch., 67 Jahre. — Vor 5 Wochen Schmerzen im rechten Beine, dann Schmerzen rechts unten im Bauche. Flexionscontractur des Beins. — Zustand vor der Operation: Derbes Infiltrat oberhalb des Lig. Poup., Temp. 38,3. Rechts Bronchitis. — Diagnose: ? — Befund: 10. 4. 98. Schnitt oberhalb des Lig. Poup. entleert stinkenden Eiter. — Verlauf: Pat. fiebert weiter, hat Senkung mit dem Psoas sowohl nach vorne wie nach hinten, deshalb 3. 5. 98 Schnitt vorne auf den Oberschenkel, desgl. hinten, wo der Abscess in die Adductoren gerathen ist. — † 4. 6. — Obductionsbefund: Abscesse von rechter Niere bis ins kleine Becken reichend, desgl. ein Abscess zwischen Psoas und Lendenwirbelsäule. Processus perforirt. Thrombose der linken Schenkelvene. Embolus in einer kleinen Lungenarterie. Wurmfortsatz mit zwei Divertikeln versehen, nur bis zum ersten mit Lumen, jenseits desselben verdickt, obliterirt. Verdicktes Ende perforirt.

123. Oscar G., 12 Jahre. — Früher zeitweise Leibschmerzen nach dem Essen. Am 16. 8. Leibschmerz, Erbrechen, Fieber, kein Stuhlgang mehr, seit 48 Stunden kein Urin. — Zustand vor der Operation: Leib stark gespannt, Tumor entsprechend der Vesica; keine peristalt. Beweg. sichtbar. 37,0. — Diagnose: Kein Arzt zugezogen. — Befund: 20. 8. 98. Incision rechts ergiebt eitrig-seröse Flüssigkeit frei zwischen den Darmschlingen, letztere durch Fibrinmassen verklebt. App. hängt mit der Spitze im kleinen Becken, ist dort perforirt. 2 Kothsteine. Stinkender Eiter im kleinen Becken. — Verlauf: Puls post op. ganz gut, Abends Collaps und Tod. — † 20. 8. 98. — Obductionsbefund: Grosse Mengen Eiter in der linken grossen Beckenschaufel und im kleinen Becken. Diffuse Peritonitis.

131. Frl. D., 67 Jahre. — Seit vorigem Jahre Blasencatarrh. Seit 17 Tagen Leibschmerzen und Erbrechen ohne Fieber. Seit gestern Abend 39,5. — Zustand vor der Operation: Tumor oberhalb des rechten Lig. Poup. gestern erst bemerkt. 36,8. — Keine Diagnose gestellt. — Befund: 5. 11. 98. Inc. ergiebt verklebten Dünndarm, rosettenartig. Dahinter quillt nach Ablösung des Darmes vom Lig. Poup. Eiter in Massen aus dem kleinen Becken, Tumor von der Vagina aus fühlbar. Proc. verläuft ins kleine Becken, distales Ende ist perforirt. Exstirp. Drain mit Gaze umwickelt. — Verlauf: Collapstemp., kleiner Puls 100, Pat. dauernd somnolent. — † 6. 11. Abends 11 Uhr. — Obductionsbefund: Pelveoperitonitis purulenta diffusa, Kothstein im kleinen Becken, Abscessus retrocoecalis. Perforation des Eiters in den Dünndarm, 60cm oberhalb der Valv. Bauhini, dort stecknadelgrosse Oeffnung im Darme.

138. Joachim Franken, 9 Jahre. — Seit 4 Tagen erkrankt mit hohem Fieber und Erbrechen. — Zustand vor der Operation: Bauch hoch aufgetrieben,

kein Tumor nachweisbar. M. T. 39,0, 130 P. — Keine Diagnose gestellt. — Befund: 25. 1. 99. Inc. ergiebt, dass Processus direct nach innen verläuft, mit der perforirten Spitze adhärent, dort umhüllt vom Ileum. Proc. entfernt. Kothsteine in der Wand desselben. — Verlauf: Pat. erholt sich nicht, entleert Koth aus der Wunde. Revision ergiebt am 4. 2., dass App.-Naht insufficient wurde. Neue Nath. Eine Fistel führt in's grosse Becken. Am 26. 2. Entleerung von $^1/_2$ Liter Eiter aus der Bauchhöhle. — † 26. 2. Abends. — Obductionsbef.: Eiter in freier Bauchhöhle, besonders viel Eiter um die Pfortader herum, letztere in Stamm und Aesten dicken graugelben Eiter beherbergend. Multiple Abscesse in der Leber. Drüsen an der Mesenterialwurzel überall geschwellt, hinter dem Pankreas vereitert. Eitrige Pleuritis dextra (vergl. S. 140).

170. Otto Bauscher, 8 Jahre. — Seit 3 Wochen erkrankt an Leibschmerzen und Auftreibung des Leibes, Erbrechen. — Zustand vor der Operation: Infiltrat in der ganzen rechten Unterbauchgegend. — 2 Aerzte stritten sich um die Diagnose. — Befund: 5. 9. 99 Inc. rechts führt auf verklebte Dünndarmschlingen. Eiter im Centrum derselben; von dort geht lateralwärts Eiter bis zur rechten Niere, Schnitt bis dort verlängert. Ein zweiter Eitergang verläuft dicht unter dem Nabel zur linken Spina, dort Incision; ein dritter Gang führt in's kleine Becken, dort wird ganz hinten liegend der Processus gefunden, Spitze im kleinen Becken tief unten perforirt, grosser Kothstein daselbst. Exstirp. des Proc., Drain in's kleine Becken und in die anderen Abscesse. — Verlauf: Pat. behielt starken Leib; seit 3 Tagen Darminhalt im Verbande, Revision ergiebt grosses Loch in einer Dünndarmschlinge, Eiter im Mesenterium dahinter. Darmschlinge wird resecirt, mühsame Naht. 19. 9. Naht insufficient. Leib aufgetrieben, Erbrechen, Tumor in der Nabelgegend, dort freie Bauchhöhle geöffnet. Eiter und Serum entleert, Bauch wieder vernäht. — † 21. 9. — Keine Section.

197. Paul Röblitz, 15 Jahre. — Vor Weihnachten 5 Wochen Blinddarmentzündung. Darmcatarrh dauernd, am 13. April neue Erkrankung. — Zustand vor der Operation: Diffuse Resistenz in der Ileocoecalgegend bis zur Mittellinie reichend. 38,5, 90. — Diagnose: Appendicitis. — Befund: 28. 4. 00 Eiter unterhalb des Coecum, Proc. zieht schräg nach unten medianwärts fast bis zur Blase. Proc. im mittleren Drittheile perforirt, enthält Kothstein. Grosser Abscess zwischen Dünndarmschlingen nach links über die Mittellinie hinausgehend, drainirt. — Verlauf: 14. 5. Viel Koth aus der Wunde entleert. Revision ergiebt 2 Löcher im Coecum, Appendixansatz und zweites durch Arrosion entstandenes; eine nach oben rechts führende Fistel wird gespalten. Zunehmender Verfall der Kräfte. — † 6. 6. 00. — Obductionsbefund: Zwischen Magen und Leber graugelber Eiter, desgleichen zwischen Rectum und Blase. Im Coecum ein pfenniggrosser Defect. Von hier führt ein Weg bis zu einem Abscesse, der die linke Ileocoecalgegend einnimmt. In diesen Abscess taucht das S. romanum hinein: es hat 3 schwarzumsäumte erbsengrosse Defecte in seiner Wand.

200. Stud. jur. H., 22 Jahre. — 3 leichte Attaquen. Am 28. 4. auf der Reise wieder erkrankt, leichter Verlauf, 37.8. 3. 5. Morgens 6 Uhr plötzlich

Durchbruch. — Zustand vor der Operation: Facies hippocratica, Bauch straff, excessive Schmerzen. Puls 120, klein. — Diagnose: Leichte Appendicitis. — Befund: 3. 5. 11 Uhr Vormittags freier Eiter im Bauche zwischen den Darmschlingen, weiter unten im kleinen Becken stinkender Eiter. Wurmfortsatz im mittleren Theile gangränös, geht ins kleine Becken, wird entfernt. Auswaschung der Bauchhöhle. — Verlauf: Patient verfällt mehr und mehr, stirbt 20 Stunden p. op. — † 4. 5. 00. — Obductionsbefund: Obduction ergiebt allg. Peritonitis. Distales Ende des Processus und Kothstein tief unten im kleinen Becken.

232. Frau Lina Hoffmann, 28 Jahre. — Vor 2 Wochen Leibschmerzen, seit 6 Tagen Erbrechen, gestern Kothbrechen, dabei noch Stuhlgang und Abgang von Winden. Im 4. Monate gravida. — Zustand vor der Operation: Diffuse Auftreibung des Leibes, keine peristaltischen Bewegungen. 130 P. Rechte Bauchseite frei. — Diagnose: Ileus. — Befund: 27. 11. 00. Schnitt in die Mittellinie. Trübes Serum im Bauche, von rechts kommt putrider Eiter. App. geht an den Rand des kleinen Beckens, distales Ende gangränös, perforirt, dort grosser Kothstein. Eiter im kleinen Becken, sodann nach rechts stinkender Eiter bis oberhalb der Leber verfolgt, Bauchhöhle ausgiebig ausgewaschen, 3 Röhren in die Tiefe, Tampon. — Verlauf: 28. 11. Nachts 3 Uhr Abort. Morgens 9 Uhr kleiner rascher Puls, aber schmerzlos; kein Erbrechen. Nachts Exitus. — Obductionsbefund: Allgemeine Peritonitis.

241. Hermann Henkel, 17 Jahre. — Mutter 2mal App. vor 3 Jahren. 2mal Lungenentzündung. Am 12. 12. 00 Schmerzen rechts; Mitt Januar 1901 Schmerzen links, dort Eiter entleert. Seit Februar waren stärkere Schmerzen rechts, Blut und Eiter im Stuhl und im Urin. — Zustand vor der Operation: Links Abscess mangelhaft incidirt. Grosser fluctuirender Tumor vor der Blase. Kleines Becken ausgefüllt. 140 P. — Diagnose: Appendicitis. — Incision in der Mittellinie sine Narkosi. — Verlauf: 25. 3. Abscess rechts geöffnet. 29. 3. Pleuritis sinistra; 900,0 seröses Sekret entleert. — † 2. 4. 01. — Obductionsbefund: Multiple Eiterherde im Bauche. Perforation in Ileum, Coecum, Colon ascendens, Quercolon und Harnblase. Distales Ende des Proc. vermiformis perforirt ins Col. asc. Proximales Ende des Processus verschlossen; 2 Kothsteine im, ein dritter neben dem Processus. — Auswärts ungenügend operirt, hier nicht mehr.

247. Arthur Kressler, 8 Jahre. — Vor 4 Tagen Erbrechen und Leibschmerzen, hohes Fieber, weiterhin Auftreibung des Leibes. Schmerzen besonders rechts hinten. — Zustand vor der Operation: Bauch mässig aufgetrieben, unsichere Dämpfung rechts vorne oben. 39,0 Temp., 120 P. — Arzt erst am 3. Tage zugezogen. Diagnose: Appendicitis. — Befund: 2. 5. 01: Schnitt hinten trifft nur auf glasiges Oedem; er wird nach vorne verlängert. Eiter hoch oberhalb der Spina; derselbe geht nach hinten als subphrenischer Abscess, sodann geht er quer durch den Bauch hinter den Gedärmen über die Mittellinie hinaus, nach unten zum kleinen Becken ebenfalls fast bis zur Mittellinie. Drainage mittelst umwickelter Röhre. — Verlauf: Patient fiebert weiter; deshalb 11. 5. 01 Schnitt medianwärts verlängert. App. medianwärts verlaufend, sehr lang, im mittleren Drittheile perforirt, Kothstein daneben. Proc. entfernt; 2 weitere ins

kleine Becken führende Gänge werden drainirt. 26. 5. deutliche peristaltische Bewegungen; Erbrechen. Eiterherd im Douglas durch Schnitt ins Rectum entleert. 27. 5. vorliegende Darmschlinge angeschnitten, viel Koth entleert. 1. 6. alle Speisen fliessen aus Fistel ab, deshalb letzter Versuch. Därme geklebt. Stenose befindet sich im Jejunum, im Bereiche des quer durch den Bauch gehenden Abscesses. Stenose beseitigt. — † 2. 6. 01. — Obductionsbefund: Darmschlingen verklebt; Tod an Choc.

262. Paula Hanke, 8 Jahre. — Früher oft Leibschmerzen. Am 27. 7. Morgens 5 Uhr erkrankt mit Leibschmerzen und Erbrechen, hohem Fieber. — Zustand vor der Operation: Bauch nicht erheblich aufgetrieben. Schmerz besonders rechts hinten, dort unsicheres Infiltrat. 37,5, 140. Kind verfallen. — Diagnose: Appendicitis. — Befund: 29. 7. 01. Schnitt oberhalb des Beckenrandes führt nur auf oedematöses Fett. Schnitt vorne führt in freie Bauchhöhle, viel Eiter zwischen den Darmschlingen; beide Schnitte vereinigt. Proc. liegt lateralwärts vom Coecum fast bis zur Leber hinauf. Proc. enthält im distalen Ende grossen Kothstein, ist an 2 Stellen gangränös, perforirt, nirgends verwachsen. Abscess ist nach oben vor und hinter die Leber gelaufen (subphrenisch), andererseits ins kleine Becken hinabgestiegen. Ausspülung des Bauches, Coecum entleert und wieder vernäht. App. entfernt. — Verlauf: Kind erholt sich nicht wieder. — † 29. 7. Abends 7 Uhr. — Keine Section (vergl. S. 117).

265. Frau D., 25 Jahre. — Seit 4. August Schmerzen unter der Leber, kaum Fieber bei zunehmender Pulsfrequenz und Auftreibung des Leibes und Erbrechen. Am 12. 8. Abends 37,6 und 120. Transport nach Jena. — Zustand vor der Operation: Bauch hoch aufgetrieben. Rechts unten keine deutliche Dämpfung. Gesicht verfallen. M. 38,4, 120, klein. — Diagnose: Unklar. — Befund: 13. 8. Schnitt rechts vorne führt auf verklebte Darmschlingen, trübes fibrinös-eitriges Exsudat zwischen denselben. Schnitt nach oben verlängert, dort erst Dickdarm gefunden, Leber freigelegt; unterhalb des vorderen Leberrandes viel putrider Eiter, dort distales Ende des Processus 3 Finger breit hinter dem vorderen Leberrande an derselben fixirt, dort perforirt am Sitze eines grossen Kothsteines. Eiter ist auch hinter die Leber gelaufen (subphrenischer Abscess). Drain hinter die Leber. App. entfernt. — Verlauf: Puls kehrt post op. gut wieder, keine Schmerzen mehr. — † 14. 8. — Keine Section.

273. Karl B., 18 Jahre. — Seit 14 Tagen krank; zuerst hohes Fieber und Erbrechen, seit 8 Tagen nicht mehr hoch. Gestern plötzlich Verschlechterung, Zunahme der Auftreibung. — Zustand vor der Operation: Rechte obere Bauchgegend stark vorspringend, hell tympanitisch. Leberdämpfung fehlt. Oberhalb des Lig. Poup. nichts Abnormes, hinten rechts Prominenz. 37.8. 120. — Diagnose: App. — Befund: 5. 10. 01. Hinten Incision. Muskeln nicht infiltrirt. Derbe darmähnliche Membran liegt vor. Incision in dieselbe entleert enorme Mengen von stinkendem Eiter und von Gas. Kothstein. Bauch sinkt sofort ein. Puls post op. 160. — Verlauf: 6. 10. Patient schwach, Puls aber leidlich. 120. Hände kalt, Abends schwächer. — † 7. 10. — Obductionsbefund:

App. liegt lateralwärts vom Cöcum, intraperitoneal: er taucht mit seiner perforirten Spitze in den zwischen Leber und Gallenblase, Duodenum und Quercolon gelegenen Abscess ein. Duodenum in seinem absteigenden Theile perforirt (linsengross). Keine Peritonitis. Im r. unteren Lungenlappen eine luftleere Partie.

Hinzuzufügen sind noch dieser Verlustliste 3 Individuen, die an Perforation durch Fremdkörper im engeren Sinne zu Grunde gingen. Einer starb rasch nach Perforation eines spitzen Holzstückes, einem zweiten brachten 2 besonders kleine Kirschkerne den Tod, drei Mal bewirkte ein Weintraubenkern den Durchbruch des Appendix; von diesen drei wurden zwei gerettet, ein Individuum starb an diffuser Peritonitis.

Wahrscheinlich an Kothstein gestorben sind schliesslich noch 2 Männer, deren Appendix am Abgange vom Coecum perforirt war; ein Kothstein ist nicht gefunden worden; wahrscheinlich hatte er gerade in der Basis des Processus gesteckt, wurde bei Druck durch die Attaque in's Coecum entleert; Sectionen fanden nicht statt, sodass der Nachweis des Steines im Coecum nicht gelang. Beide starben durch Perforation eines ursprünglich abgekapselten Abscesses in die freie Bauchhöhle; beide konnten durch rechtzeitige Operation gerettet werden.

Wie erklärt sich nun der acute Anfall von Appendicitis? Zuweilen ist die Sache sehr einfach. Wenn ein spitzer Fremdkörper in den Appendix geräth, so wird er das distale Ende desselben rasch perforiren und einen jauchigen Abscess zur Entwicklung bringen. Aber auch der stumpfe Fremdkörper durchbohrt den Processus, wenn er nur genügend hart ist. Zuweilen hat das Loch genau die Form des betreffenden Fremdkörpers, ist länglich, wenn ein Weintraubenkern, rundlich, wenn ein Kirschkern drückte; es ist scharfrandig, fast wie mit einem Locheisen von der entsprechenden Form geschlagen; incrustirt der Fremdkörper, so nimmt das Loch eine entsprechend andere Form an. 2 mal lag der Fremdkörper in unseren Fällen lose im Appendix; die Catastrophe hatte wahrscheinlich eingesetzt, als eben die Serosa der entsprechenden Druckstelle durchbohrt war, der Fremdkörper war sodann zurückgeworfen worden. Aehnlich wie harte Fremdkörper dürften Kothsteine wirken, wenn sie ausnahmsweise sehr hart sind; es giebt ja Kothsteine von solcher Härte, dass sie klingen, wenn man sie auf den Fussboden fallen

lässt; derartig harte Kothsteine könnten recht gut ebenso stark drücken als Kirschkerne.

Die meisten Kothsteine sind aber weich oder höchstens mittelfest; von einem energischen mechanischen Drucke kann wohl kaum die Rede sein; wie lange ein Kothstein im Appendix gelegentlich ertragen wird, das lehrt die oben erwähnte Beobachtung No. 167, S. 10. Dort sass er 10 Jahre im Appendix, und dieser war nicht einmal arrodirt. Wir finden ja auch oft genug bei Sectionen in den Appendices Kothsteine, die in keiner Weise arrodirend gewirkt haben. Andere wirken aber offenbar arrodirend; möglich, dass hier individuelle Verschiedenheiten eine grosse Rolle spielen, dass die Gewebe des einen resistenzfähiger gegen Druck sind, als die des anderen.

Vorgängige Erkrankung des Appendix erklärt diese Differenz in der Resistenzfähigkeit nicht. Wieder und immer wieder angestellte Untersuchungen haben ergeben, dass für gewöhnlich der Kothstein sich in einem ganz normalen Wurmfortsatze entwickelt, doch kommt er gelegentlich auch in einem an App. granulosa oder an Tuberculose leidenden Wurmfortsatze vor. Er besteht aus concentrisch geschichteten Lagen von Schleim; letzterer wird voraussichtlich am promptesten von einem Appendix geliefert, der möglichst viele Schleimdrüsen enthält, das ist aber der normale Appendix, nicht der an App. granulosa oder an Tuberculose leidende, dessen Schleimdrüsen mehr oder weniger schwer geschädigt sind, doch haben Tuberculöse immer noch mehr Kothsteine, als die an App. granulosa Leidenden (ich fand in toto nur 4 Fälle).

Für gewöhnlich entstehen, wie gesagt, die Kothsteine in durchaus normalen Wurmfortsätzen, die nur individuell verschieden auf den drückenden Fremdkörper reagiren; bei dem einen werden die tubulären Drüsen eher zerfallen, als beim anderen, der eine wird sodann mehr Narbengewebe zum Schutze gegen den Eindringling bilden, als der andere. Wir operiren meistens während oder nach dem Anfalle, der beim kothsteinhaltigen Appendix ja fast immer zu eitriger Appendicitis führt; durch den Anfall sind die Gewebe so zerstört, dass man nichts mehr erkennt von den Barrièren, welche vor dem Anfalle die Natur gegen den Feind schaffte. Nur ein glücklicher Zufall gestattet zuweilen einen Einblick in die stille Thätigkeit des Organismus. Für gewöhnlich liegt während der ersten Attaque der Kothstein frei im arrodirten Appendix; letzterer

wird mehr weniger durch den Anfall zerstört, wir sehen nichts; der Stein muss anders liegen, wenn wir noch etwas sehen wollen:

No. **138.** Knabe F. 9 Jahre alt, aufgenommen 25. 1. 99.

Der sehr gracile, aber bisher angeblich immer gesunde Knabe ist seit 4 Tagen erkrankt mit Erbrechen und hohem Fieber. Bald trieb sich der Bauch auf, doch wurde in den ersten Tagen keine Diagnose gestellt.

Status praesens: Elendes Kind, Bauch extrem aufgetrieben, kein Tumor nachweisbar. Temperatur Morgens 8 Uhr 39,0, Puls 130.

Incision ergiebt, dass Processus medianwärts verläuft, mit der gangränösen Spitze an der Linea innominata adhärent, dort umhüllt von Ileumschlingen. Stinkender Abscess entleert, Processus entfernt, Tampon.

Verlauf: Etwas fieberhaft, Kind erholt sich nicht, schreit fast beständig. Bald entleert sich Koth aus der Wunde, deshalb 5. 2. Revision derselben. Es findet sich ein Loch in der Wand des Coecum (Abtragungsstelle des App.; dieses Loch wird abermals vernäht. Eine Fistel führt in die grosse Beckenschaufel, Drainage derselben. Kind fiebert und schreit weiter.

26. 2. Abdomen geöffnet, grosse Mengen eitrig-serösen Secretes entleert. Bauchhöhle ausgespült. Tod nach wenigen Stunden.

Obduction ergiebt Vereiterung der retroperitonealen Drüsen, Thrombophlebitis der Vena port. und ihrer Aeste, Leberabscesse; rechtsseitige Pleuritis.

Mikroskop.: Ausserhalb der Wand des Proc. ca. 1 cm von der gangränösen Partie entfernt steckt ein Kothstein, von schwartigem Bindegewebe umgeben.

Hier war der 7 mm lange bohnenförmige Stein offenbar längst vor der Attaque arrodirend durch die Wand des App. hindurch gedrungen; letzterer hatte sich energisch zur Wehr gesetzt, durch Bildung von massenhaftem Narbengewebe an seiner Aussenseite den Fremdkörper eingekapselt und unschädlich gemacht; dort mochte er wohl bereits Jahr und Tag gesteckt haben, bis die Attaque einsetzte, die zur Entfernung des Appendix sammt dem Kothsteine zwang.

Der Fall demonstrirt in ausgezeichneter Weise, dass nicht das Eindringen eines Kothsteines in die Wand des Appendix als solches den Anfall hervorruft, trotzdem dass dadurch ein genügend mit Mikroorganismen gespickter Fremdkörper einverleibt wird. Ebenso wenig dürfte die Arrosion der Schleimhaut einer Appendixwand durch frei liegenden Kothstein als solche hinreichen, um einen Anfall hervorzurufen. Nur wenn dieser Kothstein sehr hart ist, wenn er sodann nicht bloss die Schleimhaut, sondern auch die Muscularis endlich auch die Serosa durchtrennt, wird er einen Anfall hervorrufen können; für gewöhnlich wird der Stein nicht bis zur

Serosa vorgedrungen sein, wenn die Attaque einsetzt; wir sehen da die Serosa auch oft genug nur gangränös, nicht perforirt bei der Operation, mechanisch hat der Stein die Serosa also nicht direct geschädigt, letztere wurde nur gangränös, weil die Attaque auf faulem Boden einsetzte, deshalb bald Gangrän herbeiführte. Dass der Stein während seiner die Schleimhaut arrodirenden Thätigkeit schon Infectionsträger in die Gewebe hineinschafft und den Organismus öfter schwer schädigt, davon bin ich fest überzeugt, doch lässt sich ein stricter Beweis nicht führen. Auffallend häufig haben Pleuritiden und Pneumonien bei Individuen gespielt, die später an Appendicitis purulenta erkranken; andere hatten Jahr und Tag vor der Attaque oft Leibschmerzen, die wohl auf Rechnung des arrodirenden Kothsteines kommen; noch andere, besonders Kinder sind bleich und zart, weil sie beständig Gift in kleinsten Dosen resorbiren. Alle diese Schädigungen kommen wohl auf Rechnung des arrodirenden Steines, aber den Anfall selbst leitet er wohl relativ selten ein, dazu gehört noch etwas anderes neues.

Dieses andere neue demonstrirt jedes Präparat eines wegen Perforation oder Gangrän entfernten Wurmfortsatzes, aber diese Präparate sind nicht beweiskräftig, weil man Ursache und Folge nicht unterscheiden kann. Jedes Präparat beweist, dass bei der Attaque starke frische Blutungen in die Gewebe erfolgen, aber ob diese Blutungen Folge oder Ursache der Attaque sind, das kann man nicht erkennen, zumal die Gewebe arg gelitten haben. Um diese Frage zu entscheiden, bedarf es der Untersuchung von Präparaten, die während resp. gleich nach der Attaque von Appendicitis non purulenta gewonnen wurden; gleichzeitig bedarf es genauer klinischer Beobachtung derartiger leichter Attaquen, ohne dass eine Operation erfolgt, weil durch letztere die Beobachtung des Falles gestört wird. Präparate von App. non purulenta sind nöthig, weil alle Gewebe in denselben gut erhalten sind. Ich erinnere daran, dass in allen bald nach der Attaque operirten Fällen die Untersuchung der Präparate frische Blutungen in die Schleimhaut und zwar sowohl zwischen die tubularen Drüsen als zwischen die geschlossenen Follikel ergeben hatte; 1 mal war auch bei einer ganz frisch nach der Attaque operirten Kranken (No. 86, S. 31) blutiger Schleim im Lumen des App. gefunden; dieser Befund spricht schon für Blutung als Causa des Anfalles, aber er beweist immer noch

noch nicht sicher, mehr Gewicht bekommt er, wenn folgende klinische Beobachtung dazu sich gesellt:

Frau Dr. med. X., 42 Jahre alt.

Aus gesunder Familie stammende Frau hatte vor 19 Jahren nach ihrer ersten normal verlaufenden Entbindung mehrere Monate lang Schmerzen rechterseits, die vom rechten Ovarium auszugehen schienen; kein Fieber. Nach der Geburt des 4. Kindes 1893 trat wieder eine leise Empfindlichkeit rechts auf, die aber wieder verschwand; dieses leise Ziehen wiederholte sich im Laufe der nächsten Jahre noch öfter.

Ende August 1901 trat Morgens ohne jede äussere Veranlassung zum ersten Male ein wirklicher Schmerzanfall auf, zuerst im ganzen Leibe, sodann in der rechten Seite. Der Schmerz war so heftig, dass Patientin sich aufs Sopha legen musste; nach $^1/_2$ Stunde war der Schmerz vorüber, doch blieb eine Empfindlichkeit in der Gegend der Harnblase zurück für diesen Tag.

Vom 4.—11. October bestand spontan dauernde Empfindlichkeit rechts unten, wobei aber Patientin sich in keiner Weise schonte.

Am 21. October Nachmittags 4 Uhr setzte ohne jede nachweisbare Ursache ein ausserordentlich heftiger Schmerz im ganzen Leibe ein; er zog sich bald nach rechts unten, strahlte auch auf die Gegend der Blase aus; es bestand Brechreiz, doch kam es nicht zum Erbrechen. Patientin warf sich in gekrümmter Stellung ins Bett und machte warme Umschläge. Um 5 Uhr war die Temperatur 38,6, der Puls 116. Der heftige Schmerz liess jetzt nach, doch blieb von 5 Uhr an eine deutliche Empfindlichkeit rechts zurück, die zu 3tägiger Bettruhe zwang. Die Temperatur fiel wahrscheinlich schon nach wenigen Stunden wieder ab, da Patientin sich gegen 8 Uhr bereits im Allgemeinen wohl fühlte. Ein um 6 Uhr zugezogener Arzt konnte keinen Tumor nachweisen. In den nächsten Tagen war die Temperatur 36,2, Puls normal, Appetit gut, Stuhlgang normal.

Am 24. stand Patientin auf, hatte aber noch das Gefühl von Wundsein in der rechten Seite; sie bekam Vormittags 10 Uhr eine Tamarinde; diese wirkte prompt. Dabei wurde entdeckt, dass in den entleerten Excrementen einzelne Blutgerinnsel waren; sie lagen innerhalb der Kothmassen, sahen dunkelroth aus, lösten sich binnen wenigen Stunden im Wasser auf. Im Ganzen wurden ca. $^1/_2$ Dutzend derartiger Gerinnsel entleert. Am 24. Abends fand eine genauere gynäkologische Untersuchung statt; sie ergab negative Resultate; man fand aber in der rechten Unterbauchgegend eine unsichere längliche auf Druck empfindliche Resistenz, die nichts anderes sein konnte, als der leicht geschwollene Appendix. An den nächsten beiden Tagen entleerte Patientin wiederholt ganz umschriebene, im Wasser ca. kirschengrosse grauweisse Schleimpfröpfe, während die Entleerung von Blut vollständig aufgehört hatte. Die Empfindlichkeit verringerte sich im Laufe der nächsten Tage, war aber am 1. November noch nicht ganz verschwunden, wohl aber am 4. November. Am 20. November wieder leises Ziehen rechts.

Patientin beobachtete sich als Frau eines Arztes ausserordentlich genau, sie entdeckte sofort die nach Einnehmen der Tamarinde mit dem Stuhlgange entleerten Blutcoagula, die jede andere Kranke übersehen haben würde; sie fand schliesslich auch die Schleimpfröpfe.

Dass hier eine acute Attaque von App. non purulenta vorlag, das ist nicht zu bezweifeln; sie trieb die Temperatur auf 38,6, den sonst ganz langsamen Puls der Frau auf 112. Nach wenigen Stunden war sie vorüber, der heftige Schmerz schon nach einer Stunde. 62 Stunden später wurden auf Abführmittel die Blutcoagula, von Faeces eingeschlossen entleert, während an den beiden Tagen zuvor keine Blutgerinnsel abgegangen waren, weil Patientin im Bette liegend wenig Stuhlgang gehabt hatte. Alle diese Momente zusammen rechtfertigen folgende Anschauung: es besteht bei der Kranken App. granulosa wahrscheinlich seit langer Zeit; sie äusserte sich dadurch, dass gelegentlich leises Ziehen beobachtet wurde. Ende August 1901 erfolgte die erste sehr geringfügige Attaque; sie wurde nicht beachtet; ernster war der am 21. October einsetzende Anfall; der Schmerz war ausserordentlich heftig, aber nur eine Stunde lang, trotzdem stieg die Temperatur für kurze Zeit — wahrscheinlich nur für 4 Stunden — auf 38,6 bei 112 Pulsen, dann weiterhin kein Fieber bei nachlassendem Schmerze; 3 Tage später werden auf Abführmittel Blutcoagula entleert, später Schleimpfröpfe. Dieser ganze Symptomencomplex wird unbedingt durch die Annahme einer Blutung in die Schleimhaut des Appendix erklärt; die Blutung war offenbar eine erhebliche, sie zertrümmerte hier und da das einschichtige Epithel, was bei App. gr. in grosser Ausdehnung die Granulationen überzieht, die Blutung erfolgte in das Lumen des Appendix ev. mit rascher Ausdehnung desselben; daher wohl der wüthende Schmerz, das rasche Ansteigen der Temperatur und der Pulsfrequenz. Zuerst normaler Stuhlgang im Laufe der ersten 60 Stunden, d. h. also: die im unteren Theile des Dickdarmes resp. im Rectum befindlichen Kothmassen wurden entleert, sodann auf Abführmittel Entleerung des blutgerinnselhaltigen Inhaltes des Coecum, schliesslich Entleerung von circumscripten Schleimpfröpfen höchst wahrscheinlich auch aus dem Appendix stammend, eine Reaction des letzteren auf den Bluterguss, der in sein Lumen stattfand.

So, und nicht anders lässt sich der Fall erklären. Operation hat nicht stattgefunden, aber an der Diagnose „Appendicitis" ist absolut nicht zu zweifeln. Der Sturm ist vorläufig vorüber, möglich, dass neue Anfälle zur Exstirpation des sicherlich an App. gr. leidenden App. zwingen.

Die Attaque brachte keinen Nachtheil, weil wahrscheinlich der Appendix während der Blutung leer war; hätte er kothigen Inhalt gehabt, so wäre es wohl gar nicht zur Bildung von Gerinnseln

gekommen; das Blut wäre sofort diffus zwischen die Kothmassen gerathen. Weil letztere fehlten, ging die eigentliche Attaque auch so rasch vorüber; die von der Blutung aufgerissene Schleimhaut wurde nicht inficirt durch den Koth. Der Appendix entledigte sich prompt der Blutgerinnsel; auch sie hatten keine Möglichkeit zu faulen, weil sie rechtzeitig exmittirt wurden. Dass auch ein an App. gran. erkrankter Wurmfortsatz sich prompt zusammenziehen kann, das wurde schon oben erwähnt; ist doch die Musculatur desselben ganz gesund, nur die Schleimhaut ist verändert.

Aehnlich prompt wird der kranke App. auch bei unserer Frau Dr. med. gearbeitet, sich dadurch der gefährlichen zu Fäulniss neigenden Blutcoagula entleert haben; dadurch wurde Infection des App. vermieden. Die Causa der Attaque war also hier die Blutung, nicht die Infection, letztere blieb aus, weil die Infectionsträger exmittirt wurden. Die Beobachtung ist ja eine vereinzelte, trotzdem ist sie von grossem Werthe, weil sie in schlagender Weise den ganzen Vorgang der Attaque demonstrirt. Es ist nicht wahrscheinlich, dass bald ein ähnlich genau verfolgter conservativ behandelter und dadurch erst richtig instructiver Fall in meine Hände kommt; er erklärt nicht bloss den Befund bei der oben erwähnten Kranken (No. 86, Seite 31), sondern auch die Attaque in anderen, abweichend von dem geschilderten verlaufenden Fällen, die uns nunmehr beschäftigen sollen.

Wie wird die Blutung in die desorganisirte Schleimhaut wirken, wenn der Appendix voll gestopft voll Koth ist? Werden nicht sofort die Infectionsträger durch die in Folge der Blutung abgehobene Epithelschicht hindurch wandern und Infection bewirken?

No. **135.** Martha Vorkäufer, 27 Jahre, aufgenommen 17. 1. 99, entlassen 12. 2. 99.

Mutter an Gebärmutterkrebs, Vater an Schlaganfall gestorben. Im Uebrigen ist die Familie ganz gesund, auch Pat. selbst will nie erheblich krank gewesen sein. Während der Periode hat Pat. stets heftige Schmerzen, sonst hat sie nie Beschwerden irgend welcher Art von Seiten des Bauches bemerkt.

Am 15. 1. bemerkte Pat. Morgens, ohne eine Ursache zu wissen, krampfartige Schmerzen in der Regio epigastrica, dabei Uebelkeit, wenig Appetit; gegen Abend zogen die Schmerzen mehr nach der Ileocöcalgegend, vergingen aber gegen 9 Uhr so weit, dass Pat. ruhig schlafen konnte. Gegen 3 Uhr Morgens erwachte Pat. schon wieder in Folge von sehr heftigen Schmerzen über den ganzen Leib. Starkes Erbrechen; Stuhlverhaltung. Der Vormittags hinzugerufene Arzt constatirte geringes Fieber, gab Opium und Eis, worauf

das Erbrechen sogleich nachliess. Weil heute noch starke Schmerzen bestanden, ordnete er die Ueberführung in die chirurgische Klinik an.

Status praesens: Mittags 2 Uhr. 37,7; 120 P. Bauch ganz flach, aber sehr empfindlich. Kein Tumor nachweisbar, auch nicht in der alsbald eingeleiteten Narkose; vermehrte Resistenz am lateralen Rande des Rectus. Incision ergiebt trübe seröse Flüssigkeit frei im Bauche. Netz liegt lose vor, hinter ihm Dünndarmschlingen, und erst hinter diesen wird der penisartig gespannte, ums Dreifache verdickte, hier und da gelblich durchscheinende, an erbsengrosser Stelle mit Fibrin überzogene, nicht perforirte Wurmfortsatz entdeckt. Er entspringt an der vorderen Wand des Typhlon, ist eine kurze Strecke weit mit demselben verwachsen, wendet sich dann nach oben und innen, um sodann nach abwärts zu ziehen und dort mit plumper Spitze frei zu endigen. Ablösung gelingt leicht. Schleimhaut auf dem Durchschnitte schwarz verfärbt; Processus vollgepfropft voll ziemlich derben Kothes; kein Kothstein.

Dreifache Naht mit Catgut. Tampon auf Netzstelle. Reactionsloser Verlauf. Bereits vor Ablauf der 4. Woche vollständig geheilt entlassen.

Die mikroskopische Untersuchung des entfernten Fortsatzes ergab das typische Bild des App. granulos. haemorrh. in ganz besonders ausgesprochener Weise; die zelligen Elemente an der Innenfläche des App. sind trotz der Schwarzfärbung (beginnende Gangrän) sämmtlich wohl erhalten, man sieht die Granulationen so gut, wie die Hämorrhagien, nur die oberflächlichsten Schichten der kranken Schleimhaut scheinen zerstört zu sein (vergl. Taf. V, Fig. 3).

Patientin wurde 35 Stunden nach Beginn der heftigen Attaque operirt, als letztere schon im Abklingen war. Trotzdem trübe Flüssigkeit frei im Bauche. Leider wurde dieselbe keinem Züchtungsverfahren unterworfen; ich zweifle nicht, dass sie zahlreiche Mikroorganismen unterhielt; finden sich doch selbst in ganz klaren Exsudaten, worauf ich gleich zurückkomme, Mikroorganismen. Schleimhaut des Appendix schwarz verfärbt, trotzdem Epithelzellen im mikroskop. Bilde noch wohl erhalten, Kerne deutlich tingirbar, also beginnende nicht vollendete Gangrän. Diese Veränderung gleichmässig im ganzen Verlaufe des Appendix, letzterer mit enormen Mengen von Blutergüssen durchsetzt. Letztere hatten das aus Granulationen bestehende intertubuläre Gewebe weithin aus einander gedrängt, so dass die gelockerte innerste Epithelschicht dem directen Einflusse der Kothsäule ausgesetzt war. Sodann waren die Mikroorganismen durch die ganze Wand des App. hindurch und schliesslich in den Bauchraum gewandert. Appendix verdickt, penis-artig, an einer Stelle mit Fibrin belegt, trübes Serum im Abdomen. Auch hier

hat, wie ich glaube, eine Blutung in die Granulationen die Attaque ausgelöst. Aehnlich dürfte es im folgenden, ausserordentlich schweren Falle gewesen sein:

No. **203**. Herr St., 36 Jahre alt, aufgenommen 19. 5. 1900.

Der stets sehr blasse, magere Schriftsetzer erkrankte am 17. 4. Nachmittags an heftigen Leibschmerzen. Der behandelnde Arzt versäumte Temperaturmessungen, stellte die Diagnose auf Bleikolik; erst drei Wochen später bemerkte er, dass Fieber vorhanden sei, er schickte den Kranken wegen Verdacht auf Typhus in die medicinische Klinik. Dort wurde er 8 Tage lang bei stets hohem Fieber (39—39,5) beobachtet, Typhus ausgeschlossen. Patient klagte beständig über intensive Schmerzen unten im Bauche, seit 2 Tagen wütheten sie auch in der Magengegend; es traten Schüttelfröste auf bei mehr als 40,0 Temp.

Status praesens: Blasser, seit gestern icterisch aussehender Mann mit ganz extrem aufgetriebenem Bauche. Leber erheblich vergrössert, bis zum Nabel hinabragend, Milz nicht nachweisbar vergrössert. Keine Beschwerden von Seiten der Blase, kein Erbrechen. 39,0 M.-Temp. und circa 150 P.

Kein Tumor nachweisbar, später auch in tiefster Narkose nicht.

19. 5. Incision durch den Musc. rectus abd. dext. Leber gross, grau verfärbt, Gallenblase ohne Steine, Pankreas intact. Unten freie Flüssigkeit im Bauche. Sofort sieht man den ausserordentlich langen Proc. vermif. straff gespannt ins kleine Becken hinablaufen unmittelbar neben der Vena hypogastrica, mit der Wand des kleinen Beckens durch leicht sulzig ödematöses Gewebe verklebt; nur an einer etwa erbsengrossen Stelle findet sich gelb-eitrig infiltrirtes Fett.

Der Processus wird am proximalen Ende vom Coecum getrennt; dort ist er ganz normal, weiter distalwärts ist er sulzig ödematos; Entfernung gelingt leicht. Tampon auf das Lager des Processus.

Verlauf: Fieber wie abgeschnitten in den ersten Tagen, später steigt die Temperatur öfter auf 38,0 Abends, weil der Bauch dick bleibt, so dass die Wundränder gezerrt werden. Pat. erholt sich sehr langsam, macht auch, um etwas für sich zu thun, zahlreiche Diätfehler (übermässige Aufnahme von Eiern). Erst vom 19. 6. an wurde die Temperatur ganz normal, die Wunde schloss sich erst 27. 7. 1900. Appetit gut, Stuhlgang desgleichen, trotzdem besteht mässige Auftreibung des Leibes, die aber schon ante op. beobachtet wurde (vielleicht die Folge einer Hernia incarcerata, vor 4 Jahren operirt). November 1901 ganz gesund.

Die mikroskopische Untersuchung des exstirpirten Processus ergab im distalen, am meisten entzündeten Ende desselben relativ normale Drüsen; im proximalen Ende waren die tubulären Drüsen überall durch Granulationen aus einander gedrängt, zahlreiche Blutungen.

Hier stellte der interne Kliniker die Frage, ob ich überhaupt noch eine Operation für möglich hielte bei dem anscheinend pyaemischen Kranken mit dem vollständig unklaren Krankheitsbilde.

Die enorme Auftreibung des Leibes, die wüthenden Schmerzen in der Oberbauchgegend, die Schüttelfröste mit nachfolgendem Icterus liessen an Thrombophlebitis der Vena portarum mit nachfolgendem Leberabscesse denken. Da ich schon einmal einen solchen desolaten Fall verloren hatte, da unglückliche Ausgänge einer Krankheit, wenn operirt worden ist, immer der Operation zur Last gelegt werden, so nahm ich zuerst Anstand, in den hoch aufgetriebenen Leib hineinzuschneiden. Aber der Kranke, den ich 4 Jahre zuvor wegen Hernia incarcerata operirt hatte, bat flehentlich um die Erlösung von seinen Qualen, wenn er auch den Operationssaal nicht lebend verlassen sollte. Das Mitleid mit ihm drückte mir das Messer in die Hand, ohne Diagnose schnitt ich ein und zwar zunächst auf die Oberbauchgegend, den Sitz der Schmerzen. Dort wurde nur eine grau verfärbte Leber nachgewiesen. Magen und Pankreas waren gesund, deshalb Fortsetzung des Schnittes nach unten im Verlaufe des Rectus abdom., Dünndarmschlingen nach oben verschoben, Processus neben der Vena hypogastrica freigelegt und exstirpirt, Bauchmuskeln mit Müh und Noth durch Catgutnaht vereinigt, Hautwunde bleibt unvernäht, weil die Spannung ganz extrem ist in Folge der Auftreibung der Darmschlingen. Der Bauch blieb noch Wochen lang aufgetrieben, der Puls klein und frequent bei 38 A. T.; allmälig wurde die offenbar inficirt gewesene Leber kleiner, der zum Skelette abgemagerte Mann nahm wieder etwas Nahrung zu sich, erholte sich ganz allmälig, doch dauerte es noch viele Monate, bis er wieder arbeitsfähig wurde.

Und diese ganze extrem schwere Krankheit war die Folge einer Blutung in die Substanz eines durchaus nicht schwer an App. gr. haem. erkrankten Wurmfortsatzes. Er war nur im proximalen Theile ausgedehnter afficirt, im distalen viel weniger; es fiel mir auf, dass dort an einer Stelle ein harter Kothklumpen die sternförmig, also normal gelagerte Schleimhaut so bedrängt hatte, dass er in einer Nische des Sternes die Drüsen ganz verdrängt hatte, also direct der Muscularis aufsass; möglich, dass dadurch eine gewisse Kothsteinwirkung zu Stande kam, die sich mit den Effecten der App. gran. haemorrh. combinirte, so, dass erstere den Boden lieferte für den offenbar doch leichten Beginn der Attaque, während weiterhin der Sturm immer heftiger wurde, weil Resorption von Kothbestandtheilen hinzukam. In dieser Weise würde sich vielleicht

am ungezwungensten der ascendirende Verlauf der Attaque und deren Bösartigkeit nach Ablauf von 5 Wochen erklären.

Beide, während der Attaque operirten Kranken hatten also frische Blutungen in der Substanz des chronisch kranken Appendix. Diese Blutungen sind selbstverständlich von zahlreichen Autoren gesehen und beschrieben worden; es handelt sich immer nur um die Deutung des Befundes mit Hinblick auf die Entstehung der Attaque. Ich bin geneigt, die Blutung für das primäre zu halten, die Infection für das secundäre. Die Blutung erfolgt deshalb so leicht, weil die Gewebe verändert sind, entweder durch App. granulosa oder durch arrodirenden Kothstein oder auch durch Tuberculose. Ueberall haben wir Granulationen mit leicht zerreisslichen Gefässen vor uns; aus ihnen kann es jederzeit zu Blutungen kommen, dadurch können Epithelien gelöst werden, wo sie noch vorhanden sind (bei der Appendicitis granulosa) oder es können die Granulationen als solche (beim Kothsteine) zerfallen. Traumatische Einflüsse, die ja nicht ganz selten eine Rolle beim Einsetzen der Attaque spielen (bes. das Aufheben von schweren Lasten) würden das Eintreten einer solchen Gefässzerreissung begünstigen.

Möglich, dass auch geringere Schädigungen, Hustenstösse, deren sich Patient, wenn sie im Schlafe erfolgen, gar nicht bewusst ist, Anlass zu solchen Blutungen geben können, desgl. energische Bewegungen der Beine (der langsame Schritt der Rekruten).

Dass auch ein gesunder Appendix auf geringfügige Schädigungen mit Blutungen in die Substanz reagirt, das wurde schon oben erwähnt.

Besonders interessant war mir die privatim mitgetheilte Beobachtung eines Collegen in Düsseldorf: er fand bei der Operation eines seit 24 Stunden eingeklemmten Leistenbruches neben einer Dünndarmschlinge den Appendix im Bruchsacke; letzterer war gangränös, erstere nicht. Hier konnte die Umschnürung im Bruchsackhalse keine sehr energische gewesen sein, sonst wäre die Dünndarmschlinge nicht intact geblieben; sie hielt sich, während der App. unter der gleichen Umschnürung brandig wurde, ein Beweis, wie hinfällig derselbe ist.

Wenn also schon ein gesunder Appendix z. Th. in Folge von Blutergüssen in seine Substanz leicht brandig wird, so nimmt es nicht Wunder, dass auch ein kranker App. schwer durch Blutergüsse geschädigt wird. Je nach der Intensität derselben wird er sich verschieden verhalten; bei geringfügigen Blutungen wird er

nur durchgängig für Mikrokokken, bei schweren wird er selbst gangränös werden.

Wie rasch Mikroorganismen auch bei nur minimalen Blutungen in einen an App. gran. leidenden Appendix die Wand desselben passiren und in die Bauchhöhle eindringen, das lehrte hier eine Beobachtung, durch die der Beweis geführt wurde, dass selbst in anscheinend völlig klarem Exsudate Bacillen zu finden sind, wenn das Züchtungsverfahren angewandt wird; ohne dasselbe würde man keine Ahnung von der Beimischung von Mikroorganismen gehabt haben. Der Fall ist allerdings complicirt, wodurch aber seine Beweiskraft in letzt erwähnter Richtung nicht leidet; im wasserklaren Serum wurden Bacillen gefunden, allerdings nicht die gewöhnlichen, sondern anscheinend ein ganz besonderer, doch kommt es ja hier nur darauf an, zu beweisen, dass eben kurze Zeit nach Beginn einer Attaque Bacterien im klaren Serum gefunden wurden.

No: **268**. Paul Müller, 8 Jahre alt, aufgenommen 1. 9. 1901, entlassen 20.9.1901. Früher wiederholt Leibschmerzen. Vorgestern erkrankt mit Erbrechen, gestern Abend 38,2, heute früh transportirt; bei der Aufnahme 38,6, P. 120. Kein Tumor bei dem blassen Knaben fühlbar, nur schmerzhafte Resistenz, dabei aber Bein im Hüftgelenk flectirt.

Sofort Zickzackschnitt, freie Bauchhöhle geöffnet. Typhlon mit Pseudomembranen weithin bedeckt, desgl. unteres Ende vom Ileum; Typhlon stark mit Luft gefüllt. Dahinter tief im Winkel zwischen Typhlon und Ileum ein sehr langer adhärenter, anscheinend ganz normaler Wurmfortsatz, Ende knopfförmig. Exstirpation.

Spur von freier Flüssigkeit im Bauche. Züchtung ergiebt schon am nächsten Tage massenhafte plumpe Bacillen in zahlreichen Colonien.

Verlauf: Patient bis 3. 9. sehr vergnügt, kein Fieber. Nachmittags 3 Uhr setzen aber unter hohem Fieber schwere Erscheinungen, heftige Krämpfe ein, die ohne Unterbrechung bis zum nächsten Morgen 1 Uhr dauern. Während der ersten $1^1/_2$ Stunden war ausschliesslich die linke Körperhälfte betroffen, dann traten die clonischen Zuckungen rechts $^3/_4$ Stunden lang auf, um abermals auf links überzugehen und dort bis 1 Uhr zu bleiben. Stets war der Facialis ganz betheiligt. Zeitweise war auch die Kehlkopfmusculatur ergriffen, so dass synchron mit den Zuckungen der übrigen Musculatur Röcheln und unarticulirte Töne vernehmbar wurden; Nystagmus war vorhanden, Trismus und Opisthotonus fehlten vollständig. Herzthätigkeit, Puls und Athmung waren von Anfang an sehr beschleunigt. Temp. Abends 39,6. Puls Nachts 164.

Binnen 10 Minuten liessen die Krämpfe gegen 1 Uhr nach; zuerst hörte das linke Bein, dann der linke Arm, endlich der Facialis auf zu zucken; Nystagmus und Zuckungen des linken Mundwinkels verschwanden zuletzt, dann war Patient tief benommen. Die Temperatur fiel am nächsten Morgen auf

36,5, blieb dauernd subnormal, während der Puls zuerst noch sehr frequent (144), erst allmälig zur Norm zurückkehrt (bis 9. 9.). Der Kranke war bis zum 6. noch fast bewusstlos, dann erwachte er allmälig. Am 15. 9. wurde festgestellt, dass eine leichte spastische Lähmung des linken Armes zurückgeblieben war. Dieselbe bestand noch im November 1901, als Patient wegen Blasensteines abermals aufgenommen und operirt wurde; er hatte sich inzwischen körperlich völlig erholt.

Die mikroskopische Untersuchung des Appendix ergab nicht sehr ausgesprochene App. gran., minimale, aber doch sichere Blutungen. Im klaren, aus der freien Banchhöhle entleerten Serum wurde ein Bacillus gefunden, der am meisten an Typhusbacillen erinnerte; genaueres über seine Eigenschaften konnte nicht festgestellt werden. Von Typhus konnte nach dem weiteren Verlauf des Falles gar keine Rede sein; wir hatten ein einziges Mal bei den schweren Krämpfen eine Abendtemperatur von 40,0, dann fiel sie am nächsten Morgen zur Norm ab und blieb auch dauernd normal; Durchfälle fehlten.

Ob die Krämpfe direct oder indirect durch die Infection mit dem erwähnten Bacillus angeregt waren, das ist mehr als zweifelhaft. Es war schon ein Bruder des Patienten unter den Symptomen eines Gehirnleidens gestorben; entfernt ist möglich, dass irgend eine Anomalie auch im Gehirne unseres Kranken steckte, die sich geltend machte in Folge der Infection. Wahrscheinlicher ist, dass letztere gar nichts mit dem Gehirnleiden zu thun hat. Patient war am Tage nach der Operation völlig wohl, der Bauch war frei, weil die Causa morbi, der kranke Appendix, entfernt war. Die im Abdomen zurückgebliebenen Bacillen machten sich in keiner Weise geltend. Erst 52 Stunden post op. setzten die Krämpfe ein; sie sind kaum mit der Infection in causalen Zusammenhang zu bringen. Wohl aber hat dieselbe auf der Basis der Blutung die leichte Attaque von Appendicitis angeregt, weil eben der Wurmfortsatz an Appendicitis granulosa litt, also für Bacillen wohl durchgängiger war als ein normaler Appendix.

Dieser Fall ist eine vereinzelte Beobachtung; weitere Untersuchungen, speziell weitere Züchtungsversuche von farblosen, serösen Exsudaten aus der freien Bauchhöhle, wenn solche bei acuten Attaquen von Appendicitis non purulenta durch Operation gewonnen werden (selten vorhanden), sind nöthig, um die Details der Infection und die Infectionsträger kennen zu lernen; neben

Staphylo- und Streptokokken und Bact. coli mögen noch viele andere die Appendicitis-Attaquen anregen können, wenn ein chronisch kranker Wurmfortsatz vorhanden ist.

Dass der Typhusbacillus einen solchen Anfall auslösen kann, ist schon oben durch einen einschlägigen Fall bewiesen. Ob die Erreger der Influenza in gleicher Weise wirken können, darüber sind die Ansichten sehr getheilt; dass die Influenza vielfach alte Schäden aufrüttelt, ist wohl nicht zu bezweifeln. Ich habe allerdings nur eine einzige Beobachtung, die vielleicht einen Zusammenhang zwischen Influenzainfection und Appendicitis demonstiren könnte:

No. 121. Robert Frischmuth, 25 Jahre alt, aufgenommen 15. 8. 1898. Seit 6 Tagen App. Infiltrat dicht oberhalb des Lig. Poup. Incision entleert 3 Esslöffel stinkenden Eiters aus einem durch Netzmassen abgeschlossenen Abscesse. Drainage.

Patient lehnt weitere Operation ab und verlässt gegen ärztlichen Rath die Klinik mit geheilter Wunde.

Am 30. 1. 1899 wird er wieder aufgenommen, weil sich seit acht Tagen abermals ein Abscess an alter Stelle bei geringem Fieber entwickelt hat. Incision entleert stinkenden Eiter; sofort sieht man an der medianen Seite des Abscesses das perforirte distale Ende des Appendix; kein Kothstein. Appendix verläuft von der unteren Circumferenz des Coecum aus lateralwärts bis in den Abscess. Processus einfach mit Catgut abgebunden, weil alle Gewebe morsch sind, keine Naht vertragen. Umwickeltes Rohr in die Tiefe.

Befinden am nächsten Tage gut. Am 1. Februar Morgens Kopfschmerzen, Temperatur normal, aber Erbrechen. Verbandwechsel, Tampon entfernt, Bauch frei. Am folgenden Tage excessive Kopfschmerzen, spastische Lähmung der oberen Extremitäten sowie der rechten Gesichtshälfte. Abends 39,0 Temp.

3. 2. 1899 Exitus.

Obduction ergiebt Thrombose des Sinus longitudinalis und beider transversi. Embolia art. pulmon. dextri von dort aus; Bauchhöhle frei.

Der Obducent erklärte mit voller Sicherheit, dass Influenza-Thrombose vorliege. Ob aber diese Influenza, von der Patient selbst eigentlich recht wenig wusste, die Attaque von Appendicitis angeregt hat, das dürfte mehr als zweifelhaft sein. Jedenfalls ist das Zusammentreffen von beiden Krankheiten etwas auffallend, so dass ich den Fall nicht unerwähnt lassen wollte.

Bei Stricturen und Stenosen setzt die Attaque gleichfalls akut und unvermittelt ein; man wird kaum annehmen können, dass irgend ein mechanisches Hinderniss proximalwärts von der Strictur

den Anfall hervorruft. Wenn wirklich ein Fremdkörper obturirend wirkt, so entsteht anscheinend wenigstens ein etwas vom gewöhnlichen abweichendes Krankheitsbild, was ich einmal zu sehen Gelegenheit hatte:

No. **61.** Christian Hossfeld, 38 Jahre, aufgenommen 2. 6. 1896; entlassen 5. 10. 1896. Vor 3 Wochen begannen Schmerzen im Bauche quer über dem Nabel, zogen dann nach rechts unten. Nach 8 Tagen erst ging Patient zum Arzte, der Operation später vorschlug.

Derbes Infiltrat oberhalb des Lig. Poup.

Temp. 38,3, Puls 84.

5. 5. Incision führt in circumscripten Abscess; derselbe wird drainirt. Langsame Heilung. Patient lehnt zweite Operation ab, wird aber zu derselben gezwungen, weil sofort nach Schluss der Wunde wieder Fieber auftritt.

4. 8. 1896. Inc. Processus medianwärts verlaufend, an Ileumschlinge adhärent mit dem distalen Ende; letzteres ist perforirt an der Spitze, aber in Adhäsionen eingehüllt. Entfernung des Appendix. Tampon.

Der ausserordentlich lange Appendix hat 2 Centimeter vom distalen Ende entfernt eine Strictur, wodurch sein Lumen auf circa die Hälfte reducirt ist. Proximalwärts von derselben steckt ein grösseres Knochenstück so, dass seine Spitze gerade in der Strictur steht.

22. 8. Wundverlauf gestört, weil Drainrohr zu früh entfernt wurde; man musste in meiner Abwesenheit 5. 9. nochmals incidiren. Patient entlief ungeheilt, beging Selbstmord, weil er in Concurs gerathen war.

Der schleichende Beginn des Leidens, so, dass Patient erst 8 Tage nach dem Einsetzen der Schmerzen zum Arzte ging, lässt wenigstens daran denken, dass allmälig der Fremdkörper sich mehr und mehr in die Strictur hineinkeilte, letztere schliesslich ganz ausfüllte, so dass sich Secret jenseits derselben anhäufte. Dabei wurde die Spitze des Processus, was man doch auch selten sieht, ungefähr 10 cm von der Valvula Bauhini entfernt, an der glatten, dem Mesenterialansatze gegenüber gelegenen Wand des Ileum adhärent, um dort zu perforiren, als die Spannung jenseits der Strictur zu stark geworden war. Der ganze Fall hatte etwas „abweichendes", mehr kann man wohl nicht sagen, es erschien deshalb gerechtfertigt, Reflexionen über die Genese der Attaque an der Hand desselben anzustellen.

Für gewöhnlich setzt auch, wie erwähnt, bei der Strictur und der Stenose die Attaque ganz acut ein, sie kann nicht durch langsam obturirenden Pfropf, etwa einen harten Kothklumpen bedingt sein, sie muss durch andere Momente verursacht sein. Man spricht

von Schleimanhäufung hinter der Strictur, aber wie kommt diese so rasch zu Stande?

Warum verursacht ein völlig abgeschlossener Hydrops resp. ein Empyem des Wurmfortsatzes ähnliche Schübe, nur nicht so bösartiger Natur, weil sie nicht auf putrider Basis erfolgen? Ich habe zahlreiche Strictur- und Empyempräparate durchgesehen; überall finde ich Blutergüsse, aber sie sind geringfügig, können auch durch die Manipulationen am Wurmfortsatze während der Operation bedingt sein. Nur ein Präparat (von No. 160 p. 55 stammend) scheint ziemlich einwandsfrei zu sein: der App. war nicht abgebunden, sondern sammt seiner im Coecum gelegenen Basis exstirpirt worden, trotzdem finden sich kleinere und grössere Blutergüsse in seiner Substanz (vergl. Taf. II, Fig. 2). Möglich also, dass auch bei Stricturen die Blutung in die Granulationen, die neben mehr oder weniger zertrümmerten Drüsen gewöhnlich den distalen Theil des Processus jenseits der Strictur ausfüllen, den Anlass zu vermehrter Schleimbildung resp. zur Attaque geben. Möglich, dass das, was ich als Fremdkörperentzündung resp. als Perialienitis oder Perixenitis bezeichnet habe, als ich die Ursache des Gallensteinkolikfalles erörterte, auch auf minimale Blutungen hinausläuft, die bei aseptischem Boden nur geringen, bei inficirtem schweren Sturm erregen, weil jetzt die Infectionsträger in die verletzten Gewebe eindringen können. Der Umstand, dass ich doch nur einmal unter vielen hunderten von Gallenblasenentzündungen acute Gangrän der Gallenblase gesehen habe und dass diese acute Gangrän 12 Stunden nach einer sehr brüsquen Untersuchung Seitens eines Arztes, dessen unzarte Hand gefürchtet ist, mit Schüttelfrost und 39,5 Temp. in die Erscheinung trat, während vorher noch gar kein Anfall stattgefunden hatte — diese Erfahrung spricht doch unbedingt für traumatische Entstehung der Gangrän, bedingt durch Blutung in die Wand der Gallenblase mit nachfolgender baldiger Infection der aus einander geworfenen Gewebe. Ich kenne jetzt eine grosse Anzahl von Gallensteinkranken, bei denen der erste Kolikanfall im Anschlusse an ein Trauma (Aufheben schwerer Lasten, Zerrungen des Körpers u.s.w.) entstand; sie bekamen bald leichte, bald schwere Attaquen, je nach dem Inhalte ihrer Gallenblasen; es ist wahrscheinlich, dass auch geringfügigere Schädigungen der Gallenblase, wie sie die tägliche Arbeit mit sich bringt, eine Rolle spielen als Ursache des acuten

Anfalles von Cholecystitis. Möglich, dass überall stärkere oder schwächere Blutungen in die doch vielfach ulcerirte Gallenblasenschleimhaut den ersten Anstoss zu den Attaquen geben; die Blutung braucht ja durchaus nicht erheblich zu sein, sie kann sich auf eine kleine circumscripte Stelle beschränken, braucht nur in die Granulationen, nicht ins Cavum der Gallenblase erfolgen; eine solche Blutung würde wahrscheinlich vollständig genügen, um bei aseptischem Inhalte der Gallenblase Vermehrung der Flüssigkeit, bei inficirtem Inhalte das Eintreten von Mikroorganismen in die lädirte Stelle zu ermöglichen.

Nahe liegt ein Vergleich mit dem Einsetzen eines Erysipels. Niemand glaubt wohl mehr an die Existenz eines specifischen Erysipelcoccus; zahlreiche Microorganismen können Erysipel erregen, wenn sie in die Lymphgefässe der Haut eindringen; sie bewerkstelligen ihren Eintritt oft, gewiss öfter als wir denken, auf dem Wege einer minimalen Wunde. Der Kratzeffect an der Nase ist ja bekannt genug, aber auch das Befallenwerden von granulirenden, unterm Verband befindlichen Wunden dürfte sich oft dadurch erklären, dass die Kranken im Schlafe sich umhergeworfen und dadurch ihre Granulationen verletzt haben. Zuweilen sieht man ja die Wirkung des Traumas ganz deutlich, so noch kürzlich hier: Zwei im Kniegelenke resecirte Jungen (beiderseits granulirende Wunden an den offen gelassenen Längsschnitten) lagen nebeneinander in ihren Betten; sie zankten und prügelten sich schliesslich. Abends bekam der eine Schüttelfrost mit 39,0 Temp.; am nächsten Morgen constatirte man ein deutliches Erysipel. In einem 2. Falle trat Erysipel ein nach brüsquer Streckung eines oberhalb des resecirten Kniegelenkes durchmeisselten Beines; es bestand noch eine minimale Wunde; sie blutete stark bei der Refracturirung des Beines, am nächsten Tage hatten wir ein Erysipel von der kleinen Wunde aus. Microkokken existiren auf jeder granulirenden Wunde; sie dringen nicht ein, so lange die Granulationen intact sind; eine geringfügige Verletzung derselben öffnet ihnen die Pforte. Das wird ja am besten durch das Sondenerysipel bewiesen; heut zu Tage sondiren wir kaum noch, haben deshalb auch weniger Erysipel als früher.

Jeder Vergleich hinkt bekanntlich; wenn ich aber ein Vergleichsobject für die acute Attaque von Appendicitis suche, so würde ich nicht die Tonsillitis, sondern das Erysipel nehmen. Die Tonsillitis wird dadurch vorbereitet, dass sich abgestossene Epithelien in den Krypten der Tonsille ansammeln; analoge Krypten fehlen im Appendix. Der bekannte sternförmige Hohlraum, den man auf dem Durchschnitte eines normalen Appendix sieht, zeigt ja spitze Winkel, die entfernte Aehnlichkeit mit Krypten haben, aber ein solcher normaler Fortsatz erkrankt eben nicht an Appen-

dicitis, es sei denn, dass ein Kothstein sich in demselben etablirt und ihn atrodirt; dann hört am Sitze des Steines jene scheinbare Kryptenbildung auf. Entwickelt sich Appendicitis granulosa im Wurmfortsatze, so verschwindet die Sternfigur mehr und mehr, die Innenwand des Appendix wird immer glatter (vergl. die Fig. 1, Taf. II), weil tubuläre Drüsen und geschlossene Follikel mehr und mehr atrophiren. Nur wenn viele Granulationen im Appendix auftreten (Taf. IV, Fig. 3) könnte es zu Kryptenbildung in denselben kommen, doch sah ich nichts dergleichen. Wir haben einen runden Hohlraum vor uns, der gewöhnlich entweder mit einer einzelligen Epithelschicht oder mit einer dünnen Lage von Granulationen ausgekleidet ist; grosse Mengen von letzteren, so dass sie den Hohlraum fast ganz ausfüllten, sind selten, kommen vorwiegend distalwärts von einer Strictur vor.

Wenn wir uns nun vorstellen, dass in diese bald spärlichen bald abundanteren Granulationen gelegentlich, besonders nach leichtem Trauma Blutungen erfolgen, so haben wir alle Bedingungen für das Eintreten eines Erysipels. Und im klinischen Bilde ähnelt in der That die acute Attaque von App. oft einem Erysipel. Schüttelfrost und hohes Fieber leiten hier wie dort die Scene ein, wenn die Infection irgendwie erheblich ist; von da bis zum leichtesten Anfall existiren bei beiden Krankheiten alle Uebergänge. Auch weiterhin ähnelt die appendicitische Attaque einem Erysipel. Beim Erysipelas cutis werden die zugehörigen Lymphdrüsen relativ selten schwer inficirt, das geschieht viel häufiger bei der Infection der grossen Lymphgefässe, bei Lymphangitis; die Lymphdrüsen schwellen wohl immer, hier wie dort, aber sie vereitern mit Vorliebe nur bei Lymphangitis.

Bei der Attaque von Appendicitis habe ich bisher nur 3 mal deutlich nachweisbare Infection der zugehörigen Lymphdrüsen gesehen, die grossen Lymphgefässe nehmen also wohl relativ selten Infectionsträger auf, desto häufiger die kleinen, mehr den Lymphgefässen der Haut vergleichbaren.

Sie befördern anscheinend den Infectionsträger prompt in den grössten Lymphraum, den der Mensch besitzt, nämlich die Bauchhöhle, wenn auch manche in die zugehörigen Lymphdrüsen geschoben werden.

Wie rasch dieser Transport geschieht, ist schon oben bei Fall

No. 268 S. 149 erörtert worden; unten werden wir sehen, dass bei einem Kranken mit kothsteinhaltigem Appendix 27 Stunden nach Beginn der Attaque die freie Bauchhöhle gefüllt war mit trübem Exsudate, was eine Reinkultur von massenhaftem Bact. coli enthielt; dort war das Exsudat noch klar, hier war es trübe. Dieses klare Exsudat betrachte ich als das erste Schutzmittel, dessen sich der Organismus bedient, um der Infectionsträger Herr zu werden: sein zweites Schutzmittel sind die weissen Blutkörperchen, sie kommen erst zur Thätigkeit, wenn der Feind intensiver angreift: dann kommt es peu-à-peu zur Eiterung.

Einen für die Bauchhöhle specifischen Vorgang vermag ich in der Exsudatbildung nicht zu erblicken; sie kommt in der Brusthöhle ebenso gut vor, desgleichen in den Gelenken, schliesslich auch — nur nicht frei, sondern vertheilt — im Gewebe bei jeder Phlegmone, bei jedem Erysipele. Ueberall sucht der Organismus zunächst durch Bildung eines mehr weniger klaren Exsudates der Infectionsträger Herr zu werden. Das inficirte Bein schwillt bei Lymphangitis gewaltig an, alle Gewebsmaschen strotzen voll Flüssigkeit, bei Ruhe- und Hochlagerung schwillt es wieder ab, es braucht nicht zur zweiten Instanz, zur Eiterung zu kommen, wenn die Behandlung früh genug einsetzt, die Infectionsträger nicht sehr virulent sind.

Zäher ist schon die Infection der kleinsten Hautlymphgefässe, vielleicht weil das Gift in sehr vielen kleinen Hohlräumen steckt, doch wird bekanntlich auch beim Erysipel das Gift meist durch seröses Exsudat überwunden.

Aehnlich liegt die Sache beim Erysipel der Bauchhöhle, wenn das Gift auf dem Wege der kleinsten Lymphgefässe des Appendix in dieselbe eindringt und nicht gleich putride Stoffe mit eintreten; dann wird ein seröses Exsudat schon mit dem Gifte fertig, zumal dieses immer relativ langsam eintritt, nicht brüsque, wie bei der Verletzung. Wird die Infection intensiver, so treten Eiterkörperchen in Thätigkeit, um die Kokken zu überwinden: wir sahen die Reste von periappendicitischen Abscessen in Gestalt von gelben Massen im Abdomen liegen, konnten Eiterkörperchen nachweisen und spärliche Staphylo- und Streptokokken aus diesen Massen züchten. Wir haben denselben Vorgang vor uns, der sich so oft bei der multiplen Osteomyelitis abspielt: schmerzhafte Ge-

lenkschwellungen gehen zurück, kleine Herde in den Weichtheilen werden wohl oft ganz resorbirt oder sie dicken sich ein, so dass man ähnlich gelbe Massen in ihnen findet, wie im periappendicitischen Abscesse der Bauchhöhle.

Also auch diese Leistung der Bauchhöhle ist nichts Aussergewöhnliches; sie ist möglich, weil die Infectionsträger relativ langsam eintreten, wahrscheinlich auch nicht sehr virulent sind Selbst appendicitische Infectionen, d. h. die durch Gangrän eines Appendix entstandenen können, wie oben erwähnt, überwunden werden, wenn sie nicht putride sind — wieder keine specifische Leistung, wenn auch die Bauchhöhle einzelne Hilfsmittel besitzt, die anderen Organen abgehen, worauf ich gleich zurückkomme.

Weil langsam eindringende Infectionsträger re vera in der Bauchhöhle vernichtet werden, hat sich nun allmälig die Lehre entwickelt, dass auch das intacte Bauchfell relativ unempfindlich sei und zwar deshalb, weil es ausserordentlich prompt die aufgenommenen Infectionsträger resorbire, wodurch letztere dem Blute zugeführt und vernichtet würden. Ich halte diese Lehre für unzutreffend. Gegen rasch und unvermittelt eindringende Infectionsträger ist die bis dahin intacte Bauchhöhle des Menschen ausserordentlich empfindlich. Geht ihm das Gift in mehr oder weniger filtrirter Form, meist relativ langsam zu, so kann der Organismus seine Schutzkräfte entwickeln; erfolgt der Einbruch rasch, so ist der Organismus wehrlos. Das Peritoneum verhält sich genau ebenso, wie jedes andere Gewebe, speciell wie eine Gelenkmembran. Nähert sich ein eitriger Process, z. B. eine Osteomyelitis der Femur-Epiphyse langsam dem Kniegelenke, so kann letzteres vereitern, ohne dass erhebliche Erscheinungen auftreten; durch wiederholte Punctionen gelingt es des Eiterungsprocesses Herr zu werden: die Resorptionsfähigkeit der Gelenkmembran ist vermindert durch Veränderung der Endothelien, das Gelenk hat sich gewissermassen langsam an das Gift gewöhnt, d. h. seine natürlichen Schutzmassregeln gegen dasselbe in Thätigkeit gesetzt. Ganz anders liegt die Sache, wenn es frisch im völlig intacten Zustande brüsque inficirt wird; auf einen Stich mit der Schusterahle ins Kniegelenk sah ich acute Vereiterung eintreten, die binnen 48 Stunden zu enormer Schwellung des ganzen Beines führte, so dass sofortige Resection des Gelenkes nöthig war. Das Gelenkinnere lieferte

eine vorzügliche Brutstätte für Micrococcen, die bis dahin intacte Gelenkmembran resorbirte sie prompt.

Genau ebenso empfindlich ist das jungfräuliche Peritoneum des Menschen, während Thiere sich offenbar ganz anders verhalten, so dass Experimente an letzteren nur mit grosser Vorsicht auf den Menschen zu übertragen sind. Selbst die geringfügigste Verletzung des bis dahin gesunden Peritoneum ist und bleibt bei der geringsten Infection ein gefährliches Ereigniss; je intacter das Bauchfell, desto empfindlicher ist es. Die viel gepriesene normale Resorptionsfähigkeit des Bauchfelles besteht sicherlich; ich wünschte, es resorbire nicht so intensiv, dann käme noch mancher Inficirter mit dem Leben davon. Wie es prompt resorbirt, so ist es im intacten Zustande auch ein Nährboden ersten Ranges für Infectionsträger, diese werden auch dann sehr rasch resorbirt, wenn sie in zahllosen Exemplaren vorhanden sind. Die Laparotomie bei kleinem Ovarialtumor ist, wenn die Geschwulst tief unten fixirt, also bei weitgeöffneter Bauchhöhle entfernt werden muss, nach meinen Erfahrungen stets gefährlicher, als die Entfernung einer vielfach verwachsenen grossen Geschwulst. Wenn nach Exstirpation einer solchen kleinen Cyste, die binnen 15 Minuten entfernt ist, eine Peritonitis eintritt, so fragt man sich immer: „wie viel Gift kann denn bei unseren jetzigen Cautelen in die Bauchhöhle gekommen sein? Gewiss doch nur eine minimale Menge, aber sie genügt, um eine schwere Peritonitis hervorzurufen; individuelle Verschiedenheiten spielen auf diesem Capitel gewiss auch noch eine grosse Rolle, aber Ausschlag gebend sind sie nicht. Die alte Lehre, dass das intacte Peritoneum ausserordentlich empfindlich sei, muss in jeder Richtung aufrecht erhalten werden, gleichgültig, ob gelegentlich Ausnahmen vorkommen (Vorfall von Darmschlingen nach Stichverletzungen u. s. w.). Ich habe Peritonitis entstehen sehen nach Nahtsticheiterungen, nach minimalen Verletzungen des Peritoneum bei Nierenexstirpation, nach Entfernung eines Bauchdeckenfibromes, wobei das Peritoneum an kaum linsengrosser Stelle eröffnet und nicht gleich wieder vernäht wurde. Nur sofortige Vernähung des verletzten Peritoneum schützt gegen Infection: das Peritoneum schützt sich nicht selbst durch sofortige Resorption der Infectionsträger, wodurch dieselben im Blute ver-

nichtet würden, es gestattet eine enorme Entwickung derselben und resorbirt sie dann prompt so lange, bis der Tod erfolgt.

Wenn wir heut zu Tage so selten Peritonitis sehen nach Eröffnung des gesunden Peritoneum, so erklärt sich das dadurch, dass wir in der That aseptisch operiren, die Intestina durch Compressen schützen, nur aseptisches Material in der Tiefe der Bauchhöhle zurücklassen. Warum starben denn früher so viele Menschen an den Folgen der Laparotomie? Warum erzielte Spencer Wels schon glänzende Resultate, als in Deutschland omnes mortuae sunt? Resorbirt heute das Peritoneum besser als früher?

Die Lehre, dass das gesunde Peritoneum rasch Infectionsträger resorbire und unschädlich mache, hat schon viel Schaden gethan, am meisten wohl bei der Exstirp. Recti. Es wurde gelehrt, dass man die Bauchhöhle unten nur auszustopfen brauche, das genüge; trete Peritonitis ein, so solle man ausspülen. Wie viel Menschen sind wohl diesem Vorgehen zum Opfer gefallen, bis man endlich zum alten Verfahren, zur peinlichsten Vernähung des Peritoneum mit der Serosa des heruntergezogenen Darmes zurückkehrte; damit hörte die Peritonitis nach Exstirp. Recti wieder auf.

Ganz anders verhält sich das Bauchfell, wenn die Infectionsträger langsam per diapedesin eindringen. Es reagirt mit Flüssigkeitserguss und bald auch mit Auswanderung zahlreicher weisser Blutkörperchen; die Endothelien verändern sich anscheinend; ich habe wiederholt das Endothel in der Umgebung von vereiterten Appendices mittelst Silberlösung untersucht; man findet nicht mehr das regelmässige viereckige Zellstratum, sondern viele isolirt liegende grosse Zellplatten zwischen kleinen und kleinsten Zellen, Stomata vermochte ich gar nicht mehr zu erkennen. Diese Befunde sind unsicher, bedürfen noch weiterer Controlle, immerhin scheinen sie zu beweisen, dass lebhafte Veränderungen im Endothel vor sich gehen. Möglich, dass die Gewebe weiterhin gewissermassen abgehärtet werden gegen die Infectionsträger, so dass auch directe Berührung keinen Schaden mehr bringt. Nur so können wir die sonst so auffallende Thatsache erklären, dass das entzündete Peritoneum nicht reagirt, wenn wir kleine appendicitische Eiterherde aus freier Bauchhöhle entleeren, wobei regelmässig die Umgebung

des Herdes mit putridem Eiter beschmutzt wird; ein gesundes Bauchfell würde zweifellos in heftigster Weise reagiren, ein entzündetes verhält sich indifferent und zwar deshalb, weil es, wie ich denke, nicht mehr resorptionsfähig ist. Was wir durch die aseptische Tamponade bei intactem Peritoneum erzielen wollen, nämlich eine local verminderte Resorptionsfähigkeit und Abschluss gegen die übrige Bauchhöhle durch aseptische traumatische Entzündung, das wird auch durch Reaction des Bauchfelles auf langsam eindringende Infectionsträger erzielt.

Specifisch ist die Leistung des Bauchfelles gegenüber der des Gelenkes nur in sofern, als die in der Bauchhöhle gelegenen Organe, speciell das Netz zu rascher Verklebung sich eignen, wodurch Abkapselung der Infectionsträger herbeigeführt wird, während die glatten Gelenkmembranen viel weniger zur localen Verklebung geneigt sind; gelegentlich sieht man auch diese.

Abkapselung und verminderte Resorptionsfähigkeit der den Herd umgebenden Bauchfellpartien schützen den Kranken eine Zeit lang gegen die deletären Folgen der Infection, nicht vermehrte Resorption des Bauchfelles. Wird der Herd langsam grösser und grösser, so reagirt das Bauchfell mit immer stärkerer Flüssigkeitsansammlung in dem umgebenden Gewebe und ev. mit grösserem Exsudate in nächster Nähe desselben. Bleibt er in alter Grösse oder bildet er sich zurück, so werden diese Infiltrate und Exsudate wieder resorbirt. Auch hier leistet das Bauchfell kaum mehr, wie jedes andere mit Lymphgefässen versehene Gewebe. Das Bein schwillt ab, wenn eine Lymphangitis durch Anwendung von Ruhe zum Stillstehen resp. Zurückgehen gebracht ist; dasselbe geschieht, wenn ein serös-eitriger Erguss im Kniegelenke durch Ruhigstellung des Gelenkes resorbirt wird.

Wird der abgekapselte Herd in der Bauchhöhle rasch grösser, so perforirt er in das bis dahin intacte Abdomen; der Gelenkeiter perforirt auf dem Wege der Schleimbeutel in die umgebenden Muskeln, hier und da der gleiche Vorgang, nur der Erfolg ist verschieden, dort tritt der Tod ein, hier vorläufig noch nicht.

Die Vorgänge der Vergrösserung und der Verkleinerung der Herde, der Resorption der Infiltrate und Exsudate, sie sind überall die gleichen; eine Ausnahmestellung hat die Bauchhöhle nur dadurch,

Fig 1

Fig. 2

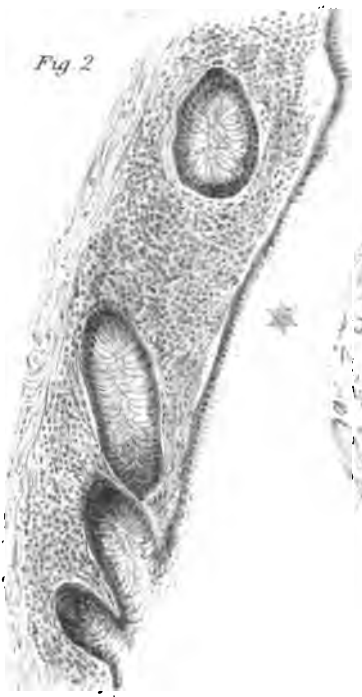

Fig. 3.

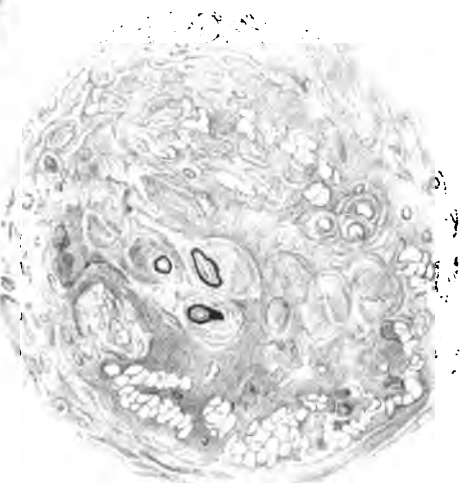

F. Lange, Lith. Inst. Berlin

Fig. 1.

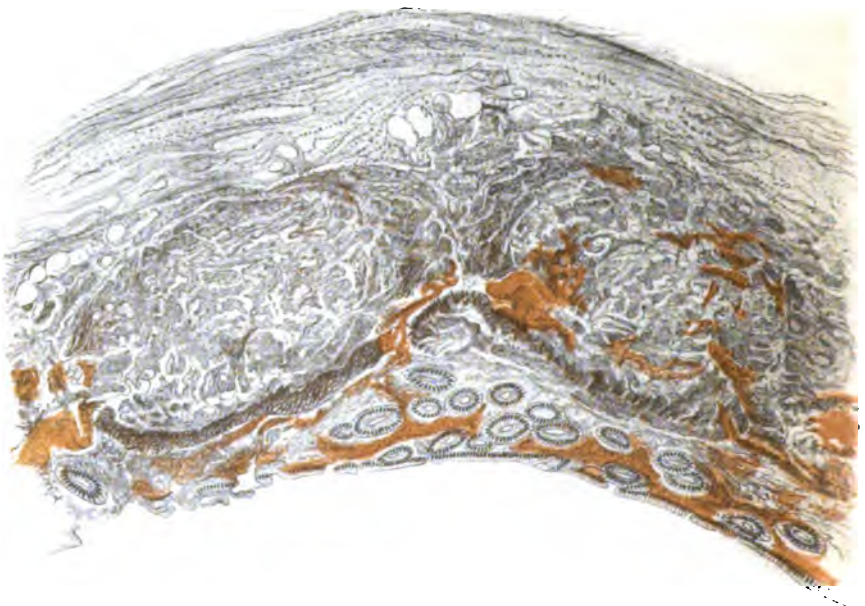

Fig. 2 *)

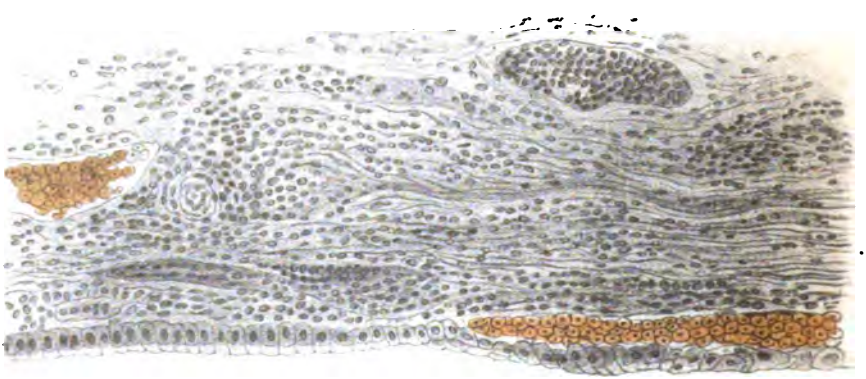

*) Anmerk. Die rothen Blutkörperchen haben versehentlich Kerne erhalten.

Neue Kunstanst. Berlin.

dass sie rasch verklebende Organe besitzt; diese rasche Verklebung schützt einigermassen gegen den deletären Einfluss von Faulstoffen, mit denen sie naturgemäss öfter zu kämpfen hat, als jede andere seröse Höhle. Aber selbst da verhält sie sich nicht viel anders als die Brusthöhle. Auch in dieser entstehen Verklebungen, wenn ein putrider Heerd sich langsam der Pleura pulmonalis von der Lunge her nähert; entwickelt er sich rasch, so fehlen Verwachsungen, wir bekommen ein diffuses jauchiges Empyem. Also auch der Brusthöhle gegenüber hat die Bauchhöhle keine Ausnahmestellung; ihr eine solche auf Grund von Thierexperimenten zu schaffen, halte ich für bedenklich. So viel mit Rücksicht auf die neuesten Ausführungen von Sonnenburg[1]) und Kümmell[2]). Beide scheinen diametral entgegengesetzte Ansichten zu vertreten, von der grossen Resorptionsfähigkeit des normalen Peritoneum alles Heil zu erwarten, während ich umgekehrt die in Folge der Entzündung verminderte Resorptionsfähigkeit desselben als Ausschlag gebend für die Herstellung der Kranken betrachte.

Erklärung der Abbildungen auf Tafel I—V.

Tafel I.

Fig. 1. No. 260. Herr K. Hochgradig entwickelte App. gr.; tubuläre Drüsen auf wenige Exemplare reducirt. Vergr. 15.

Fig. 2. No. 260. Herr K. Dasselbe Präparat bei x. Vergr. 145.

Fig. 3. No. 281. Marie B. App. fast völlig oblit. in Folge von App. gr.; proximaler Theil (vom distalen gänzlich getrennt); nur 3 tubuläre Drüsen sind erhalten. Vergr. 26.

Tafel II.

Fig. 1. No. 254. Meta S. App. gran. mit vielen Hämorrhagien; Abscess links im Bauche; Operation circa 3 Wochen nach der Attaque. Vergr. 36.

Fig. 2. No. 160. Otto W. Empyema append. Blutung unter die einzellige Epithelschicht. Tubuläre Drüsen sind gänzlich verloren gegangen, desgleichen geschlossene Follikel.

---

[1]) Deutsche med. Wochenschrift 1900. No. 5.
[2]) Verhandl. der Deutschen Gesellsch. f. Chirurgie 1901. S. 210.

Tafel III.

Fig. 1. No. 272. Hermann G. App. völlig obliterirt mit Erhaltung der geschlossenen Follikel. Vergr. 15.

Fig. 2. No. 253. Anna X. Tubuläre Drüsen und Epithel völlig verloren, trotzdem keine Obliteration. Vergr. $9^1/_2$.

Fig. 3. No. 264. Max X. Vollständige Obliteration des App., alle Drüsen zerstört. Vergr. 15.

Tafel IV.

Fig. 1. No. 263. Louis L. Proximaler Theil des schwer an App. gran. erkrankten Wurmfortsatzes; Drüsen und Epithelien ganz zerstört. Vergr. 15.

Fig. 2. No. 263. Louis L. Distaler Theil desselben App. Einzelne Drüsen und Epithelien erhalten; äusserstes distales Ende gangränös, nicht putride.

Fig. 3. No. 257. Marie R. App. mit Granulationen ausgefüllt, nur ein Halbring von Epithelien ist erhalten. Vergr. 26.

Fig. 4. No. 257. Marie R. Dieser Halbring 118mal vergrössert.

Tafel V.

Fig. 1. No. 139. Marie W. Appendix penisartig. Tubuläre Drüsen bis auf wenige Exempl. reducirt. Schwache Vergr.

Fig. 2. No. 139. Marie W. Derselbe Schnitt stark vergrössert (unten), Pat. operirt 4 Wochen nach der letzten Attaque.

Fig. 3. No. 135. Martha V. App. penisartig, Schwere frische Blutungen. Schleimhaut schwarz. Pat. op. 30 Stunden nach Beginn der Attaque. Starke Vergr.

Fig. 4. No. 95. Curt B. App. weich, noch wenig erkrankt; einzelne Blutungen; Mesenterialdrüsen verkalkt.

Fig. 5. No. 140. Marie X. Normale tubuläre Drüsen; geschlossene Follikel fehlen (Fremdkörper?).

Fig. 1

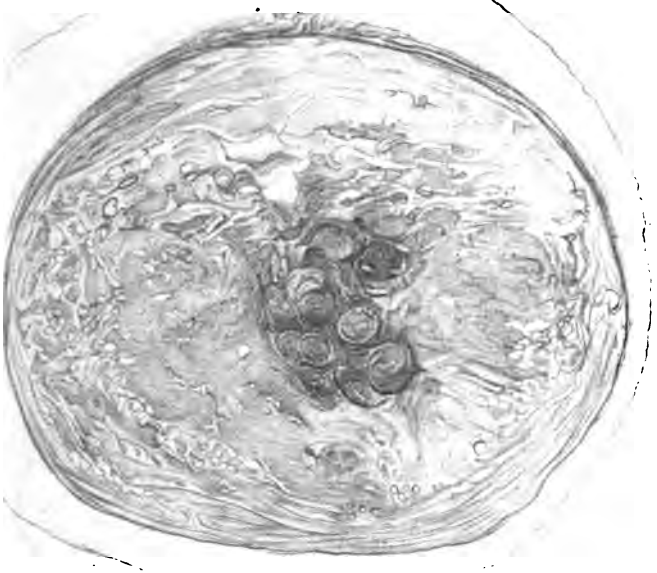

Fig 2

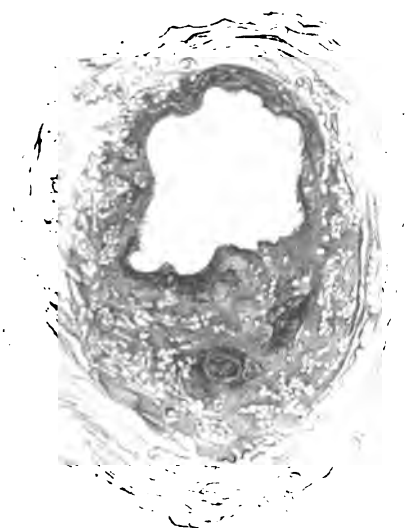

Fig 3

Fig. 1

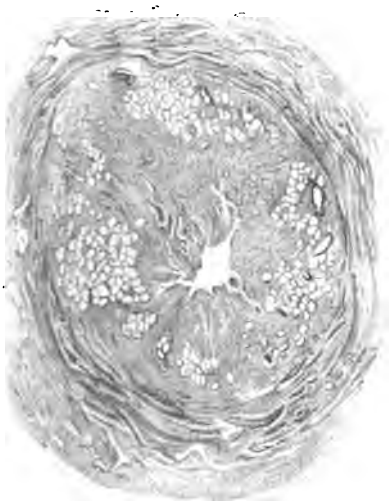

Fig. 2

Fig. 3.

Fig. 4.

F. Haase lith. Inst. Berlin

Fig. 1

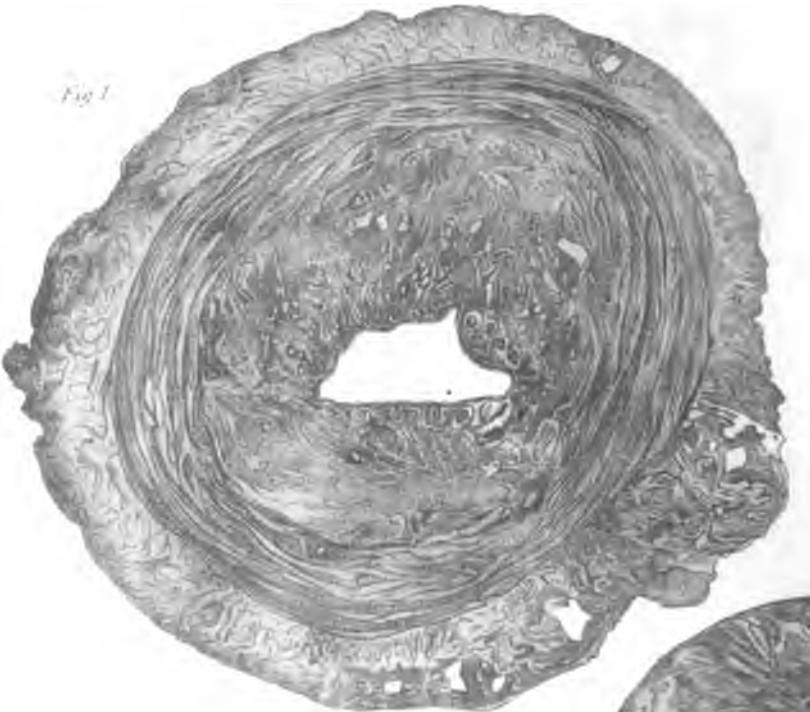

Fig. 2

Fig. 3

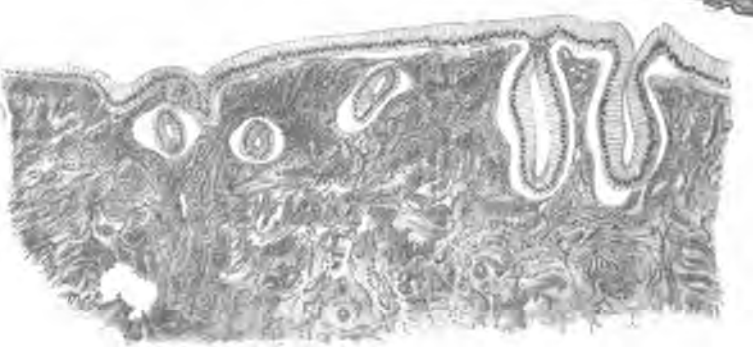

Fig 3

Fig 4

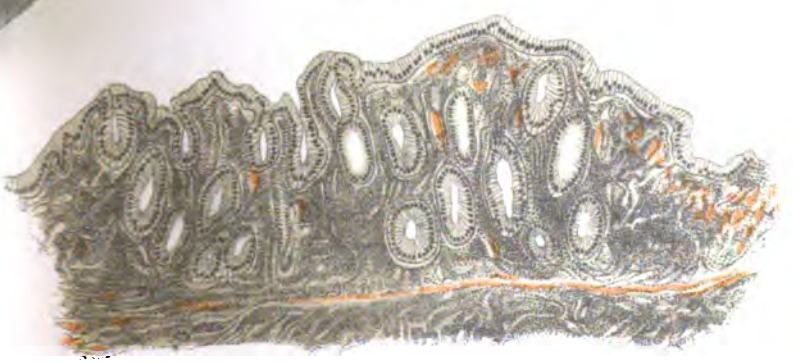

II.

Die zweizeitige Operation bei Appendicitis purulenta aut gangranosa.

Von

Professor Dr. Riedel

in Jena.

Im vorstehenden Aufsatze ist erörtert worden, dass Attaquen von Appendicitis non purulenta auf Basis von App. granulosa und Strictur und Stenose relativ häufig vorkommen, dass bei diesen Attaquen Operation sehr selten nöthig ist zur Rettung des Lebens, weil das Leben gar nicht in Gefahr kommt; man operirt gewöhnlich die Kranken nur dann, wenn Recidive auftreten. Weiter ist darauf hingewiesen, dass der periappendicitische Abscess, selbst der appendicitische, wenn Appendicitis granulosa zu Grunde liegt, einer spontanen Resorption fähig ist, dass selbst ein gangränöser Wurmfortsatz spurlos verschwinden kann. Sodann wurde erwähnt, dass ein auf Kothstein beruhender Anfall dadurch in gefahrloser Weise vorübergehen kann, dass der Kothstein ins Lumen des Coecum entleert wird, endlich, dass zahlreiche kothsteinhaltige Abscesse dadurch zur Heilung kommen, dass Eiter sammt Kothstein ins Coecum sich entleeren oder die äusseren Bauchdecken perforiren. Alle diese Heilungsmöglichkeiten sind erörtert; sie erklären die 88 resp. 92 pCt. Heilungen bei conservativer Behandlung.

Trotzdem bin und bleibe ich beim Vorhandensein von irgendwie bedenklichen Symptomen unbedingter Anhänger der Operation, und zwar der Früh-Operation, weil es nur auf diesem Wege gelingen wird, fast 100 pCt. Heilungen zu erzielen, weil jene 12 oder 8 pCt. Todte gewaltige Zahlen repräsentiren bei der Häufigkeit der Appendicitis.

Statistik kann immer erst gemacht werden auf Grund von abgelaufenen Fällen; wenn diese Statistik ergiebt, dass nur 12 resp. 8 pCt. der Kranken sterben, so hat das ja unzweifelhaft grosses wissenschaftliches Interesse; dem einzelnen Kranken nützt zu Beginn der Krankheit diese Wissenschaft gar nichts; die Wahrscheinlichkeitsrechnung spricht dafür, dass er ohne Operation mit dem Leben davon kommt, sicher weiss er nicht, ob er zu den 88 oder zu den 12 pCt. gehören wird. Die Statistik hat schon gar manchem den Tod gebracht, weil er zu sehr mit der Wahrscheinlichkeit rechnete.

Könnte man zu **Beginn** der Krankeit sicher wissen, ob Appendicitis purulenta oder non purulenta vorliegt, ob jene auf Appendicitis granulosa oder auf Kothstein beruht, so wäre ja die Therapie sehr einfach. Leider kann man das nicht sicher wissen[1]). Die Appendicitis non purulenta kann mit schweren, die purulenta, selbst die gangraenosa mit leichten Erscheinungen einsetzen, wofür oben ja zahlreiche Beispiele angeführt sind; wie die Sache weiter gehen wird, das können wir immer erst nachher wissen, und dann ist es oft zu spät zum Operiren.

Der Theorie nach bedürfen wohl 50 pCt. der Kranken keiner Operation, weil ihr Leben überhaupt gar nicht in Gefahr ist; sie leiden an App. non purulenta. Von den restirenden 50 pCt. können auch noch 38 resp. 42 ohne Operation durchkommen, obwohl sie Eiter im Adomen haben, — aber in Praxi schlage ich jedem an Appendicitis Erkrankten die sofortige Operation vor, wenn er nicht verschwindend leichte Erscheinungen bietet, weil ich niemals sicher wissen kann, wie der Fall weiter verlaufen wird. Bis jetzt habe 4 mal nicht zu sofortiger Operation gerathen bei der ersten Attaque — zwei Kranke sind später wegen App. non purulenta operirt, wie oben schon erwähnt —, weil die Anfälle in der That zu leicht erschienen, allen anderen Kranken habe ich beim ersten Anfalle zur Operation gerathen, dabei immer und ausnahmslos Recht behalten, wenn ich auch gerne zugebe, dass manche hätten bei abwartendem Verfahren geheilt werden können durch Resorption eines periapp. oder app. Abscesses, durch Perforation ihres Abscesses ins Coecum u. s. w.

[1]) Anmerkung: Auch die Zählung der weichen Blutkörperchen nach Cursch mann, für die Hospitalspraxis von ausserordentlich hohem Werthe, wird die von mir gewünschte ganz frühzeitige Differentialdiagnose kaum ermöglichen.

Nicht wahrscheinliche Rettung meiner Kranken erstrebe ich, sondern sichere und dauernde Heilung durch eine Operation, die als solche bei richtiger Ausführung immer ungefährlich ist, wenn man von den Gefahren der Narkose absieht. Im Laufe der Zeit wird das Leiden gefährlicher, aber nicht die Operation. Schliesslich kommt der Moment, wo die Operation gefährlicher ist als das Leiden, nämlich dann, wenn Perforationsperitonitis eingetreten, kein Puls mehr vorhanden ist; dann wird die Operation sicherlich das ohnehin verlorene Leben abkürzen, sie möge unterbleiben.

Wenn der Puls noch leidlich ist, kann man sehr in Zweifel sein, ob man operiren soll oder nicht; ist Kothstein bei allgemeiner Peritonitis vorhanden, so wird die Operation selten nützen; liegt perforirte App. gran. vor, so erlebt man wunderbare Heilungen; leider weiss man auch das nicht ante incisionem.

Die Hauptsache ist, dass man es nicht bis zur Perforationsperitonitis kommen lässt, dass man eben frühzeitig operirt, **wenn möglich so früh, dass der gangränöse Fortsatz noch nicht perforirt, dass noch gar kein Abscess entstanden ist.** Diese Ansicht wird nicht allgemein getheilt.

Der Hauptwiderstand wird natürlich von denen geleistet, die nicht operiren können, das sind sehr viele. Sodann kommen diejenigen, die nicht früh operiren wollen, weil sie meinen, dass sich der Eiter immer erst der vorderen Bauchwand genähert haben müsse, ehe man einschneiden dürfe; es wird also abgewartet. Bei diesem Abwarten sterben zahlreiche Kranke, bei den meisten geht aber der entzündliche Process zurück, sie werden mit oder ohne Knoten entlassen; erstere werden vielfach Recidive bekommen, letztere nicht, sicher kommt eine grosse Anzahl Menschen ins Elend hinein. Hätten diese abwartenden Chirurgen grössere Erfahrungen über die Frühoperation, so würden sie auf theoretische Erwägungen keine Rücksicht nehmen, sondern denselben Weg gehen, den andere vor ihnen gingen. Der Beweis, dass man ungestraft kleine Mengen von Eiter aus freier Bauchhöhle entleeren kann, ist in zahlreichen Fällen geführt worden; das Peritoneum ist in der Umgebung eines allmälig entstandenen Eiterherdes eben nicht mehr resorptionsfähig. Ich habe mehr als 50 mal in dieser Weise operirt und nicht einen einzigen Misserfolg erlebt. Die freie Bauchhöhle

wurde geöffnet, der median- oder lateralwärts vom Coecum gelegene Herd aufgesucht und entleert, der Appendix in diesen Fällen rücksichtslos[1]) entfernt.

Man muss, wenn man einmal die freie Bauchhöhle geöffnet hat, à tout prix die ganze Materia peccans mit einem Schlage herausschaffen, das gilt besonders für die medianwärts vom Coecum gelegenen Herde; sie sind die eigentlich gefährlichen; werden ihre meist nur lockeren Adhäsionen durch den Druck des sich vermehrenden Eiters gesprengt, so erfolgt die Perforation in die freie Bauchhöhle; ein solcher nach dem kleinen Becken zu gelegener Herd muss früh operirt werden, weil er dann noch klein ist, sich vollständig austupfen und durch umwickeltes Drainrohr versorgen lässt.

Erwünscht ist auch die frühzeitige Operation beim lateral vom Coecum gelegenen Appendix; er zieht nach oben und hinten in der Richtung auf die Leber zu; von ihm ausgehende Abscesse haben die ausgesprochenste Neigung, subphrenische Eiterungen hervorzurufen.

Operirt man früh, so kommt man mit relativ kleinem Schnitte aus, und dieser kleine Schnitt ist das Ziel, was unbedingt in Zukunft angestrebt werden muss.

Man kann ihn nicht gebrauchen bei medianwärts gelegenem Appendix, weil die Gefahr fürs Leben hier zu gross ist; man muss unbedingt Platz haben, das Operationsfeld genau übersehen können, wenn man hier innerhalb der Bauchhöhle radical vorgehen will. Es müssen dann eben leider nach Spaltung des Obliq. ext. in der Längsrichtung seiner Fasern resp. der sehnigen Ausbreitung desselben der Obliquus int. und transv. quer resp. schräg durchschnitten, die Vasa epig. müssen ev. unterbunden werden, um möglichst weit medianwärts vordringen zu können.

Beim lateral und vollends bei dem direct nach unten in der Richtung aufs Lig. Poup. zu gelegenen Appendix ist die Sache anders, hier kommt der schon oft erwähnte, von verschiedenen Autoren angegebene Zickzackschnitt in Frage. Indicirt ist derselbe unbedingt bei allen nicht eitrigen Fällen von Appendicitis. Man muss nur nach Spaltung der Muskelsubstanz und der Sehne des

[1]) Veraltete Fälle ausgenommen (s. unten).

Obliquus externus, die sehnige Platte abwärts bis zum Lig. Poup., auf- und medianwärts bis über die Rectusscheide hin weit ablösen, dann hart am oberen wie am unteren Rande der abgelösten Platte eine derbe Seidennaht durchstechen und diese Naht oben durch die Bauch-, unten durch die Schenkelhaut hindurchführen, fest anziehen und knüpfen, dann klafft der Spalt im Obliq. externus circa 7—8 cm breit, so dass der Obliq. int. frei vorliegt. Nun wird dieser, ebenso der Transv. in der Längsrichtung seiner Fasern durchschnitten, wobei man aber nicht bis hart zum Lig. Poup. geht, sondern wenigstens 1 cm von demselben entfernt bleibt, um nicht die dort verlaufenden Gefässe und Nerven zu verletzen. Man verlängert den Schnitt medianwärts, indem man die hintere Rectusscheide schräg einschneidet. Die Ränder dieser Muskel- und Sehnenwunde werden abermals durch derbe Seidennähte, beiderseits weiter durch die Haut geführt, zum Klaffen gebracht. Jetzt folgt der Schnitt durchs Peritoneum in gleicher Richtung, er kann auf die Länge von 5—6 cm ausgedehnt werden, wenn man bis unter den lateralen Rand des Rectus geht, nachdem letzterer mittelst stumpfen Hakens medianwärts verzogen ist. Ein so langer Schnitt genügt vollkommen, um einen nicht vereiterten App. aufzusuchen und zu entfernen. Nach Versorgung des Appendixstumpfes (Catgut) werden die zuletzt gelegten Seidenfäden entfernt, darauf wird der Schlitz im Musc. obl. int. et transv. sammt Periton. mittelst 5—6 Catgutnähte verschlossen; sodann werden die Seidennähte aus dem M. obliq. ext. entfernt; die Schnittränder desselben werden gleichfalls durch 8—10 Catgutnähte vereinigt, so dass also beide Nahtlinien fast quer auf einander stehen, jede Muskelplatte für sich vernäht ist, so dass sich die Muskeln wieder in normaler Weise gegen einander verschieben können, was ich für ausserordentlich wichtig halte. Nun folgt Naht der Haut mit Seide und Heftpflasterverband mit untergelegter Gazeschicht. Mit diesem Verfahren erzielt man vollständige Restitutio in integr., wenn Heilung per primam erzielt wird, was ja gewöhnlich der Fall sein dürfte. Die Hauptsache ist, dass die Vernähung des Schlitzes im Obl. ext. glückt. Seine sehnige Platte ist der eigentliche Träger der seitlichen Bauchwand; Obliq. int. et transv. wölben sich bei Hustenstössen inter. op. sehr stark vor, nachdem die Platten des Obliq. ext. nach oben und unten verzogen sind;

quere Durchschneidung von Obl. int. et transv. bringt relativ wenig Nachtheil, wenn nur der Obliq. ext. in toto erhalten, der Schlitz in demselben geschlossen ist.

Denselben Schnitt auch bei eitriger Appendicitis anzuwenden, dahin tendirte ich stark in neuerer Zeit. Wir müssen soweit kommen, dass die Majorität unserer Operirten ganz intact aus dem Sturme hervorgeht; sie dürfen keine Brüche bekommen, weil sie mit denselben nicht schwere Arbeiten verrichten können. Ist der Abscess riesengross gezogen, so hat man eben entsprechende Schnitte nöthig, da kann man keine Rücksicht auf spätere Bruchbildung nehmen. Meine eigenen derartigen Kranken werden Brüche bekommen haben, bei auswärts Operirten sah ich ganz enorme Brüche; ein Gymnasiallehrer hielt die rechtsseitigen, von einer papierdünnen Haut bedeckten Därme mittelst eines vom Rippenbogen bis zur Symphyse reichenden Cuirasses zurück; möglich, dass einer meiner Kranken (12 Wochen Eiter in Abdomine, Dünndarm vollständig durchtrennt, coecales Ende desselben spontan complet geschlossen) im Laufe der Zeit einen ähnlichen Bruch bekommt; immerhin sind das Ausnahmen, entstanden durch schwere Vernachlässigung des Kranken.

Ich meine nur: diejenigen Fälle, die rechtzeitig in Behandlung kommen, die müssen zum grössten Theile so hergestellt werden, dass sie frei von Brüchen sind. Dieses Ziel kann bei der in Rede stehenden Lage des Appendix (nach dem Lig. Poup. zu) recht wohl durch den schonenden Zickzackschnitt erreicht werden — aber man muss sehr früh oder zweizeitig operiren, doch ist auch bei frühzeitiger einzeitiger Operation später gewiss oft eine Correctur der Narbe nöthig.

Ich tendire selbstverständlich immer nach der einzeitigen Operation, weil dadurch die Causa morbi sofort entfernt wird; weil aber dieses Ziel mittelst kleinen Schnittes erreicht werden soll, müssen die Verhältnisse ganz besonders günstig liegen, d. h. der Processus muss gerade an der Stelle, wo ich eingeschnitten habe, entweder noch nicht perforirt, oder in einem noch kleinen Abscesse vorliegen; dann kann ich ihn auch sofort exstirpiren. Ist der Abscess schon grösser — es handelt sich bei dieser Lage des Wurmfortsatzes ja immer um Abscesse, die rasch mit der vorderen Bauchwand verkleben — so würde ich niemals bei dieser prognostisch günstigen Lage des Processus resp. des Abscesses es für richtig halten, den Wurmfortsatz

etwa lange zu suchen; das kann nur glücken durch Vergrösserung des Schnittes, und diese will ich ja eben vermeiden. Ich öffne dann den Abscess mittelst Zickzackschnittes, drainire ihn eine Zeit lang, bis Patient sich erholt hat und entferne dann bei gleichem Vorgehen, wie vorhin geschildert, den Processus. Diese zweizeitige Operation hat in doppelter Hinsicht erhebliche Vortheile: zunächst findet man bei dem zweiten Eingriffe den Processus leicht, auch von einem kleinen Schnitte aus, sodann ist die Ursprungsstelle des Appendix im Coecum wieder derbe und fest, so dass die Vernähung des Appendix unbedingt glückt, während sie bei einzeitiger Operation, falls sie nicht sehr früh gemacht wird, öfter missglücken muss. Die enorme Menge von Fisteln, die Sonnenburg bei seinen Operirten entstehen sah, erklärt sich lediglich durch forcirtes einzeitiges Operiren mit der Tendenz, sofort den Appendix zu exstirpiren. Da S. relativ spät zu operiren scheint, so hat er oft grössere Abscesse vor sich; der Eiter hat längere Zeit auf das Coecum gewirkt. Die Wand desselben ist morsch und brüchig, dadurch erklärt sich das Misslingen der Naht.

Bei Lage des Appendix und des Abscesses an der medialen Seite des Coecum muss öfter einzeitig forcirt operirt werden, weil das Leben bedroht ist; ich binde dann den App. einfach mit Catgut ab, weil eine Naht mit Einstülpung des App. ja doch nicht hält, lege ein umwickeltes Rohr auf die Unterbindungsstelle, immer vorausgesetzt, dass der Abscess klein ist. Ist letzterer grösser, hat er sich glücklich an den medialen Theil des Lig. Poup. herangearbeitet, so operire ich natürlich auch hier zweizeitig, eröffne zunächst den Abscess, entferne 2—3 Wochen später den Appendix.

Bei Lage desselben nach dem Lig. Poup. zu ist forcirtes Operiren mit der sofortigen Suche nach dem Appendix nicht richtig, falls der Abscess mehr als kleinapfelgross ist; man soll sich mit seiner Eröffnung von kleinem Schnitte aus begnügen, erst später den Appendix entfernen, dann bekommt man sicher keine Fisteln; ich habe keinen einzigen Kranken mit einer Fistel entlassen — zwei sind auf eigene Hand davon gelaufen, später von selbst geheilt — nur die Tuberculösen haben mehrfach Fisteln behalten, was sich wohl noch häufiger wiederholen wird.

Will man das Ideal „kleiner nur in der Längsrichtung von Muskeln und Sehnen geführter Schnitt, Vermeidung von jeglicher

Fistelbildung und von jeder schwachen Stelle in der Bauchwand" erreichen, so muss man unbedingt früh und selbst dann schon oft zweizeitig operiren. Bei einzeitiger Operation ist nachträgliche Correctur gewiss häufig nöthig, weil es nicht erlaubt ist, den Schlitz im Obliq. ext. gleich nach der Operation zu vernähen, weil die Ränder der dünnen sehnigen Platte gangränös werden könnten; dies darf auf keinen Fall passiren, weil dadurch sicher eine, wenn auch nur spaltförmige schwache Stelle in der seitlichen Bauchwand zurückbleiben würde, was unbedingt vermieden werden muss.

Ich schildere zunächst die einzeitige Operation, wie ich sie neuerdings bei Lage des Appendix nach dem Lig. Poup. zu mache an der Hand eines einschlägigen Falles:

No. **280.** Arthur Menger, 20 Jahre, aufg. 12. 11. 01. In der Nacht vom 10.—11. 11. unruhig geschlafen, Unbehagen. Gestern Vormittag als Rekrut noch Dienst gethan, aber gegen 10 Uhr Leibschmerzen; Mittags kein Appetit. Nachmittags nicht mitgeturnt wegen Leibschmerz. Nachts Unbehagen, kein Erbrechen. Pat. meldet sich am 12. 1. früh 8 Uhr krank. Er hat 38,9 und 100 P. Leib ziemlich erheblich aufgetrieben. Mittags 12 Uhr geringere Auftreibung; Pat. offenbar leicht benommen, antwortet langsam und undeutlich. Anscheinend undeutliche Resistenz ziemlich hoch zwischen Nabel und Spina.

Zickzackschnitt führt anscheinend in freie Bauchhöhle; Abscess fehlt; es entleert sich eine Spur von seröser Flüssigkeit; dann liegt verklebtes Netz vor, aus dem sich leicht das distale Ende des App. herauspräpariren lässt; dasselbe ist stark gespannt, wird deshalb incidirt; es entleeren sich stinkende schwarzbraune Massen und drei kleine Kothsteine. App. weiter vorgezogen enthält weiter unten einen gewaltigen ovalen Kothstein; dort Wand des App. gangränös, aber noch nicht perforirt, gangränöser Theil des App. liegt tief in der Beckenschaufel hinter dem Coecum. Von dort kehrt derselbe wieder zum Lig. Poup. zurück zu seinem Ursprunge an der lateralen Seite des Coecum, er wird abgetragen. Während dieser Manipulationen am App. entleert sich von der medialen Seite der Wunde her eine enorme Menge trübseröser Flüssigkeit aus der Bauchhöhle.

Umwickeltes Rohr in das Lager des App.

Die Züchtung der serösen Flüssigkeit ergiebt das Vorhandensein von Bact. Coli in grossen Mengen.

Verlauf: Abends noch 39,0; in den nächsten 4 Tagen noch Abends 38,0, sodann normale Temp. Umwickeltes Rohr entfernt, später Drain definitiv beseitigt. 7. 12. Wunde schmal, oberflächlich granulirend.

Der Kranke kam 27 Stunden nach Beginn der Schmerzen zur Operation. Erst undeutliche Resistenz zwischen Spina und Nabel fühlbar, Patient aber offenbar benommen. Deshalb Schnitt 1 cm oberhalb des Lig. Poup. — von höher hinauf parallel dem Lig.

verlaufenden Schnitten bin ich mit Rücksicht auf den Zickzackschnitt abgegangen — Spaltung des Obliq. ext. nicht im Verlaufe des Hautschnittes, sondern genau in seiner Längsrichtung, dann weiter wie oben bei den aseptischen Fällen geschildert.

Nach Entfernung des App. umwickeltes Rohr in das sehr putride Lager des App., weder Obliq. int. et transv. genäht noch Obliq. ext., letzterer einfach zurück verlagert, soweit es das im Schlitze des Obliq. int. et transv. steckende Rohr erlaubt. Dann in der ganzen Länge der Wunde 2 runde Tampons oberhalb und unterhalb des umwickelten Drainrohres (Federhalterdick) so mittelst Seidennähte fixirt, dass weit ab vom Schnitte durch den Obliq. ext. die Fäden in der Längsrichtung der Sehne beiderseits ein- und ausgestochen werden und dann über dem Tampon geknotet werden; drei solcher Doppelfäden (2 median-, 1 lateralwärts vom umwickelten Rohre) genügen, um auch den stärksten Hustenstössen Widerstand zu leisten. Hautwunde bleibt natürlich in ganzer Länge offen. Diese Tampons werden je nach dem Verlaufe des Falles früher oder später entfernt; am liebsten warte ich den achten Tag ab, dann wird gleichzeitig das umwickelte Rohr mit einem einfachen vertauscht, auch dieses nach einigen Tagen entfernt. Die Wunde heilt per granulationem.

Bei vielen Kranken ziehen sich die Ränder des Obliq. offenbar von selbst zusammen; sie bekommen keine schwachen Stellen in der Unterbauchgegend; bei anderen ist eine Correctur nöthig, weil die Ränder der Obliq. ext.-Sehne sich wie bei alten Leistenbrüchen ganz nach auswärts werfen und dort mit der Haut unmittelbar am Rande der Narbe verkleben. Dann wölbt sich beim Husten die Unterbauchgegend vor, weil der Obl. int. und transv. nicht genügend Widerstand leisten; man muss die Narbe exstirpiren, die Platten des Obliq. ext. von dem Hautrande und vom Obl. int. ablösen, dieselben weit zurückhalten, dann erst den Schlitz im Obl. int. et transv. abermals vernähen, darauf den Obl. ext., endlich die Haut vernähen (s. o. No. 273, p. 124). Man erstaunt, wie prompt eine solche Naht wirkt; die Unterbauchgegend verhält sich sofort ganz normal. Heilung per pr. ist ziemlich gesichert, weil aseptische Operation vorliegt.

Aehnlich verläuft selbstverständlich die zweizeitige Operation:

No. 277. Gustav Roth, 20 Jahre, aufg. 18. 10. 01. Vor 8 Tagen einmal Leibschmerzen. Vorgestern Abend 9 Uhr Erbrechen und Schmerzen im Leibe,

Nacht unruhig, aber kein Erbrechen. Gestern früh Vorstellung in der medicinischen Poliklinik. Abends Aufnahme ins Militärlazareth. 37,8, 80. Nachts gebrochen; heute früh 38,2 und 70. Bauch flach, rechts schmerzhafte Resistenz.

18. 10. 01. Zickzackschnitt trifft sofort auf circumscripten kleinapfelgrossen zwischen verklebten Darmschlingen gelegenen Abscess, nur lose von oben durch Netz abgegrenzt; Processus nicht zu sehen. Umwickeltes Rohr durch Tampons fixirt. Abends 38,3, 100.

19. 10. Morgens 37,2, 90. Tampon entfernt, kein Eiter hinter demselben, 2 Drains. Weiterhin ungestörter Verlauf.

4. 11. Obliqui wieder abgelöst und auseinander gezogen. Sofort fliesst etwas Eiter; ein colossaler Kothstein wird entleert. Distales Ende des Proc. alsbald gefunden, ist nach vorne gerichtet, von Netz zugedeckt. Im mittleren Theile des Processus seitlich ein dem Kothsteine an Grösse entsprechendes Loch. App. entspringt von der lateralen Wand des Coecum, verläuft erst nach hinten in die grosse Beckenschaufel hinter das Coecum, kehrt dann nach vorne zurück; er wird entfernt.

Tampon auf Nahtstelle im Coecum. Schlitz im Obliq. int. bis auf den kleinen Tampon vernäht, der im Obliq. ext. desgl. Hautwunde offen. Verlauf ungestört. 4. 12. mit noch granulirender Wunde aus dem Militärlazareth entlassen. Bauchwand wölbt sich beim Husten in toto etwas vor, Patient soll deshalb nach 4 Wochen wiederkommen.

Der Kranke wurde ca. 36 Stunden nach Beginn der Schmerzen operirt. Appendix unzweifelhaft bereits perforirt, Abscess kleinapfelgross, unmittelbar hinter den Bauchdecken gelegen. Wäre dieser Abscess innerhalb des Bauches bei medianwärts gelegenem Appendix zur Entwickelung gekommen, so hätte ich sofort Obliq. int. und transv. in querer Richtung durchschnitten, den Abscess entleert und den Appendix entfernt. Hier war das nicht nöthig, ich konnte zunächst drainiren, den Kranken dadurch ausser Gefahr bringen, dann später in aller Ruhe den Appendix entfernen zu einer Zeit, als die Coecalwand sich erholt hatte von der arrodirenden Bespülung mit putridem Eiter. Weil abermals tamponirt werden musste, ist der Verschluss der Bauchdecken noch nicht genügend; ich werde dem Kranken die kleine Nachoperation nicht ersparen können, um einen vollständig gesunden Mann herzustellen. Dieses Ziel muss bei Lage des Appendix nach dem Lig. Poup. zu unbedingt erreicht werden; es lässt sich erreichen durch frühzeitige Operation, die aber unter den geschilderten Umständen zweizeitig gemacht werden muss.

Durchweg findet die zweite Operation 14 Tage nach der ersten statt; lässt man die Abscesswunde erst gänzlich verheilen,

so läuft der Kranke unbedingt davon, weil er das Krankenlager satt hat. Ich pflege bei irgendwie grösserem Abscesse dem Patienten schon vor der ersten Operation zu sagen, dass höchstwahrscheinlich nach 2 Wochen eine zweite nöthig sein würde; er willigt dann ein. Nur wenn sich im Abscesseiter beim ersten Eingriffe der Processus in toto gangranös vorfindet, unterbleibt die zweite Operation; ebenso habe ich auf dieselbe verzichtet, wenn multiple Abscesse excessiv gross waren, wenn links, rechts und in der Mitte eingeschnitten werden musste. Unter diesen Umständen pflegen die Kranken so herunter zu sein, dass man sie Monate lang nicht anrühren darf; haben sie sich endlich erholt, so sind ihre Wunden fast geheilt; da wird man nicht gleich wieder einschneiden, sondern abwarten, ob der Appendix sich später wieder rührt. Bei diesen Kranken ist Restitutio in integram rem selbstverständlich ausgeschlossen; die Bauchdecken sind mit mehr oder weniger nachgiebigen Narben bedeckt, die Consequenzen des Abwartens hat der Kranke zu tragen sein ganzes Leben hindurch.

Restitutio in integram rem ist endlich auch bei frühzeitiger Operation nicht zu erreichen, wenn der Appendix hoch oben hinter dem Coecum in der Nierengegend steht. Zum Glücke sind derartige Fälle selten; sie setzen eine Verschiebung des Coecum nach oben voraus. Liegt letzteres an seinem richtigen Platze dicht oberhalb des Lig. Poup., der App. hinter demselben, so kann man bei frühzeitiger Operation ganz besonders dreist vorgehen und doch den Zickzackschnitt benutzen. Der Appendix liegt dann eben extraperitoneal, man kann auch einen grösseren Eiterherd entleeren und gleichzeitig den Appendix entfernen. Ist freilich der Abscess schon faustgross, so muss man hinten oberhalb des Beckenrandes Contraincision zwecks Drainage machen, wodurch unbedingt die Bauchmuskulatur hinten etwas geschädigt wird; diese Schädigung ist meist keine erhebliche, weil ein kurzer Schnitt genügt.

Grösser muss leider die Incision sein, wenn Coecum und Appendix nach oben verschoben sind:

No. 275. Gustav Schade, 25 Jahre alt, aufgen. 6. 10. 01.

Seit 9 Tagen unter geringem Fieber Schmerzen rechts oben und nach hinten von der Spina ant. sup. Dort rundliche Geschwulst, die man genau wie eine Niere nach hinten drücken und von der Lendengegend her fühlen kann. Urin frei, so dass die Diagnose auf Appendix hinter dem Coecum gestellt wird.

8. 10. Incision hinten führt auf nierenartigen Tumor, dem anscheinend

das Colon ascendens aufliegt. Geschwulst enthält spärlichen, nicht putriden Eiter; man kommt in einen buchtigen Hohlraum, hat wieder den Eindruck, dass man sich innerhalb einer Niere befinde. Nach längerem Suchen wird ein Stück eines beiderseits mit Schleimhaut ausgekleideten Kanals herausgebracht, dann Operation abgebrochen. Bauchhöhle, nach vorne hin geöffnet, wird wieder vernäht, hinten wird umwickeltes Rohr eingeführt.

Mikroskopische Untersuchung ergiebt, dass die entfernten Gewebe nicht Nierensubstanz enthalten; der Schleimhautcanal erweist sich als Appendix mit relativ wenig veränderter Schleimhaut.

9. 10. Nach fieberlosem Verlauf heute zweite Operation bei gut granulirender Wunde. Bauchhöhle geöffnet, Coecum frei gelegt; es steht auffallend hoch; Processus alsbald gefunden; er entspringt an der hinteren lateralen Seite des Coecum, verläuft direct nach oben, ist circa 3 cm lang, er endet blind in gelb-eitrigen Massen; er wird entfernt. Alles Suchen nach einem etwa zurückgelassenen distalen Ende des Wurmfortsatzes ist vergeblich. Tampon auf Appendixnaht. Ungestörter Verlauf.

Mikroskop.: Appendix in seiner ganzen Länge obliterirt.

Hier war offenbar durch App. granulosa schleichend Obliteration des proximalen Endes vom Appendix entstanden; das distale Ende mit den Drüsenresten war als Empyem zurückgeblieben, bei der Attaque 9 Tage vor der Aufnahme nach beiden Seiten hin perforirt, so dass wir einen kurzen mit Schleimhaut ausgekleideten Canal vollständig vom übrigen Appendix getrennt frei in den Granulationen fanden.

Diese mit Eiter durchsetzten Granulationen bildeten einen rundlichen, vor der rechten Niere gelegenen Tumor, der sich ante operat. deutlich aber unter Schmerzensäusserungen Seitens des Patienten von hinten nach vorne verschieben liess.

Um diesen complicirten Fall klar zu stellen, bedurfte es natürlich eines relativ grossen, von hinten nach vorne um das Becken herumgeführten Schnittes. Dass ein solcher, die ganze Bauchmuskulatur durchtrennender Schnitt eine schwere Schädigung derselben zur Folge hat, das liegt auf der Hand; ich werde nach vollständiger Heilung der Wunde die Narbe exstirpiren und die Muskeln wieder zu vernähen suchen, um Hernienbildung so weit als möglich zu vermeiden.

Ist der Appendix mit der concaven Fläche der Leber verwachsen und dort oben perforirt, so wird man selbstverständlich auch grossen Schnitt nöthig haben. Aber auch dieses ist ebenso

1) A. w. d. C. 25. 12. geh. entl. Op. abgelehnt, Bruch noch nicht vorhanden.

eine Rarität (ich sah es nur einmal bisher), wie die Lagerung des Appendix vor der Niere, mit Raritäten kann man nicht rechnen; für gewöhnlich liegt der Appendix so, dass man ihm ohne Schädigung der Bauchdecken mittelst ein- oder zweizeitigen Verfahrens beikommen kann, wenn man frühzeitig operirt. Selbst beim anderen Extrem der Lage des Appendix, bei der Verlagerung desselben tief in's kleine Becken kann man bei frühzeitiger Operation ruhig den dann noch kleinen Eiterherd entleeren und den Appendix entfernen; ein umwickeltes Rohr tief in das Abscesslager geführt, schützt vollständig gegen Infection von diesem Lager aus, so dass ich auch hier vorgängige Tamponade (ohne Eröffnung des Abscesses) aufgegeben habe. Aber immer und immer wieder ist zu betonen, dass nur durch frühe Operation ideale Erfolge zu erreichen sind, d. h. vollständig intact aus dem Sturme hervorgehende Individuen. Deshalb komme ich nochmals auf meine beiden eben beschriebenen Frühoperationen zurück.

Beide Kranke wären von den Anhängern der conservativen Chirurgie sicher nicht 27 resp. 36 Stunden nach Beginn des Leidens operirt worden; beide waren noch nicht krank genug, der Puls noch nicht auf 120 gestiegen! Sollte nicht das Studium solcher Fälle den Anhängern der conservativen Chirurgie Anlass geben, einmal die Frühoperation zu machen, wenn es den Kranken noch nicht schlecht geht?

Liest man die Krankengeschichten von denjenigen unglücklichen Individuen, die bei dieser conservativen Behandlung zu Grunde gingen, so ersieht man, dass die Causa mortis immer, wie bei meinen Fällen, das „zu späte" Operiren war. Nur sehr wenige Menschen bekommen so rasch Peritonitis, dass ihnen durch frühzeitige Operation nicht mehr zu helfen wäre; das sind wieder Raritäten[1]), mit denen man nicht rechnen kann; für gewöhnlich kann man den Kranken durch rasche Operation retten, deshalb soll man sie machen, zumal sie als solche leicht und ungefährlich ist und den Kranken sofort aus jeglicher Gefahr bringt, falls letztere vorhanden ist. Sind die Erscheinungen sehr leicht, so wird man gewiss nicht operiren. Gerade jetzt beobachte ich im Militärlazarethe einen dritten Rekruten, der nach anstrengendem Dienste über

[1]) vergl. Fall 47, S. 439. Heft III der Mittheilungen aus den Hamburger Staatskrankenanstalten. Scholz: Ueber Perityphlitis.

Schmerzen rechts klagt; kein Fieber, kein Erbrechen, Leib nicht aufgetrieben. Patient wird in dubio eine leichte App. granulosa haben mit einigen Blutergüssen in die Granulationen, ev. hervorgerufen durch „langsamen Schritt". Solche Fälle kommen nach Angabe des Stabsarztes Schultes beim Militär sehr häufig vor. Da ist selbstverständlich von Operation keine Rede, falls das Leiden nicht chronisch wird und den Patienten dienst- und arbeitsfähig macht. Wo aber Eiter ist, da soll man den Kranken ebenso behandeln, wie einen Menschen mit Hernia incarcerata, d. h. ihn sofort operiren. Eingeklemmte Brüche reponire ich auch nicht; seit 20 Jahren habe ich keine einzige Bruchreposition gemacht, sondern sämmtliche Kranke sofort operirt, und das Resultat? Bei intactem Darme = 0,75 pCt. Todesfälle (2 Kranke, einer an einem Erysipel, einer an Aspiration von erbrochenem Mageninhalte). Ebenso habe ich von meinen 300 an Appendicitis Erkrankten zwei an den Folgen der Operation verloren, alle übrigen Gestorbenen erlagen der Krankheit als solcher, ebenso wie zahlreiche Individuen mit eingeklemmten, aber bereits gangränösen Brüchen dieser Gangrän zum Opfer gefallen sind.

Von den beiden an den Folgen der Operation Gestorbenen gehörte keiner zu den Frühoperirten.

Der eine, No. **37**, war wegen recidivirender Appendicitis in Folge von Strictur operirt worden. Ich vernähte damals, 1894, die Bauchdeckenwunde noch in toto mit Seide, nicht in 3 Etagen wie jetzt. Es entwickelte sich eine Bauchdeckenphlegmone, die schliesslich in die Abdominalhöhle hineinkroch.

Der zweite Fall, No. **227**. ist neueren Datums. Patientin war angeblich erst 14 Tage krank; sie hatte einen harten, weit medianwärts stehenden Tumor. Incision in freie Bauchhöhle führt auf wenig verwachsenes Coecum; Netz liegt besonders medianwärts; es ist ausserordentlich hart; nach langem Suchen wird ein kleiner Eiterherd in demselben gefunden, endlich auch ein $1^1/_2$ cm langes Stück Appendix, dicht an der Linea inominata, frei im Gewebe liegend. Nun wird nach der Eintrittsstelle des Appendix ins Coecum gesucht, sie ist absolut nicht zu finden; Coecum, selbst ausserordentlich hart, wird verletzt, desshalb Resection desselben, weil Naht in der Tiefe unmöglich. Die Untersuchung des Präparates ergab, dass ein proximales Ende des Appendix überhaupt nicht mehr existirte; es führte einfach eine Fistel durch die circa 1 cm dicke Wand des Coecum hindurch in letzteres hinein. Da in durchweg entzündetem Gewebe resecirt war, legte ich Tampons von vorne und von hinten auf die Nahtlinie. Am nächsten Tage Befinden völlig gut, am folgenden zunehmende Verschlechterung des Pulses, aber kein Erbrechen, so dass man die Tampons liegen liess — ich war verreist —, am nächsten Tage Exitus.

Obduction ergab keine Spur von Peritonitis, wohl aber einen abgekapselten Abscess in der Beckenschaufel gegenüber einer insufficient gewordenen Naht. Herz sehr schwach; Tod durch Obduction nicht erklärt.

In beiden Fällen sind offenbar Fehler gemacht worden, die sich in Zukunft vermeiden lassen. Bei No. 37 hätte ich, weil serös-eitriges Secret distalwärts von der Strictur vorhanden war, tamponiren und die Bauchdeckenwunde partiell offen lassen müssen, Bei No. 227 hätte man, als der Rest des Appendix — er war obendrein noch obliterirt, wie sich später ergab — gefunden, der Eiter entleert war, die Operation abbrechen müssen, obwohl die Bauchhöhle geöffnet war; man musste jetzt tamponiren und abwarten, bis die entzündlich infiltrirten Gewebe weicher geworden waren. Sie werden weich, wenn man den Eiter entleert und dann abwartet. Die Furcht vor dem frei ins Abdomen mündenden proximalen Theile des Appendix veranlasste mich in dem harten Gewebe weiter zu suchen, dabei wurde die Darmwand verletzt, was immer und auf alle Fälle zu vermeiden ist, weil die Naht in der entzündeten Darmwand nicht hält. Den Appendix fand ich nicht, weil er nicht existirte; die Fistel im Coecum wurde erst post exstirpationem entdeckt; sie war so fein, dass sie sich durch Tampon hätte abschliessen lassen; sie wäre wahrscheinlich spontan geheilt.

Dieser Unglücksfall wird mich veranlassen, in Zukunft auch bei median in freier Bauchhöhle gelegenem Appendix zweizeitig zu operiren, wenn die Gewebe sehr hart sind. Das Herumsuchen in denselben ist zu gefährlich für die Wand des Coecum. Zum Glück sind derartige ausserordentlich starke Verhärtungen ja in frischen Fällen sehr selten, desto häufiger in veralteten. Auch unsere Patientin war längst leidend, hatte aber von ihrer Appendicitis zunächst wenig gemerkt, was ja öfter bei Appendicitis granulosa vorkommt (vergl. auch den eben beschriebenen Fall No. 275, S. 173, der offenbar auch länger als 9 Tage krank war;) erst ein acut entzündlicher Schub brachte das längst vorhandene mehr schleichend entstandene Leiden zum Aufflodern, so dass es als relativ frisch imponirte. Weil es bereits veraltet war, boten sich ganz ausserordentliche Schwierigkeiten, die aber doch hätten überwunden werden müssen. An den Folgen der Appendicitis-Operation darf Niemand sterben und soll mir auch, so hoffe ich, kein Mensch mehr zu Grunde gehen.

III.

(Aus der chirurgischen Klinik und Poliklinik zu Jena. — Geheimrath Riedel.)

Weiterer Beitrag zur Nierenchirurgie.

Von

Dr. B. Grohé,

Privatdocent und Assistent der chirurgischen Poliklinik.

(Hierzu Tafel VI und 1 Figur im Text.)

Wenn König[1]) am Anfang des vorletzten Jahres uns aus den Krankheitsfällen seiner Göttinger und bisherigen Berliner Thätigkeit einen Ueberblick über seine Erfahrungen betreffs der Nierentuberculose gab, so documentirte er dadurch, dass selbst zu einer Zeit, wo die Nierendiagnostik auf ganz neue Bahnen gelenkt war, man nicht vergessen dürfe, die bisherigen klinischen und operativen Erkenntnisse ausser Acht zu lassen, wenn es sich darum handelt, an das so difficile Organ, wie es die Niere repräsentirt, operativ heranzugehen.

Ein zweiter klassischer Zeuge für diese Auffassung ist uns J. Israel[2]) geworden, als er an der Jahrhundertswende in seiner „Chirurgischen Klinik der Nierenkrankheiten" einen Bericht über seine ausgedehnte diesbezügliche Thätigkeit gab.

Es brauchen aber nicht immer so gewaltige Zahlen von Fällen sein, welche „multa" bringen, auch relativ geringere Fälle bieten genug des Interessanten und „multum", um als werthvoller Beitrag zur weiteren Erkenntniss zu dienen.

---

[1]) König und Pels Leusden, Die Tuberculose der Niere. Deutsche Zeitschrift f. Chir. 55. Bd. 1900.

[2]) I. Israel, Chirurg. Klinik der Nierenkrankheiten. Berlin 1901.

So ist es auch ein schon vor längerer Zeit geplantes Unternehmen, die nierenchirurgischen Fälle der chirurgischen Klinik zu Jena, so lange dieselbe unter Leitung des Geheimrath Riedel steht, einer Durchsicht zu unterziehen, als deren erstes Ergebniss[1]) meine Arbeit über „unsere Nierentumoren" resultirte.

Im Folgenden unternehme ich es nun, die übrigen, damals schon erwähnten Fälle zur Grundlage der Arbeit zu machen.

Das Material vertheilt sich auf die verschiedenen Krankheitsformen in folgender Weise:

1.	Nierenabscesse . . .	3
2.	Pyelonephritis	3
3.	Sacknieren	8
4.	Nierensteine	8
5.	Nephralgie	1
6.	Tuberculose	15
7.	Nierencysten	1
8.	Nierenechinokokken . .	2
9.	Nierenfisteln	3
10.	Nierenanomalien . . .	(2)
	in Summa	44

Wegen der Benennung besonders der eitrigen Affectionen sei es mir gestattet, einige Vorbemerkungen zu machen.

Küster[2]) hat auf dem letzten Chirurgencongress 1901 wieder geklagt über den Wirrwarr der Bezeichnungen und hat in Berücksichtigung seiner früheren Bestrebungen versucht, eine feste Namengebung aufzustellen. Er sagt, dass manche Schriftsteller es für so schwierig halten, die verschiedenen Formen der Eiterung auseinanderzuhalten, dass sie darauf überhaupt verzichten. Den Grund der Verirrung sucht er hauptsächlich darin, dass man unter dem Namen der „Pyonephrosen" als einer einheitlichen Krankheit, alle jene Geschwülste zusammenfasst, welche durch Aufstauung einer eiterhaltigen Flüssigkeit im Nierenbecken und im Nierengewebe entstehen. Das sei ein Verfahren, welches in gleicher Weise an

[1]) Grohé, Unsere Nierentumoren in therapeutischer, klinischer u. pathologischer Beleuchtung. Deutsche Zeitschrift f. Chirurgie. 60. Bd. 1901.

[2]) Küster, Die Nierenchirurgie im 19. Jahrhundert. Langenbeck's Arch. f. klin. Chirurgie. 64. Bd. 1901 und Verhandlungen der Deutschen Gesellschaft f. Chirurgie. 30. Congress. 1901.

keinem einzigen Punkt des Körpers sonst noch geübt würde. Nur auf ätiologischem Wege liessen sich diese Dinge auseinanderhalten.

Ein Theil der Eiterungen, die wir als Pyelonephritis bezeichnen, ist in dem Sinne primär, dass die Eiterung der Verhaltung vorausgeht; erst im weiteren Verlauf kann es zu secundären Aufstauungen des Eiters im Nierenbecken kommen; gleichzeitig entwickeln sich in der Regel Zerstörungen des Nierengewebes. Diese Zustände sollte man nach dem Muster ähnlicher Processe, z. B. in den Knochenhöhlen des Gesichtes, in den Gelenken u. s. w., als Empyem und Nierenabscess bezeichnen.

Im Gegensatz hierzu giebt es nun die Eiterungen, welche eine secundäre Infection eines primär aseptischen, gestauten Secretes darstellen, so dass z. B. aus einer ursprünglichen Hydronephrose eine Pyonephrose wird. Diese beiden Erscheinungsformen hat nun schon Küster vor 14 Jahren vorgeschlagen, als Sacknieren (Cystonephrosen) zu bezeichnen.

Wie Recht Küster hat, kann man bei dem näheren Studium der einschlägigen Literatur leicht erkennen. So muss man sich wundern, dass z. B. Lennander[1]) in seiner bemerkenswerthen Arbeit „Ueber Spaltung der Nieren mit Resection des Nierengewebes bei acuter Pyelonephritis mit miliären Abscessen“ so an den alten Ausdrücken klebt, dass er sagt: „es wäre logischer, von hämatogener Nephropyelitis zu sprechen, aber in Uebereinstimmung mit Albarran werde ich den Ausdruck Pyelonephritis sowohl für die ascendirende (urinogene) wie für die descendirende (hämatogene) Form der Krankheit gebrauchen“. Nun scheint gar nicht bei allen seinen Fällen eine Betheiligung des Nierenbeckens vorgelegen zu haben, besonders bei Fall III, wo er selbst eine hämatogene Infection des Nierenparenchyms nach einer Diarrhoe annimmt. Da ist die Bezeichnung Nierenabscess doch viel prägnanter, oder wenn es absolut ein griechischer Ausdruck sein muss, wäre zur Bezeichnung der primären eitrigen Nierenaffection ohne Beckenbetheiligung der Ausdruck „Pyonephritis“ vielleicht richtiger, als die missbräuchliche Hineinbeziehung des Begriffes *πυελον*.

---

[1]) Lennander, Nordiskt medicinskt Arkiv-Kirurgi. 34. Bd. 1. Heft. 1901.

Ich habe daher — und es war mir klinisch wie pathologisch nicht schwer — eine Abgrenzung der echten primären Nierenabscesse, welche ich im ersten Abschnitte abhandeln werde, gemacht gegen die Pyelonephritiden des II. Abschnittes.

I. Nierenabscess.

Die Bildung dieser Gruppe erscheint mir um so wichtiger, als in neuester Zeit dieser Nierenerkrankung glücklicherweise von den Chirurgen mehr Beachtung geschenkt wird resp. sie dem Chirurgen als geeignetes Behandlungsobject mehr zugewiesen wird als ehedem.

So sagt Israel, indem er allerdings die grössere Gruppe der Eiterprocesse zusammenfasst:

Pyelonephriten, sind bisher meistens nur dann Gegenstand chirurgischer Eingriffe gewesen, wenn sie zur Bildung von Pyonephrosen oder Vereiterung von Hydronephrosen geführt hatten. Dagegen glaubte man in denjenigen Fällen, in welchen der Krankheitsprocess in einer Durchsetzung der Niere mit zahlreichen miliaren Abscessen ohne Retentionserscheinungen gipfelt, von einer chirurgischen Interferenz nichts mehr erwarten zu dürfen.

Der Hauptgrund der reservirten Haltung war wohl die landläufige Annahme, dass in fast allen Fällen nicht nur die eine Niere afficirt, sondern beide Nieren von dem Eiterungsprocess ergriffen seien.

Dass dem nicht so ist, diese Annahme vielmehr falsch, lernten wir aus einem Falle kennen, bei dem die eine Niere wegen disseminirter Abscesse exstirpirt wurde und die spätere Autopsie nach dem wegen accidenteller Störungen eingetretenen Exitus zeigte, dass — wie auch angenommen war — die andere Niere völlig intact war.

No. 1. Einseitige multiple Nierenabscesse, Nephrectomie, Exitus an Peritonitis vom Genitaltract ausgehend.

Frau N., 31 Jahre alt, aufgenommen 8. 8. 93.

Vater lebt und ist gesund, Mutter an Carc. ventriculi gestorben. Im 15. Lebensjahre (Herbst 1877) erkrankte Pat. plötzlich mit heftigen Schmerzen in der rechten Bauchseite, wobei die Periode zum 1. Male auftritt. Das Krankenlager währte 6 Wochen; es wurde damals eine Blinddarmentzündung angenommen. Im Herbst 1879 und Frühjahr 1880 traten erneute Anfälle von

sechswöchentlicher Dauer auf mit so heftigen Schmerzen, dass es zu Ohnmachtsanfällen kam.

Eine gynäkologische Untersuchung ergab ein negatives Resultat. Von jetzt an wiederholten sich Anfälle von 2—3 tägiger Dauer des Oefteren, dazwischen bestand aber völliges Wohlbefinden, so dass Pat. sich verheirathete. Ostern 1888 setzte wieder ein heftiger Anfall ein, bei dem die Schmerzen aber nicht so intensiv waren wie 1880. Im Herbst 1888 wurde in gynäkologischer Behandlung wahrscheinlich ein Curettement vorgenommen. Ostern 1890 erneuter Anfall, aber milder und von kurzer Dauer. Von März bis Juli 93 befand sich Pat. wieder in gynäkologischer Behandlung, der damalige Befund soll gewesen sein: Uterus normal gross, rechts hinten im Cervix kurz fixirt, stark sinistrotorquirt. Der rechten hinteren Fläche des Uterus sitzt ein kleinfaustgresser Tumor auf, der entweder ein Myom oder ein angelöthetes Ovarium ist.

Am 21. Juli treten wieder Rückenschmerzen, allgemeines Unbehagen, Druck in der rechten Bauchseite auf; diese Beschwerden verstärken sich am 22. 7., sie gehen aber an den folgenden Tagen wieder zurück. In der Nacht vom 24. zum 25. 7. setzte die Menstruation ein; am 25. 7. Vormittags plötzlich sehr heftige Schmerzen in der rechten und linken Bauchseite bei einer Temp. von 39,6. Die Diagnose wird zuerst auf Gallensteine gestellt. Zunehmende Schmerzen hinten rechts, Temp. bis zum 29. 7. beständig 39,0°—40,0°, dazu wiederholt Schüttelfröste. Urin putride, enthält viel Eiter und eine entsprechende Menge Albumen; es wird ein deutlicher Nierentumor nachweisbar.

Vom 1. bis 6. August fällt die Temp. allmählich ab, wird sogar subnormal (36,2), während der Urin nach wie vor putride bleibt. Am 7. August steigt die Temp. wieder auf 38,0; stärkere Schmerzen rechts, aber auch links Andeutungen von Schmerzen.

Operation: Nephrectomie. Am 8. August wird die Patientin bei uns eingeliefert und eine Untersuchung in Narkose ergiebt eine deutlich vergrösserte rechte Niere. Es wird nun in Aethernarkose rechts durch Simon'schen Lumbalschnitt die rechte Niere freigelegt, dieselbe ist ums Doppelte vergrössert. Es wird nun die Capsula fibrosa gespalten und abpräparirt, die am oberen und unteren Pol sehr adhärent ist. An beiden Polen liegen im Parenchym multiple, graugelbe stecknadelkopfgrosse Eiterheerde, die zum Theil über das Niveau sich vorwölben. Weil die Niere aber in diffuser Weise erkrankt, konnte nur die Exstirpation derselben in Frage kommen, welche leicht gelingt.

Da im perinephritischen Gewebe Eiter fehlte, wurde die Wunde vernäht und drainirt.

Die Untersuchung der exstirpirten Niere ergab makroskopisch am oberen und unteren Pol auf dem Durchschnitt entsprechend den oben erwähnten Eiterpünktchen zahlreiche streifenförmig angeordnete Eiterheerde, die ihren Sitz besonders in den peripheren Rindenschichten haben. Nierenbecken intact.

Mikroskopisch liegen besagte Abscesschen meist in, an resp. um einen Glomerulus, oft sind mehrere confluirt und ist es central z. Th. zu grösserer

eitriger Einschmelzung gekommen. Eine Reihe der Abscesse liegen anscheinend im Verlauf einer Art. interlobularis, dadurch ist die Anordnung in Streifen zu deuten. Natürlich sind bei den grösseren Heerden die einbezüglichen Harnkanäle je nach der Intensität des Processes mitergriffen resp. zerstört. In einzelnen grösseren Ausführungsgängen sieht man spärliche hyaline Cylinder liegen, sonst ist die Marksubstanz eigentlich frei von pathologischen Veränderungen. Bacterienfärbung gelang, wohl wegen des Alters des Präparates, leider nicht mehr.

Im weiteren Verlauf bestand am anderen Morgen eine Temp. von 38,4; die Urinmenge bis dahin (20 Stunden) betrug 450 g, dieselbe ist nicht riechend, der Eiweissgehalt bedeutend herabgesetzt. Abends 39,9; dabei 80 Pulse; Schmerzen in der Operationsstelle.

10. 8. Morgens 39,1, Abends 39; Wunde wird wieder völlig geöffnet, sieht aber gut aus. Urinmenge in 24 Stunden 275 ccm. Abends mehrmals Erbrechen.

Am 11. 8. treten deutlicher die Zeichen einer allgemeinen Peritonitis ein und unter zunehmendem Collaps tritt Abends 10 Uhr der Exitus ein.

Die Autopsie ergab nun, dass viele alte peritoneale Verwachsungen zwischen dem Netz und dem Peritoneum parietale resp. verschiedenen Darmabschnitten, besonders der Flexura sigmoidea bestanden, die zu einer längeren Schleife emporgezogen war, dann zwischen den Darmschlingen unter sich und mit den Organen des kleinen Beckens.

Daneben bestand aber eine frische allgemeine Peritonitis; die Darmschlingen waren mit feinem fibrinösem Belag versehen; das Peritoneum war nicht verletzt. Wohl aber fand sich eine ausgedehnte Cystitis, ein putrider Vaginalkatarrh und ebensolche Endometritis, doppelseitige Oophoritis und Salpingitis, entlang dem rechten Ureter zog sich eine diffuse Phlegmone.

Die linke Niere war völlig intact.

Epikrise: Bei einer 31jährigen Frau, die schon lange gynäkologisch wegen der verschiedensten Beschwerden behandelt worden ist, bildet sich im Verlauf von 10 Tagen ein rechter Nierentumor unter heftigen Schmerzen und hohen Temperatursteigerungen aus; der Urin ist sehr eiterhaltig. — Operativ wird die rechte, von miliaren Abscessen durchsetzte Niere entfernt. Tod vier Tage post operationem an diffuser Peritonitis, die von dem purulent entzündeten unteren Urogenitaltract auszugehen scheint.

Obgleich dieser Fall chronologisch in unserer Operationsreihe nicht der erste ist, so habe ich ihn in diesem Abschnitt als ersten aufgeführt, da er, wie gesagt, uns — leider durch die Section — den Nachweis erbrachte, dass entgegen der namentlich damals noch landläufigen Auffassung wir es nur mit der Affection der einen Niere zu thun hatten. In vorliegendem Falle ist dies um so

interessanter, da die Vermuthung nicht von der Hand zu weisen war, dass wir es eventuell mit einer direkten Complication mit dem Genitalleiden zu thun haben würden, bei dem die Infection auf dem urogenen Wege zu Stande gekommen wäre, so dass man auf die sogenannte „surgical kidney“ sich gefasst machen musste, indem die Erkrankung einfach durch ascendirende Infection von der Blase aus zu Stande gekommen wäre.

Wir kennen aus der pathologischen Anatomie schon lange die hämatogene Infection der Nieren, die Bildung von solitären oder meist multiplen Abscessen metastatischen Charakters, so bei schweren Allgemeinerkrankungen, wie Septicopyämie, ulceröser Endocarditis, aber auch bei anderen Erkrankungen, wie Masern, Scharlach, Pocken, Dysenterie, Typhus. Von diesbezüglichen Erkrankungen, namentlich bei letztgenannter Darmaffectiou, werden wir weiterhin auch ein Beispiel mittheilen können.

Von chirurgischer Seite haben nun, wie gesagt, diese Nierenabscesse erst relativ spät Beachtung gefunden und es sind besonders die Studien von Albarran[1]) und Guyon, welche von experimenteller Seite manche Aufklärung brachten.

Wir haben jetzt allmälig eine Anzahl von Fällen kennen gelernt, in welchen Erkrankungen des Harnapparates selbst den Ausgangspunkt für hämatogene metastatische Erkrankungen der Nieren bildeten. Es ist daher nicht erlaubt, bei Nierenabscessen, die sich bei gleichzeitig bestehenden Affectionen der Urethra oder der Harnblase finden, an den Weg der urogenen Infection zu denken. Im Gegentheil, es hat sich bei einer Reihe von Fällen durch den Befund von Bacterien in den Nierengefässen, durch das Intactsein der geraden Harnkanäle und durch die Rapidität des Verlaufs gezeigt, dass der Entstehung mancher Eiterherde in der Niere eine hämatogene Verschleppung von Eitererregern aus den unteren Abschnitten des Harnapparates oder der anderen Niere zu Grunde liegt.

Doch kehren wir zu unseren Fällen zurück. Es war im 1. Fall der Ausgangspunkt klar geworden; es hatten sich aber auch bei der Autopsie Befunde gezeigt, welche das diagnostisch zunächst verworrene Bild erklärten; sie gaben gleichzeitig auch

---

[1]) Albarran, Thèse de Paris. 1889. — Albarran und Guyon, Arch. de medecine expér. 1897.

die Aufklärung, dass der Tod durch indirekt einsetzende Peritonitis, die den Beckenorganen resp. dem phlegmonösen Ureterenanhang ihre Entstehung verdankte, veranlasst war.

Glücklicher verlief nun im Gegensatz hierzu der nächste Fall, welcher zeitlich als unser erster Eingriff bei derartigen primären Nierenabscessen sich präsentirt; auf die vagen anamnestischen Anhaltspunkte sowie die ausgesprochenen subjectiven Symptome lenke ich schon vorgreifend die Aufmerksamkeit.

No. 2. Multiple Nierenabscesse (nach Diphtherie?), Nephrectomie, Heilung.

1. Lina Grässel, geb. Seher, 22 Jahre, Fabrikarbeitertochter aus Krola bei Ilmenau. J.-No. 127, aufg. 1. 5. 93, entl. 13. 7. 93.

Anamnese: Vater an Lungenkrankheit gestorben, hat viele Jahre gehustet; Mutter und Geschwister gesund. Pat. hatte früher 6—7 Wochen Kehlkopf- und Lungenspitzencatarrh; zweimal Nervenfieber, mit 6 und mit 18 Jahren, nach dem letzten auch Diphtherie und hatte dabei nach Angaben des Arztes Nierenkrankheit, damals auch Schmerzen in der rechten Nierengegend, seitdem immer mässige Schmerzen ebenda. Pat. kam jetzt wegen Magengeschwür in die medicinische Klinik; sie musste alles erbrechen und wurde dort elektrisirt und ausgespült. Wegen Schmerzen in der rechten Seite wird Pat. in die chirurgische Klinik verlegt.

Status: Blasse Pat.; Lungen und Herz normal, ebenso Temp. Klagt über Schmerzen in der rechten Nierengegend, ohne dass etwas Palpables nachweisbar, nur hochgradige Druckempfindlichkeit. Kann vor Schmerz wenig schlafen; erbricht alles, was sie geniesst. Urinmenge normal, kein Eiweiss oder morphologische Bestandtheile, auch keine Tub.-Bac.; Menge normal.

10. 5. Erbrechen hat nachgelassen; im Urin zeigt sich bei Kochen und Säurezusatz leichte Trübung. Am 13. 5. nehmen die Schmerzen zu, seit dem 21. 5. klagt Pat. über wühlende Schmeraen in der rechten Nierengegend, wälzt sich stöhnend und jammernd im Bette herum; „es müsse Eiter sein, da es in der Tiefe brenne und klopfe wie bei Eiter".

Im Urin ganz vereinzelte Eiterkörper. Nachdem am 22. 5. die Temperatur auf 38,2 gestiegen war, wird am 23. 5. zur Operation (Nephrectomie) geschritten. In Narcose Simon'scher Schrägschnitt rechts, Freilegung der Niere, welche deutlich vergrössert, in typischer Weise, dabei wird die Hinterfläche des Colon ascendens freigelegt. Der untere Pol der Niere kommt zuerst zu Gesicht; man sieht nach Ablösung der Kapsel einige punktförmige gelbe Verfärbungen. Der obere Pol ist durch bindegewebige Membranen fixirt; es wird nun eine Incision gemacht und es zeigen sich in der Rinde sowohl am oberen wie unteren Pol schmale gelbe eitrige Streifen; daher wird die Niere in toto exstirpirt. Vene, Arterie und Ureter werden isolirt unterbunden. Letzterer ist ganz normal. Jodoformbepuderung, Naht, Drainage,

Der Heilverlauf war ungestört.

Urinmenge am 24.5.: 350 ccm, am 25.5.: 650 ccm, am 26.5.: 1250 ccm, 27. 5.: 1800 ccm.

13. 7. 91 geheilt entlassen; innen thut es noch etwas weh. Keine Spur von Albumen im Urin.

24. 9. 93 stellt Pat. sich vor; sie ist dick geworden und erfreut sich des besten Wohlbefindens. Urin normal.

Nach brieflichen Nachrichten vom October 1901 ist ihr guter Zustand derselbe geblieben.

Pathologisch-anatomischer Befund der exstirpirten Niere: Betr. des makroskopischen Aussehens verweise ich auf die Operationsgeschichte, da an dem in Alkohol aufbewahrten Präparat Feinheiten nicht zu erkennen sind. Die Grösse erscheint sehr bedeutend, beträgt noch jetzt 12 : 6 : 4. Die Oberfläche ist glatt, Kapsel schien leicht abziehbar gewesen zu sein.

Auf den mikroskopischen Schnitten erkennt man schon mit unbewaffnetem Auge, die streifen-keilförmige Affection der Nierenrinde. Im Mikroskop sieht man nun eine Unzahl kleinster Infiltrationsherde und Abscesschen. In fast schulgemässer Weise kann man den Zusammenhang und die Ausbreitung von dem Gefässsystem erkennen, indem einmal diese Herde meist dicht den Glomerulis anliegen, diese event. auch völlig umgeben, dann die Ausbreitung sich immer an den Gefässstämmen hält.

Das Markgebiet ist völlig frei geblieben von pathologischen Veränderungen.

Der vorliegende Fall erregt insofern unsere Aufmerksamkeit, als wir ein absolut direct vorhergehendes ätiologisches Moment vermissen. Die Kenntniss der metastatischen Affectionen, namentlich bei Infectionskrankheiten, habe ich schon vorher berührt.

Dann wissen wir, dass für die hämatogene Infection in neuerer Zeit als gelegentliche Ursache das im Darm wohnende Bakterium coli erkannt ist, welches im Stande ist, unter bestimmten Bedingungen in die Blutcirculation zu gelangen. Experimentell hat Posner den Einfluss künstlicher Darmverschlüsse daraufhin geprüft und gefunden, dass dadurch der ganze Organismus, insbesondere die Nieren, mit diesen Mikroben überschwemmt werden kann.

Eine welch' wichtige Rolle der Colibacillus in der Bakteriologie der Harnaffectionen bei den Frauen einnimmt, zeigen die genauen Untersuchungen von Brown[1]). In der Kelly'schen Klinik fand er bei 26 acuten Cystitiden 15 mal Bakt. coli, bei 12 chronischen, nicht tuberculösen Pyelitiden und Pyelonephritiden 6 mal Bakt.

[1]) Brown, Bull. of the John Hopkins Hospital. 1901. — cfr. Centralbl. f. Gynäkologie. 1901. No. 31.

coli, also in der Hälfte der Fälle. Er macht dabei noch aufmerksam, dass in diesen 6 Colifällen der Urin immer sauer war, während sonst eine alkalische Reaction besteht.

Selbst sein gefährlicherer Verwandter, der Typhusbacillus, ist als Eitererreger jetzt zuweilen erkannt worden. So hat z. B. Wagner ihn einmal in einer Pyonephrose nach schwerem Abdominaltyphus gefunden und Troisier[1]) sah einen echten Nierenabscess während der Reconvalescenz eines Typhus entstehen.

Auch die klinischen Erfahrungen von Heubner und Baginsky haben dargethan, dass bei Kindern unter dem Einfluss krankhafter Zustände der Darmverdauung metastatische Nierenaffectionen zu Stande kommen[2]). Und fast wie durch ein Experiment ist dies durch den Fall von Israel (ibid. p. 29) bewiesen, bei dem eine subcutane Nierenruptur secundär durch Bakterium coli derart inficirt wurde, dass zu einer Nephrectomie geschritten werden musste.

Von dem allen ist bei unserm Falle aber gar nicht die Rede. Wir haben vielmehr eine Schädigung der Niere, welche 4 Jahre zurückliegt, wo nach Angabe des Arztes im Verlauf einer Diphtherie sich eine Nierenentzündung ausgebildet hatte.

Wir können nun annehmen, dass damals schon die Schädigung eine derartige war, dass wir später nur das Resultat einer subacuten Affection vor uns gehabt haben. Oder wir können auch daran denken, dass seiner Zeit ein Locus minoris resistentiae gebildet ist, der später der Neu- oder Reinfection leicht zugänglich war. Für beides haben wir Analoga in der Pathologie des menschlichen Körpers. Für beides sprechen einzelne Momente. Für ersteres das ständige Bestehenbleiben von dumpfen Schmerzen; dann müsste in einem so lang dauernden Verlauf aber wohl eine ganz andere Veränderung in der Niere sich abgespielt haben, als wie wir schliesslich gefunden. Deswegen ist die letztere Annahme plausibler. Da fehlen aber die festen Anhaltspunkte für die auslösenden Momente. Pat. ist mit einer Magenaffection eingeliefert, namentlich das heftige Brechen war beunruhigend. Die interne Medicin scheint nach ihrer Therapie auch nur an die Betheiligung des Magens gedacht zu haben. Der Magen aber als Eingangspforte

[1]) Troisier, Soc. méd. des hôpitaux. 15. Jan. 97. — Centralblatt für Harn- und Sexualorg. 8. Bd. 1897.

[2]) Israel, Chirurg. Klinik der Nierenkrankheiten. S. 32.

für infectiöse Processe ist ein sehr seltenes Vorkommniss. Ich erinnere einmal an die geringe pathogene Flora des Mageninhalts. Selbst wenn sich in ihm krankhafte Processe abspielen, was doch häufig der Fall, so haben wir erstaunlich selten locale oder fortgeleitete, durch Infection bedingte Processe; ich führe nur die doch so seltene gastritische resp. perigastritische Phlegmone trotz der vielen Ulcera ventriculi an.

Das Facit ist, dass wir in unserm Fall schwer eine plausible Erklärung finden konnten. Zum Eingriff spielte wohl mit ein ausschlaggebendes Moment die ausgesprochenen präcisen Angaben der Patientin, welche einmal gewaltig vom Schmerz gepeinigt wurde, dann aber auch diese Schmerzen genau zu detailiren wusste; schilderte sie doch genau die Empfindung, wie man sie bei Eiterverhaltung unter Spannung hat.

Dass man dort, wo eine Eiterverhaltung besteht, dieser freien Abfluss verschafft, ist eine so selbstverständliche Sache, dass man sich eigentlich wundern muss, dass auf dem Gebiete der Nierenchirurgie nur in bedingtem Maasse darnach gehandelt wird, indem man früher eigentlich nur den Beckeneiterungen resp. perinephritischen Eiterungen zu Leibe ging. Die vorliegende Form der Abscedirung im Nierenparenchym ist entweder nicht erkannt oder man wagte sich nicht daran, denn sonst könnte man sich in den jetzt zahlreichen nierenchirurgischen Arbeiten aus den verschiedenen Kliniken die Spärlichkeit oder den völligen Mangel derartiger Fälle nicht erklären.

Ehe ich nun auf die bisherigen Publicationen noch kurz einen Blick werfe, will ich aber noch den dritten Fall unserer Casuistik erledigen, der ätiologisch einfacher, prognostisch ebenso gut verlief, wie der bisherige.

No. 3. Einseitiger Nierenabscess nach Rückencarbunkel, Nephrectomie, Heilung.

F. Dunkel, 22 Jahre, J.-No. 29: 1895.

Pat. hat vor 2 Jahren einen Typhus durchgemacht, bekommt vor sechs Wochen einen Abscess auf dem Rücken, welcher den linken Musc. cucullaris unterminirt. Obgleich dieser in Abheilung übergeht, besteht Temperaturerhöhung bis 40° Abends weiter und es treten heftige Schmerzen in der linken Nierengegend auf; die rechte erscheint auch etwas empfindlich. Pat. ist wegen einer Psychose in der psychiatrischen Klinik; es soll sich dort kein Eiweiss oder Eiter im Urin gefunden haben, während vor 5 Wochen Eiter nachgewiesen sein

soll. Nach allem war zunächst an einen perinephritischen Abscess gedacht worden.

Status: Sehr blasser, abgemagerter junger Mann. In der linken Nierengegend, wo die Schmerzen sich lebhaft lokalisiren, besonders auch bei Druck, keine Resistenz zu fühlen. Im Urin etwas Eiter, ziemlich viel Eiweiss. Temp. Abends bis 40,0°.

Operation: Nephrectomie. 27. April 1895: Da in Narkose eine derbere Resistenz fühlbar, wird ein schräger Lumbalschnitt gemacht. Die Capsula adiposa renis ziemlich atrophisch; Niere entschieden in toto vergrössert. Die Capsula fibrosa ist sehr adhärent, besonders am oberen Pol. Als sie hier abgelöst wird, finden sich auf der Fingerkuppe Eitertröpfchen, die nur aus der Niere selbst stammen können. Es wird nun die Niere in toto herausgezogen und es finden sich im oberen Drittel bis stecknadelkopfgrosse, dazwischen diffuse kleinere Heerde und auf einem Schnitt die streifige eitrige Anordnung. Desshalb wird zur Exstirpation der Niere geschritten, welche leicht gelingt, indem 3 Venen, eine Arterie und der Ureter isolirt unterbunden werden. Die Wunde wird mit Jodoformsublimat ausgewischt, tamponirt und ein Gummidrain eingeführt.

Abends ist das Fieber auf 38,0 abgefallen; der spontan gelassene Urin ist stark eiweisshaltig.

Am 2. 5. ist nur noch eine Spur Eiweiss vorhanden. Der Wundverlauf ist ein fast glatter und Pat. wird Ende des Monats entlassen.

Sein Befinden ist ein durchaus gutes gewesen und auch einige Jahre später fühlte er sich sehr wohl.

Die exstirpirte Niere liegt mir im Spirituspräparat vor. Man erkennt an ihr, welche in toto vergrössert erscheint, einen deutlich verdickten oberen Pol, an dem die Capsula fibrosa noch z. Th. adhärent. Macht man in diese Partien zu dem vorhandenen Sectionsschnitt, der schon ähnliche Verhältnisse zeigt, Querschnitte, so trifft man in der Rindenpartie, oft nur 1 mm von der Oberfläche entfernt, bis linsengrosse meist schwachumschriebene Abscesse, oft sind mehrere confluirt und sind dadurch mehrbuchtige Räumchen entstanden. Die Papillen und das Nierenbecken scheinen ganz intact zu sein.

Mikroskopisch zeigt sich die ganze Rindenschicht an den geschilderten Stellen durchsetzt von grossen Abscessen, welche z. Th. confluirt sind und dadurch buchtige grössere Höhlen bilden. Umgeben sind diese Eiterheerde meist von einer ziemlich dicken bindegewebigen Kapsel, so dass man sieht, dass es sich um schon länger spielende Processe handelt. So ist auch das zwischen und in der Nachbarschaft liegende Nierengewebe stark entzündlich infiltrirt, zum Theil auch von Bindegewebe weithin durchsetzt, so dass von normaler Structur wenig zu erkennen. Auch die eigentlichen Ansiedelungen und Ausgangspunkte der Abscedirung sind unter sothanen Umständen nicht mehr nachzuweisen.

Israel bezeichnet ähnliche Fälle mit dem passenden Ausdruck Carbunkel. Diese Bezeichnung erscheint uns auch für unseren Fall als sehr zutreffend. Wir haben ihn anzusehen als eine Me-

tastase von dem Rückenabscess. Dass Furunkel, Panaritien und ähnliches perinephritische Abscesse machen, ist oft beobachtet. Hier hat die Metastasirung in die Nierensubstanz hin stattgefunden. Es war bei der Aetiologie immerhin noch der Typhus zu berücksichtigen; dass dieser als pathogenetischer Factor in Betracht kommen kann, haben wir ja oben gesehen. Hier können wir wohl das zeitlich am nächsten liegende infectiöse Moment als das maassgebendste ansehen.

Werfen wir einen Gesammtblick auf unsere 3 Fälle, so haben wir 2 gute Heilungen erzielt, während die erste Patientin in Folge einer Peritonitis — die accidentell, nicht Folge der Operation war — zu Grunde ging.

Ausgeführt wurde in allen 3 Fällen die Nephrectomie. In jüngster Zeit haben Israel (l. c.) und Lennander (l. c.) Fälle publicirt, wo sie mit einfacher Nephrotomie ausgekommen sind. Dies ist ein grosser Fortschritt, da auch unsere Präparate lehrten, dass der Process auf einzelne Partieen meist beschränkt ist. Bei Furunkeln und Phlegmonen können wir auch nicht alle Taschen und Höhlen eröffnen und doch fällt nach ausreichenden Incisionen die Temperatur rasch ab und der Zustand bessert sich.

Bei der Niere spielt bei der Nephrotomie wohl noch ein Factor eine wichtige Rolle, dass ist die Spaltung der Nierenkapsel. Das entzündete Organ muss unter gewaltiger Spannung stehen, dadurch findet eine starke Compression statt und die Circulationsverhältnisse erleiden starke Störungen. Diese sind es aber, die bei allen entzündlichen und eitrigen Processen eine so wichtige Rolle spielen. Die allerjüngste Nierenchirurgie hat dementsprechend gezeigt, dass rein entzündliche Processe dadurch günstig beeinflusst werden können (Naunyn, Israel, Hofbauer[1]). Erst recht wird dies alles für die eitrigen Processe von Bedeutung sein. Damit kämen auch die Vorschläge in Wegfall, partielle Resectionen der afficirten Nierentheile vorzunehmen.

Werfen wir einen Blick auf die Casuistik, so war es zunächst wohl Weir[2]), der zielbewusst eine Nephrectomie wegen miliarer Abscesse ausführte, ihm folgte bald Israel mit einem weiteren Fall.

---

[1]) Grenzgebiete der Med. u. Chir. 5. Bd. 1900.
[2]) Weir, Med. Record. 1897.

Es schlossen sich dann weitere vereinzelte casuistische Beiträge an, so konnte Weir und Foote[1]) 1898 über 4 Fälle, Guster[2]) über 3 leichtere berichten, von Franzosen nenne ich Albarran[3]) mit 2 Fällen bis 1899, Israel hat dann schon eine grössere Zahl und schliesslich hat Lennander 5 Fälle publicirt, die z. Th. hierher gehören. Daneben existiren noch einige andere Beobachtungen, immerhin konnte im Güterbock'schen[4]) ausführlichen Werk 1898 gesagt werden: „Die grössere Mehrzahl der eitrigen Nierenentzündungen bieten aber nur kleine, dafür aber multiple Abscedirungen, sie entbehren deshalb chirurgischen Interresses, es sei denn sie haben zu einer erheblichen Vergrösserung des Organs geführt oder sind mit Pyonephrose oder paranephritischen Eiterungen combinirt." Heute nach einem Triennium haben diese Sätze keine völlige Geltung mehr.

II. Pyelonephritiden.

Eher fanden eine chirurgische Berücksichtigung die als Pyelonephritiden im engeren Sinne anzusehenden Processe, in denen wir es mit einer Nierenbeckeneiterung gleichzeitig mit einer Nierenеiterung selbst zu thun haben, welche meist auf einer ascendirenden Infection beruht, der sog. surgical kidney der Engländer.

Gerade diese letztere stand in ihrer Entstehung meist mit dem Genitaltractus im Zusammenhang und auch wir können in unseren 3 folgenden Fällen bei 2 weiblichen und 1 männlichen Patienten unschwer die Beziehungen feststellen.

Beim ersten Fall entwickelte sich die Erkrankung während einer Zwillingsschwangerschaft, wir bekamen den Fall in schon sehr weit vorgeschrittenem Stadium; das nähere zeigt die Krankengeschichte.

No. 4. Pyelonephritis dext. ascendens; Oophoritis et Salpingitis purulenta, Incisio, später Nephrotomie; Exitus.

Frau S., 28 Jahre, J.-No. 30, aufgenommen 16. 3., gestorben 14. 4. 99.

---

[1]) Weir und Foote, A personal experience in renal surgery. Amer. med. news. Jan.-Febr. 1898.

[2]) Guster, Contribution to the surgery of kidney. — Amer. Journal. Juni 1897.

[3]) Le Dentu und Delbet, Traité de chir. 8. Bd. Albarrau, Maladies du rein. 1899.

[4]) Güterbock, Krankheiten der Harn- und Geschlechtsorgane. I. Bd. 4. Abth.

Anamnese: Früher gesund; nur mit 11 Jahren eine eitrige r. Mittelohrentzündung, in Folge dessen rechts fast Taubheit. Beginnt im November 1898 im 5. Monat ihrer ersten Gravidität über Schmerzen in der rechten Nierengegend zu klagen; dieselben nehmen allmählich zu. Mitte Januar erreichen sie exorbitante Höhe, dabei entsteht Fieber bis 39°; es findet sich Eiter im Urin und es wird eine eitrige Nierenbeckenentzündung von den Aerzten diagnosticirt; Pat. nimmt sehr ab. Palpatorische Untersuchung wegen des ad maximum gespannten Abdomens sehr erschwert.

Am 12. Februar 99 wird etwa 3—4 Wochen zu früh ein männliches Zwillingspaar geboren. Fünf Tage post partum lässt sich ein zweifaustgrosser r. pyonephrotischer Sack nachweisen, derselbe verkleinert sich zunächst etwas, wächst dann wieder, so dass Geheimrath Riedel consultirt wird. Temp. seit langem bis 38°.

Am 10. Tage nach der Entbindung entstand angeblich durch sehr heftiges Pressen nach $2\frac{1}{2}$ Tage langer Stuhlverhaltung eine Perforation zwischen Rectum und Vagina.

Status: Blasse, ganz schwache, junge Frau in schwer leidendem Zustand, liegt apathisch in activer Rückenlage. Herz und Lunge ohne besonderen Befund. — In der rechten Nierengegend fühlt man einen harten, derben, zweifaustgrossen, sehr druckempfindlichen Tumor, anscheinend retroperitoneal, der die sonst schlaffen Bauchdecken vorwölbt und hinten deutlich fluctuirt. Urinmenge ca. 1200 ccm pro die, filtrirt geringe Mengen Eiweiss enthaltend. Der sehr starke eitrige Bodensatz besteht aus Eiterkörpern und einzelnen Plattenepithelien. — Eine markstückgrosse Communication besteht zwischen Vagina und Rectum. Die Grenze nach unten bildet ein dünner Hautstrang des Dammes. Temp. bei der Einlieferung Morgens 37,3°. Es wird sofort geschritten zur

I. Operation. Lumbale Abscessincision, 18. 3. Morph.-Chlorof.-Aether-Narkose: Schräger rechtsseitiger lumbaler Schnitt. Nachdem die Haut durchtrennt, werden die Muskeln schon stark vorgewölbt; nach ihrer Durchtrennung stürzen unter starkem Druck mächtige dickrahmige, flockige Eitermassen zwischen Niere und Musc. quadratus lumborum hervor; der palpirende Finger gelangt direct nach vorne in einen Gang zu einem scheinbar in der Niere gelegenen apfelgrossen Hohlraum. Drainage, Verband.

22. 2. Die Schmerzen sind nach der Operation ganz geschwunden; das Fieber ist abgefallen. Aus der Wunde kommt noch wenig Eiter, nie Urin; Eitergehalt im Urin aber derselbe.

28. 3. Ohne dass Pat. Beschwerden fühlt, tritt Abends 38,0° Temp. ein und hält sich bis 2. 4. Subjectiv und objectiv nichts, was die Sache klarer macht. Rechts immer noch derselbe Tumor; keine Druckempfindlichkeit, im Urin dieselben Eitermengen.

II. Operation, Nephrotomie 3. 4.: (Morgens 37,7). Morph.-Chlorof.-Aether-Narkose: Exploratio per vaginam: Uterus ziemlich gross, linke Tube verdickt. Rechter Nierentumor in alter Grösse bestehend. Die Lumbalwunde wird der Sonde folgend in die Tiefe erweitert. Dicke, z. Th. stark blutende Bindegewebsnarben werden durchtrennt. Schnitt nach unten vorne verlängert,

Beim weiteren Vordringen in die Tiefe wird das Peritoneum an seiner Umschlagsfalte ca. 3 cm lang eröffnet, sofort aber durch Catgutnähte verschlossen. Weiter oben trifft man die Niere mit dicken Verwachsungen. Nachdem die Capsula fibrosa losgelöst, findet sich am unteren Pol, ziemlich innen und hinten eine eingezogene Narbe; hier scheint unter dem Nierengewebe Fluctuation zu bestehen. Eine mitteldicke Sonde fällt auf mässigen Druck durch die Nierensubstanz in das Innere, darauf entleert sich unter starkem Druck eitrig-rübe Flüssigkeit. Von der Fistel wird die Niere durch Sectionsschnitt nun in $^2/_3$ bis nach oben gespalten. Der Eiter stammt aus dem Nierenbecken, welches enteneigross dilatirt und fein injicirt ist. Nierenparenchym stellenweise sehr schmal von feinen gelben Eiterstrichen und Punkten durchsetzt. Drainage und Tamponade. Verband.

Die Temperatursteigerungen bleiben nach der Operation bestehen. Aus der Operationswunde entleert sich viel Urin. Der vesicale Urin beträgt 500 bis 700 ccm pro die, derselbe grosse Eitergehalt; er starrt von Eiweiss beim Kochen und enthält micr. viel Cylinder. Der Kräftezustand nimmt mehr und mehr ab und am 14. 4. tritt der Exitus ein.

Da eine systematische Autopsie nicht gestattet, konnte nur Folgendes festgestellt werden: Die Bauchhöhle ist frei, Peritoneum glatt und glänzend. Der Uterus noch männerfaust gross, nicht ganz zurückgebildet. Die rechten Adnexe, die Tube, das Ligamentum latum, das Ovarium sind in dicke bindegewebige Massen eingebettet, welche von Eitermassen durchsetzt sind. Auf Druck entleert sich sowohl aus dem Tubendurchschnitt, wie aus grösseren Lymphspalten des Lig. lat. dickrahmiger Eiter. Die Eiterinfiltration zieht sich am rechten Ureter hinauf bis zur Niere. In seinem oberen Drittel ist er umspült von einer retroperitoneal gelegenen grösseren Eiteransammlung. Die Niere zeigt an ihrer Aussenseite, speciell der Mitte der Convexität einen grünlich-eitrigen Belag. Von dieser Stelle führt eine Communication durch das Nierengewebe in das Nierenbecken. Die Capsula fibrosa ist leicht abzuziehen. Die übrige Oberfläche der Niere glatt, Farbe röthlichgrau. Durch Sectionsschnitt wird das nicht weiter dilatirte Becken mit stark injicirter Mucosa präsentirt. Das mittlere Drittel des Parenchyms ist entsprechend der Fistel ebenfalls mit schmierig-eitrigen Belegen bedeckt. Im unteren Drittel liegen sowohl im Mark wie in Rinde gelblich-eitrige Strichelchen im Verlauf der Harnkanäle. Dies wird durch mikroskopische Untersuchung bestätigt. Die Passage zum Ureter ist frei; derselbe liegt aber ca. 5 cm unterhalb der Niere so in Bindegewebe eingebacken, dass er eine V-förmige Schleife bildet.

Dass nach diesen Befunden ein operativer Eingriff auch nichts mehr helfen konnte ist klar. Der Urogenitaltract war eben so von Eiter durchsetzt, dass ihm unmöglich nur einigermaassen Abfluss verschafft werden und somit der Organismus nicht von ihm entlastet werden konnte.

Die Entstehung der Eiterung haben wir sicherlich im Genitaltractus zu suchen, von hier ging die Infection ihren Weg dann

weiter hinauf. Die linke Niere war intact. Leider war es nicht möglich den Fall so weiter zu untersuchen, wie es wünschenswerth gewesen wäre.

Die Diagnosenstellung, dass es sich um einen eitrigen Process an der Niere handelt, war hier nicht schwer, lag doch ein grosser fluctuirender Sack in der hinteren Nierengegend vor und fand sich genug Eiter im Urin. So war auch der lumbale Weg zum operativen Vorgehen deutlich angezeigt.

Zu schweren Täuschungen kann eine Pyelonephritis aber führen, wenn die Verhältnisse nicht so klar liegen, zunächst wenig Eiweiss und Albumen im Urin ist, die Patienten dabei sehr indifferent sind. Der acute Nierentumor drängt bei Frauen die Leber zuweilen ganz enorm nach abwärts; sie gleitet an der vorderen Fläche des Bauches hinab bis zur Interspinallinie, schwillt auch wohl durch Blutüberfüllung an. Man fühlt den bis in die Nierengegend sich erstreckenden Tumor überlagert von Leber, weist ev. den unteren scharfen Rand derselben nach und glaubt nun, eine direct unter der Leber liegende Geschwulst vor sich zu haben, die beim Mangel an ausgesprochenen Erscheinungen seitens der Niere mit Wahrscheinlichkeit als Gallenblase aufgeführt werden muss.

Ein solches Bild[1]), bei der der vordere Schnitt indicirt schien, bot

No. 5. Pyelonephritis dextr.; Cystitis dipht., Prolapsus uteri. — Laparatomie, Incisio lumbalis, Nephrectomie, Exitus.

Frau Völker aus Isserstedt, 56 J. alt, aufgenommen 29. September 1891 (No. 62).

Anamnese: Patientin litt seit Jahren an Prolapsus uteri et vaginae mit entsprechendem Descensus der Blase, ohne durch diese Anomalie in erheblichem Grade belästigt zu werden. Vor 10 Tagen begann sie zu fiebern, ohne zu wissen warum; Schmerzen hatte sie nicht, abgesehen von Kopfschmerzen.

Am 5. Tage ihrer Erkrankung begab sie sich mit Rücksicht auf ihren Prolapsus in die hiesige gynäkologische Klinik; hier fand man im rechten Hypochondrium eine etwas schmerzhafte Schwellung, die nicht in Zusammenhang mit dem Genitalleiden gebracht werden konnte; wegen des hohen Fiebers überwies man sie der internen Klinik. Dort constatirte man ebenfalls die erwähnte Geschwulst. Weil Patientin am 28. September morgens nach heftigem Schüttelfroste 42,0 Temperatur zeigte, wurde sie schleunigst auf die chirurgische Abtheilung translocirt.

Status: Die Untersuchung ergab im rechten Hypochondrium eine ge-

[1]) Aufgeführt bei Riedel, Erfahrungen über die Gallensteinkrankheit. Berlin 1892.

faltige Geschwulst, die aber complicirter Natur sein musste. Sie hatte, weit den Nabel überschreitend, unten einen stumpfen Rand, der wahrscheinlich als unterer Rand der extrem vergrösserten Leber aufzufassen war, während die Leberdämpfung oben an der sechsten Rippe begann; auch linkerseits vom Nabel fühlte man eine grössere Resistenz. Von der rechten Weiche her liess sich der Tumor undeutlich gegen die vordere Bauchwand treiben; der Raum oberhalb des Lig. Poup. resp. der Spina ant. war leer; man konnte dort überall tief die Hand eindrücken. Urin enthielt etwas Eiter und eine entsprechende Menge Eiweiss. Lungen und Herz normal. Patientin, augenscheinlich somnolent, klagte über Kopfschmerzen; bei Druck aufs rechte Hypochondrium zuckte sie lebhaft zusammen; spontan wollte sie dort Schmerzen nicht haben. Abends Temp. 39,0, nächsten Morgen 36,5 bei gleichem Allgemeinbefinden.

Eine sichere Diagnose war nicht möglich; man musste annehmen, dass im rechten Hypochondrium ein entzündlicher Process spiele, doch war der Ausgangspunkt desselben völlig unklar. Die geringfügigen Veränderungen im Urin konnten eben so wohl durch einen alten Blasenkatarrh, als durch eine frische Pyelitis dextra erklärt werden; letztere war unwahrscheinlich, weil gar keine Beschwerden von Seiten des Harnapparates geklagt wurden. Gegen Gallensteinleiden resp. acute Cholecystitis sprach der Umstand, dass niemals Symptome von Cholelithiasis vorhanden gewesen waren. Man dachte an acute Vereiterung eines Leber- oder Nierenechinococcus und dergl., doch war Alles gleichmässig unbestimmt.

Operation, Laparatomie, lumbale Nephrectomie. Da der Fall aber vorwärts drängte, so wurde die Probelaparatomie beschlossen und am 29. September rechts neben dem Nabel eingegangen. Der Schnitt legte die dunkelblaurothe Leber frei; sie war auffallend weich, weshalb man den unteren Rand derselben auch nur undeutlich hatte fühlen können. Auch der Form nach wich die Leber bedeutend von der Norm ab. Circa handbreit nach rechts vom Nabel fand sich eine derbe Incisur, begrenzt von atrophischer, grauweisser Lebersubstanz, ganz analog einer Incisura vesicalis. Hier lag auch circa 2 Finger breit von der vorderen Bauchwand ein Tumor, der im ersten Augenblicke wirklich als prall gespannte, zwei faustgrosse Gallenblase imponirte; es zog sich aber über die mediale Seite dieses auffallend beweglichen Tumors das Colon ascendens hin, auch war er retroperitoneal fixirt, lag schliesslich zu weit von der vorderen Bauchwand ab, als dass man ihn hätte mit Sicherheit als Gallenblase auffassen können.

Es galt jetzt, letztere zu finden; dies gelang erst, nachdem man weit nach links über die Mittellinie hinübergegangen war und dabei einen weit nach unten über den Nabel hinausragenden Leberlappen umgangen hatte. Jetzt wurde so viel klar, dass die Leber extrem vergrössert und gleichzeitig mit ihrem rechten Lappen über die Mittellinie hinaus nach links verschoben war; die oben erwähnte Incisur mit der atrophischen Lebersubstanz entsprach dem rechtsseitigen Rande eines gewaltigen Schnürlappens. Jetzt wurde sofort die Bauchdeckenwunde geschlossen, Patientin auf die linke Seite gedreht und auf

die rechte Niere eingeschnitten. Sie bewegte sich auffallend stark bei der Athmung, als die Fettkapsel freigelegt war. Fribröse Kapsel erschien sehr wenig verändert, nur leicht verdickt und grau verfärbt, nirgends eine Andeutung von Eiter. Niere selbst dunkelroth, zeigte hier und da kleine, graue Knötchen. Punction an den verschiedensten Stellen ohne Erfolg, nirgends der erwartete Abscess. Weil aber graue Knötchen vorhanden waren, weil man jetzt unbedingt die Niere als die Ursache des Fiebers betrachten musste, wurde sie entfernt in der Annahme, dass es sich entweder um eine acute Tuberculose oder, wahrscheinlicher, um eine Invasion von Staphylo- und Streptokokken in die Harnkanälchen handle. Der Querschnitt durch die circa ums Doppelte vergrösserte Niere zeigte dieselbe massenhaft von kleinen Knötchen durchsetzt, die hier und da in Reihen geordnet resp. fast zusammengeflossen waren, entsprechend dem Verlaufe der geraden Harnkanälchen durch die Rindensubstanz. Die mikroskopisch-bacteriologische Untersuchung ergab Staphylokokken. Der Verlauf war zunächst ein günstiger: Patientin wurde fieberfrei, klagte nicht mehr, doch blieb der entleerte Urin eiterhaltig. Nach einigen Tagen wurde sie apathisch, entleerte den Urin ins Bett, ohne dass Erscheinungen von Seiten des Bauches aufgetreten wären. Unter zunehmender Somnolenz ging sie am 7. October zu Grunde.

Die Section ergab analoge Veränderungen in der linken Niere, wie sie in der rechten bei der Operation gefunden wurden; dazu bestand Diphtherie der Blase. Die Leber zeigte einen ziemlich erheblichen Schnürlappen, war aber sonst nicht besonders vergrössert.

Mikroskopische Schnitte veranschaulichen deutlich, wie die Eiterung in den Papillen an den Harnkanälen emporgestiegen ist und zu grossen Entzündungs- resp. Eiterherden geführt hat. Dieselben Processe haben sich dann in den Rindenpartien abgespielt, indem die Verbreitungswege Anlass zu der charakteristischen streifen- und plaquesförmigen Anordnung gaben.

Auch hier sind wir berechtigt, als ätiologische Ursache die Erkrankung des Sexualorgans anzusehen. War es aber im Fall 4 ein frischer Process, der sich während der Gravidität entwickelte, so war es hier ein alter chronischer Process bei einer alten Frau, ein Scheidenvorfall, der im Verfolg seiner secundären Affectionen der Blase, welche sich durch Cystitis dipht. documentirte, zur Nierenerkrankung führte.

Dieselben Bedingungen werden natürlich auch beim Mann derartige Affectionen veranlassen und spielt bei all' diesen Blasensachen die Gonorrhoe eine Hauptrolle. Wissen wir von dieser bei 4 und 5 nichts, so ist sie namentlich genau festgestellt bei Fall

No. 6. r. Epididymitis, später Gonorrhoe, r. Pyelonephritis, Nephrotomie, Heilung.

Franz Sch., 35 Jahre, Hilfsoptiker in Jena. 1896. No. 276. 27. 7. bis 23. 8. und 30. 8. bis 26. 5. 97.

Anamnese: Vater an Wassersucht, Mutter an unbekannter Krankheit gestorben; Geschwister gesund. Pat. war bis zum 19. Lebensjahre gesund, damals bekam er eine Geschwulst am rechten Hoden, über deren Entstehungsursache er nichts angeben kann. Dieselbe ging in 3 Wochen zurück; man fühlt jetzt dort noch eine Verhärtung. Von jetzt ab dauernd ziehende Schmerzen vom Hoden bis in die Nieren. Im 24. Jahre Gonorrhoe von 10wöchentlicher Dauer; dieselbe wäre nie ganz geheilt, denn Pat. habe immer noch Urindrang und Schmerzen beim Wasserlassen trotz Behandlung mit Ausspülungen. Seit $^3/_4$ Jahren sind diese Beschwerden nun schlimmer geworden; oft soll der Urin eitrig-trübe gewesen sein.

Status: Blasser Mann, Herz und Lunge normal. Schmerzen in der Eichel und Blasenhals mit starkem Urindrang. In der Pars nuda urethrae findet sich eine für mittelstarke Sonde passirbare Strictur. Kein Blasenstein nachweisbar. Urin trüb-schleimig mit eitrigen Flocken. Geringer Eiweissgehalt, mikr. nicht viele Eiterkörper, dicke kurze Stäbe aber keine Tub. bac. Keine Fiebertemperatur. Pat. wird vorläufig mit Blasenspülungen behandelt. Am 9. 9. entleert sich ein schlehengrosser Gewebsfetzen mit dem Urin. Am 21. 9. tritt Fieber bis 39,8° auf mit Schmerzen in der linken Nierengegend, doch geht beides wieder zurück. Der Zustand blieb dann so ziemlich derselbe, bis Mitte October das Fieber wiederholt anstieg (39,5°) und sich rechterseits ein Tumor in der Nierengegend entwickelte; Urinbefund nicht verändert.

Operation 15. 10. 96. Morphium-Aether-Narkose. Rechter schräger Lumbalschnitt; Freilegung der Niere, beim Sectionsschnitt in dieselbe kommt man dicht unter der Oberfläche in mehrere cystische Räume bis Wallnussgrösse, theils mit putridem Eiter, theils mit Urin gefüllt. Im Eiter zahlreiche kleine Kalkconcremente. Der Ureter ist in Gestalt eines derben Stranges fühlbar, lässt sich nicht recht freilegen, ebenso kommt das Nierenbecken nicht zu Gesicht. Man geräth in immer neue Hohlräume, welche oft communiciren.

Es wird nun drainirt, tamponirt und ein Verband angelegt.

Verlauf: Das Fieber geht in den nächsten Tagen zurück, die Urinbeschwerden nehmen ab. Aus dem Nierenschnitt entleert sich ziemlich viel Urin. Der Blasenurin enthält immer nur wenig Eiterkörper. Die Wunde verheilt bis auf eine Fistel, in welche ein Drain führt, allmälig. Am 26. 5. 97 wird Pat. mit der Fistel in poliklinische Behandlung entlassen. Am 25. 8. 97 hat sich Pat. sehr erholt; es fliesst kein Urin mehr, wie bisher, aus der Fistel; das Drainrohr geht noch immer ziemlich 2—3 cm tief hinein; auch diese Fistel schloss sich im weiteren Verlauf.

Vorstellung im October 1901: Urin absolut klar, keine abnormen Bestandtheile. Pat. fühlt sich sehr wohl, enthält sich fast ganz des Alkohols, da besonders nach Biergenuss er leicht Blasenstechen bekommt.

Die Gonorrhoe allein darf man hier vielleicht nicht anschuldigen. Fünf Jahre vor ihrer zugestandenen Acquisition will Patient schon einen entzündlichen (?) Process in einem Hoden resp. Nebenhoden gehabt haben und damals will er zuerst Nierenschmerzen gehabt

haben. Was das war, ist unbekannt geblieben; Tub. scheint nach Allem ausgeschlossen. Es braucht damals auch keine schwere Affection bestanden haben, der Boden ist aber doch für eine spätere Infection vorbereitet worden, wie es Lennander für eine Reihe von Fällen namentlich bei der hämatogenen Infection annimmt.

Die Aehnlichkeit im klinischen Bild zwischen Pyelonephritis und Tuberkulose ist übrigens oft eine so grosse, dass Perthes[1]) beide zusammen in einem Capitel bespricht.

Von unserem Material ist von 3 nur dieser eine Fall bei Erhaltung der Niere gut geendet und zwar ohne jede Fistelbildung, was man des Oefteren sonst erlebt hat. Hingegen haben wir 2 Todesfälle gehabt. Von No. 4 habe ich mich über den absolut desolaten Charakter ausgesprochen; auch No. 5 bot ein wenig vertrauenerweckendes Bild, Patientin war sehr somnolent, hatte Temperatur bis 42°, dabei eine ältere Frau, so dass auch hier namentlich, da die andere Niere auch so afficirt war, der schlechte Ausgang nicht zu sehr erschrecken darf. Dies war übrigens der einzige Fall, wo wir direct zur Nierenexstirpation geschritten waren, in den beiden anderen (4 und 6) wurde nur eine Nephrotomie gemacht, wie gesagt einmal mit negativem, einmal mit positivem Erfolg.

Diese ungünstigen Ausgänge decken sich mit denen anderer Operateure, so hat Küster 50 pCt. Mortalität; Israel scheint auch bei dem unter diesen Rahmen gehörigen Material wenig günstige Erfolge erzielt zu haben, was ja nach der ganzen Pathologie der Fälle leicht erklärlich.

III. Sacknieren.

hat, wie erwähnt, Küster die Hydro- und Pyonephrosen als Angehörige einer einzigen natürlichen Gruppe genannt. Diese Bezeichnung ist nicht von Allen acceptirt., so nicht von Guyon und Israel.

Wir haben uns jedoch bei der Durchsicht unseres Materials — sowohl von klinischer wie pathologisch-anatomischer Seite aus — wie viele andere so Perthes, Wagner, u. a. von der Zweck-

[1]) Perthes, Deutsche Zeitschrift für Chirurgie. 41. Bd.

mässigkeit dieser Eintheilung überzeugt, umsomehr, da wir in einigen Fällen keine absolut scharfe Grenze ziehen möchten, wo die Hydronephrose aufhört und die Pyonephrose anfängt.

Was die ätiologische Seite betrifft, so sind die diesbezüglichen Momente zu viel verschiedene wie es eben Ursachen zur Verlegung oder Behinderung des Urinabflusses in dem langen Wege des Urogenitaltractes bei Mann oder Weib giebt. Auch wir werden die verschiedensten davon kennen lernen. Dann werden wir aber sehen, dass wir über die Entstehungsursache manchmal — auch bei Autopsien — keinen Aufschluss erhalten können.

Dieser Variation entsprechend sind natürlich auch die Symptome so verschiedene, dass sie bei der Diagnosenstellung wenig oder manchmal gar keine Handhabe bieten. Sind uns ja grosse Hydronephrosen bekannt, welche als Nebenbefund bei Autopsien gefunden, die intra vitam nie in die Erscheinung getreten sind.

Immerhin sind alle diese Punkte in ihrer Verschiedenheit und ihrer verschiedenen Auffassung sie uns etwas zurücktretend hinter der Frage, wie operativ vorzugehen ist.

Der Inhalt des Sackes ist in Bezug auf seine Infectiosität wohl mehr oder weniger immer als suspect anzusehen und dementsprechend ist wohl jetzt allgemein als Angriffspforte der lumbale Schnitt anerkannt.

Die Schwierigkeit der Diagnose bringt es natürlich mit sich, dass zuweilen — und das haben auch wir gethan — in der Annahme einer anderweitigen Affection zunächst eine Laparatomie vorgenommen ist.

Sobald man den Irrthum erkennt, wird man zu weiteren lumbalen Arbeiten sich entschliessen, es sei denn dass Umstände eingetreten, welche zu schnellem weiteren Handeln auffordern.

Das idealste ist es natürlich, wenn man bei

Hydronephrosen,

die ich zunächst berücksichtigen will, die causa movens entfernen kann, ohne dass man die Niere selbst beschädigt. Ich denke an Plastiken, wie sie von Cramer und von Israel als Pyeloplicatio am Nierenbecken angegeben, oder die Nephropexie bei durch Wanderniere bedingter Nierenbeckendilatation. Aber in den seltensten Fällen wird die Lage so klar sein, dass man mit diesen

Mitteln auskommt, in der Mehrzahl ist es vielmehr nöthig, die Niere selbst anzugreifen. Thut man dies, so entsteht die Frage, soll man sich mit einer Nephrotomie begnügen, um nöthigenfalls secundär die Nephrectomie zu machen, oder soll primär die Nephrotomie ausgeführt werden.

Heute ist wohl die Nephrotomie als zweckmässigere und leichtere von den meisten Operateuren acceptirt. Einige wie Küster, Guyon, Mendelsohn und P. Wagner bezeichnen es geradezu als Kunstfehler, wenn eine Sackniere zunächst durch eine andere Operation in Angriff genommen würde als durch Nephrotomie. In der Mehrzahl der Fälle soll sich nämlich bes. bei der Hydronephrose noch ein relativ beträchtlicher Theil Nierengewebe, der einen hohen physiologischen Werth besitzt, finden. Ist doch ein Fall bekannt, wo die ziemlich bedeutend erkrankte gespaltene Niere die ganze Harnsecretion lange Zeit besorgt hatte, da die andere Niere, wie die spätere Section zeigte, völlig aplastisch war.

Trotzdem giebt es auch noch jetzt Vertheidiger der Nephrectomie. So berichten Perthes[1]) aus der Bonner Klinik und Lotheisen[2]) aus der Wiener I. Klinik, dass dort Nephrectomien einfacher Incision vorgezogen würden und auch bessere Resultate lieferten.

Wie aus unseren Krankengeschichten zu ersehen, haben wir in allen Fällen zunächst die Nephrotomie gemacht, sind aber in fast allen Fällen später gezwungen worden, die secundäre Nephrectomie anzuschliessen.

Dies zeigt gleich der erste Fall, bei dem wir schon im Jahre 1891 eine Nierenbeckenplastik versuchten auszuführen.

No. 7. Linke Hydronephrose, Nierenbeckenplastik, secundäre Nephrectomie, Heilung.

Frau Clara F., 50 Jahre, aus Naumburg. Pr. Kl. 1891, p. 136. Pat. will zum ersten Mal im 20. Lebensjahr plötzlich erkrankt sein: heftige Schmerzen in der linken Seite, Unmöglichkeit zu uriniren, dann spärliche Urinentleerungen mit Blutbeimengungen, die sich allmälig verloren. Später häufige Wiederkehr leichterer Schmerzanfälle in der linken Seite, die aber in der Ruhe bald wieder vergingen. Nach der Heirath seltener Schmerzattaquen, doch

---

[1]) Perthes, l. c.
[2]) Lotheisen, Bruns' Beitr. z. klin. Chir. 21. Bd.

zeitweise blutige Färbung des Urins, häufiges Drängen nach der Harnröhre zu und Brennen beim Uriniren. Seit 2 Jahren wieder Verschlimmerung. Heftige linksseitige Nierenkoliken, häufige Urinverhaltung, mehrere Kuren in Wildungen brachten Linderung; vor wenigen Wochen letzte Cur dort. Während derselben leidliches Wohlbefinden, darnach aber sofort wieder die alten Beschwerden: krampfartige Schmerzen von der linken Seite nach der Blase und Harnröhre hinziehend, daneben beständiges Drängen und Drücken an der Harnröhre. Die Beschwerden liessen sich nur durch beständige Horizontallage lindern, beim Aufstehen stellen sie sich sofort wieder ein.

Status: Sonst gesunde, mässig genährte Frau, Urin leicht eitrig getrübt, enthält beim Kochen nur geringe Eiweisstrübung; mikroskopisch finden sich spärlich Eiterkörper und Plattenepithelien. Blasenuntersuchung mit Steinsonde lässt keine Concrement nachweisen. Linke Nierengegend druckempfindlich; es ist kein Tumor dort zu fühlen.

I. Operation 26. September 91: Nierenbeckenplastik. In Narkose wird durch schrägen Lumbalschnitt die linke Niere freigelegt. Nachdem das Nierenbecken freigelegt, stellt es sich als ein grosser Sack dar, aus dem hoch oben der Ureter entspringt. Durch diese Verlagerung wird eine Abknickung und Abflussbehinderung am Eingang zum Ureter bewirkt. Der Ureter selbst ist nicht erweitert. Das Nierenbecken wird incidirt; bei der Abtastung der Nierenkelche lässt sich nichts weiteres Pathologisches finden. Vom Innern des Nierenbeckens sieht man, dass der Ausgang in den Ureter wie einen klappenventilartigen Verschluss durch eine Faltung im Becken besitzt.

Es wird nun versucht das normale Verhältniss wieder herzustellen, indem der Ureter mit seiner Anfangsumgebung abgetragen und durch eine Knopflochincision im unteren Theile des Nierenbeckens durchgeleitet wird. In dieser Lage wird er durch einige Catgutnähte befestigt. Die überflüssigen Wandungen des Nierenbeckens werden abgetragen und die gleich grossen restirenden vorderen und hinteren Theile durch Naht verschlossen. Drain in die Wunde; Haut wird nicht vernäht; Verband.

II. Operation 13. October 91: Nephrectomie. Der gewünschte Erfolg hat sich nicht eingestellt. Die Passage des implantirten Ureters scheint allerdings frei zu sein, denn es entleert sich aus der Blase putrider Urin; derselbe stinkende, putride Urin fliesst aber auch dauernd hinten aus der Wunde ab, so dass, um die Heilung zu einer definitiven zu machen, zur Nierenexstirpation geschritten wird, die relativ leicht gelingt, nachdem die Niere aus ihrer Kapsel gelöst. Gefässe und Ureter werden einzeln unterbunden. — Es zeigt sich an der Niere, dass der Ureter sehr schön eingeheilt ist; in der Mitte der Nierenbeckennaht findet sich jedoch eine ca. $^1/_2$ cm weite Fistel, aus der sich der putride Urin auf Druck entleert.

Verlauf: 14. 10. entleert Pat. 520 ccm Urin, am 15. 10. 820 ccm mit Spuren von Eiweiss. Dann nimmt die Urinmenge steigend zu. Am 3. 11. finden sich mikroskopisch nur ganz wenig Eiterkörper. Am 6. 11. wird Pat. auf Wunsch mit noch granulirender Wunde entlassen; sie fühlt sich völlig von ihren Beschwerden befreit.

Bei späterer Vorstellung am 15. 11. 96 ist sie ganz gesund; der Urin ist klar.

Pathologisch-anatomische Untersuchung der Niere: Ueber das Verhalten der Ureter- und Nierenbeckennaht ist oben schon das Nöthige bemerkt. Die Krankengeschichte verzeichnet noch, dass die frische Niere noch stark hyperämisch ist.

Das mir jetzt vorliegende Präparat ist in Alkohol conservirt gewesen, demnach in den 10 Jahren etwas verändert, doch sieht man, dass die Grösse der Niere ungefähr der einer normalen entspricht. Das Nierenbecken mit dem scheinbar fest eingewachsenen Ureter ist zwetschengross. Die Nierenrinde ist noch bis zu 2 cm dick, also sehr viel Parenchym vorhanden, die Papillen sind bedeutend abgeflacht, während die Nierenkelche nicht besonders ausgebuchtet sind.

Mikroskopisch findet man ein im Wesentlichen völlig intactes Nierenparenchym. Nur vereinzelt treten hier und da kleinste Entzündungsherde auf. Dieselben halten sich besonders in der Nähe resp. der Circumferenz der Glomeruli. Ganz spärliche Glomeruli scheinen geschrumpft zu sein. Zuweilen sieht man auch entzündliche Infiltration an den Gefässwänden, die dann mehr oder weniger verdickt. In der Marksubstanz ist das Bild eigentlich völlig ein normales.

Die hier gefundene Dislocation des Harnleiters lässt aufs deutlichste die Entstehung des Leidens erkennen. Zunächst wird es sich wohl um eine Insertionsanomalie des Harnleiters gehandelt haben, welche einen zeitweisen Verschluss bewirkte. Derartige Anomalien sind ja recht häufig.

Roberts[1]) z. B. fand unter 20 angeborenen Fällen unter 52 Hydronephrosen 11 als auf Harnleiteranomalie beruhend. Unter diesen handelte es sich 3 mal um winklige, 4 mal um schiefe Harnleiterinsertion und 3 mal um Harnleitercompression durch anormalen Verlauf der A. renalis oder eines ihrer Hauptäste.

In anderer Weise haben English und Küster das Zustandekommen der Klappe unabhängig von einer Lageänderung des Harnleiters für manche Fälle angenommen. Durch Untersuchung von Harnleitern Neugeborener ist English[2]) zu dem Schlusse gekommen, dass Klappenbildungen der Schleimhaut an beiden Ostien des Ureters Neugeborener zur Norm gehören, die mit zunehmendem Alter allmälig verstreichen. Abnormer Weise könne eine solche

---

[1]) Roberts, A practical treatise on urinary and renal diseases. London

[2]) English, Ueber primäre Hydronephrose. Deutsche Zeitschrift f. Chir. 11. Bd. 1879.

Klappe am Ostium pelvicum des Harnleiters nicht verstreichen und Anlass zur Hydronephrose geben.

Küster[1]) führt die Herkunft der Falte darauf zurück, dass infolge von Nierenbeckencatarrh die Schleimhaut des Nierenbeckens anschwelle, wodurch die Lichtung der Harnleitermündung in das erstere verengt werde. Bei reichlicher Urinabsonderung könne sich dann ein Missverhältniss zwischen Secretmenge und Umfang der harnabführenden Wege ausbilden. Es werde also Stauung eintreten. Sobald der intrarenale Druck vermehrt sei, könne die geschwollene, auf ihrer Unterlage verschiebliche Schleimhaut nach der Richtung des Abflusses verschoben werden und so direct eine Falte bilden, welche ein beständig wachsendes Hinderniss für den Urinabfluss setzte. Wenn die Ausdehnung des hydronephrotischen Sackes einen gewissen Grad erreicht habe, könne die von Simon vorausgesetzte Lageänderung des Organs den Abschluss durch Druck der Geschwulst auf den Harnleiter vervollständigen.

Entzündliche Vorgänge als ätiologische Momente scheint auch König aus seinen Erfahrungen zu kennen. So erklärte er[2]) eine Papillomatose des Nierenbeckens und des Ureters mit Hydronephrose als bedingt durch eine alte gonorrhoische Infection.

Die entzündlichen Ursachen müssen wir in unserem Fall wohl ausschliessen. Wir haben es entweder mit einer restirenden Klappenbildung und sich allmälig daran schliessenden Ausweitung, wobei das untere Nierenbeckenende besonders betheiligt wurde, oder, was noch wahrscheinlicher, mit einer anormalen Ureterimplantation zu thun. Die zeitweise Verlegung des Ausganges giebt die Erklärung für die allerdings nicht sehr ausgesprochenen Intermissionen. Da selbst bei diesen jeder Nachweis eines Tumors fehlte, so war immerhin das Krankheitsbild ein so unklares, dass man an die Existenz von Nierensteinen, besonders bei den ausgesprochenen strahlenden Schmerzen, denken konnte. Die Indication zum Eingriff war auch dabei in gleicher Weise gegeben.

Durch diese anamnestische Unsicherheit erinnerte der Fall lebhaft an

No. 8. R. Hydronephrose, Nephrotomie, Ureterenresection, Nephrectomie, Heilung.

---

[1]) Küster, Deutsche med. Wochenschrift. 1888. No. 19.
[2]) Münchener med. Wochenschr. 1900. S. 301.

Herr Dr. S. aus J., 30 J., Pr.-Kl., 1897, No. 92.

Anamnese: In der Jugend stets gesund. Im Herbst 1888 plötzlich starkes Erbrechen, verbunden mit Schmerzen in der rechten Seite, die bis in den rechten Hoden ausstrahlten. Abgang von trübem Urin. Diese Anfälle wiederholten sich im folgenden Jahre häufig. Im Jahre 1890—1891, in dem Pat. gedient hat, besserte sich der Zustand wesentlich. Die nächsten 3 Jahre will Pat. nur 4 Anfälle, ähnlich dem ersten, gehabt haben. Im Jahre 1895 bis 1896 sogar 12 Anfälle, zuweilen dabei Fieber. Der Urin war immer etwas trüb. Cur in Kissingen, wonach sich der Zustand wiederum besserte. Vor 4 Wochen ein sehr heftiger Anfall mit reichlichem Blutabgang. 8 Tage hierauf noch ein Anfall von geringerer Heftigkeit mit Erbrechen. Urin frei von Zucker, stark eiweisshaltig, enthält kleinere und grössere Epithelien, Leukocyten und rothe Blutkörper, keine Cylinder. In der rechten Nierengegend ein faustgrosser Tumor, der seit gestern grösser geworden, 38,6° Morgentemp. Dabei l. viel Schmerzen.

I. Op. 9. 9. R. Nephrotomie. Morphiumäthernarkose. Rechts ca. 8 bis 10 cm langer schräger Schnitt von der XII. Rippe und Quadratus lumborum bis fast zur Crista ilei. Nach Durchschneidung des Panniculus, der Mm. obliqui, Quadratus lumborum und der Fascia transversa entsteht ein grosses Loch, in dessen Grunde man die Capsula adiposa renis vor sich sieht. Nachdem die Niere vorsichtig aus der Fettkapsel hervorgeholt ist, erscheint sie sehr vergrössert, prall elastisch, fluctuirend. Punctirt entleert sie zuerst klaren, später trüben Harn. Incision der ums 3fache vergrösserten Niere gegenüber dem Hilus. Starke Blutung. Die weitere Untersuchung stellt eine bedeutende Hydronephrose mit Schwund des Nierenparenchyms bis zu $^1/_2$ cm Dicke fest, deren Causa aber nicht entdeckt werden kann. Die Niere birgt auf der hinteren unteren Fläche einen groschengrossen nekrobiotischen Herd. Das Nierenbecken oben erweitert, eine Fortsetzung nach abwärts ist nicht zu finden. Drainage nebst Tamponade der Niere und Jodoformgaze. Weitere Jodoformgazestreifen in die Wunde. Antiseptischer Verband.

Der Wundverlauf war vorläufig ein ganz reactionsloser, es bestanden keine gesteigerten Temperaturen. Aus der drainirten Niere floss aller Urin hinten ab, der also von links stammende Urin aus der Blase war völlig eiweissfrei. Da sich am 22. und 23. 9. aber Abendtemp. bis 38,2° einstellen, Unbehagen verbunden mit Kopfschmerzen und verschiedentlich über Schmerzen rechts von der Blase geklagt wird, namentlich bei Bewegungen, wird eine Revision beschlossen.

Daher II. Op. 24. 9. Ureterenresection. Morphiumäthernarkose. Verlängerung des alten Schnittes nach unten um gut drei Querfinger. Die Hydronephrose bedeutend zurückgegangen. Das Aufsuchen des Ureters macht Schwierigkeiten. Schliesslich wird er tief im Bindegewebe gefunden und eine Strecke weit frei präparirt. Etwa 2—3 cm unterhalb des Nierenbeckens entdeckt man eine 2fache Schlängelung. Am unteren Ende derselben zeigt der Ureter eine Verengerung, ist aber für eine dünne Sonde noch gut durchgängig. Da Freipräpariren nichts nützt, er sich vielmehr immer wieder schlängelt,

wird eine Resection des Ureterstückes von 3 cm, das die Schlängelung aufweist, vorgenommen. Eine dünne Jodoformlösung, in den Ureter gespritzt, wird mittels Catheter aus der Blase entleert. Einstülpung des unteren Endes in das obere, Vernähung mit Catgut, ähnlich der Darmnaht. Die Nähte stehen aber unter einer ziemlich starken Spannung. Austamponiren der Wunde mit Jodoformgaze. In die hintere Nierenwunde wieder ein Drain. Am Abend kein Fieber, Harndrang. Catheterisirt entleert die Blase nur wenig Harn und Jodoform.

Nachdem sich zuerst Blut und Eiweiss im Urin gefunden hat, verschwindet dasselbe am 4. 10. Aus der hinteren Wunde tröpfelt noch immer Urin. Am 7. 10. wird das Drainrohr aus dem Nierenbecken entfernt.

Darnach beträgt die Urinmenge aus der Blase am 10. 10. 580 ccm, 11. 10. 380 ccm, 12. 10. 500 ccm.

Am 18. 10 besteht noch immer starker Urinabfluss aus der Lumbalfistel, obgleich sie sich fast ganz geschlossen. Spuren von Eiweiss im Urin, ebenso minimale Blutmengen.

31. 10. In den letzten Tagen Urin vollkommen klar ohne jede Spur von Eiweiss, so dass der Verdacht besteht, dass, da aus der Fistel hinten rechts noch sehr viel Urin abfliesst, der per vias naturales entleerte Urin nur aus der linken Niere stammt.

6. 11. Bei wiederholter Untersuchung Blasenurin stets klar und eiweissfrei: dagegen aus der Fistel aufgefangener sehr trüb und stark eiweisshaltig. Deshalb Wiederaufnahme in die Klinik zu eventueller Nierenexstirpation.

7. 11. III. Operation. Nephrectomie rechts lumbal. Morph.-Aethernarkose. Excision der ziemlich breiten langen Narbe in der rechten Lumbalgegend. Freilegung der Niere, die sehr weit nach unten und hinten aussen verlagert ist. Dieselbe ist theilweise in derbes Narbengewebe eingebettet. Versorgung der Gefässe, welche vor dem Sacke liegen. Der untere Theil des Nierenbeckens, wo seinerzeit der resecirte Ureter eingenäht worden war, stark narbig, Ureter daselbst nicht durchgängig, die Nahtstelle des Ureters scheint ganz verrutscht. Mit dem Durchschneiden des Ureters ziemlich weit nach unten ist die Niere vollkommen frei und wird herausgenommen. Bei dem Lösen der Niere aus dem Narbengewebe wird das Bauchfell in kurzer Ausdehnung eingerissen. Einnähen von Tampons in die sehr grosse Wunde. Verband. Dauer der Operation ca. 2 Stunden.

Befund: Niere soweit ganz normal, nur die Kelche sind sämmtlich stark erweitert.

Urinmengen post operat. am 8. 11. 850 ccm, am 9. 11. 855 ccm mit etwas Eiweiss, allmälig steigen sie bis zu 1600 ccm (am 17. 11.).

17. 11. Andauernd Fieber (38—39,7) und beschleunigter Puls, 104 bis 116. Urinmenge reichlich bis 1600 täglich. Appetit schlecht. Leib nicht aufgetrieben, Stuhlgang spontan, regelmässig. An den Wundflächen ziemlich reichliche Abstossung nekrotischer Massen. Wunde sehr breit; in der Tiefe drängt Bauchinhalt stark vor. Wegen der grossen Empfindlichkeit eine genaue Revision der Wunde ohne Narkose nicht möglich. Deshalb heute Morph.-Aethernarkose. Es findet sich im oberen Theil der Wunde ein Recessus, der

mit einer grossen Menge flüssigen, etwas getrübten Blutes gefüllt ist. Entleerung desselben, Drainage. Sonst nirgends Retention zu finden. Pat. klagt, dass er noch immer die von Zeit zu Zeit auftretenden Schmerzen im rechten Hoden habe, wie er sie früher bei den Ureterenkoliken gehabt.

Die weitere Heilung erfolgte ungestört und Patient wurde Ende December geheilt entlassen.

Seine Beschwerden haben sich ganz gehoben. Der Urin ist normal. Am 17. 7. 1898 unterzog er sich noch einer Operation, da an der Lumbalnarbe sich eine herniöse Vorwölbung ausgebildet hatte. Es wurde die Narbe exstirpirt, die Musculatur in der Tiefe mit Catgut, die Haut mit Seide vernäht. Die Heilung erfolgte glatt. Patient erfreut sich heute der besten Gesundheit und ist ganz beschwerdefrei.

Die exstirpirte Niere, wie sie mir jetzt vorliegt, ist in Formol gehärtet und etwas deform. Man erkennt aber, dass die Grösse des Organs, von aussen gesehen, bedeutend vermehrt gewesen sein muss. Klappt man die durch den Sectionsschnitt halbirte Niere auseinander, so sieht man ein gewaltiges Nierenbecken, an welches sich, ebenfalls bedeutend erweiterte Kelche anschliessen. Am Uebergang vom Becken zu den Kelchen findet sich meist ein engerer Eingang, so dass man hier an Israel's treffende Schilderungen mit den Vergleichen mit einer Flaschenform mit Bauch und Hals erinnert wird. Durch diese Dilatation ist das Nierenparenchym gewaltig zur Seite gedrängt worden und stark verflacht. Die grösste Dicke beträgt noch 2 cm, während sich Stellen finden, wo die Dicke nur ca. 3 mm beträgt, zwischen beiden Extremen schwankt an den anderen Stellen die Mächtigkeit.

Zur mikroskopischen Untersuchung sind Schnitte durch die ganze Parenchymschicht an mehreren Stellen gemacht. An den dünnsten Stellen waren nur Reste von Nierengewebe angedeutet, meist ersetzt von Bindegewebe. Genauer möchte ich einen Schnitt aus der relativ dicksten Stelle schildern: An einzelnen Rindenpartien sehen wir eine grosse Spärlichkeit oder völliges Fehlen von Glomerulis und das Vorhandensein von Bindegewebe als Anzeichen alter Entzündungsvorgänge. In den vorhandenen Glomerulis hier und auch anderenorts besteht häufig eine völlig entzündliche Degeneration. In den Harnkanälen sind streckenweise parenchymatöse Entzündungen vorhanden, die z. Th. zum totalen Zugrundegehen der Epithelien geführt haben. Die grössten Destructionen bestehen aber in dem Marktheil. Schon makroskopisch sieht man an mit van Gieson gefärbten Schnitten an den Papillen und Kelchen eine ca. 1 mm dicke Bindegewebsschicht. Das Mikroskop zeigt, dass die Nierenbeckenwand eminent verdickt und durchsetzt ist von kleinzelligen Infiltraten. Diese chronische Entzündung zieht sich auch auf die Papillen über, welche wie durch einen bindegewebigen Saum eingefasst sind, ebenso in die Marksubstanz weit hinein. So sind die Sammelröhren durch Bindegewebe weit auseinandergedrängt, stellenweise stark comprimirt. Das Epithel derselben findet man hie und da auch in Degeneration, ja eine ganze Reihe weist überhaupt keine Epithelbekleidung mehr auf oder ist völlig obliterirt. Die Gefässe zeigen mehr oder weniger eine entzündliche Verdickung ihrer Wandungen.

Wir sehen also ausgedehnte parenchymatöse, besonders aber interstitielle frische und alte Entzündungen, so dass man einen grossen Theil der Niere als functionsuntüchtig ansehen muss.

Die beiden Fälle No. 7 und No. 8 habe ich umsomehr zusammengestellt, als wir versucht haben, bei beiden durch eine Plastik der ableitenden Aussenwege die bestehenden Abflusshemmungen zu beseitigen.

Der Fall No. 7 erscheint mir um so bemerkenswerther, als er schon im Jahre 1891 vorgenommen ist. Seine Publication ist bisher mehr aus äusseren Gründen unterblieben, denn die spätere doch nöthige Nephrectomie wäre kein Gegengrund zur Veröffentlichung gewesen, denn es war gelungen — und gerade die Besichtigung der exstirpirten Niere hatte es anatomisch feststellen lassen — die gestörte Passage völlig wieder herzustellen. Leider hatte die Insufficienz einer Naht hoch oben am Nierenbecken eine Störung der Heilung bewirkt, welche den völligen Erfolg missglücken liess.

Der Versuch einer Plastik war damals aber noch ein sehr seltener. So führt Enderlen[1]) in seiner Casuistik von 7 Fällen zeitlich dem unsrigen nur einen Trendelenburg'schen (cf. Perthes l. c.) aus dem Jahre 1896 und von Küster[2]) aus dem Jahre 1892 auf. Später sind dann eine ganze Reihe von Fällen und auch Methoden (ich erinnere an die Israel'sche Pelvoplicatio) angegeben nicht nur zum Eingriff am Nierenbecken, sondern auch bei der Resection des Ureters.

Diese ist uns bei dem Falle nicht gelungen und dadurch der Versuch, das Organ wieder seiner normalen Function zu übergeben, missglückt. Dass dadurch aber nicht ein so grosser Verlust entstanden ist, ersehen wir aus der mikroskopischen Untersuchung der exstirpirten Niere, worauf ich am Schlusse dieses Abschnittes noch in Rücksicht auf alle untersuchten Nieren näher eingehen werde.

Die Aetiologie dieses Falles ist in einer angeborenen Verbiegung resp. Schlängelung des Ureters ca. 3 cm unterhalb seines Abganges aus dem Nierenbecken zu suchen. Dass dies häufiger vorkommt ist schon erwähnt. Secundär kann durch Zerrung oder

[1]) Enderlen, Ein Beitrag zur Nebenchirurgie. Deutsche Zeitschr. für Chir. 43. Bd. 1896.

[2]) Küster, Langenbeck's Archiv f. klin. Chir. 44. Bd. 1892.

Entzündung dann die geringe Stenose an einer Stelle entstanden sein, denn wir haben keinen Anhalt dafür, dass sonst ein Moment (Stein oder dergl.) mitgespielt hat.

Ich mache auch hier schon darauf aufmerksam, dass die beiden bisher erwähnten Fälle durchaus geheilt sind, so dass die andere Niere scheinbar ganz intact ist. Anders verhält dies sich bei den beiden nun folgenden Fällen von Hydronephrosen.

No. 9. Rechte Hydronephrose, transperitoneale Nephrectomie, refl. Anurie, durch Morphium gehoben. Heilung.

Karl Sch., Metalldreher aus Jena, 43 Jahre. 1894. No. 278. Aufgen. 30. 7. 94, entl. 14. 9. 94.

Anamnese: Pat. hatte vor 15 Jahren Typhus, lag damals $^3/_4$ Jahre. Im Anschluss daran noch längere Zeit starkes Bluten aus dem After. Vor 5 Jahren Lungenentzündung und Diphtherie, Gelenkschmerzen blieben. Seit einem Jahr Aufstossen, kein Erbrechen, Appetitmangel; jetzt wurde zum ersten Male eine Geschwulst im Leibe gespürt. Neuerdings ist im Nasenseptum ein Loch entstanden, nach Jodkalibehandlung geheilt. Lues geleugnet.

Status: Bleich und leidend aussehender Mann. Brustorgane gesund. Im Bauch fühlt man rechts unter der Leber einen faustgrossen, glatten, anscheinend fluctuirenden Tumor, der von der Leber nicht abgrenzbar ist. Derselbe ist eben beweglich, nicht schmerzhaft auf Druck. Tumor senkt sich mit der Athmung. Urin ohne Anomalien, abgesehen von einer leichten Trübung des Harns nach dem Kochen und Zusatz von Salpetersäure.

Operation 7. 94. Transperitoneale Nephrectomie. Schnitt in der rechten Mammillarlinie, anfangs für Gallensteinoperation angelegt, zeigt, dass Gallenblase vollkommen intact. Tumor liegt hinter dem Darm, retroperitoneal, also wohl Nierentumor. Erweiterung des Bauchschnittes nach oben bis zum Rippenbogen und nach unten bis handbreit über das Lig. Pouparti. Da liegt zuerst der Dickdarm vor. Dieser wird losgetrennt und bei Seite geschoben. Die hintere Peritonealwand durchschnitten und nun gelangt man an den Tumor, der sich als eine Hydronephrose erweist. Man sieht deutlich vorn über dem Sack den stark verdickten Ureter fest in der Wand des Sackes eingelagert. Quer über der inneren Seite des Sackes läuft eine dicke Vene, welche unterbunden wird. Anfangs wird versucht, den Sack uneröffnet heraus zu bekommen, dazu ist er aber zu gross und muss deshalb angestochen werden, darauf ist es ungemein leicht, die Sackniere zu handhaben. Jetzt fühlt man, dass der Sack vorn und innen, die Nierensubstanz hinten und seitlich liegt, und dass letztere weit nach oben noch unter die Leber reicht, wo er wieder mit der Gallenblase verwachsen ist. Es wird jetzt auf die Kapsel der Niere eingeschnitten, diese enucleirt nach Unterbindung mehrerer Kapselvenen und dann werden die grossen Stammgefässe unterbunden, wobei eine Vene, die verletzt worden, ziemlich stark blutet. Der Ureter wird abgebunden. Das ganze Operationsfeld wird mit Jodoform versorgt, kein Peritoneum darüber ge-

nht. Darm wieder in seine alte Lage gebracht, dann soll der Bauch von rne zugenäht werden. Da sich aber noch geringe Adhäsionen zeigen zwischen allenblase, Leber und Dickdarm, so werden diese noch gelöst, theils scharf, eils stumpf, hierbei wird die Glisson'sche Kapsel mit einer Adhäsion abge-is-en, so dass die Lebersubstanz blossliegt und ziemlich heftig blutet, des-..b hier Tamponade.

Bauchnaht nach Spencer-Wells, oberer Wundwinkel bleibt offen zum Herausleiten des Tampons. Occlusivverband.

Krankheitsverlauf: Pat. lässt den ersten Tag keinen Urin, am ächsten Morgen, da noch Anurie besteht, bekommt Pat. 0,01 Morphium, nach r Stunde ca. 300 g Urin. Derselbe ist sehr stark eiweisshaltig.

Urinmenge am 2. Tage 550. Spec. Gewicht 1017. Die Urinmenge nimmt llmälig zu, der Eiweissgehalt ab, nach 8 Tagen ist ein normaler Status ein-reten. Ungestörte weitere Heilung der Wunde.

Am 14. 9. wird Pat. geheilt mit Corset entlassen. Pat. lebt 1901 in Jena nd ist sein Befinden ein durchaus zufriedenstellendes.

Die exstirpirte Niere ist in Müller-Alkohol gut conservirt worden. hre jetzigen Maasse betragen: Länge 12,5 cm, Breite 5,5 cm, Dicke 4 cm. In Gegensatz zu der gutgeformten Niere steht das Nierenbecken, welches einen aseeigrossen Sack darstellt, und zwar hat sich dieser in der Mitte (also dem igentlichen Nierenbecken) besonders aber nach oben hin entwickelt, so dass ne höchste Erhebung sogar noch etwas über den oberen Nierenpol hervor-agt. Von diesem Nierenbeckensack geht nun der Ureter weit oben in der Höhe es oberen Nierenpols ab. Klappt man die durch den Sectionsschnitt gespal-ene Niere auf, so sieht man die innere Ureterenmündung frei vor uns liegen hne Falte oder Klappenbildung. Die Nierenkelche sind etwas dilatirt, doch nicht sehr gewaltig, so dass das Nierenparenchym meist in guter Breite erhalten ist, nur stellenweise ist die Substanz verschmälert, vereinzelt bis zu 0,4 mm.

Auch hier wurden verschiedene Stellen zur mikroskopischen Unter-suchung entnommen. An einzelnen Stellen zeigen sich in das normale Ge-webe eingesprengt interstitielle Entzündungsherde.

An anderen Stellen sieht man statt der normalen Glomeruli in der Rinde erste cystische Hohlräume von geringer Ausdehnung bis ca. 10 mal so gross wie ein normaler Glomerulus. Bei genauerem Nachsehen findet man dort, wo der Schnitt solche Cyste zweckentsprechend getroffen hat, dass ein Glomerulus resp. seine Reste an die Wand gedrückt liegt, wir es hier also mit Dilatationen der Bowmann'schen Kapsel zu thun haben. Zwischen diesen Cysten liegt zum Theil stärker entwickeltes Bindegewebe, in dem man ev. Reste von Harnkanälen, aber auch oft dilatirte ohne genauere Structur zu erkennen glaubt. Das dazwischen gelagerte Gewebe ist aber oft so dünn und die Hohlräume so zahlreich, dass man eine mehrkammerige Einheit vor sich zu haben glauben könnte. Wenden wir uns nun zu den namentlich diesen Gebieten angehörenden Sammel- und Ausführungsröhren in den Papillen, so sieht man diese ganz ähnlich, meist gewunden wie Korkenzieher in kernreichem Bindegewebe liegen, oft den Zerfall der Epithelien aufweisend.

Epikrise: Dieser Fall unterscheidet sich von den bisherigen in fast allen Punkten. Zunächst war diagnostisch so gar kein Anhalt gefunden, dass man nach der ganzen Anamnese eher an eine Leber-Gallenblasenaffaire denken musste. Eine Cystoscopie hätte vielleicht Aufschluss gebracht, daran dachte man aber eben gar nicht. Demzufolge richtete sich das Vorgehen auch auf diesen Punkt und es wurde auf dem Wege der Laparotomie vorgegangen. Erst später entpuppte sich der wahre Sachverhalt. Da sich nun die Hydronephrose als eine ganz gewaltige, das Nierenbeckengewebe als sehr brüchig erwies, dasselbe ausserdem schon sehr freigelegt war, so wurde kurzerhand die weitere Consequenz gezogen und das Organ exstirpirt. Das Resultat war dann ein zufriedenstellendes. Wodurch aber die Hydronephrose entstanden war, das zeigte weder die Autopsie in vivo noch das exstirpirte Organ.

Eine höchst merkwürdige Erscheinung bot aber das Verhalten des uropoëtischen Systems, oder präciser gesagt, der restirenden Niere nach der Operation. Patient lässt nämlich in den ersten 24 Stunden gar keinen Urin. Das ist eine sehr auffallende Thatsache, wie man sie sonst auch bei Nephrectomirten höchst selten findet. Die Gabe von 0,01 Morphium bewirkt dann, dass nach Verlauf einer Stunde 300 ccm Urin spontan gelassen werden.

Diese Erscheinung müssen wir als eine Reflexanurie auffassen, indem durch die einseitige Nephrectomie eine derartige reflectorische Reizung auf die andere Niere ausgeübt wurde, dass die Secretion suspendirt wurde.

Das Vorkommen eines derartigen Aussetzens der Function der einen Niere bei Erkrankung der anderen, ist des öfteren beobachtet. Israel hat schon 1888[1]) die physiologischen Thatsachen und experimentellen Erfahrungen, auf welche sie sich stützt, zusammengestellt.

Neuerdings hat auch Götzl[2]) bei Hunden Versuche angestellt, um zu prüfen, ob auch bei Thieren eine intrarenale, nur eine Niere treffende Drucksteigerung die Harnabsonderung beider Nieren zu

---

[1]) I. Israel, Ueber Nephrolitothomie bei Anurie durch Niereneinklemmung. Zugleich ein Beitrag zur Frage der reflect. Anurie. Deutsche med. Wochenschrift. 1888. No. 3.

[2]) Götzl, Münchener med. Wochenschr. 1901. S. 1429.

hemmen im Staude ist. Von 12 Experimenten sind ihm 3 als positiv in dieser Beziehung gelungen und zwar zeigte sich, dass die Secretionsverminderung nicht sofort, sondern erst nach geraumer Zeit eintritt und nicht in geradem Verhältniss zur Höhe des angewendeten Druckes steht, vielmehr die Stetigkeit des Druckes das Wirksame der Hemmung zu sein scheine.

Hieraus erklären sich nun einwandsfrei die Anurien bei acuten Retentionsprocessen, so bei Steineinklemmungen, Ureterabknickungen oder Nierenbeckenverschlüssen, nicht aber diejenigen, welche nach einer Reihe von Beobachtern und auch bei unserm Fall nach operativen Eingriffen an einer Niere zu Stande kommen. Selbst Israel[1]) hält diesen Vorgang, wenn auch nicht für ganz unmöglich, so doch nicht für erwiesen. Bei einer Operation spielen, nach ihm, zu viele Momente, als dass eine darauffolgende Anurie einer eindeutigen Erklärung zugängig wäre. Seine Fälle von totaler Anurie nach einseitigen Operationen sollen Nichts mit reflectorischen Einflüssen zu thun gehabt haben, sondern sollen wesentlich von einem Versagen der Herzthätigkeit abhängig sein. Alle seine Fälle betrafen Patienten mit vorherbestehenden atrophischen Zuständen oder parenchymatösen Erkrankungen des Myocards, dessen weitere Schädigung durch die Narcose, die Aufregung, die Nahrungsentziehung, das Brechen, den Blutverlust zu einem so starken Absinken des Blutdruckes geführt hatte, dass die Thätigkeit der Nieren erlöschen musste.

Diese Factoren könnte man auch bei unserm Patienten als ausschlaggebend ansehen, denn derselbe war ein elender Mensch, der operative Eingriff in Gestalt einer transperitonealen Nephrectomie ein grosser. Was aber gegen die Annahme dieser Ursachen spricht, das ist das Medicament, welches nach 24stündiger Anurie innerhalb einer Stunde eine Urinsecretion von 300 ccm veranlasste: das Morphin.

Dieses Alkaloid verändert in kleinen Gaben[2]) den Blutdruck nicht oder vermindert ihn um ein Geringes. Grössere Gaben setzen den Blutdruck herab, bei manchen Menschen und Thieren unbedeutend, bei manchen ziemlich stark, offenbar durch eine Schwächung

[1]) Chirurg. Klinik der Nierenkrankheiten. S. 399.
[2]) Nothnagel-Rossbach, Handbuch der Arzneimittellehre.

des vasomotorischen Centrums und daher rührende Erweiterung der peripheren Gefässe. Beim Menschen zeigt sich diese Gefässerweiterung in Form von Roseola, Congestionen nach verschiedenen Organen, namentlich nach dem Kopf.

Wie wir sehen, wird die Herzthätigkeit höchstens nach der ungünstigen Seite vom Morphium hin beeinflusst, also haben wir durch dies Mittel keine Drucksteigerung im geschwächten Organismus zu erwarten. Die Reflexanurie als solche müssen wir jedenfalls ansehen als eine Reizung, die sich in den Nierengefässen abspielt und besonders wahrscheinlich die Vasoconstrictoren ergriffen hat. Die dadurch bedingte geringere Blutzufuhr macht nun einer Gefässerweiterung Platz; diese hat natürlich einen ganz bedeutenden Blutzustrom zur Folge. Dieser wird um so grösser sein, da durch den Gefässkrampf auch die Ernährung des Organs als solche bedeutend gelitten haben wird und wir wissen durch die Versuche von Bier[1]), dass die anämischen Gewebe stark arterielles Blut anlocken dank ihres sogenannten Blutgefühls. Die wiederhergestellte Blutzufuhr ermöglicht dann die Ausscheidung des Urins. Dass das Morphin auch in anderen Organen die Nervenreizung und Spasmen beseitigt, zeigen die Erfahrungen bei derartigen Affectionen des Darmtractes sowohl von klinischer wie von experimenteller Seite. Am Auge hat Gräfe nachgewiesen, wie werthvoll die Morphininjectionen bei bestimmten Formen von Reflexkrämpfen ist, so bei dem Blepharospasmus, der bei Hornhautentzündungen u. s. w. auftritt, und der von bestimmten Druckpunkten aus gehemmt werden kann. Ja, wir brauchen gar nicht uns so entfernt liegende Organe heranzuziehen, wir wissen, dass bei Urinretentionen, welche ihren Ursprung in mechanischen Behinderungen haben, z. B. bei Stricturen der Urethra, es bei hochgradiger Urinansammlung zu heftigen Musculaturkrämpfen kommen kann, welche allen nicht operativen Medicationen wie heisse Bäder u. a. trotzen. Wir haben einen Fall erlebt, wo wir aus äusseren Umständen nicht sofort zur Operation (Boutonnière, Blasenpunction) schreiten wollten resp. konnten. Der Katheterismus war vergeblich versucht. Es wurde noch ein Versuch gemacht mit einer subcutanen Mor-

---

[1]) Bier, Die Entstehung des Collateralkreislaufes. Virchow's Archiv. 147. Bd.

phiuminjection und nach ca. 20 Minuten erfolgte ein Miction. Hier handelt es sich zunächst wohl um eine Herabsetzung der quälenden Spannungen in der Blase und, nachdem dadurch die Reizung der sensiblen und ev. reflectorisch angeregten Nerven der Muscularis spec. der Schliessmuskeln aufgehoben, konnte wieder der Ausführungsgang der Passage dienen.

Nach dem Gesagten dürften wir vorstehenden Fall von Reflexanurie und Nephrectomie als einen einwandsfreien ansehen können und als einen solchen, in dem eine Aenderung des Zustandes lediglich durch das Morphium erzielt ist. Dass sich natürlich zunächst eine starke Beimengung von Eiweiss fand, braucht uns nicht zu verwunderlich erscheinen nach den Circulationsstörungen. Zudem hat auch der spätere Verlauf den Verdacht an eine Affektion der gebliebenen Niere aufkommen lassen, wenn dieselbe auch keine sehr hochgradige ist.

Dass übrigens von anderer Seite auch schon daran gedacht ist, die Reflexkrämpfe durch medicamentöse Beeinflussung zu heben, kann man in der Literatur finden. So löste eine zufällig aus anderen Gründen vorgenommene Chloroformnarkose bei einem Fall hysterischer 11 tägiger Anurie von Charcot den Gefässkrampf und stellte die Urinsecretion wieder her. Auch Israel liess bei einem Fall von Reflexanurie die Frage offen, ob nicht durch die Chloroformnarkose eine Urinausscheidung wieder in Scene gesetzt sei. Jedenfalls halte ich einen Versuch, eine Anurie durch eine so ungefährliche medicamentöse Therapie zu beheben, für ausserordentlich werthvoll und berücksichtigungswerth.

Werfen wir schliesslich noch einen Blick auf den Grund des supponirten Reflexkrampfes, so verweise ich auf die genaue Angabe der diesbezüglichen experimentellen Untersuchungen bei Niemeyer, Israel und Schede. Wir ersehen daraus, dass eine nervöse Beeinflussung der Nierensecretion zu Stande kommen kann durch Reizung der Nierennerven selbst, des Gefässcentrums der Medulla oblongata, durch Reizung peripherer Nerven (so des N. ischiadicus), durch rein nervöse Einflüsse wie Hysterie. Barth[1]) denkt an eine Vagusaffection. Fasern dieses Nerven sollen im Splanchnicus verlaufen, von welchem Aeste die Nierengefässe be-

[1]) Barth, Ueber Reflexanurie etc. Deutsche med. Wochenschr. 1892.

gleiten und in die Niere eintreten. Ihre Reizung, sei es am Stumpf, sei es am noch vorhandenen Organ, bewirke einen Angiospasmus der anderen Seite. An eine Vermittlung des Plexus solaris denkt Pousson[1]).

Eine ganz neue Auffassung finde ich nun über das Zustandekommen der Urinverhaltung in einer Arbeit von Korteweg[2]). Er schlägt folgende Hypothese vor bei einer kritischen Besprechung über die Indicationen zur Entspannungsincision bei Nierenleiden, welche indirekt auch auf unsere Verhältnisse anwendbar wäre: Wenn die eine Niere infolge von Verschluss des Ureters angeschoppt ist und aus diesem Grunde weniger Blut durchlässt, so muss das Blut durch die andere Arteria renalis um so schneller strömen, einestheils aus mechanischen Gründen, weil das Stromgebiet der Aorta eingeengt ist, anderentheils reflectorisch, weil der Harnstoffgehalt des Blutes gestiegen ist. Es ist nun gewiss möglich, dass diese andere Niere infolge des zu grossen Blutandranges und erhöhten intrarenalen Druckes in ihren Functionen gestört wird, dass nämlich bei zu hoher inneren Spannung und dadurch beschränkten venösen Abflusses eine Stauung im Wundernetz der Glomeruli eintritt.

Diese Anschauung stützt er auf die Befunde bei Nierenoperationen wie sie auch von Pel[3]) gemacht sind.

Wie weit diese Anschauungen zu Recht bestehen, müssen erst weitere Erfahrungen lehren. Eine gewisse Richtigkeit liegt denselben sichtlich zu Grunde, denn im weiteren Verfolg der geschilderten Vorgänge würde im Circulus vitiosu durch die venöse Hyperämie, welche in dem durch die Capsula fibrosa an derAusdehnung behinderten Organ entsteht, eine so geringe arterielle Ernährung möglich sein, dass eine zeitweise Ausserfunctionssetzung der Epithelien resultiren könnte.

Die Regelung derartiger Circulations- resp. Stauungsvorgänge könnten event. auch vorher gerade durch die geschilderte Morphinwirkung erreicht werden.

---

[1]) Pousson, Ueber die pathogen. Bedeutung des reno-renalen Reflexes. (Nephritis symp.) — Monatsber. f. d. Krankh. d. Harn- und Sex. org. Band V. 1900. cfr. Ann. des mal. des org. gén.-urin. 1900.

[2]) Korteweg, Grenzgebiete der Med. und Chirurgie. 8. Bd. 4./5. Heft. 1901.

[3]) Pel, Die Nierenentzündung vor dem Forum der Chirurgen. ibidem.

War es gelungen diese Anurie zu beseitigen, so dass sie nur eine temporäre war, so waren bei dem nächsten Fall die Verhältnisse leider derartige, dass eine Behebung der Zustände nicht möglich war, aus der ebenso einfachen, wie bedauerlichen Thatsache, dass neben der nephrectomirten Niere überhaupt keine zweite vorhanden war, vielmehr ein vollständiger einseitiger Nierenmangel bestand. Auf die Häufigkeit dieser Erscheinung werde ich in einem gesonderten Capitel über die Anomalien der Nieren (Abschnitt X am Schlusse der Arbeit) zurückkommen, da wir noch über einen Fall von doppelter Niere an der einen Lendenseite bei den eitrigen Sacknieren zu berichten haben, doch gebe ich schon hier die Krankengeschichte wegen der Hydronephrose der anderen Niere:

No. 10. L. Hydronephrose, lumbale Nephrectomie, Tod an Urämie, bedingt durch Fehlen der rechten Niere.

Amalie Vogel, 20 Jahre, aus Arnstadt 1895, J.-No. 365, aufgen. 12. 11., gestorben 4. 12.

Anamnese: Vater an Herzverfettung gestorben, Mutter ist herzleidend, im übrigen gesund. Sämmtliche 9 Geschwister leben und sind gesund, mit Ausnahme eines einzigen, der an Asthma leidet — kein Husten. Eine Schwester soll zeitweite etwas husten. Tuberkulose nicht in der Familie. Pat. hat im 11. Lebensjahr eine Rippenfellentzündung durchgemacht; eine Zeit lang böse Augen; Masern, Scharlach, das jetzige Leiden datirt seit 6 Jahren. Pat. hatte einige Schmerzen bei der Menstruation, die im Alter von $13\frac{1}{2}$ Jahren eintrat. Pat. hatte nur dreimal menstruirt, als die Regel dann ganz wegblieb. September 89 von Dr. Zeiss in Erfurt operirt. Es trat dann wieder die Regel auf; Pat. hatte aber immer furchtbare Schmerzen, Kreuzschmerzen und Schmerzen in der rechten Seite, in der Nierengegend. Februar 90 von Dr. Goldschmidt in Arnstadt operirt von der Vagina aus, später in Halle operirt. Dann zweimal in Jena in der Frauenklinik. Aus dem Befund damals zu erwähnen, dass Uterus bicornis vorhanden war. Linke Seite normal, rechte Seite Verschluss im Cervix, Hämatometra im rechten Horn. Wahrscheinlich hat noch Hämatokolpos in der rechten rudimentären Scheide bestanden. Diese Hämatometra bezügl. Hämatokolpos war verschiedene Male punktirt, dann in Halle incidirt und drainirt, bezüglich tamponirt worden. Laparotomie beseitigte das linke im den Musc. psoas fixirte Ovarium, ein rechtes war nicht zu finden. Betastung der Nierenbecken habe beiderseits (!) keine Abnormität erkennen lassen. Nach der Entlassung heftige Schmerzen im Leib und Kreuz, 11 Tage nach der Entlassung Menses. Im Juli 94 zum 2. Male operirt und ein Pyosalpinx rechts entfernt. Ovarium nicht nachzuweisen.

Bezüglich der jetzigen Beschwerden ist Folgendes zu erheben: Pat. hatte schon im Jahre 1891, als sie in der Hallenser Frauenklinik lag, Schmerzen in

der linken Seite, der Nierengegend entsprechend. Dieser Schmerz wird als dumpf und dauernd bezeichnet, ab und zu wurden die Schmerzen stärker, sogar sehr heftig. Dieselben klangen immer wieder in den dumpfen Schmerz aus, der dann bestehen blieb. Pat. hatte damals hohes Fieber, da aber zu gleicher Zeit eine Vereiterung der Hämatometra bestand, die damals incidirt wurde, so sind wohl daraus keine Schlüsse zu ziehen. Nach der Incision war das Fieber verschwunden. Untersuchung des Urins ergab damals „eiweissfrei"; sonst nichts notirt. Die Schmerzen hörten ganz auf, nachdem Pat. schon wieder einige Zeit zu Hause gewesen war. Zwei Jahre lang beschwerdefrei, dann wieder leiser Schmerz in der linken Seite, der immer etwas an Intensität zunahm. Ihre anderen Beschwerden von Seiten der Genitalien waren zu dieser Zeit bedeutend überwiegend. Im März 94 nach der ersten Laparotomie wurden die Schmerzen in der Seite heftiger. Ueber Urinbeschaffenheit ist damals nur die Bemerkung „Urinlassen normal" notirt. Durch die Operation im Juli 94 waren sämmtliche Beschwerden von Seiten der Genitalien verschwunden und es blieben nur die Schmerzen in der linken Nierengegend. Waren die Schmerzen links sehr heftig, wurden auch rechts Schmerzen gespürt. Mai und Juni d. J. sehr starke Schmerzen mit hohen Temperaturen bis 41,0. Schon im Winter 94/95 hat Pat. gefiebert, aber nicht so hoch; Pat. kam sehr herunter. Morphiumabusus. Am 10. November d. J. war Pat. ausgegangen, nach der Rückkehr traten heftige Schmerzen auf mit Temp. 38,5. Am 11. 11. 95 Abends 39,2; am 12. 11. Morgens 38,6. Abgang von Steinen nie bemerkt. Leib ist manchmal aufgetrieben gewesen. Oefter Erbrechen. Pat. kann wenig Speisen vertragen.

Status: Patientin hat in der linken Nierengegend, wo sie den Sitz der Schmerzen angiebt, eine deutliche, aber weiche Geschwulst. Im Urin findet sich 6 $^0/_{00}$ Eiweiss, doch verliert sich dasselbe namentlich bei Bettruhe fast ganz. Vor dem Tumor zieht der Darm, so dass die Niere als Ausgangspunkt klar ist.

Operation 27. November 95: Linker Lumbalschnitt, die Niere wird frei gelegt, die Kapsel ist schlecht abziehbar, überall buckelt sich das Gewebe vor, in dem scheinbar hier und da kleine weiche Stippchen liegen. Eine Punktion führt durch eine $^1/_2$—$^3/_4$ cm dicke Rindenschicht überall auf einen Hohlraum mit wässrigem Inhalt. Die Niere selbst ist in toto sehr lang, aber schmäler als normal. Der Abgang des Ureters ist scheinbar stark geschlängelt. Die Niere wird als causa morbi exstirpirt, was ziemlich leicht gelingt. Tamponade, Drain.

Pat. brach Nachts sehr viel, am 28. November Morgens wurden vermittelst des Catheters nur ca. 100 ccm Urin entleert. Dann stockte die Urinsecretion ganz, Patientin bekam urämische Anfälle und in solchem Coma trat am 4. 12. der Exitus ein.

Die Section ergab nun das überraschende Resultat, dass von der rechten Niere und Harnleiter nicht die Spur vorhanden war. Dadurch war alles erklärt.

Die mir vorliegende exstirpirte Niere war in Alkohol conservirt und ist stark geschrumpft, daher über die richtige Grösse wenig zu sagen. Das Nierenbecken ist z. Z. nicht mehr vergrössert, wohl aber senken sich tief die

einzelnen Kelche in das Gewebe hinein, die Papillen als Septen bestehend lassend, so dass an deren Spitzen eine flaschenartige Einziehung der hydronephrotischen Ausstülpungen entsteht. Das Nierengewebe selbst ist in grosser Masse vorhanden, nur hier und da besteht eine Verschmälerung bis ca. 5 mm.

Ein mikroskopischer Schnitt aus einer der mittelbreiten Gewebspartien zeigt nach der Färbung schon makroskopisch im Rindengebiete grosse stärker gefärbte Entzündungsheerde in Form von Plaques, die oft wie keilförmig verlaufen. Mikroskopisch findet sich nun neben vielem normalen Gewebe an diesen Stellen eine weitvorgeschrittene Entzündung, indem Harnkanälchen und Glomeruli von entzündlicher Infiltration durchsetzt sind bis zur völligen Auflösung und Zerfall der letzteren. Im Markgebiete finden sich nur Ausläufer der Entzündung zwischen den Sammelröhren.

Hier war es uns also passirt, dass wir die Exstirpation einer hochgradig veränderten Niere vorgenommen hatten bei einer Patientin, die einen vollständigen Mangel der anderen Niere hatte, sodass der Tod an Uraemie eintreten musste. Derartige Fälle sind des Oefteren vorgekommen, einmal in der ersten Zeit der Nierenchirurgie, dann, wenn man verabsäumt hatte, sich von dem Vorhandensein resp. der Functionstüchtigkeit der anderen Niere zu überzeugen. Früher war dies schwieriger; heute haben wir im Ureterenkatheterismus und den chemischen Untersuchungen bequemere und sichere Wege.

Wir konnten damals aber um so unbesorgter zur Nephrectomie schreiten, da uns mitgetheilt, dass bei einer auswärts vorgenommenen Laparotomie bei Palpation der Nierenbeckengegenden nichts Abnormes gefunden sei. Der Ausgang des Falles lehrte, dass damals leider ein Irrthum vorgekommen war.

Soweit unsere Hydronephrosen, sie stellen vier Fälle vor, bei denen 1 mal transperitoneal, 3 mal lumbal vorgegangen war. In 2 Fällen wurden zuerst Nierenbecken- resp. Harnleiterplastiken versucht, schliesslich aber doch wie in den beiden anderen (also allen 4) die Nephrectomie ausgeführt. Davon starb 1 Patientin = 25 pCt.; allerdings war die Ursache der so seltene Defect der anderen Niere. Die Dauerresultate sind gut, indem alle 3 durchgekommenen Patienten leben und gesund sind.

Wenden wir uns nun zu den eitrigen Sacknieren, den sogen.

Pyonephrosen,

so unterscheidet nach ihrer ätiologischen und damit auch prognostischen Seite Israel die ascendirenden Pyonephrosen von den

inficirten Hydronephrosen und schliesst sich wegen dieser beiden Momente nicht der Küster'schen Eintheilung an. Ueber diesen Punkt habe ich schon eingangs mich ausgelassen. Hier sei nur bemerkt, dass wir unsere Fälle unschwer als Untergruppen im Sinne Israel's der grossen Gruppe der Cystonephrosis einordnen können, umsomehr, da unsere Operationsresultate für beide Abtheilungen absolut günstige sind.

Berücksichtigung finden hier nicht diejenigen eitrigen Processe im Nierenbecken, welche vergesellschaftet oder veranlasst sind durch andere Haupterkrankungsformen, so Nierensteine oder als die Pyelonephritis schon bei den Eiterungen des Nierenparenchyms ihre Erledigung gefunden hat.

Nehmen wir als erste Gruppe entsprechend den eben abgehandelten Hydronephrosen, die durch secundäre Infection solcher entstandenen eitrigen Sacknieren, so müssen wir dazu bemerken, dass in unseren 2 resp. 3 dahin gehörenden Fällen ein strieter Nachweis der vorherigen Existenz einer Hydronephrose nicht möglich, vielmehr sich nur durch die Contemplation annehmen lässt.

Diese war in dem zuerst zu referirenden Fall umsomehr nöthig, als sich bei ihm die schon erwähnte, wahrscheinliche Verdoppelung der einen Niere zeigte, wodurch die ganzen Krankheitssymptome natürlich ausserordentlich verwickelt wurden.

No. 11. Doppelte linke Niere; Pyonephrose der unteren linken Niere, Nephrectomie derselben, Heilung.

Paul Lerche, 10 Jahre, Bahnwärtersohn aus Gernewitz bei Roda.

Aufgenommen 22. September 1899, entlassen 1. April 1900.

Anamnese: Patient soll als Kind Masern und Scharlach gehabt haben, sei sonst nicht wesentlich krank gewesen. Seit dem 6. Lebensjahr sei der Urin molkenähnlich; es sei Satz im Uringefäss gewesen.

Am 18. September erkrankte Pat. unter Erbrechen und Schmerz im Leib, besonders in der linken Nierengegend.

Befund: bei der Einlieferung am 22. September: In der linken Nierengegend eine grosse, nach hinten die Rückenmusculatur ausdehnende, schmerzhafte Geschwulst, rechte Niere unempfindlich, nicht fühlbar. Im Urin viel Albumen und Eiterkörper. Pat. ist sehr elend.

Sofort I. Operation Abscessincision: Chlf.-Aeth.-Narc. Schräger linker Lumbalschnitt. Nach Freilegung der Niere Einstich in die vorliegende, bläulich verfärbte, fluctuirende Nierenpartie. Es entleert sich sehr viel gelbgrünliche, dünnflüssige, putride riechende Flüssigkeit. Die Ränder des Incisionsspaltes werden mit der Musculatur vernäht; ob Nierengewebe vorhanden, ist nicht

nachgewiesen: ein Concrement nicht im Sacke nachweisbar. Drainage. — Abends Puls sehr klein und schwach.

Am. 24. 9. bestehen keine Temp. mehr und es findet sich nur noch wenig Albumen, welches am 10. 10. ganz geschwunden. Am 5. 11. hatte sich wieder hohes Fieber eingestellt. Es findet sich eine fühlbare Resistenz zwischen Nabel und linker Spina ant. sup. Auf Druck hierauf entleert sich stromweise dünner Eiter aus der erweiterten Incisionsfistel. Urin ohne Alb. Fieber fällt wieder ab. Eine Röntgenphotographie ergiebt keinen Anhalt für einen Nierenstein.

Am 2. 12. wird Urin wieder trübe, er enthält colossal viel Eiweiss; keine Temp.

Da die Eiterbeimengungen bleiben, ebenso die Resistenz vorne unten und vor der Wirbelsäule, sich auch zeitweise wieder Temperatursteigerungen einstellen, wird am 10. 1. 1900 zur II. Operation geschritten: Chlf.-Aeth.-Narc. Verlängerung des alten Schnittes nach oben bis zum Rippenbogen und unten vorne bis 3 querfingerbreit unter die Spin. ant. sup. Beim Vordringen kommt man auf einen Cystensack, aus dem sich noch reichlich trübe, eitrig-seröse Flüssigkeit entleert. Die Wand desselben kann der abtastende Finger abgrenzen. Dieser Sack wird isolirt, wobei das ganz nach vorne herumgewanderte Peritoneum verletzt, aber sofort mit Catgutnaht wieder geschlossen wird. Er ist nach oben hin leicht zu lösen, während zur Wirbelsäule er sehr fixirt ist. Der Pyonephrosensack — als welcher er sich mehr und mehr erweist — wird zum Ureter hinunter frei präparirt; eine Sondirung zeigt, dass dieser nicht durchgängig ist. Nun zeigt sich, dass unter resp. medial hinter dem Sack ein Ureter nach oben zieht, so dass man 2 Ureteren annehmen muss; er wird von den entzündlichen Massen abgelöst und erhalten. Bei einer palpatorischen Verfolgung nach oben fühlt man, dass er zu einer kleinen derben entzündlichen Masse unter dem Rippenbogen führt.

Der Pyonephrosensack wird nach genügender Isolirung tief unten abgebunden und abgetragen. Partielle Muskelnaht, Tamponade, Drain.

Der exstirpirte Sack präsentirte sich nun als ein ad maximum dilatirtes Nierenbecken, während von Nierenparenchym makroskopisch keine Spur zu entdecken war. Man erkennt das stark erweiterte Nierenbecken und einige Nischen und Taschen namentlich in der oberen, nach oben weiter nicht communicirenden Kuppe. Das Ganze ist mit epithelähnlich-glänzender Schleimhaut ausgekleidet. Im unteren Theil des Nierenbeckens, ebenso in dem oberen, ca. 4 cm langen Abschnit des Ureters sieht man linsengrosse Knötchen prominiren und zwar sind es geschwollene Schleimdrüsen. Hinter dem oberen 4 cm langen Abschnitt des Ureters findet sich eine völlige Stenose; die Strictur scheint angeboren zu sein; immerhin könnte auch ein Stein hier einmal gesteckt haben; es fehlt aber jeder Anhalt hierfür und auch eine Sondirung der Blase weist keinen solchen nach. Unterhalb der Strictur beginnt eine völlig normale Mucosa.

Mikroskopisch erweist sich die Wand des Sackes als das stark verdickte, entzündlich infiltrirte Bindegewebe des Nierenbeckens, auf dem das

mehrschichtige platte Epithel lagert, das aber stellenweise desquamirt ist. Nierengewebe ist nirgends mehr nachweisbar.

Verlauf: Pat. collabirte stark nach der Operation; die Urinausscheidung erreichte aber so ziemlich die normalen Grenzen; der Eiweissgehalt nahm immer mehr ab, bis am 21. 1. kein Albumen mehr vorhanden war. Die Wunde schloss sich langsam. Da fliesst, nachdem schon am 28. 1. im Verbande versteckter Uringeruch bemerkbar gewesen war, plötzlich am 1. 2. massenhafter Urin ziemlich klar aus der Wunde ab. Dementsprechend nimmt die aus der Blase entleerte Urinmenge bis 600 ab, steigert sich am 5. 2. auf 800, bis sie vom 9. 2. ihre Norm 1300 wieder erreicht hat. Dementsprechend hatte allmählich der Urinabfluss aus der Wunde sich verringert, bis er am 10. 2. ganz sistirte. Die Wunde verheilte langsam und am 1. 4. konnte Pat. mit einer kleinen Fistel mit Drain nach Hause entlassen werden. Nach brieflicher Mittheilung vom October 1901 ist völlige Heilung eingetreten und geht es dem Kranken sehr gut.

Epikrise: Nach dem Befunde an dem exstirpirten Sack, nämlich der Stenose im oberen Theil des Ureters sind wir berechtigt anzunehmen, dass hier die Veranlassung zur Bildung einer Sackniere vorlag. Die Möglichkeit, dass diese Strictur durch einen Stein veranlasst gewesen sein könnte, muss berücksichtigt werden, ist aber — wie schon ventilirt — nach den sonstigen Befunden und nach den fehlenden vorhergegangenen Symptomen wenig wahrscheinlich.

Viel wahrscheinlicher ist es, dass bei den vorhandenen Bildungsanomalien wir es mit einer angeborenen Störung mit dadurch bedingter Stenose zu thun haben; dafür spricht auch der anamnestisch-klinische Verlauf. So hat sich zeitig eine Hydronephrose entwickelt, und diese hat allmählich einen mehr trübeitrigen Character angenommen, so dass der vom 6. Lebensjahre angeblich molkenähnliche Urin seine Erklärung hat, bis schliesslich eine echte Pyonephrose und zwar hier sehr stürmisch einsetzte.

Die Operationen förderten nun auch einen echten pyonephrotischen Sack zu Tage. Derselbe ähnelt in anatomisch-pathologischer Hinsicht ganz dem Falle John (No. 13). Dabei ergab sich aber auch der seltene Befund einer doppelten Nierenanlage. Ueber die Besonderheit als solche soll später in dem Abschnitt „Anomalien“ die Rede sein. Hier sei nur auf das sonderbare Factum aufmerksam gemacht, dass ein vollständiger pyonephrotischer Sack exstirpirt wurde und später aus dieser Seite sich noch einmal Urin entleerte. Die Existenz des 2. Ureters und einer kleinen dazu ge-

hörigen Niere haben wir kennen gelernt. Der Urin konnte also entweder aus der restirenden Niere, deren Nierenbecken oder dem 2. Ureter stammen; ich glaube aus letzterem. Der pyonephrotische Sack war mit seinem oberen Pol so leicht zu lösen, dass an eine Verletzung des Nierenparenchyms nicht gedacht werden kann; ebensowenig an eine solche des Nierenbeckens, wenn auch gerade nach sonstigen Befunden (vgl. u.) die Möglichkeit hätte reservirt bleiben müssen. Am 2. Ureter war aber bei der Operation manipulirt worden, in seine Nähe führten ev. die Drainröhren, so dass eine Schädigung desselben sehr leicht möglich war. Durch diese Schädigung war allmählich wie eine Arrosion eingetreten und so entleerte sich 3 Wochen nach der letzten Operation plötzlich Urin und zwar so lange, bis durch eigene Wucherung oder die der Nachbarschaft ein reparatorischer Verschluss wieder eingetreten war, so dass die Urinentleerung wieder versiegte und Pat. allmählich seiner Heilung entgegenging.

Eine ähnliche Annahme der vorherigen Existenz einer Hydronephrose darf bei dem nächsten Fall als gerechtfertigt erscheinen. Der einzige Anhaltspunkt ist, dass Pat. vor 4 Jahren einen Schlag in die rechte Seite bekommen hat. Wir wissen aber, dass Blutgerinnsel der Niere sich im Ureter festklemmen und durch die Verlegung des Lumens eine Stauung im darüberliegenden Theil spec. eine Dilatation des Nierenbeckens veranlassen können und letztere können, wie bei den Hydronephrosen schon erwähnt, derartige Veränderungen veranlassen, dass eine dauernde Hydronephrose resultirt, die dann später inficirt worden ist.

No. 12. Rechte Pyonephrose, Nephrotomie, secundäre Nephrectomie, Heilung.

Alwin Stösser, 20 Jahr, Klempner aus Weimar, J.-No. 358. Aufgenommen 9. 7. 1900, entlassen 11. 12. 1900.

Anamnese: Vater starb an Schlaganfall, Mutter lebt und ist gesund. Patient hat 4 gesunde Geschwister. Er war nicht Soldat, weil zu schwächlich. Als kleiner Junge hatte er Typhus, auch leidet er von Jugend auf an öfters wiederkehrendem Kehlkopfcatarrh. Er hat vor 4 Jahren einen Hieb mit einem Knüppel in die rechte Seite bekommen und danach einige Tage Schmerzen in dieser Gegend gehabt. Seit circa 1 Jahr haben sich wieder Schmerzen aber nicht sehr heftige in der linken Lendengegend eingestellt. Vor 6 Wochen verschlimmerten sich diese plötzlich und dauerten auch in der Nacht an. Seitdem kann Patient auch nicht willkürlich Wasser lassen, muss vielmehr zweimal täglich catheterisirt werden. Nach 4 Wochen trat etwas

Besserung ein, seit einigen Tagen aber wieder Verschlimmerung mit Fieber und Schüttelfrösten. Spec. Krankheiten negirt. Auswurf besteht nicht. Seit 14 Tagen Appetitmangel, Stuhlgang regelmässig.

Status: Schwächlicher junger Mann, mässiger Ernährungszustand. Brustorgane gesund. Abdomen: Zu den abhängigen Partien und über der Blase gedämpft schallend. Blase stark gefüllt und dilatirt. Blasengegend wenig druckempfindlich. Tumoren und abnorme Resistenzen zur Zeit nicht fühlbar. Patient wird catheterisirt: reichlich trüber Urin; derselbe enthält Eiweiss und mikroskopisch viel Eiterkörper. Kystoskopie, sowie zweimalige Untersuchung in Narkose ergiebt keinen Befund. Am 10. 7. hat Patient morg. unter Schüttelfrost 40,5, Mittags 36,5.

I. Op. 13. 7. 1900. In Morph.-Chloroformnarkose Incision auf die rechte Niere. Die freigelegte Niere ergiebt zunächst normalen Befund. Später stösst man auf einen kleinen Eiterherd und weiter unten sieht man aus dem Nierenparenchym Eiter und trüben Urin abfliessen. Man kommt in einen Pyonephrosensack, welcher drainirt wird. Muskeln vernäht. Verband.

Täglicher Verbandwechsel nöthig. Patient fiebert weiter. Starker Abfluss von trübem Urin durch die angelegte Drainage. Dieser, sowie der auf natürlichem Wege entleerte Urin stark eiweisshaltig.

II. Op. 23. 8. Nephrectomie. In Morph.-Chloroformnarkose wird heute, da sich Patient ganz leidlich erholt hat, aber immer noch ziemlich hoch fiebert, die Exstirpation des Pyonephrosensackes vorgenommen; letzterer schliesst noch ziemlich viel Nierengewebe in sich ein. Der Ureter ist vielleicht in seinem unteren sichtbaren Theile etwas verdickt, sonst kein patholog. Befund. Einführung eines mit Gaze umwickelten Drains und Vernähung der Muskeln mit Catgut. Verband. Der durch die Blase entleerte Urin bleibt weiter trübe und enthält bis $1^1/_2$ ‰ Albumen; Fieber bleibt bestehen.

Allmälig nimmt Eiweissgehalt und Eitergehalt ab. Die Wunde granulirt allmälig zu und am 10. 12. wird Patient geheilt entlassen.

Die exstirpirte Niere, welche in Formol aufbewahrt, ist wesentlich kleiner als die Norm. Die Oberfläche ist stark bucklig; die Capsula fibrosa so verdickt und mit der Unterlage verwachsen, dass sie nicht weiter abgezogen werden kann. Schneidet man das Organ auf, so sieht man von Nierengewebe nur minimale Saumreste. Das Nierenbecken ist hingegen enteneigross; von seinem unteren Drittel geht in freier Passage der Ureter ab. Den Hauptplatz nehmen ein die dilatirten Kelche. Sie sind so buchtig erweitert, dass sie das Parenchym stellenweise bis auf eine Dicke von 2 mm zurückgedrängt haben, im Durchschnitt beträgt es 5 mm. Durch die durch die Ausbuchtung entwickelten Septen hat das Ganze ein vielkammeriges Aussehen.

Das Mikroskop lehrt uns, dass functionirendes Gewebe dem Anschein nach so gut wie gar nicht mehr vorhanden ist. Wohl finden sich Inseln mit einigermaassen erhaltener Structur. In der Hauptsache sieht man aber die Rinde eingenommen von grösseren oder kleineren runden cystischen Räumen. Sie sind von einem niedrigen Epithel ausgekleidet oder auch dieses ist verloren gegangen. Wir haben es zu thun mit dilatirten Harncanälen.

Zwischen diesen Hohlräumen liegt bald mehr bald weniger Bindegewebe. Glomeruli oder normale Harncanäle findet man überhaupt nicht mehr. Die Papillen stark abgeflacht. Sie werden umsäumt von einer breiten infiltrirten fibrinös-fibrösen Schicht. Letzteres Gewebe erstreckt sich weit oben in das Markgewebe und ersetzt es fast ganz, sodass von Sammelröhren nur noch sporadische Vertreter vorhanden sind. Am Saume finden sich vereinzelte Abscesschen eingelagert; eine der getroffenen Papillen ist in toto in eitriger Einschmelzung und z. Th. am Rande wie arrodirt. Die längeren Septen zwischen den Kelchen bestehen aus derbem Bindegewebe, durchsetzt von viel Fettgewebe.

Der Verlauf der bisherigen beiden Fälle trotz der Schwere der Fälle war ein durchaus guter. Israel setzt dies bekanntlich zu Gunsten der inficirten Hydronephrosen an, aber auch bei primären Pyonephrosen, wie sie besonders im Zusammenhang mit Genitalleiden vorkommen, haben wir dieselben Erfolge. Während die vorherigen Patienten am Anfang und am Ende des 2. Decenniums waren, ist die folgende Patientin entsprechend den alten Erfahrungen etwas älter und steht im 3. Decennium.

No. 13. L. Pyonephrose nach Puerperium (?), Nephrotomie, secundäre Nephrectomie Heilung.

Frau Lina J., 23 Jahr, aus Wenigenjena, aufgenommen 9. 5. 1900, entlassen 5. 9. 1900.

Anamnese: Die Eltern der Pat. leben und sind gesund, ebenso 3 Geschwister. Pat. will als Kind Diphtherie und Scharlach gehabt haben und skrophulös gewesen sein. Sonst sei sie nie krank gewesen. Im October vorigen Jahres gebar sie mit Hülfe der Zange ein Mädchen. Das Wochenbett ist abgesehen von grosser Schwäche der Pat. gut abgelaufen. Im Februar dieses Jahres will Pat. eine Nierenentzündung gehabt haben, die sich durch Schmerzen im Rücken und Eiweiss im Urin kennzeichnete. Die Nierenentzündung soll kurz vor Ostern sich gebessert haben. 8 Tage vor Ostern will Pat. einen Schüttelfrost bekommen haben, worauf sich dann unter Schmerzen in der Nierengegend links eine Geschwulst entwickelte, welche bis heute gewachsen ist. Eine Vermehrung oder Verminderung der Urinmenge ist der Pat. nicht aufgefallen. Die Schmerzen sollen immer vorhanden sein, doch sollen sie beim Sitzen oder Aufrichten ungemein gross sein. Oefters sollen sie in die Beine und den Rücken, oft auch nach oben ausstrahlen. Pat. will bei Aufregung starkes Herzklopfen bekommen.

Status: Abgemagerte, anämische Frau, welche sehr schwach ist und nur mühsam und unter Anstrengung Antwort auf Fragen giebt. Athmungsorgane gesund. Pulsfrequenz 128 in der Minute, wenig gespannt. Linke Nierengegend tumorartig vorgetrieben, auf Druck sehr empfindlich. Hinten dementsprechend deutliche Fluctuation, so dass der Eiter dem Perforiren nahe

ist. Im Urin nur ganz wenig Eiweiss. Temp. 38,3, Puls klein, flackernd nach der Aufnahme.

I. Op. Incision 10. 5. 00 unter Aetherspray, da Narkose contraindicirt ist. Es entleeren sich 3 Becken stinkenden Eiters. Drain. Verband. Am Abend ist der Puls viel kräftiger. Temperatur normal.

16. 5. Verbandwechsel. Viel Sekret im Verbande. Pat. hat sich sehr erholt. 25. 5. Vorn noch ein grosser Tumor fühlbar. Viel Sekret im Verbande.

II. Op. Revision 1. 8. In Narkose heute Revision der noch granulirenden Wunde, die in der Mitte eine stinkenden Eiter absondernde Fistel aufweist. Schnittführung im Granulationsstreifen wie zur Exstirpation der Niere. Nach Durchtrennung der Musculatur liegt ein Tumor mit flachgewölbter Oberfläche vor. Bei seiner Befühlung hat man den Eindruck undeutlicher Fluctuation. Es scheint die vergrösserte linke Niere zu sein. Ein Einstich in dieselbe entleert zuerst trübe wässrige Flüssigkeit, dann eine Flut putriden, grüngelben Eiters. Erweiterung des Einstichs, der in einen mit mehrere Millimeter dicker Wand versehenen Sack (die durch den Eiter gedehnte, atrophische Niere) führt. Anheftung der Wandungen des Sackes an die Wundränder. Drainirender Gazeverband. Im Urin z. Z. kein Eiweiss, derselbe klar.

12. 8. Geringe nicht mehr so putride Sekretion aus der Wundhöhle, die mit Drainrohr versehen ist. Pat. erholt sich sehr. Steht wieder auf. Kein Fieber. Kein Eiweiss im klaren Urin.

3. 10. Sekretion gering. Befinden gut. Ernährungszustand macht immer weiter gute Fortschritte. Drain bleibt noch liegen.

Da keine Aussicht, dass die Fistel sich schliesst, des Oefteren vielmehr Sekretstauungen vorkommen, dadurch, dass das Rohr ausgestossen wurde und bei seiner späteren Einführung ein nach ccm messender Strom eitriger, faderiechender Flüssigkeit entleert wird, wird die Exstirpation des Sackes beschlossen und Pat. am 3. 1. 01 wieder in die Klinik aufgenommen. Pat. hat sich immer weiter erholt. Urin ist stets klar, sauer, frei von Eiweiss.

III. Op. Nephrectomie 8. 1. 01. In Chloroformnarkose Umschneidung der Narbe, Lospräpariren des Sackes. Derselbe ist an der dorsalen Seite schwer verwachsen, an der ventralen lässt er sich dagegen leicht abpräpariren. Man stösst nirgends sicher auf den Ureter, ebensowenig lässt sich in den dicken Bindegewebsschwarten unter verschiedenen stärker spitzenden Arterien deutlich die Arteria renalis nachweisen. Nach völliger Ausschälung des Sackes wird in das ziemlich glattwandige Lager desselben ein mit Gaze umwickeltes Drain eingeführt, die tiefen Weichtheilschichten mit Catgut vereinigt. Verband.

Der Wundverlauf war ein ungestörter. Der Urin wies nie pathologische Veränderungen nach der Operation auf. Am 18. 2. 01 wurde Pat. geheilt entlassen. Sie fühlt sich wohl und sieht frisch und gesund aus bei ihrer Vorstellung im October 1901. Der Urin ist völlig klar.

Der exstirpirte Sack stellt sich nicht in seiner Gesammtheit erhalten dar; die Wände sind vielmehr mehr oder weniger zerfetzt; nur am oberen Pol haben wir eine kinderfaustgrosse intacte Höhle, völlig glattwandig, mit Niereu-

Nierenschleimhaut ausgekleidet, umgeben von Bindegewebe ohne jede Spur von Nierengewebe. Nur am unteren Pol, wo wir mehr die Reste eines vielkammerigen ebenso ausgekleideten Raumes haben, liegen einige noch an Nierenparenchym erinnernde Massen an der Aussenseite des Sackes.

Mikroskopisch erweist sich die Sackwand als das Bindegewebe des Nierenbeckens mit einem mehrschichtigen flachen Epithel bedeckt, welches aber stellenweise ganz fehlt, so dass die entzündlich infiltrirte fibröse Gewebsschicht zu Tage liegt. Die macroscopisch vermutheten Reste vom Parenchym erweisen sich auch als solche. Es sind aber nur Andeutungen der ehemaligen Structur vorhanden, indem in sehr derbes Bindegewebe spärlichste Glomeruli eingelagert sind. Auch diese sind aber meist verödet, oft nur noch angedeutet. Von Harncanälchen ist gar nichts mehr zu erkennen. Einige cystische Hohlräume mit flachgedrückten Epithel fallen schliesslich noch in die Augen.

Wir werden wohl nicht fehl gehen, wenn wir als ätiologische Ursache bei diesem Fall das Puerperium berücksichtigen. Wir wissen, dass es sich um eine Zangengeburt gehandelt hat. Einige Zeit später soll sich dann eine „Nephritis" eingestellt haben. Nähere Auskunft konnten wir hierüber nicht erlangen. Es dürfte wohl erlaubt sein, anzunehmen, dass der angeblich glatte Verlauf der Schwangerschaft wie des Wochenbettes einen Haken hat; sich entweder während desselben oder nach demselben ein Process in der Blase oder der Niere entwickelt hat, welcher später zur Pyonephrose ausreifte. Die Casuistik derartiger Pyonephrosen nach Cystitiden ist eine ziemlich grosse.

Wenn in den bisherigen 3 Fällen versucht wurde, zunächst mit einer Nephrotomie auszukommen, so war dies stets ohne Erfolg; es musste wegen der gewaltigen Eiterretentionen, welche keinen Abfluss durch den Ureter fanden, zur Nephrectomie resp. Exstirpation des betreffenden Sackes geschritten werden. Israel hält in seiner neuesten Publication unter der Voraussetzung der functionellen Sufficienz der zweiten Niere die Exstirpation als das Normalverfahren für Pyonephrosen von erheblicher Grösse, bei denen ein sehr verdünntes, brüchiges oder herdweise erkranktes Parenchym ein multiloculäres Höhlensystem umschliesst, dessen Kammern theils gar nicht, theils nur durch enge Oeffnungen mit dem Nierenbecken communiciren.

Unsere bisherigen 3 Fälle wiesen derartiges verdünntes resp. verödetes Parenchym auf, dass die Indication zur sofortigen Nephrectomie von dieser Seite aus wohl vorhanden gewesen wäre.

Es kam aber ein besonderer Umstand hinzu, dass nämlich in Fall No. 11 u. 13 der Process glücklich so weit gezüchtet war, dass sich allmälig eine Perforation von Eiter aus dem Nierenbecken nach aussen vollzogen hatte. Da musste man dem Eiter Abfluss verschaffen und möglichst wenig an dem Patienten rühren. Beide erholten sich auch, bei beiden konnte die Nephrectomie angeschlossen werden und beide sind genesen.

In einem Falle war der Zustand schon derart, dass eine Rettung nicht mehr möglich war, Pat. vielmehr bald nach resp. trotz der Operation zu Grunde ging:

No. 14. Perforation einer Pyonephrose, Nephrotomie, Exitus.

Frau Karoline Pabst, 62 Jahre, aus Oppurg, J.-No. 203, aufgen. 7. 7., gestorben 9. 7. 93.

Anamnese: Pat., wegen Myopie in der Augenklinik, wurde am 1. 7. in die med. Klinik wegen hohen Fiebers verlegt. Dort fast jeden Abend 39,0. Bronchitis, pleuritisches Exsudat rechts constatirt. Pat. wird somnolent. Seit gestern hat sich mannsfaustgrosser Tumor in der Ileocoecalgegend gebildet. der rapide gewachsen ist bis heute. Harn soll sauer sein, Cylinder und Eiterkörperchen enthalten. Auf die chirurg. Klinik transferirt.

Status: Somnolenz. Kindskopfgrosser Tumor in der Ileocoecalgegend, an Gestalt Nierentumor entsprechend. Haut hinten in der Nierengegend ödematös. Ob perityphlitischer Abscess?

Incision oberhalb der äusseren Hälfte des Poupart'schen Bandes. Muskeln serös infiltrirt. Am hinteren Ende des Schnittes quillt Urin vor; desshalb Schnitt bis an den Musc. quadr. lumb. fortgesetzt: über 1 Liter stinkenden alkalischen Urins fliesst aus der mächtigen hinter der Niere gelegenen Höhle. Niere nach vorn gedrängt. Finger dringt durch eine grosse Oeffnung in das Nierenbecken. Kein Stein zu finden. 8. 7. andauernde Somnolenz. 9. 7. früh 1 Uhr †.

Autopsie: Kleine bronchopneumonische Herde, alte Verwachsungen der Lunge. In der rechten Pleura 190 ccm flüssiges Exsudat. Leber und Milz vergrössert. Gewebe längs des rechten Ureters bis zum Psoas blauroth, Eiter in Subserosa. Alte schwartige Verdickung des Peritoneums über der rechten Niere. Kapsel der rechten Niere ungleichmässig schwielig verdickt, zwischen ihr und dem Peritoneum mehrfache Herde graugelben Eiters. Niere mittelgross, schmutzig blauroth, verdickt, hie und da von kleinen Eiterherden durchsetzt. Becken und Kelche weit, markstückgrosses Loch in der hinteren Wand des Beckens, durch welches das Becken mit der Abscesshöhle im Zusammenhang steht. Linke Niere gesund. In der Blase dünner, eitrig-trüber Harn. Rechter Ureter 10 mm weit, in seinem oberen Theil bis zum Psoasrande 17 mm weit, Schleimhaut hier bläulich geröthet, mit Varicen versehen. Linke Niere auf ihrer Oberfläche hellbräunlichroth, in grösseren Strecken graugelb, bei etwas weicherer Consistenz. Auf dem Durchschnitt blassbräunlichgelb,

streckenweise blassgraugelb. Markstrahlen stellenweise verwischt. Rinden stellenweise dicht sugillirt, unter völliger Verwischung der Zeichnung.

Die Autopsie selbst hatte diesen Fall nicht aufgeklärt und da die Anamnese so mangelhaft, ist eine richtige Deutung nicht möglich. Es scheinen sich ja schon länger Processe insbesondere an der Niere abgespielt zu haben, so dass sich eine Stauung (urinös-eitrigen Inhalts) gebildet und diese zum Durchbruch gekommen ist, welches Ereigniss dann den Tod veranlasste.

Betrachten wir uns die Principien unseres Vorgehens summarisch, so ist zu ersehen, dass wir auch bei den eitrigen Sacknieren zuerst die Nephrotomie — und zwar in allen unseren 4 Fällen — ausgeführt und secundär zur Nephrectomie geschritten sind mit der einzigen letzten Ausnahme, wo Patientin so moribund kam, dass ihr Exitus spätere Maasnahmen vereitelte. Wir haben demnach bei unseren 4 Fällen von Pyonephrose einen Todesfall = 25 pCt., dasselbe Verhältniss wie bei den Hydronephrosen. Die secundär Nephrectomirten sind alle genesen, was eine Mortalität von 0 pCt. ergiebt.

Das sind sehr günstige Zahlen, da die Mortalität bei Nephrectomien zwischen 29—41 pCt. schwankt.

Die Nephrotomie weist nur eine wenig geringere Sterblichkeit auf nach Bureau 24 pCt., nach Tuffier 23,3 pCt., mit der secundär nöthigen Nephrectomie nach Tuffier 29,2 pCt., Israel hat nach seiner Nierenklinik bei 19 Pyonephrosen 6 Verluste = 31,5 pCt. gehabt.

Wie schon erwähnt, neigt Israel z. Z. mehr der primären Nephrectomie zu. Wir haben, wie die Zahlen beweisen, absolut gute Resultate und werden dementsprechend weiter handeln, denn derartige heruntergekommene Personen, wie wir sie zum Theil gehabt, setzt man doch einem möglichst geringen Eingriff mit kurzdauernder Narcose aus, abgesehen davon, dass es uns manchmal schwer war, genau zu entscheiden, wo resp. ob wir direct im dilatirten Nierenbecken waren. Die erwähnten Punkte liessen uns dann zunächst auch gar nicht weiter forschen, sondern abwarten.

Der Gesichtspunkt der Erhaltung von functionsfähigem Parenchym scheint uns etwas optimistisch[1]). Die Anschauungen

[1]) Wagner, Grundzüge der operat. Hydronephrosenbehandlung. Centralblatt für Harn- und Sexag. IX. Bd. 1898.

darüber scheinen mir noch recht getheilt. Die Conservativen führen wie gesagt die Hydronephrose an, wo die einzig existirende hydronephrotische Niere, die einzige secernirende war und denselben Fall haben wir in No. 10 gehabt.

Da wir nun in den existirenden Krankenberichten wenig direct darauf bezügliche Untersuchungen haben, sondern immer auf ältere Arbeiten recurrirt wird, habe ich die mir vorliegenden Präparate genau untersucht

Man nimmt an, dass im Anschluss an die Nephrotomie eine Regeneration des Nierenparenchyms stattfinde. Die experimentelleu Untersuchungen von Tuffier[1]) haben aber ihn zu der durch Beobachtung gestützten Behauptung geführt, dass eine Regeneration von Nierengewebe nur dann vor sich geht, wenn das Gewebe gesund ist, nicht aber, wenn es die anatomischen Veränderungen der Nephritis aufweist. Nun bietet aber die Wand von Hydronephrosen und Pyonephrosen viele interstitielle Entzündungsheerde, falls überhaupt noch Parenchym da ist.

Merkwürdigerweise figurirt der Fall von Ayrer[2]) als ein seltenes Beispiel völliger Atrophie. Ayrer selbst hat aber doch in seiner genauen Arbeit schon verschiedene analoge Fälle erwähnt. Darunter gehörte einer mit 36000 ccm. Inhalt. Dabei schien aber ein bestimmtes Verhältniss zwischen Flüssigkeitsmenge und Nierenatrophie nicht zu bestehen. Warum gegebenen Falles von zwei Sacknieren der umfangreichere noch Parenchym enthielt, der kleinere nicht, musste eine offene Frage bleiben, falls nicht besondere Umstände, wie die nicht seltene Betheiligung eitriger Processe an der Nierenzerstörung, das Fehlen von Nierensubstanz in dem kleineren Sack erklärt.

Solche eitrige Processe sind dann aber Abscedierungen im Nierenparenchym, wie man sie bei inficirten Sacknieren nicht so häufig findet.

So fand ich bei den 7 von mir microscopirten Nieren keine derartige purulente Einschmelzung. Ein fast an die Norm erinnerndes Parenchym fand sich nur in einem Fall No. 7; bei dem

---

[1]) Tuffier, Études experimentales sur la chirurgie du rein. Paris 1885. p. 34 und 44.

[2]) Ayrer, Ueber den völligen Schwund des Nierengewebes in Hydronephrosensäcken. Deutsche med. Wochenschr. 19. Bd. 1893.

Fall von Solitärniere (No. 10) fand sich eine grössere Anzahl entzündlicher Heerde neben relativ viel intactem Gewebe.

Zwei weitere Nieren (8 und 9) wiesen nun ganz hochgradige Schädigungen auf, und bei den restirenden drei (11, 12, 13) war überhaupt kein Parenchym mehr vorhanden. Das bei dem Zugrundegehen derselben bei der letzten Gruppe eitrige Processe mitgespielt hätten, erscheint nach den ganzen Befunden nicht wahrscheinlich, obgleich dies gerade inficierte Sacknieren waren. Wir müssen annehmen, dass es die Endstadien derjenigen Destructionen waren, welche wir in den Zwischenstufen studiren konnten.

Hier konnte man zwei Angriffspunkte der Degeneration erkennen, die Rinde und das Mark spec. die Papillen.

Orth sagt, dass bei der Hydronephrose, mag sie bedingt sein, wodurch sie wolle, die dauernde Erweiterung sich niemals auf die Harnkanälchen erstreckt. Im Beginn der Veränderungen findet man sie zwar ebenso wie die Glomeruli erweitert, aber sie verschwindet später wieder. Wohl aber entsteht eine Erweiterung der Kanälchen und nicht minder der Malpighi'schen Kapseln, aus der eine Cystenbildung resultirt — und die haben wir ja so schön gesehen — wenn die Einschaltung der Widerstände im Verlauf der Harnkanälchen selbst geschieht, wenn also der Harn garnicht in die abführenden Wege mit ihren nachgiebigen Wandungen gelangen kann. Derartige Wiederstände werden aber gesetzt durch die schweren Veränderungen, welche sich in den Papillen abspielen.

Wir haben sie nicht nur ganz abgeflacht, sondern auch ihren Rand von einem entzündlich- infiltrirten Saum durchsetzt gesehen. Des weiteren stieg der Process in Gestalt von zellreicherem oder -ärmerem Gewebe mit und zwischen den Sammelröhren so in die Höhe, dass diese nur noch als spärlich gewordene Züge vorhanden waren. Dass gerade diese Wucherungen Regenerationen Platz machen sollten, erscheint mir unwahrscheinlich.

Nirgends jedoch habe ich so schwere Veränderungen gefunden, wie sie Chiari[1]) uns als Necrose beschrieben hat. Schon Friedrich hat 1877 auf das Vorkommen von Necrose der Nierenpapillen hingewiesen und die Meinung ausgesprochen, dass diese als mechani-

[1]) Chiari. Ueber Papillennecrose bei Hydronephrose. Münch. med. Wochenschrift. 1900. S. 239.

scher Effect anzusprechende Necrose häufiger vorkommen dürfte, dieselbe aber deswegen seltener zu sehen sei, weil die necrotisch gewordenen Papillen sich leicht ablösen. Chiari und Stoudensky[1]) haben dann diese Anschauung bei Untersuchungen experimentell bestätigt gefunden, indem sie völlige Sequestration der Papille ohne bacterielle Einwirkung fanden, was ja klinisch nicht ohne Bedeutung ist, da man auf eventl. dementsprechende Befunde im Harn gefasst sein muss[2]).

Bei unsern Nieren war aber in $^2/_3$ der Fälle die Bedeutung des restirenden Nierenparenchyms physiologisch-functionell wohl wenig oder garnicht in Betracht kommend. Das soll uns aber nicht in unserer Anschauung beirren, dass auch wir die Nephrotomie als ersten Eingriff für den zweckentsprechendsten halten.

IV. Nierensteine.

Sie werden von Israel als primäre und secundäre bezeichnet. Letztere sind mehr Concrementbildungen bei originären Pyonephrosen, auch zuweilen bei tuberculösen Processen in oder an der Niere. Wir sehen in einem Falle von eitriger Sackniere derartige Nierenstein trümmerähnliche Ablagerungen. Ich habe aber nicht gezögert, denselben bei den Pyonephrosen abzuhandeln, da dies die Grunderkrankung war. Umgekehrt habe ich nicht bei den Pyonephrosen diejenigen Fälle aufgeführt, die — wenigstens aller Wahrscheinlichkeit nach; immer lässt es sich nicht genau feststellen — zunächst eine Nephrolithiasis aufweisen, welche im weiteren Verlauf zu Pyelitiden resp. pyonephrosenähnlichen Zuständen führten.

Dies sahen wir in einem Fall doppelseitig und zwar hatten die Steine 10 Jahre bis zu ihrer gewaltigen Grösse gebraucht. Dann vereiterten beide Nieren, beide wurden incidirt, Eiter und Steine wurden entleert und es trat vorläufig völlige Heilung ein; bis auf der einen Seite ein gewaltiges Recidiv auftrat:

No. 15. Beiderseitige Nephrolithiasis (nach Parametritis entstanden), rechte und linke Nephrotomie, Extraction grosser Steine, Heilung, später r. Recidiv.

---

[1]) Stoudensky, Ueber die Papillennecrose bei Hydronephrose. Zeitschr. f. Heilkunde. XX. Bd. 1899.

[2]) Eine ebenfalls diesbezügliche Dissertation von Nieberle, Ueber Nierenpapillennecrose bei Hydronephrose. Giessen 1901 war mir nicht zugänglich.

Frau Laura Rössing, 34 Jahre, Fleischergattin aus Rastenberg, 1893 No. 56, aufg. 2. 3., entl. 24. 9.

Anamnese: Pat. stammt aus gesunder Familie. Als Kind gesund; menstruirte zum ersten Mal mit $15^1/_2$ Jahr. Im Anschluss an die erste Geburt war sie unterleibsleidend, wurde damals hier in der Frauenklinik wegen Anteflexion behandelt und mit Pessar entlassen; konnte seitdem nur leichte Arbeit verrichten, fühlte sich auch beim Gehen leicht ermüdet. Machte dann weitere 4 Geburten durch; die 4. Weihnachten 1888, wonach sie lange liegen musste, die 5. war ein Abort im 3. Monat. Seit 1888 will sie die ersten Beschwerden und Sensationen gespürt haben. Sie kommt jetzt in die gynäkologische Klinik wegen leichter Parametritis und Cystitis, wird dann wegen Nephrolithiasis in die medicinische und von da nach Beobachtung in die chirurgische Klinik verlegt. Ihre Hauptklagen sind stechende Schmerzen im Leib, am häufigsten jetzt in der linken Nierengegend und von da nach der Blase sich erstreckend. Brennende und reissende Schmerzen beim Uriniren; Kreuzschmerzen, Uebelkeit, Erbrechen, Appetitlosigkeit, Mattigkeit, ziehende und reissende Schmerzen in den Beinen.

Es sollen schon zahlreiche kleine Steinchen mit dem Urin entleert worden sein.

Status: Blasse Frau. Herz und Lunge normal. Leib leicht gespannt, eindrückbar; beiderseitige Nierengegend besonders rechts druckempfindlich und von da entlang den Ureteren nach der Blase zu schmerzhaft. Nieren nicht als vergrössert palpabel. Urin gelb, sehr trüb mit fingerhohem Sediment, Reaction schwach sauer, spec. Gew. 1010, nach Esbach ca. 1 pM. Albumen; mikroskopisch zahlreiche weisse Blutkörper, geschwänzte und Plattenepithelien, vereinzelte rothe Blutkörper, zahlreiche Bacterien, Menge 1300—1700 pro die; Temperatursteigerungen; Stuhlgang angehalten.

I. Operation, rechte Nephrotomie: Da die Existenz von rechtsseitigen Nierensteinen unzweifelhaft, schräger rechter Lendenschnitt. Perirenales Gewebe intact. Nach Ablösung der gespaltenen Caps. fibrosa bemerkt man ganz flach prominirend auf dem convexen Rande zwei weissliche Partien in der Oberfläche, die deutlich fluctuiren. Punction der einen Stelle ergiebt Eiter; Incision eröffnet diesen Herd, der von kaum $^1/_2$ cm dicker Nierensubstanz überdeckt und vereinzelte kleine Concremente enthält, in der Tiefe noch grössere. Die zweite incidirte Stelle enthält auch Eiter. Beide Abscesse werden nun durch Schnitt verbunden und nun werden mit Kornzange 2 kirschgrosse und ein gewaltiger, den Ausguss des Nierenbeckens repräsentirender zackiger Stein extrahirt. Jodoformirung der Nierenwunde und Tamponade mit Jodoformstreifen, Verband.

10. und 11. 3. je 400 ccm per urethram entleert und viel durch die Wunde.

14. 3.: Der Blasenurin hat andauernd sehr viel Eitergehalt, also muss wohl die linke Niere auch krank sein. Pat. erholt sich langsam: klagt oft über heftige Schmerzen in der Blase. Am 15. 3. wird der Tampon aus der Niere entfernt. Seit dem 24. 3. fliesst kein Urin mehr aus der Wunde. In den letzten Tagen bisweilen Erbrechen, hie und da tagelang Durchfälle. Abends

Temp. 38,0, oft Klagen über Herumgehen im Bauch; dauernde starke Pyurie. Nach allem waren auch linksseitige Nierensteine anzunehmen, daher

II. Operation: linke Nephrotomie 29. 3.: Linker schräger Lumbalschnitt; Niere wird freigelegt; im Nierenbecken ist ein grosser Stein zu fühlen. Die Niere ist augenscheinlich grösser als normal; an ihrer hinteren Kante sind ebenfalls (wie seiner Zeit rechts) zwei ganz flache Verwölbungen zu sehen, sie scheinen auch weicher zu sein. Punction entleert stinkenden Eiter, Sonde stösst deutlich auf einen Stein. Die beiden Abscesse werden nun im Zusammenhang gespalten. Nierensubstanz blutet wenig. Es wird nun ein gewaltiger, in 3 Theile zerbrochener Stein, der den Ausguss mehrerer Kelche wiedergiebt, mit der Kornzange extrahirt.

Eine Sonde lässt sich in den Ureter einführen und constatirt deren Durchgängigkeit. Jodoformgazetamponade und Drainage-Verband.

Urinmenge post op. 30. 3. 500 ccm blutig
31. 3. 1000 „ wenig Blut
1. 4. 850 „ kein Blut.

Die Pat. erholte sich sehr langsam. Am 18. 7. und 20. 7. und 1. 8. entleerten sich noch kleine Concremente per urethram. Am 21. 8. hat sich auch die linke Wunde geschlossen. Es besteht noch immer öfter Fieber, bisweilen Erbrechen. Am 24. 9. wird Pat. entlassen. Im Urin noch viel Eiterkörper und Schleim; wenig Eiweiss. Druck auf Blase sehr empfindlich. — Uterus anteflectirt, etwas nach links verzogen. Ziemlich starke, aber nicht mehr stinkende Endometritis. Es bestehen noch Schmerzen in der Blase, die nach den Nieren hin ausstrahlen. Zuweilen geht der Urin noch unwillkürlich ab.

Nach freundlicher Mittheilung des Herrn Dr. Vinke-Rastenberg hat sich Patientin lange Zeit nach der Operation völlig wohl gefühlt und war gut genährt, wenn sie auch ihre alte Kraft zur Arbeit nicht wieder erlangt hatte. Seit 1897 will sie wieder ziemlich heftige Schmerzen in der rechten Nierengegend gespürt haben, welche nach unten in der Richtung zur Blase ausstrahlten. Sie fürchtete, es hätten sich wieder neue Steine gebildet. Einige Zeit darauf behauptete sie, in der That ganz kleine Steinchen im Urin gefunden zu haben. Der Urin war damals eiweisshaltig. Die Anfälle sollen sich später zuweilen wiederholt haben, ohne dass der Arzt zugezogen wurde. Seit Weihnachten 1900 sollen die Anfälle immer häufiger geworden sein, die Kräfte abgenommen haben und der Ernährungszustand stetig zurückgegangen sein. Dieser Zustand verschlimmerte sich Ende October 1901 ausserordentlich, es traten Erscheinungen peritonealer Reizungen hinzu, der Urin war sehr spärlich, bald nach der Entleerung ausserordentlich stinkend, viel eitrigen Boden-

satz und dementsprechend Albumen enthaltend. Zunächst bestand Obstipation, später profuse Diarrhoeen. Häufiges Erbrechen, Puls klein und schnell. Der Exitus trat am 4. November 1901 ein. Dank der Vermittlung des Collegen Vinke-Rastenberg war es mir möglich, am 6. November eine Autopsie der Bauchhöhle vorzunehmen.

Bei der sehr abgemagerten Leiche fand sich ein ziemlich aufgetriebener Leib. Bauchdecken dünn, wenig Fettgewebe, Muskeln sehr atrophisch. Die Dünndarmschlingen sind durch ältere, aber noch relativ leicht zu lösende Verklebungen dem Peritoneum parietale adhärent; zwischen ihnen viel klarer Ascites. Einzelne Bindegewebsstränge sowie das zusammengeballte Netz ziehen in die rechte Nieren- und Gallenblasengegend und bilden hier mit dem Dickdarm ein festgebackenes Convolut. Nach der Freipräparirung dieser Gegend findet man die rechte Niere ganz fest mit dem Musc. quad. lumb. verwachsen, so dass sie sehr schwer herauszulösen. In ihrem Becken liegen mehrere kolossale Steine von der Nierenkelchform, umspült von Eiter. Nierenparenchym in der Dicke stark reducirt. Es wird nicht durch Sectionsschnitt, sondern queren Schnitt gespalten, um die alte Nephrotomienarbe zu schonen. Linke Niere ebenso mit der Nachbarschaft verwachsen. Dieselbe ist kleiner als normal, die Capsula fibr. lässt sich nicht abziehen, so verwachsen ist sie; im Becken kein Stein, aber etwas Eiter. Besichtigung ebenfalls nur durch Querschnitt. Der mikroskopische Befund wird als Anhang der Arbeit erfolgen. Ausserdem fand sich aber als eigentliche Todesursache eine ausgedehnte eitrige Pelveoperitonitis. Der ganze Genitaltract, Uterus, Ovarien, Tuben waren eine grosse verwachsene Masse, bedeckt mit dicken Eiterbelegen. Das linke Ovarium war ein grosser Eitersack. In der Blase ausgedehnte Cystitis. Aeussere Umstände verboten eine nähere Untersuchung, ebenso die Autopsie der Brusthöhle.

Interessant ist hier der Anhaltspunkt für die Genese der Steine. In einer Anzahl von Fällen können wir nicht einmal eine Vermuthung aussprechen. Hier scheint das mechanische Moment eine Hauptrolle gespielt zu haben, indem die Ureteren nach schwerer Parametritis eine Verengerung erfahren haben und sich daran die Steinbildung schloss.

Einen analogen Fall haben wir noch zu verzeichnen, in dem eine alte Appendicitis nicht ohne Einfluss auf den rechten Ureter geblieben war, indem er ihn verengerte, so dass es zur Steinbildung kam. Da der Stein bis zum Orific. vesicale des Ureters schliesslich wanderte, werde ich ihn später bei der Besprechung der Ureterensteine näher aufführen.

Der Process war bei der Patientin zweiseitig; das soll in ca. 50 pCt. aller Fälle vorkommen. Das stimmt auch ungefähr mit unseren Beobachtungen.

Wegen der beiderseitigen schweren Affection musste zur beiderseitigen Nephrotomie geschritten werden. Die Indication dazu war auch nicht schwer zu stellen, da die Verhältnisse nicht immer so übersichtlich liegen.

Die Nephrotomie hatte der Patientin zunächst eine völlige Heilung gebracht. Vier Jahre später scheint in der einen Niere eine Neubildung von Steinen eingesetzt zu haben. Diese Thatsache eines Recidivs ist höchst interessant. Dass Steine bei der früheren Nephrotomie zurückgeblieben, ist ausgeschlossen. Erklärlich ist eine Neubildung aber unschwer dadurch, dass der Patientin die ätiologischen Factoren nicht beseitigt werden konnten. Das waren die parametranen Processe, welche eine Abflussbehinderung im Ureter schafften und dadurch Stauung veranlassten. Dazu kam wohl ein vielleicht nicht ganz ausgeheilter Nierenbeckenkatarrh. Diese parametranen Processe haben die Patientin dann auch ins Grab geworfen; natürlich hat die Nierenaffection dabei ein gut Theil mitgespielt.

Zu welchen falschen Annahmen und Irrdiagnosen man geführt werden kann, können wir aus einem anderen Fall sehen, wo eine Patientin seit 9 Jahren an Schmerzattaquen in der linken Seite litt. Da dieselben zufälligerweise links ihren Sitz hatten und zufälligerweise Patientin lange in einer Malariagegend in Amerika gelebt hatte, so wurden ihre Beschwerden von den Aerzten 5 Jahre lang auf die Milz localisirt, so dass sie diese letzten Jahre meist im Bett verbrachte, wahrscheinlich (darüber sagt unsere Anamnese nichts) auch ordentlich mit Chinin gefüttert wurde, bis Patientin zu uns kam:

No 16. Linker Nierenstein, Pyelotomie, Heilung. Frau K. aus Amerika.

Pr.-Kl. 1890. No. 95. Patientin leidet seit 9 Jahren an Schmerzen in der linken Seite. Die Schmerzen traten immer plötzlich anfallsweise auf. Seit 5 Jahren sind diese Schmerzen so häufig und so heftig, dass Patientin fast immer zu Bett gelegen hat. Seit langem ist unterhalb der letzten Rippe links ein Tumor zu fühlen gewesen. Weil Patientin in Malariagegend (Amerika) lebte, wurde dieser Tumor immer für Malariamilz gehalten. Harnzwang hat Patientin nie gehabt; seit längerer Zeit aber Eiweiss (Eiter) im Urin, zeitweise auch Abgang von blutigem Urin.

Status praesens: Mässig genährte blasse Frau. Organe des Thorax gesund. Urin enthält häufig wechselnde Mengen von Eiweiss, in der letzten Zeit gerade wenig, mikroskopisch rothe und weisse Blutkörper, viele Epithelien,

z. Th. verfettet, vielfach in ganzen Fetzen und mit Eiterkörperchen verbacken, keine Cylinder. Gegend der linken Niere erscheint bei Palpation von vorn und hinten mehr ausgefüllt als rechts, wölbt sich beim Athmen auffallend vor.

1. 10. Operation (Pyelotomie): Typ. Schrägschnitt gewährt in diesem Falle auffallend reichlichen Raum (grosser Abstand zwischen Rippe und Darmbeinkamm, nicht viel Fett). Nach Spaltung der Kapsel zeigt sich die Oberfläche der Niere von einer Anzahl kleiner, kaum erbsengrosser, klaren, hellen Inhalt führender Cystchen besetzt, daneben einige narbige Einziehungen von gleicher Grösse. Niere sonst von normalem Aussehen. Hilus stumpf von vorn nach hinten freigelegt. Finger umfassen von beiden Seiten eine im Nierenbecken liegende harte Masse. Niere lässt sich relativ leicht mit ihrer Kante so weit nach vorn drehen, dass die hintere Nierenbeckenwand in der Tiefe der Wunde frei zu liegen kommt. Punction mit Probetroikart auf die feste Masse ergiebt Concrement. Schnitt auf dieses durch die hintere Nierenbeckenwand hindurch, platter runder Stein von 6 mm Dicke, 14—16 mm Durchmesser extrahirt. Wand des Nierenbeckens so morsch, dass an Naht des Schnittes gar nicht zu denken. Jodoform. Hautwunde ebenfalls offen gelassen. Verband. Oberhalb der Niere war die leicht bewegliche Milz im oberen Wundwinkel gut mit ihrem unteren Rande zu fühlen.

Verlauf: Circa 6—7 Tage ist Urin aus der Wunde abgeflossen. Dauernd fieberfrei. Wunde verheilt ungemein schnell, nur noch schmaler Granulationsstreifen, auf den die Epidermis von beiden Seiten überwächst. Bis heute 25. 10. täglicher Verbandwechsel. Wunde verheilt.

Patientin klagt über Blasenschmerzen und Schmerzen im Leib. Gynäkologische Untersuchung ergiebt Uterusinfarkt.

8. 11. Blasenbeschwerden nach Natr. salicyl. verschwunden. Urin eiweissfrei. In der Gegend der linken Niere bei der Palpation vom Abdomen geringe, nicht abgrenzbare Resistenz. Entlassung.

Laut Brief eines Frankfurter Collegen war ein Jahr nach der Operation noch ziemlich viel Eiter und Eiweiss im Urin.

So war die Patientin von ihrem langjährigen, qualvollen Siechthum durch die Operation in 4 Wochen befreit. Der Eingriff bestand in Eröffnung des Nierenbeckens von hinten. Das war zur Zeit der Operation ein sehr üblicher Eingriff. Erst später ist man von der Incision des Nierenbeckens abgekommen, da man in vielen Fällen langdauernde Fisteln entstehen sah, die darauf zurückzuführen waren, dass die Suturen im Beckengewebe nicht so gut hielten wie anderwärts. Wir konnten wegen der morschen Wand ganz von einer Naht absehen, aber trotzdem trat sogar glatte Heilung ein — schon nach einer Woche sistirte der Urinausfluss aus der Lendenwunde —, so dass Patientin nach 4 Wochen post operationem völlig beschwerdenfrei abreisen konnte.

Die Hinweise auf Nierensteine resp. die Betheiligung der Niere überhaupt sind zuweilen so geringe oder fehlen so ganz, dass zunächst alles andere vermuthet wurde. Rovsing[1]) hat in anschaulicher Weise dies geschildert, indem er namentlich darauf hinwies, dass man die Symptome der Schulfälle: Nierensteinkoliken und Hämaturien fast in der Mehrzahl der Fälle vermisse. So kam es, dass er bis 1895 in Dänemark keinen Fall veröffentlicht fand, wo ein Nierenstein am Lebenden diagnosticirt und durch Operation entfernt worden wäre, während er sodann in $1^1/_2$ Jahren in elf Fällen glaubte, das Vorhandensein eines grösseren Concrementes diagnosticiren zu müssen und die Diagnose in den sechs Fällen, wo er die Operation indicirt fand, bestätigt wurde. Alle diese Fälle waren fast ohne Ausnahme verkannt und unter anderen Diagnosen behandelt worden.

Das Zusammentreffen einer linksseitigen Nephrolithiasis mit einer event. Malariamilz habe ich im vorigen Fall erwähnt. Noch mehr wird der Blick von einer zu berücksichtigenden Nierenaffection abgelenkt, wenn sich Krankheitssymptome fern vom Primärherd zeigen, die alles andere eher als Nierensteine vermuthen lassen. Davon ist der nächste Patient ein Beispiel. Angeblich soll derselbe 8 Jahre vor seiner jetzigen Erkrankung an Typhus mit 3 Rückfällen gelitten haben, seitdem bestanden stets Schmerzen in der linken Seite, jetzt bekommt Patient eine Auftreibung am linken Trochanter. Es wird dort eingeschnitten, ein Knochenstück soll mit dem Eiter entleert sein, nun kommt Patient mit seinem Knochen- oder Trochanterschleimbeutelherd zu uns und alles entpuppt sich als eine Nierensteincomplication.

Doch lassen wir die Krankengeschichte selbst sprechen:

No. 17. Fistel am linken Trochanter durch linke Nierensteine, linksseitige Steinextraction; calculöse Anurie; Ureterotomie rechts; Heilung. Später neue linksseitige Abscessbildung. Incision; part. Heilung.

Herr K., 30 J., Fabrikant aus S. Pr.-Kl. 1. 1897 bis 7. 97; 4. 8. 99 bis 8. 9. 99.

Anamnese. Pat. will als Kind immer gesund gewesen sein und bis 1889 keine grossen Krankheiten durchgemacht haben. In diesem Jahr sei er an Typhus erkrankt und habe 3mal Rückfälle zu überstehen gehabt. $^3/_4$ Jahr lang

[1]) Rovsing, Ueber Diagnose und Behandlung der Nierensteine. Langenbeck's Archiv. 51. Bd. 1896.

nach dieser Krankheit sei er sehr schwach gewesen, hätte nicht tief ausathmen können und immer Schmerzen in der linken Seite empfunden. Anfang März vorigen Jahres (1896) seien Schmerzen in der Gegend des linken Trochanter eingetreten, die bald mehr, bald weniger heftig gewesen seien. Im April hätten die Schmerzen bedeutend zugenommen, so dass er nur hinkend gehen konnte. Jodpinselung, Eisbehandlung und Massage seien ohne Erfolg angewendet worden. November sei eine starke Schwellung bis zum linken Knie entstanden, die incidirt und 2 Wochen lang mit Breiumschlägen behandelt worden wäre, damals sei ein kleines Knochenstück entleert worden. (Dieses angebliche Knochenstück erwies sich als ein kalkartiges Concrement). Nach 4 Wochen sei eine neue Incision erfolgt und von dieser her rühre die am Trochanter befindliche Fistel. Bei einer Sondirung am 28. August sei festgestellt worden, dass diese Fistel bis in die Rippengegend führte. Die Fistel wurde mit Kamillenaufguss, später mit Sublimat gespült, bis Pat. unter Fieber bis 40,9 eine heftige Stomatitis bekam. Von August bis October 1896 hätte Nierenentzündung bestanden.

Urin ist frei von Eiweiss und Zucker.

I. Operation 30. 1. Linksseitige Steinextraction. Morphiumäthernarkose. Eine am linken Trochanter eingeführte Sonde dringt zunächst 14 cm weit nach oben. Spaltung des Ganges, Auskratzen der Granulationen mit dem scharfen Löffel. Der Fistelgang lässt sich nach oben bis an den Rand der 12. Rippe verfolgen, wird wiederum gespalten und ausgekratzt. Nunmehr führt die Fistel mehr nach hinten und in die Tiefe, hier stösst die Sonde in einem Hohlraum auf Concremente, die stückweise mit dem scharfen Löffel und der Kornzange extrahirt werden. Die Concremente erweisen sich als Nierensteine, sie schauen von medialwärts herüber, so dass man sie an ihrer lateralen Seite erreicht, gleich als ob das Nierenbecken umgedreht wäre. Von Urin keine Spur, auch von Nierengewebe ist Nichts zu erkennen. Der Hohlraum wird erweitert, mit dem Finger abgetastet, nach Stillung der Blutung mit Jodoformgaze tamponirt, nachdem ein Drainrohr in den Hohlraum geführt ist. Naht des langen Schnittes, nachdem Jodoform eingegossen ist.

In den ersten Tagen nach der Operation war der Urin trübe und eiweissreich, seine Mengen normal, seit dem 10. 9. Urin eiweissfrei und klar. Die Wundheilung macht gute Fortschritte, so dass Pat. am 22. 3. aufsteht.

23. 3. Pat. hat nach dem Aufstehen heftige Schmerzen in der rechten Seite, die Schmerzen treten angeblich „ruckweise“ auf, dabei starker Schweissausbruch. Urin trüb, enthält mässige Menge Eiweiss. Pat. giebt jetzt an, früher schon 2 Koliken in der rechten Seite gehabt zu haben.

24. 3. Mehrere sehr kleine, ein linsengrosses Concrement finden sich im Harn. T. 37,5—37,0, P. 118—98. Eiweissgehalt des Harns besteht noch. Kein Tropfen Harn vom Nachmittag bis Morgen, heftige Schmerzen in der rechten Seite. In der Nacht Erbrechen, Temp. Morgens 38,7. Daher 25. 3. II. Operation. Ureterotomie r. Morphiumäthernarkose. Schnitt vom letzten Brustwirbel bis zum rechten Darmbeinkamm. Nach Durchtrennung der Muskulatur zeigt sich das perirenale Gewebe ödematös durchtränkt. Freilegung der

Niere. Eine Stelle derselben ist gelblich verfärbt. Einstich in diese Stelle ca. 1 cm tief lässt Urin im Strahl austreten. Von dieser Incision aus sind Steine fühlbar, eine Blutung aus der Incision wird tamponirt. Der Ureter, der gefüllt und gelatinös aussieht, wird dicht unter dem Nierenbecken aufgeschnitten; es entleert sich Urin unter mässigem Druck, zahlreiche Steine werden extrahirt. Eine Sonde lässt sich nun 19 cm tief einführen, ohne auf einen Stein zu stossen. Nun wird ein Drainrohr $35^1/_2$ cm tief nach unten in denselben geschoben, ein Nélatonkatheter in die Blase. Durchspülung mit Kali permang. läuft nicht nach vorn ab. Aus dem Nierenbecken werden sodann noch weiter mit dem stumpfen Löffel erbsen- bis kirschengrosse Concremente in reichlicher Menge entleert. Naht des Ureters in seinem oberen Theil, unten bleibt er offen. Tamponade der Niere, Drainrohre eingelegt.

26. 3. Temperatur Morgens 39,1; Puls 120. Wenige Tropfen Urin entleerten sich aus der Harnröhre. Tampons entfernt.

28. 3. Es laufen grosse Mengen Urin aus der rechten Niere aus, kein Urin per urethram. Allgemeinbefinden sonst gut.

Erst am 3. 4. erfolgt die erste Entleerung einer geringen Menge Urins aus der Blase, die wenig rothe, massenhaft verfettete weisse und einige Cylinderzellen enthält.

Am 5. 4. gehen beim Stuhlgang wieder einige Tropfen Urin ab; sehr reichlicher Urinfluss hinten. Temperatur normal, Pat. hat keine Beschwerden.

11. 4. werden ca. 2 Esslöffel klaren Urins gelassen.

13. 4. Urinmenge nimmt stetig zu. Die hintere Wunde, aus der noch reichlich Urin quillt, heilt gut zu.

17. 4. Urin, in grosser Menge entleert, enthält wenig Eiweiss. Befinden und Appetit gut.

Am 21. 4. Morgens setzt ein Schüttelfrost ein, Pat. klagt über Brennen in der Harnröhre und öfteren Urindrang.

Nach wenigen Tagen tritt völliges Wohlbefinden wieder ein.

Am 17. 5. finden sich griesförmige Concremente in dem sonst klaren und eiweissfreien Urin. Die rechte Lendenwunde ist fast ganz geschlossen.

Es entleeren sich des Weiteren noch Concremente.

Am 20. 7. 97 fast geheilt entlassen. Links ist die Fistel geschlossen, rechts steckt noch ein Drain, doch fliesst kein Urin mehr ab. Dieser ist völlig klar und eiweissfrei, nachdem vor 14 Tagen die letzten Concremente abgegangen sind.

II. Aufnahme 1899 No. 82 (4. 8. bis 8. 9.)

Vom August 1897 bis Januar 1898 blieb die Fistel an der linken Nierengegend offen, schloss sich Ende Januar dauernd. Pat. hatte hin und wieder immer geringe Beschwerden (ziehende Schmerzen). 1899 ging Pat., weil der Urin trüber wurde, nach Wildungen, zur Nachkur nach Ilmenau, dort stieg Pat. Berge und bemerkte vor 10 Tagen nach einer Erschütterung beim Abstieg heftigen Schmerz. Die Beschwerden nahmen täglich zu, auch gesellten sich am Dienstag, den 1. 8. Schmerzen in der Gegend des linken Trochanters hinzu. Der Arzt verordnete Ichthyolsalbe, die aber nach 24 Stunden so heftige Be-

schwerden verursachte, dass sie entfernt werden musste. In der Mitte der Narbe in der linken Nierengegend stellte sich leichte Röthung ein. Warme Kataplasmen. Linderung. Die Schmerzen in der Trochantergegend hatten nach der Ichthyolsalbe aufgehört. Seit dem 1. 8. Fieber, täglich steigend bis 39,2°.

Operation 4. 8. Schnitt in der Mitte der linksseitigen Narbe, ca. 10 cm lang. Es entleert sich dickflüssiger Eiter. Der abtastende Finger kommt in eine Abscesshöhle von Kleinapfelgrösse. Von weiterem Eingriff wird abgesehen. Drainrohr und Gazetamponade. Verband.

8. 9. mit Drain im Fistelgang, der nach oben unter die Rippen führt, auf persönlichen Wunsch, da Pat. sich sehr wohl fühlt, entlassen.

5. 3. 1900. Pat. stellt sich vor, hat noch immer ein Drain in der wenig eiternirenden rechten Fistel. Will von Operation nichts wissen. Urin normal. Fühlt sich sehr wohl.

Derselbe Zustand besteht noch im Sommer 1901.

Wir müssen bei diesem Patienten annehmen, dass er vor 7 Jahren schon an einer Nierenaffection erkrankt ist. Ob der Typhus mit seinen 3 Recidiven nicht überhaupt eine verkappte calculöse Pyonephrose gewesen ist, lasse ich dahingestellt; es erscheint nicht nur möglich, sondern sehr wahrscheinlich. Die Beschwerden bei der Respiration weisen schon darauf hin. Dass bei Nierensteinen (auch ohne solche Folgen, wie wir sie sehen) man schwere gastro-intestinale Erscheinungen haben kann, hat jüngst Sternberg[1]) an einer Reihe instructiver Fälle von der internen Seite aus geschildert. Ja er giebt Fälle an, in denen diese Darmerscheinungen die einzigen waren, bis spätere Concremententleerungen Aufschluss gaben.

Es muss dann ein 7jähriges Stationärbleiben der Krankheit eingetreten sein. Es sind durch die genaueren Beobachtungen jetzt hinreichend Fälle registrirt, in denen entweder eine völlige Latenz oder dieses Stationärbleiben (Guyon) bestand, indem die Anwesenheit der Steine nur durch ganz unbestimmte Symptome oder überhaupt sich nicht bemerkbar machte. Wohl aber hatten die Steine die Zeit ihrer Existenz benutzt, um in langsamer Thätigkeit sich weiter zu arbeiten. Und das ist auch ein Punkt, der uns jenen erwähnten Typhus bezweifeln lässt. In jenem Jahre (1889) ist sicherlich ein Durchbruch der Steine entweder durch das arrodirte Nierenbecken oder das Parenchym erfolgt, sodass sie in das pararenale Gewebe gelangten. Von hier verfolgten sie nun ihren Weg

[1]) Max Sternberg, Beitrag zur Klinik der Nierensteine insbes. ihrer gastro-intest. Erscheinungen. Wien. klin. Wochenschr. No. 16. 1901.

weiter, auf dem sie bis zum Trochanter major kamen. Die Beobachtungen von Durchbrüchen sind verschiedentlich gemacht, am häufigsten in den Darm, dann in den Magen, in's Duodenum, zuweilen in die Lunge; eine Mitbetheiligung des Peritoneum werden wir im nächsten Fall kennen lernen. Die Durchbrüche resp. Senkungen nach aussen, sodass sie dem Auge bemerkbar sind, erfolgen nun meist in der Lendengegend, eventuell einmal entsprechend den perinephritischen oder spondylitischen Eitersenkungen in der Inguinalgegend. Höchst selten ist eine Wanderung der Steine in die Gegend des Trochanter major, wie bei unserem Fall. Eine entsprechende Beobachtung finde ich nur bei Morris[1]) ohne nähere Angabe verzeichnet.

Auffallend ist aber nicht nur der Ort, wo die Senkung zu Tage trat, sondern auch die latente Form des Wanderns. Eigentlich hat Patient nie etwas davon gemerkt, sodass auch nie der Verdacht vorher entstanden war, dass es sich nicht um einen localen Trochanterprocess handeln würde. Ich werde unwillkürlich an einen Fall von Gallensteinwanderung erinnert, den ich als Privatassistent des Geheimrath Riedel mit beobachten konnte. Es handelte sich um eine ältere Frau, welche seit einiger Zeit einen faustgrossen Tumor in der rechten Inguinalgegend beobachtet hatte. Derselbe konnte eine nicht typische Inguinal- oder eine properitoneale Hernie sein; manches sprach aber dagegen; auch an eine Abscessbildung im ev. Zusammenhang mit den inguinalen Lymphdrüsen wurde gedacht. Der Tumor sollte langsam entstanden sein, zuweilen auch kleiner werden. Die Incision führte in eine Abscesshöhle, eine Fistel führte in den Bauchdecken aufwärts, im Fistelgang stiess man auf einen Gallenstein und in der Gallenblasengegend kam man dann noch auf mehrere Steine. Die Patientin war höchlichst erstaunt, als man ihr später die gewonnenen Steine präsentirte. Sie hatte nie eine Ahnung von einer Cholelithiasis gehabt. Die Gallenblase schien durch die sich in und an ihr abspielenden Processe übrigens sehr zerstört und obliterirt zu sein.

So auch bei unserem Nierenfall betr. des Nierenparenchyms. Als man glücklich bis zur normalen Lagerungsstelle der Niere vorgedrungen ist, findet man im bindegewebigen Lager Steine, welche

[1]) Morris, Surgery of the kidney. Brit. med. journ. 1898. I. p. 998.

extrahirt werden, es fliesst aber weder bei noch später nach der Operation Urin aus der Wunde. Das zweite Kriterium, dass kein Urin von dieser linken Seite in die Blase geliefert wurde, wurde zwei Monate nach der ersten Operation geliefert. Es tritt absolute Anurie auf. Es musste sich um eine calculöse handeln und zwar auf der anderen (rechten) Seite, denn da traten Schmerzen auf. Hier, wo wir uns von der Nichtexistenz der linken Niere überzeugt hatten, auch kein unmittelbarer Eingriff vorhergegangen war, der eine Reflexanurie veranlasst hätte, musste ein Stein den Abfluss verlegen. Der Eingriff, die lumbale Nephrostomie und Ureterotomie bestätigte die Diagnose. Nicht nur im Nierenbecken, sondern auch etwas unterhalb desselben im Ureter steckten kleine Concremente. Sie wurden entfernt: die Anurie war behoben. Der Hauptabfluss geschah nach hinten. Die Niereninoision war natürlich aufgelassen. Als ideale Nierensteinoperation wird nach Extraction der Concremente jetzt von einigen Chirurgen die sofortige Nierennaht angesehen. Es dürfen aber gar keine entzündlichen resp. eitrigen Processe bestehen, bei einer vorhergehenden Anurie muss man ausserdem sicher sein, dass die Ureterenpassage frei ist. Israel[1]) näht in solchem Falle ebenfalls nicht, denn er sagt wohl mit Recht, dass wenn die Niere unter grossem Druck und grosser Spannung gestanden habe, man sie in ihrer Entlastung frei secerniren lassen solle. Bei uns kam noch hinzu, dass wir uns nicht von der freien Durchströmbarkeit des einen functionirenden Ureters überzeugen konnten. Deshalb schon war an Nierennaht nicht zu denken: nur der Schnitt in den Ureter wurde vernäht. Hier erfolgte die Heilung prompt, während links eine Fistel fast noch ein Jahr blieb, dann schloss auch sie sich, an dieser Seite trat dann im Herbst 1899 nochmals eine Fistelbildung ein, da ein kleinapfelgrosser Abscess unter der Narbe eröffnet werden musste. Sicherlich steckt noch irgend ein Rest der alten verödeten Niere in der Tiefe. Dieser hatte sich wieder gerührt und den Abscess veranlasst. Es wurde dem Patienten natürlich mitgetheilt, dass man den vielleicht noch vorhandenen störenfriedenden Nierenrest entfernen könne. Er fühlt sich so wohl, dass er nicht daran denkt.

---

[1]) Israel, Operationen bei Nieren- und Uretersteinen. Langenbeck's Arch. 61. Bd. 1900.

Auch wir haben nichts dagegen, da wir uns über die Schwierigkeit der Operation völlig klar sind; dann aber auch überzeugt sind, dass eine absolute Gefahr durch das Residuum nicht zu bestehen scheint.

Nicht immer ist aber solch' ein Rest gefahrlos, besonders wenn noch Concremente vorhanden sind, welche als Corpora aliena wirken und dauernd Anlass zu neuen Entzündungsschüben und Eiterungen geben, die dann fortgeleitet, wie im folgenden Fall auf's Peritoneum, tödtlich enden können:

No. 18. Nierenstein in lipomatös degenerirter Niere; Lendenfistel; abdominelle Perforation, Nephrectomie, Tod.

Friedrich Gossler, 18 Jahre, Tischler aus Zeulenroda, No. 402, aufgen. 19. Sept., † 23. Oct. 1898.

Pat. will im Wesentlichen gesund gewesen sein. Hat vor längerer Zeit allmälich Schmerzen in der rechten Nierengegend bekommen; schliesslich brach in der r. Lendengegend eine Fistel auf, aus der sich eitrige Flüssigkeit ziemlich reichlich entleerte.

Bei dem elenden Knaben findet sich in der r. Lendengegend eine Fistel, aus der kein Secret fliesst. Tumor nicht zu fühlen. Urin normal. Keine Temperatursteigerungen.

I. Op. 30. 9. In Chloroform-Aether-Narkose scheint eine in die Fistel geführte Sonde zur Niere zu führen; ein Löffel fällt auf einen grossen Stein, der in einem wallnussgrossen Hohlraum sitzt; letzterer ist anscheinend mit Schleimhaut ausgekleidet; dies ist aber nicht ganz sicher. Der Stein wird durch den Löffel entfernt. Drainage.

Das Befinden des Pat. nach der Operation war völlig zufriedenstellend, da bekommt er am 19. Oct. Fieber bis 38, am 20. Abends 38,5, Puls 140, am 21. Abends 39,6 mit 123 Pulsschlägen; klagt lebhaft über den brettharten Bauch, so dass an eine Appendicitis gedacht wird.

II. Operation 22. 10. 98: Es wird in Narkose eine Incision parallel, etwas oberhalb dem Poupart'schen Bande, gemacht. Das Peritoneum ist injicirt, in der freien Bauchhöhle geruchloser Eiter, Appendix gesund. Schluss der Bauchhöhle. Der Schnitt wird nach hinten verlängert; die r. Niere ist fest mit der Nachbarschaft verwachsen, diese wird peu-à-peu gelöst: der sehr verdickte Ureter wird abgebunden, ebenso die sehr engen Gefässe (besonders die Arterie ist eng). Schluss der Bauchwunde vorne, hinten Tampon.

Der Puls ist post operationem leidlich, doch erholt sich Pat. nicht mehr und am 23. Oct. tritt der Tod ein.

Die Obduction ergiebt allgemeine Peritonitis, und zwar ist anzunehmen, dass ein Durchbruch von der erkrankten Niere resp. ihren Resten zur Bauchhöhle hin stattgefunden hat. Von der rechten Niere ist nichts mehr vorhanden; die linke Niere ist ganz intact.

Die exstirpirten Massen machen nun vollständig den Eindruck einer

in ihre Capsula adiposa eingehüllten Niere. Macht man eine dem Sectionsschnitt entsprechende Spaltung, so bietet sich folgendes wundersame Bild Taf. VI, Fig. 1). Fast die ganze Masse besteht aus Fettgewebe, nur dem Nierenbecken (b) entsprechend findet sich derbes, von Kalkconcrementen (c) durchsetzes Gewebe. In diesen Fettmassen ist aber durch reichliches schwärzliches und rothbraunes Pigment (P) wie bei der ersten Anlage einer Tuschzeichnung die Form einer normalen Niere namentlich an ihrem virtuellen Rindenende angedeutet. Und diese Andeutung findet sich nicht nur in der Längsrichtung, welche der Sectionsschnitt darbietet, sondern auch in der Breitenausdehnung, wie sie durch Querschnitte zur Anschauung gebracht wird. Es findet sich auch der eigentlichen Capsula fibrosa entsprechend eine bindegewebige Grenze (G) nach aussen zum perirenalen Fettgewebe. Mikroskopirt man aber das vermeintliche Nierengewebe, so findet man durchgehends, dass wir es lediglich mit Fettgewebe zu thun haben, welches ziemlich stark mit Bindegewebe durchsetzt ist, in dessen Zuge Unmassen amorphen schwärzlichen Pigments abgelagert sind.

Die mit Kalkpartikeln durchsetzte Partie ist im mikroskopischen Bilde ein von Rundzellen durchsetztes entzündetes Bindegewebe. Die Concremente sind umgeben von einer derben fibrösen Kapsel. Die zahlreichen Gefässe sind eminent verdickt. Von Nierengewebe ist nichts, gar nichts mehr zu erkennen.

Der Durchbruch der Nierensteinfistel war hier also an einer gewohnteren Stelle (der Lendengegend) erfolgt, als wie im vorhergehenden Fall. Aber die Steine hatten sich auch latent verhalten, so dass die Fistel von allem Möglichen herstammen konnte und eine differential-diagnostische Unsicherheit bestand.

Dieser symptomlose oder symptomarme Verlauf begegnet uns in unserer Casuistik schon zum zweiten Mal. Wir wissen allerdings, dass Nierensteine, welche einen mehr zufälligen Leichenbefund darstellen, nicht allzuselten sind. Bruce Clarke giebt an, dass von 24 Patienten mit Nephrolithiasis, welche 1874—84 im St. Bartholomews-Hospital zu London zur Obduction kamen, nur 11 wohlmarkirte Erscheinungen bei Lebzeiten geboten haben.

Unser armer Patient hatte keine Ahnung von seinen Nierensteinen, und gerade als sie gefunden waren, mussten sie ihn ins Grab werfen. Eine entzündliche Eiterung musste wohl per contiguitatem aufs Bauchfell übergegriffen haben und die Peritonitis veranlasst haben; es waren, wie sich später zeigte, genug solche Kalkconcremente vorhanden. Hätte man überhaupt geahnt, wie das restirende Organ aussieht, hätte man vielleicht zur sofortigen Nephrectomie schreiten können. An ihm existirte nämlich kein

Deut mehr von Nierenparenchym, Alles war eingenommen von Fettgewebe.

Wie bei den Pyonephrosen, kann es auch bei der Steinniere zur Betheiligung des Fettgewebes in der Umgebung der Niere, sei es in Form bindegewebiger Schwartenbildung oder der Entwickelung festerer, fast steinartiger Fettmassen kommen.

So fand Israel (l. c., S. 161 No. 74) bei Pyonephrose nach einer Nephrotomie, bei der nothwendig werdenden secundären Nephrectomie die Niere zum grössten Theil in einen von bindegewebigen Septis durchzogenen fast homogenen Fettklumpen verwandelt.

Einen dem unseren ganz analogen Fall schildert und bildet er ab als No. 175 S. 354, wo sich bei einer Nephrectomie wegen Steinniere eine totale lipomatöse Degeneration des Nierengewebes fand, in dessen Innern ein schmaler, mit Steinen ganz gefüllter Hohlraum sich fand, ohne jede Andeutung von Nierensubstanz[1]).

Im klinischen Bilde wirkte die Erkrankung des Peritoneums natürlich höchst überraschend. Der Verlauf nach der Operation war ein ganz glatter gewesen, da traten 3 Wochen später hohe Temperaturen ein, Schmerzen im Abdomen und eine brettharte Spannung der Bauchdecken. Patient localisirt die Schmerzen mehr oder weniger in die Ileocoecalgegend. Da vom uropoëtischen System keine Aenderungen eingetreten, muss natürlich an eine Appendicitis gedacht werden. Wir haben ihre Zufälligkeiten hinreichend kennen gelernt; sie sind von berufener Feder an anderer Stelle dieses Bandes geschildert. Ein Laparotomieschnitt schräg dem rechten Leistenband lässt eine diffuse eitrige Peritonitis erkennen; der Appendix ist normal. Der Locus infectionis war aber doch wohl die erkrankte Niere, daher wird diese wieder in Angriff genommen und exstirpirt. Der Katastrophe war aber nicht mehr Einhalt zu thun; es trat bald der Exitus ein.

Die Section zeigte, dass es sich lediglich um eine einseitige Nierensteinerkrankung gehandelt hatte; die linke Niere war ganz gesund befunden.

Ein ähnlicher Befund einseitiger Affection fand sich in einem anderen Fall; die durch die Steine verursachten Processe waren

---

[1]) Beschrieben auch von Zondeck, Berliner klin. Wochenschr. 1898. S. 757.

aber ausgedehnt eitriger Natur. Auch dieser Patient ging an Peritonitis zu Grunde. Leider waren wir Schuld daran. Nachdem Patient sich erholt hatte, aber eine Fistel dauernd zurückblieb, sollte an eine Nephrectomie gegangen werden. Die langdauernden entzündlich-eitrigen Vorgänge hatten aber derartig schwierige Verhältnisse geschaffen, dass an eine glatte Exstirpation garnicht zu denken war. Aber nicht nur diese Schwierigkeit bot sich, auch die Nachbarschaft war derartig mit hineingezogen, dass unbemerkt ein Loch im Mesocolon entstand, welches die Quelle zur Infection wurde.

No. 19. L. Nephrotomie wegen calculöser Pyonephrose, Fistelbildung, secundäre Nephrectomie, Exitus an Peritonitis.

Herr S. aus Neustadt a. O. 1890.

Anamnese. Vor 10 Jahren Gonorrhoe; vor 5 Jahren Strictura urethrae constatirt, die nach 4wöchentlichem Bougiren gehoben war. Die Strictur soll so hochgradig gewesen sein, dass die feinsten Bougis nur kaum passirten und der Urin nur tropfenweise kam. 83 heftige linksseitige Nierenkoliken 3—4 mal; Wildungen besucht. Seitdem haben sich die Koliken jährlich wiederholt; Pat. lag dann jedesmal wochenlang unter hohem Fieber zu Bett und wurde in der Reconvalescenz mehrmals (4 mal) nach Wildungen geschickt. 85 hochgradige Beschwerden beim Urinlassen; der Urin kam nur tropfenweise unter kolossalen Schmerzen während und nachher; damals Constatirung der erwähnten Strictur und 4wöchentliches Selbstbougiren; dann Prof. Braun consultirt; nachdem Pat. $^1/_4$ Jahr lang ohne Besserung seines Leidens in der Klinik gelegen, Boutonnière und Entfernung von Blasensteinen. — 4 Wochen post operationem wieder Kolik mit hohem Fieber; seitdem öfters kleine Steinchen abgegangen und Urin fast immer trübe. Am 8. November wieder Kolik mit Fieber über 40° und Schüttelfrösten, die sich seitdem öfters wiederholten; oft Erbrechen und kolossale Abmagerung. Seit 8. November Husten und Auswurf.

Status praesens. Links 2 Finger breit unterhalb des Rippenbogens ein praller, den Bauchdecken nahe anliegender Tumor, der sich medianwärts bis 2 Finger breit links von der Medianlinie, unten bis in Nabelhöhe erstreckt und sich nach hinten und aussen nicht genau abgrenzen lässt. Der Tumor ist leicht palpabel, giebt undeutliche Fluctuation, lässt sich von unten mit der Hand umgreifen und sich von hinten durch Druck der vorne palpirenden Hand noch deutlicher darstellen. Der Raum zwischen Spina sup. und Rippenbogen seitlich und hinten ist voller als rechts. Tympanitischer Percussionsschall über dem Abdomen und dem Tumor; nach aussen und hinten ist der Schall über dem Tumor vollständig gedämpft. Urin giebt bei Kochprobe + HNO_3 eine nur eben angedeutete Trübung, keinen Niederschlag; mikroskopisch ganz vereinzelte Eiterkörperchen und wenig grosse runde platte Zellen mit grossem Kern und vereinzelte längliche geschwänzte Zellen. Ueber der rechten Lunge unten zahlreiche Rasselgeräusche, unten in einer $2^1/_2$ Finger breiten Zone

Dämpfung; über der linken Lunge ebenfalls Rasseln, aber ungleich weniger als rechts. Puls frequent, etwas gespannt. Temp. 39,5°. Enorme Schmerzhaftigkeit des Tumors besonders auf Druck; Dyspnoe, beständiges Hüsteln, das in der linken Bauchseite grosse Schmerzen verursacht. Elender, heruntergekommener Mensch. Da Pat. 3 Wochen Obstipation gehabt, wird zunächst am Tage vor der Operation abgeführt und am Morgen ein Einlauf gemacht; nach kräftiger Entleerung ist der Bauch weich und der oben gegebene Befund ist leicht zu eruiren.

Gemischte Narkose 13. 12. 90. Aufblasung des Darms mit Luft vom Rectum aus giebt Aufblähung an der Aussenseite des Tumors. Typischer Schrägschnitt auf die linke Niere. Diese ist von einer dicken, entzündlich veränderten Fettkapsel umgeben. Nach Spaltung der letzteren fühlt man den tief liegenden und vergrösserten Nierentumor, der deutlich fluctuirt. Einschnitt mit dem Messer ergiebt eine grosse Menge dünnflüssigen putriden Eiters. Das Nierenbecken wird nun weit geöffnet, der Eiter vollständig entleert; der Finger dringt in eine grosse, mit vielen Septis versehene Abscesshöhle; Nierenbecken stark dilatirt; das Innere der Niere zu einer grossen Abscesshöhle mit vielen Septis verwandelt. Aus dem dilatirten Becken werden ein daumengliedgrosser und 9 kleinere federkieldicke, zum Theil längliche, an den Enden abgeschliffene weiche Harnsäuresteine mit der Kornzange hervorgeholt. Dies macht erhebliche Schwierigkeiten wegen der vielen Septa, zwischen welche die Steine beim Manipuliren hineinrutschten. Die kleineren abgeschliffenen Steine werden aus grosser Tiefe hervorgeholt und stellen ihrer Form nach offenbar Abgüsse des Ureters dar. — Nach Ausräumung der grossen Höhle (erweitertes Nierenbecken + Abscesshöhle in der Nierensubstanz) bleibt noch soviel Nierensubstanz nach, dass eine Exstirpation der ganzen Niere nicht indicirt erscheint. — Zwei dicke Drains. 14. 12. Verband von Urin durchtränkt. Verbandwechsel. Urin wird gelassen; Kochproben, mikroskopische Untersuchungen haben dasselbe Resultat wie gestern, vielleicht etwas mehr Eiterkörperchen und ziemlich viel amorphe Salze; ein breiter hyaliner Cylinder.

15. 12. Heute Verband nicht gewechselt; Urin ist nicht durchgedrungen. Zahlreiche Eiterkörperchen, wenig rothe Blutkörperchen, ziemlich viele grosse rundliche Zellen mit grossem Kern und längliche geschwänzte Zellen; zahlreiche massige Cylinder, vorwiegend mit weissen Blutkörperchen bedeckt, auch einzelne Körnchencylinder; grosse Mengen Eiweiss. — Pat. hat bis dato fast unaufhörlich gewürgt und gebrochen. Husten hat aufgehört. Temp. ist gleich post operat. auf 36,7 zurückgegangen.

16. 12. Verbandwechsel. Kein Urin im Verband; nur einzelne kleine Concremente. Temp. unter 37; noch immer Erbrechen.

17. 12. Seit 24 Stunden kein Erbrechen mehr. Befinden bedeutend besser: Urin enthält nur wenig Eiweiss; keine Cylinder, wenig Zellen.

18. 12. Im Verband ganz kleine Concremente, Urin nicht nachweisbar. Urin stark eiweisshaltig, wieder Cylinder, Zellen und Eiterkörperchen enthaltend. Nachts einmal Erbrechen.

20. 12. 19. 12. bis 20. 12. Nachts einmal Erbrechen. Pat. klagt über

beständige brennende Schmerzen in der Magengegend. Urin fast eiweissfrei. Mikroskopisch nichts Pathologisches.

22. 12. Urin eiweissfrei; keine pathologischen Bestandtheile unter dem Mikroskop. Im Verband wenig Urin und kleinste Concremente.

28. 12. Urin dauernd eiweissfrei; im Verband fast gar kein Urin. Temp. dauernd normal. Pat. klagt über Schmerzen in der Magengegend und häufiges Aufstossen, das ein brennendes Gefühl hinterlässt.

In der Gegend des alten Abscesses fühlt man an der vorderen Bauchwand noch immer eine grosse Resistenz. Druck auf den Ureter ist sehr schmerzhaft. Untersuchung mit der Sonde von der Wunde aus ergiebt in der Tiefe ein kleines Concrement.

5. 1. 91. Temp. dauernd normal. Pat. hat sich vorzüglich erholt, wird zusehends dicker. Urin dauernd eiweissfrei. Verband enthält wenig Urin, kleinste Concremente und viel Eiter. Noch immer Resistenz an der alten Stelle. Dem linken Ureter entsprechend fühlt man deutlich im ganzen Verlauf desselben ein dickes strangartiges Gebilde mit mehreren harten Partien (vielleicht Ureterensteine?), daselbst Druckempfindlichkeit. Magenbeschwerden, Erbrechen haben vollends aufgehört; nur noch Appetitlosigkeit und zuweilen Sodbrennen.

23. 1. Sonde fühlt in der Tiefe ein weiches Concrement, das mit der Kornzange zersplittert wird. Urin gesund; schon längere Zeit (ca. 14 Tage) kein Urin mehr im Verband. Von den Bauchdecken aus ist nichts Auffallendes mehr palpabel; jedoch soll noch immer Schmerzhaftigkeit in der vorderen Blasengegend und der linken Ureterengegend sein.

3. 2. Einige Tage lang kleine Concremente im Verband; jetzt nicht mehr. Kräftezustand hebt sich täglich. Pat. geht stundenlang spaziren. Fistel kleiner, kleineres Drain, Secret weniger.

2. 3. Urin dauernd eiweissfrei. Pat. dick und fett geworden. Wunde bis auf eine für mitteldickes Drain passende in die Tiefe führende Fistel geschlossen. Concremente nicht wieder bemerkt; niemals wieder Urin im Verband: Secretion hat erheblich nachgelassen, doch ist immer noch 2—3tägiger Verbandwechsel nöthig. Pat. wird heute auf 8 Tage beurlaubt.

11. 3. Gemischte Narkose. Schnitt in der alten Narbe; es soll, weil die Fistel sich nicht schliessen will, die Niere exstirpirt werden. Man stösst auf einen grossen derben Schwielentumor, nachdem die Schwielen durchschnitten, kommt man auf die Niere, welche sehr morsch, noch Abscesse enthält. Dieselbe wird in Fetzen zum grossen Theil zu Tage gefördert, was sehr grosse Schwierigkeiten macht wegen der allseitigen Verwachsungen und weil von einer Lösung aus der Kapsel gar nicht mehr die Rede ist. Dabei kolossale Blutungen aus den Nierengefässen. Bauchfell reisst ein und wird zugenäht. Operation abgebrochen.

13. 3. Morgens $2^1/_2$ Uhr Exitus letalis.

14. 3. Section ergiebt diffus-eitrige Peritonitis, ausgehend von einer 22 mm langen Peritonealnaht ganz im Mesocolon, welche 10 cm von der Darminsertion abliegt. — Rechter Ureter von mittlerer Dicke; im Innern desselben dünner eitriger Urin. Im rechten Nierenbecken 2 stecknadelkopfgrosse Concre-

mente. — Das retroperitoneale Gewebe in der Gegend der linken exstirpirten Niere von bräunlich chocoladenfarbigem Eiter durchtränkt.

Wenn in den bisherigen Fällen der Ort des Entstehens der Steine, auch der Ort des Eingriffs gewesen, abgesehen von den Complicationen im Falle 17, wo die Steine eine atypische Wanderung angetreten hatten, so haben wir in einer anderen Reihe von Fällen, nämlich den

Uretersteinen

nicht die Wahl des bequemsten Ortes des Eingriffes, wie Nephrotomie oder Pyelotomie, sondern sind durch die Dislocation der Steine nicht per vias naturales, sondern intra vias naturales gezwungen, gleichsam auf die Suche zu gehen und dem Steine dort zu Leibe zu gehen, wo er sich gerade auf der Wanderschaft befindet, es sei denn, dass die Wanderung schon so weit vorgeschritten, dass man von der Blase schon einschreiten kann.

Eine Combination beider Eingriffsarten wird trefflich illustrirt durch den episodenreichen Fall No. 20: alter Nierenstein, Wanderung in den Ureter, Neubildung neuer Uretersteine, Dislocation aller in die Blase, ihre Entfernung durch Boutonnière, Exstirpation der rechts vereiterten Niere, links Nierenbeckenstein, vergeblicher Operationsversuch, bedingte Heilung.

Anamnese. Herr P., 32 Jahre alt, befindet sich bereits seit seinem fünften Lebensjahre in chirurgischer Behandlung wegen Blasensteinen, welche durch wiederholte Medianschnitte entfernt wurden, der letzte im Jahre 1885. Ausserdem leidet er an einem angeborenen theilweisen Defect des vorderen Theiles der Urethra. Er hat seit langer Zeit trüben Harn mit starkem, eitrigem Bodensatze entleert und giebt an, öfter von Fieberanfällen heimgesucht zu sein, während welcher zugleich starke Schmerzen in der rechten Nierengegend aufzutreten pflegten. Im Uebrigen klagt er über häufigen Harndrang und zeitweilige Schmerzen in der Blase beim Uriniren. Anfang März 1887 kommt er wieder in die Klinik zu Jena wegen einer Lippenfistel in der alten Boutonnièrenarbe.

Es wird zunächst von Professor Braun am 8. März 1887 die Hypospadie durch einen rechteckigen Lappen plastisch geschlossen, es bleibt nur eine kleine Oeffnung zurück, die im Juli d. J. gänzlich gedeckt wird. Der Urin ist dauernd eiter- und eiweisshaltig und stinkend, er soll zuweilen Blut enthalten haben.

Erst im März 1888 stellt sich der Patient wieder ein, um seine Urinfistel operiren zu lassen; seine Beschwerden sind dieselben geblieben, ebenso die

Beschaffenheit des Urins, weshalb zunächst von Prof. Riedel eine Untersuchung in Narkose vorgenommen wurde.

Nach Aufschneiden der alten Dammnarbe ergiebt die digitale Abtastung der Wunde oberhalb derselben einen ziemlich weiten Hohlraum, der nach oben durch ein deutliches queres Septum abgeschlossen ist mit einer für den Finger gerade passirbaren Oeffnung. Es wird zuerst angenommen, dass der unterhalb des Septums gelegene Theil die Blase sei, während der oberhalb gelegene Hohlraum, der nicht genauer abgetastet werden kann, ein dilatirter Ureter sei. Nach Entfernung einzelner kleiner Kalkconcremente wird die Operation vorläufig abgebrochen.

Anfang Juni tritt wieder Fieber auf mit Schüttelfrösten und starken Schmerzen in der rechten Nierengegend, die nach der Blase hin ausstrahlen. Ein Tumor ist im Abdomen nirgends zu fühlen. Der ganze Zustand nöthigt aber zu einem Eingriff.

Operation am 4. Juni 1888. Boutonnière, Nephrectomie. Zunächst wird noch einmal katheterisirt, dabei stösst man auf einen Stein, welcher gerade oberhalb der Boutonnièrenarbe liegt. Dieselbe wird wieder incidirt und es gelingt, sechs Steine zu extrahiren, von denen einer mehr konisch und abgeplattet, die anderen fünf cylindrisch geformt sind. Alle passen genau aneinander und stellen offenbar den Abguss eines Ureters dar. Zusammengelegt bilden sie einen etwas gekrümmten Cylinder von ca. 1 cm Dicke und ca. 9 cm Länge, von grauweisser Farbe und leicht höckeriger Oberfläche, die aneinander passenden Flächen sind glatt ab- resp. ausgeschliffen (cf. Taf. VI, Fig. 2—4). Nach diesem Befunde war eine Erkrankung der Niere unzweifelhaft. Daher wird sofort ein schräger Lumbalschnitt rechts gemacht und, da dieser nicht ausreicht, ein Querschnitt hinzugefügt. Die freigelegte Niere zeigt zunächst nichts Pathologisches, bei weiterer Ablösung jedoch bietet sich eine fluctuirende Stelle dar, aus der sich bei Incision ein hochgradig putrider Eiter entleerte. Mit einiger Mühe gelingt dann die Entfernung des Organs, eine Unterbindung der Gefässe ist unnöthig, da sie vollständig obliterirt sind. Beim Versuch, von der Dammwunde aus einer in das Nierenende des Ureters eingeführten Sonde entgegenzutasten, stellte sich heraus, dass die angenommene Vorstellung von einem dilatirten Ureter unrichtig war, der für denselben gehaltene obere Hohlraum erweist sich vielmehr als die Blase, während der untere das ganz extrem dilatirte hintere Ende der Urethra ist.

Die exstirpirte Eitercyste war von etwas mehr wie halber Nierengrösse, das Nierenparenchym völlig zerstört, das Nierenbecken kleiner als normal, der Ureter in seinem oberen Theile aber erweitert und verdickt.

Trotz Ausstopfung der lumbalen Wunde mit Jodoformgaze wird dieselbe doch putrid; aber durch Behandlung mit Naphthalin und täglichem Verbandwechsel wird schliesslich günstiger Wundverlauf erzielt. Patient erholt sich allmälig, die Niere ist aber immer noch eiter- und eiweisshaltig.

Nach 7 Wochen beginnt der Kranke wieder zu fiebern, der Urin ist unverändert, zeitweise zeigt sich auch Harndrang. Trotzdem musste man den Krankheitsherd in der linken Nierengegend suchen, und es wurde daher die

Spaltung des linken Nierenbeckens mit eventueller Entfernung von Concrementen beschlossen.

II. Operation am 25. Juli 1888. Dieselbe Schnittführung, wie rechts. Das Peritoneum wird aus Versehen angeschnitten und sofort durch Naht geschlossen. Es präsentirt sich zunächst die nach median abwärts dislocirte Milz, weiter nach unten stösst man auf die gleichfalls stark nach unten verschobene, fast um das Doppelte vergrösserte Niere, welche um ihre Sagittalachse gedreht erscheint, so dass das obere Stück nach auswärts, das untere nach einwärts liegt. Durch Ablösung der Fettkapsel wird die auf der Oberfläche mit weisslichen, kleinen Herden gesprenkelte Niere, deren Kapsel fest adhärent ist, freigelegt. Der Versuch, mittelst einer dicken Seidennaht die Niere hervorzuziehen, misslingt mehrmals, da das Gewebe zu morsch ist. In dem abnorm tiefliegenden Nierenbecken lässt sich ein etwa erbsengrosser Stein abtasten; trotz aller Mühe gelingt es jedoch nicht, das Nierenbecken zur Incision zugänglich zu machen, weil die Niere zu gross und zu weit abwärts gesunken ist und die Operation muss abgebrochen werden. Naht der Wunde, Drainage. Primäre Heilung. Der Urin enthält nach wie vor Eiter und Eiweiss. Nichtsdestoweniger erholte sich der Patient auffallend und wird am 9. October auf seinen Wunsch entlassen. Die Dammwunde hat sich nicht ganz geschlossen, es besteht eine kleine Fistel. Ebenso bleibt rechts hinten eine kleine, Eiter secernirende Fistel, wahrscheinlich wegen des in der Tiefe steckenden dilatirten und kranken Ureters. Der Kranke stellte sich noch öfter vor, so im August 1891, mit relativem Wohlbefinden, der Urin blieb unverändert.

Die Hoffnung, dass der Stein aus dem linken Nierenbecken sua sponte in die Blase wandern würde, hat sich auch verwirklicht. Als sich Patient 1898, also 10 Jahre post operationem, in ganz leidlichem Zustande, wieder vorstellte, fand sich ein grosser Stein im oberen dilatirten Theil der Urethra, Beschwerden von Seiten der linken Niere fehlten; es ist also wahrscheinlich, dass der Stein im Laufe von 10 Jahren vom Nierenbecken hinab in die Blase resp. in in die Harnröhre gewandert ist; wäre er im Nierenbecken geblieben, so wäre Patient wohl schon lange in Folge von Nierenvereiterung gestorben. Der viel gequälte Kranke lehnte die Entfernung des Steins aus der Pars membranacea urethrae ab, obgleich der Stein binnen wenigen Minuten in völlig ungefährlicher Weise (Schnitt durch das alte Narbengewebe) hätte extrahirt werden können.

Dieser Fall ist ausführlich schon beschrieben in der Dissertation von Niemeyer.[1]) Nicht nur der Vollständigkeit halber habe ich ihn hier wieder aufgeführt, sondern weil er von den verschiedensten Punkten aus Interesse erregt. Höchst eigenthümlich und fast ein Unicum sind die Steine in Form eines Ausgusses des

[1]) Niemeyer, Zehn Nephrectomien etc. Diss. Jena 1892.

Ureters; deshalb reproducire ich auch hier nochmals die gefundenen Gebilde in Fig. 2—4, Taf. VI.

Es ist wohl eine congenitale Verengerung der Harnröhre gewesen, welche zu immer neu sich bildenden Blasensteinen führte, so dass Patient vom 5. Lebensjahre chirurgisch behandelt wurde. Der angeborene Defect der Urethra, die Hypospadie, erstreckte sich lediglich auf einen Theil der Urethra, während der vorderste Theil, das Orificium externum normal war. Ferner führte zu diagnostischen Irrthümern lange die Erweiterung der Urethra, die wohl durch Urinstauung hinter einem festgekeilten Stein zu erklären war. Um diesen hohen Grad der Dilatation zur Entwickelung zu bringen, musste wohl ein lange dauerndes Abflusshinderniss bestehen, denn die Verlegung der Urethra war nie eine vollständige. Begünstigt wurde diese Erweiterung jedenfalls durch eine durch die Steine veranlasste Entzündung. Auch vom Nierenbecken wissen wir, dass dadurch eine Erschlaffung der Wände, speciell der musculösen Theile zu Stande kommt, so dass dem retinirten Urin ein geringerer Widerstand entgegengesetzt werden kann.

Durch diese Abflusshindernisse ist es sicher dann zu Bildung von Steinen in den beiden Nierenbecken gekommen. Aus dem rechten Nierenbecken wanderte nun ein Stein den Ureter hinab und keilte sich in ihm am Blasenende fest, ihm folgten 4 weitere Steine, welche sich hinter ihm lagerten (resp. sie bildeten sich in loco neu), durch Ankristallisirung vergrösserten und sich gegenseitig in Form von Cylindern durch die Peristaltik des Ureters abschliffen, so dass wir einen völligen Ausguss des Ureters erzielten. Schliesslich wurden diese Steine in die Blase exprimirt und nun kamen sie zur Extraction.

Solche Uretersteine sind seltene Befunde. Meist wird es schwierig sein, überhaupt bei Steinen zu sagen, ob sie im Nierenbecken oder im Ureter entstanden sind, Oft werden sie gefunden werden gerade nur bei der Passage des Ureters. In unserem Falle haben sie aber lange Zeit gelagert und haben sich modellirt. Bei der Betrachtung des Bildes werde ich immer unwillkürlich an die Wirbelaneinanderlagerung an der Lenden- und Kreuzbeinwirbelsäule erinnert. Als ein paralleles Unicum möchte ich den von Israel p. 276 und 374 abgebildeten kolossalen gurkenförmigen Uretersteine anführen; er hatte eine Länge von 17 cm und einen Umfang

sammt dem umschliessenden Ureter von 9 cm. Sein unterster Pol war 2 cm von der Blasenwand entfernt.

Einen an den unseren in seiner Anpassung lange nicht heranreichenden Fall von Ansammlung von circa 11 Steinen aus dem Middlesex Hospital-Museum giebt Morris (l. c. p. 1000).

Dass eine beiderseitige Nierensteinbildung auch hier vorlag, wurde durch Symptome im Bereich der linken Niere bewiesen. Die operative Freilegung führte zwar zur Erkenntniss eines erbsengrossen Concrements im Nierenbecken. Das stark hypertrophische Organ war aber so weit nach unten gerutscht, dass durch Schnitt von hinten das Nierenbecken nicht auf ungefährliche Weise freigelegt werden konnte, so dass die Operation abgebrochen wurde in der Hoffnung, dass der kleine Stein im Laufe der Zeit nach abwärts wandern würde. Das scheint er im Laufe von 10 Jahren auch gethan zu haben, da man dann einen Stein im Divertikel der Urethra nachweisen konnte und zwar war diese Wanderung ohne jedes Symptome erfolgt, auch ohne Heroica, wie sie uns in Königs[1]) variantenreichen Fällen geschildert sind.

Einen anderen interessanten Fall von Nierenstein, der in die Blase gewandert, möchte ich hier anschliessen, der zwar nicht „direct nierenchirurgisch", sondern durch die Sectio alta behandelt wurde. Er ist auch in der Arbeit von Gerson[2]) aufgeführt.

No. 21. Nierensteine, in die Blase gewandert, Sectio alta. Heilung.

B. H., 55 Jahre alt, aufgen. 2. 8. 95, entl. 23. 9. 95.

Anamnese: Abgesehen von Unterleibsentzündung im 16. und 26. Lebensjahre, über deren specielle Art Pat. nichts genaues mehr angeben kann, will derselbe früher gesund gewesen sein. Vater des Pat. litt auch an Harngries, ebenso ein Bruder. Seit circa 19—20 Jahren haben sich ganz allmälig Harnbeschwerden eingestellt. Pat. hatte häufiger Urindrang wie früher, musste beim Uriniren stärker pressen, und der Urin floss nicht mehr im starken Strahl wie früher, sondern wurde nur in schwachem Strahl entleert. Im Uebrigen bestanden anfangs keine Beschwerden. Blut ging nie mit dem Urin ab. Circa 3—4 Jahre nach dem Beginn des Leidens wurde der Urin trübe und verbreitete einen unangenehm stechenden, ammoniakalischen Geruch, zumal bei längerem Stehen. Bereits in den ersten Jahren des Leidens greift Pat. ziemlich oft zum

[1]) Fr. König, Zur Geschichte der Anurie. Deutsche Zeitschr. f. Chir. 59. Bd. 1901.

[2]) Gerson, Ueber die Häufigkeit des Blasensteinleidens in Thüringen nebst Ausführungen über die Behandlung desselben. Diss. Jena 1900 und Correspondenzblätter des allgem. ärztl. Vereins von Thüringen. 1900.

katheter, um gründliche Entleerung der Blase zu bewerkstelligen. Sonst fand bis zum Jahre 1880 keine wesentliche Behandlung statt. Im Jahre 1880, nach 14tägigem Aufenthalt in Wildungen, soll das spontane Uriniren besser geworden sein. Kurze Zeit darauf sollen wiederholt rechtsseitige Nierenkolikanfälle aufgetreten sein, ohne Abgang von Blut oder Stein im Urin. Anfangs April setzte ein besonders heftiger Anfall von Nierensteinkolik ein, sodass Patient ohnmächtig wurde. Zweimal trat vorübergehend Anschwellung der rechten Hodenhälfte ein. Seit 10 Jahren hat Pat. sich dauernd katheterisirt und nur sehr wenig Urin spontan gelassen. Wenn er spontan Urin liess, ging dies besser im Liegen als im Stehen, am besten in der linken Seitenlage. Der Urin roch immer ammoniakalisch.

Status praesens: Mittelgrosser, ziemlich kräftig gebauter, mittelgut genährter, blasser Mann von etwas hastigem und unruhigem Wesen. Kein Fieber; Puls 84. Pat. entleert spontan nur sehr wenig Urin, welcher tröpfelnd abfliesst. Der Katheterismus mit weichem Katheter gelingt leicht. Der entleerte Urin ist gelb, mässig stark getrübt, kurz nach der Entleerung neutral reagirend, frei von Zucker und enthält wenig Eiweiss und einige Schleimfäden.

Mikroskopisch finden sich ziemlich reichlich Rundzellen, einige Krystalle von neutralem, phosphorsaurem Kalk, einige Oxalatkrystalle und Epithelien der Harnwege. Die Prostata ist anscheinend nicht wesentlich vergrössert, ebensowenig die rechte Niere. Bei der kystoskopischen Untersuchung der Blase entdeckt man einen anscheinend ziemlich platten, blassen, der Schätzung nach über wallnussgrossen Tumor, der mehr nach dem Blasenhalse zu liegt und rechts von der Mittellinie in das Blasenlumen hineinragt.

Operation: Sectio alta 9. 8. Der Stein wird leicht extrahirt. Die Blasengeschwulst sieht relativ gut aus und ist nur mässig geröthet. Es besteht ein leichter Grad von Balkenblase, im Uebrigen ist nichts Pathologisches zu finden. Naht der Blasenwunde.

Der Stein (vergl. Tafel VI, Fig. 5 u. 6[1]), mit einer deutlichen Einschnürung oberhalb der Mitte, ist circa $3^1/_2$ cm lang, fast 2 cm breit, 1 cm dick. Er ist von weisser Farbe, feinhöckerig und besteht oberflächlich aus Phosphaten. Der Kern ist unbekannt, da der Stein nicht getheilt worden ist, weil Pat. ihn behalten hat.

Verlauf: Temp. Abends 37,5. Pat. muss katheterisirt werden; Urin leicht blutig gefärbt.

12. 8. stellt sich heraus, dass Blasennaht nicht gehalten hat.

14. 8. Allgemeinbefinden gut, doch muss Pat. dauernd katheterisirt werden, fängt erst am 10. 9. an, spontan Urin zu lassen, doch bleibt ziemlich viel Residualharn.

23. 9. Geheilt entlassen. Derbe, spindelförmige eingezogene Narbe. Pat. lässt spontan Urin im schwachen Strahl, muss aber noch ziemlich pressen. Urin ist gelb, wenig getrübt, reagirt neutral oder ganz schwach sauer, enthält Spuren von Eiweiss.

---

[1]) aus Gierson, l. c.

Laut Brief vom 25. 10. 99 hat Pat. sich dauernden Wohlbefindens erfreut, doch hat er stets den Katheter nöthig.

Die appendicitischen Alterationen im 16. und 26. Lebensjahr scheinen in der Aetiologie dieses Falles eine Rolle zu spielen, da man annehmen kann, dass dieselben auf den rechten Ureter nicht ohne Einfluss geblieben sind. Möglicherweise haben sie denselben etwas verengert, sodass die Bedingungen für die Bildung eines Steines im rechten Nierenbecken gegeben waren, zumal hereditäre Belastung bestand.

Betrachtet man die tiefe rinnenförmige Einkerbung des Steines, so darf man wohl annehmen, dass der Stein im Jahre 1880 zur Zeit der Nierenkoliken durch den Ureter bis in den Eingang des Ureters in die Blase getrieben ist. Dort blieb er, mit der Spitze in die Blase hineinschauend, längere Zeit stecken, vergrösserte sich diesseits und jenseits des umschnürenden Ringes, bis ihn ein heftiger, zur Ohnmacht führender Anfall im Jahre 1881 in die Blase warf, wo er sich unter Beibehaltung der zwerchsackähnlichen Form vergrösserte. Dass die Auskeilung des Steines erst 1881 erfolgte, dafür spricht der Umstand, dass bis zu diesem Jahr wiederholt die Blase ohne Erfolg auf Steine untersucht wurde.

Da von nun immer an eine Prostatahypertrophie gedacht war, so hatten auch wir zunächst mit dem Kystoskop gearbeitet und einen circa wallnussgrossen Tumor gefunden, der einem excessiv grossen mittleren Lappen entsprach. Als dieser durch Sectio alta in Angriff genommen werden sollte, da bot sich dem überraschten Auge der Stein dar.

Als letzten Fall in dieser Gruppe haben wir einen solchen zu erwähnen, der lediglich durch Ureterotomie in glatter Weise zur Heilung führte. Es war ein jedenfalls schon ins Wandern gerathener kleiner Nierenstein, der scheinbar dem Arzte draussen den Verdacht auf Wanderniere hatte aufkommen lassen. Schon der pathologische Urinbefund liess auf eine andere Noxe schliessen. Die Operation liess diese erkennen, indem man im oberen Ureter scheinbar einen linsengrossen Stein erkannte; derselbe erwies sich nach seiner Extraction doch als grösser, wie er vermuthet. Die Heilung war eine glatte. Der noch jetzt 7 Jahre post operationem veränderte Urin lässt die Vermuthung aufkommen, dass eventuell die zweite Niere auch mitafficirt, wenn nicht in der rechten sich neue

Steine gebildet haben. Sichere Anhaltspunkte dafür liegen aber nicht vor.

No. 22. Rechter hoher Ureterstein, Ureterotomie, Heilung.

Paul Rosenthal, 28 J., Fabrikarbeiter aus Greiz 1894, No. 340, aufgenommen 20. 9., entlassen 24. 11.

Anamnese: Pat. bemerkte zum ersten Male vor 6 Jahren bei Bewegungen und stärkerer Arbeit einen bisweilen stechenden Charakter annehmenden Schmerz, der am vorderen Ende der rechten XII. Rippe anfängt und in die rechte Ileolumbalgegend und mehr nach unten ausstrahlt. Vor 3-4 Jahren ging Pat. zum ersten Mal in ärztliche Behandlung; der Urin war verhaltig und blieb es mit geringen Unterbrechungen — es wurde besser, wenn Pat. Ruhe hatte — bis zur Aufnahme in die chirurgische Klinik. Behandlung richtete sich auf Wanderniere; Schmerzen beim Uriniren nicht vorhanden, Stuhlgang meist weich; wenn er fest war, verursachte er grosse Schmerzhaftigkeit in der rechten Nierengegend.

Pat. ist sonst stets gesund gewesen, hat nur als Kind einmal leichten Gelenkrheumatismus durchgemacht.

Status: Ziemlich kräftig gebauter Mensch mit gesunder Lunge und Herz. Hautfarbe sehr blass. Besichtigung und Betastung des Abdomens geben keine positiven Anhaltspunkte. Nur eine bestimmte Stelle der rechten Nierengegend veranlasst den Pat. bei stärkerem Druck zu lebhafter Schmerzäusserung. Der Urin war am ersten Tage des Aufenthaltes eiweiss-eiterhaltig, die folgenden Tage eiweissfrei; Störungen seitens der Blase nicht vorhanden.

Operation 28. September 1894: Lumbalschnitt von der r. XII. Rippe schräg nach vorne zum Darmbeinkamm. Es findet sich die Niere an richtiger Stelle oben unter dem Zwerchfell, bei der Athmung sich wenig bewegend, äusserlich ganz gesund aussehend. Es wird nun die Fettkapsel abgelöst, dann der Ureter freigelegt. Jetzt fühlt man deutlich eine kleine, harte, unverschiebbare Stelle dicht unter dem Nierenbecken, scheinbar nicht grösser als eine Linse. Der freigelegte Ureter wird hoch oben gespalten und es gelingt leicht, den Stein zu extrahiren. Der Ureter ist wulstig, weich und dickrandig; er wird nicht genäht. Der extrahirte Stein ist eisenhart, schwarzbraun, dreizipflig, so dass er wie der Ausguss zweier Kelche mit einem Stiel aussieht. Drain auf die Wunde, Tamponade.

Abends 5 h. heftige Schmerzen (Morphium).

29. 9. Urin mit viel Blut gemischt; Pat. muss katheterisirt werden.

30. 9. Noch immer sehr blutreicher Urin. — Allmälig lässt der Blutgehalt ab; es findet sich aber noch viel Albumen im Urin, bis zu seiner Entlassung am 24. 11. 1894.

Nach einer freundlichen Mittheilung des Herrn Dr. Ackermann-Greiz vom 11. Octbr. 1901 ist jetzt das Allgemeinbefinden ein sehr gutes. Schmerzen sind nie wieder aufgetreten. Es besteht aber immer noch ein geringer Eitergehalt im Urin. Vor zwei Jahren soll Patient eine rechtsseitige Nebenhodenentzündung bekommen haben, nach Ansicht des Collegen in Folge seines Zustandes.

Werfen wir einen Blick auf diese gesammten Nierensteinfälle, so sind in diesem Abschnitt 7 besprochen. Dazu möchte ich bei diesen allgemeinen Gesichtspunkten noch hineinbeziehen den als nächsten Fall als Nephralgie zu erörternden Fall, da zu dieser Erkrankung eine alte Nephrolithiasis den ätiologischen Anlass gab. Es wurde bei dem Patienten die Nephrotomie gemacht, es fand sich kein Stein mehr, Patient wurde aber seine Beschwerden los.

Bei diesen 8 Fällen handelt es sich um 6 Männer und 2 Frauen, also 75 pCt. Männer gegen 25 pCt. Frauen.

Gestorben ist durch den operativen Eingriff 1 Patient = 12,5 pCt. Mortalität.

Es ist schwer, aus der Literatur eine vergleichende Zahl herauszunehmen, da dort zwischen vereiterten Steinnieren, Nephrotomien und Nephrectomien unterschieden wird. Für die typische Nephrolithotomie giebt Israel[1]) eine Mortalität von 3—5pCt. an.

Für Nephrotomien giebt Wagner eine Mortalität von 17,6 pCt., für Nephrectomien 36 pCt. an.

Unsere Fälle sind, wie die Tabelle zeigt, so verschieden, dass eine Sonderrubricirung nicht möglich:

1 Nephrectomie bei Eiterniere, gleichzeitig Sectio alta und später linker Nierenschnitt (No. 19)
1 beiderseitige Nephrotomie bei vereiterten Nierensteinen (No. 15)
1 einseitige Nephrotomie und Ureterotomie (No. 17)
1 Nephrotomie (No. 22).
1 Pyelotomie (No. 16).
1 Ureterotomie (No. 21).
1 Sectio alta (No. 20).
} geheilt.

1 Excochleation des Steins aus einer Fistel; 3 Wochen später Peritonitis, Nephrectomie (No. 18)
} gestorben.

Der letzte Fall kann nur indirekt zu unserer Statistik herangezogen werden. Die erste Operation bestand nur in einer Herauslöffelung eines Steines. Dass dadurch keine Schädigung veranlasst war, zeigte der Verlauf in den nächsten drei Wochen. Da plötz-

---

[1]) Israel, Operationen bei Nieren- und Uretersteinen. Langenbeck's Archiv. 61. Bd. 1900.

lich bekommt Patient eine Peritonitis, ausgehend von seinen völlig lipomatös degenerirten Nierenresten mit den Steinconcrementen. Warum ist schleierhaft; ein causaler Zusammenhang mit dem ersten Eingriff nicht zu finden. Es wird sogar an eine eventuell gleichzeitige zweite Krankheit (Appendicitis) gedacht. Die dann vorgenommene Nephrectomie war mehr eine dem chirurgischen Gewissen nothwendig erscheinende Entfernung der Causa morbi, dem bestehenden Process, der diffusen Peritonitis war dadurch nicht Einhalt zu thun. Dieses exstirpirte Organ zeigte aber, dass wir zuerst garnicht in die Nähe des Bauchfells gekommen. Vielleicht wäre dies Patient auch draussen passirt, ohne unsere vorherige Intervention. Daher wäre eine Ausschaltung dieses Falles durchaus gerechtfertigt und wir hätten in Folge unserer Eingriffe an der Niere 0 pCt. Mortalität. Nehmen wir den Fall in die Gesammtheit der Fälle, so ist unsere Zahl von 87,5 pCt. erfolgreicher Operationen bei den zum Theil sehr schwere nund complicirten Fällen eine ausgezeichnete.

Wie die Tabelle ergiebt, bestand der Process 3 mal beiderseitig, dementsprechend wurde auch 3 mal beiderseits vorgegangen, aber immer in Intervallen, da meist erst später sich dementsprechende Symptome bemerkbar machten. Von diesen 3 doppelseitigen Affectionen besitzen 2 Patienten nur noch eine Niere. Bei dem einen Patienten (No. 17) bestand so gut wie völlige Parenchymzerstörung, bei No. 19 wurde die rechtsseitige Nephrectomie ausgeführt. Beide Patienten leben und sind wohl und munter. Dies führt mich zur Betrachtung der Dauerresultate. Israel beklagt es, dass wir noch so geringe diesbezügliche Beobachtungen haben. Geiss giebt in seiner sorgfältigen Bearbeitung des Küster'schen Materials 52,9 pCt. Dauerheilungen an.

Von unseren 8 Patientinnen haben wir ungünstige Nachrichten nur von No. 15. Die Patientin hatte schon vor 8 Jahren scheusslich vereiterte Nieren; nach dem Bericht des Arztes scheint der Degenerationsprocess weitere Fortschritte gemacht zu haben. Die Operation hat die Patientin wohl von ihren Schmerzen befreit, aber nicht Heilung gebracht; es war eben schon zu spät[1]). Die anderen 6 Patienten haben uns durchaus günstige Nachrichten geschickt,

[1]) cfr. Bericht: gestorben 4. Nov. 1901 mit r. Steinrecidiv.

sodass von den 7 überlebenden Patienten wir bei 6 von einem guten Dauerresultat reden können = 86,7 pCt. Die Beobachtungszeit beträgt dabei

No.	19	13	Jahre
„	16	11	„
„	15	8	„
„	21	7	„
„	20	6	„
„	17	4	„
„	22	3	„

Was das Alter unserer Patienten betrifft, so schwankte es zwischen 18 und 45 Jahren; das entspricht also eigentlich nicht den landläufigen Anschauungen, da z. B. Schede[1]) zwei Perioden der Häufigkeit angiebt: die Zeit vor der Pubertät (bis zu 30 pCt. der Fälle) und nach dem 40. Lebensjahr.

Dass unsere Nephrolithiasisfälle in die hier zwischen liegende Zeit fallen, mag auch mit der relativen Seltenheit der Nieren- und Blasensteinbildung im Zusammenhang stehen. Hier stimmt die Empirie, dass in Gegenden wo Kropf häufig, Steine selten sind. Darauf ist auch in der Arbeit von Gerson (l. c.) hingewiesen, der allerdings immerhin 40 Fälle von Blasensteinen aus der Jenaer Klinik in derselben Zeitspanne zusammenstellen konnte. Wir haben bekanntlich viele Kröpfe in Thüringen (vgl. Wette[2])).

Einen interessanten Fall von gleichzeitigem Nieren- und Uretersteine eines 6jährigen Knaben, bei dem man den letzteren als wurstförmigen Tumor in der linken Beckenschaufel nachweisen konnte und den man nach Spaltung des Nierenbeckens und Extraction der dort steckenden Steine leicht mittelst stumpfen Löffels entfernen konnte, als in die Aachener Thätigkeit des Geheimrath Riedel gehörend, habe ich hier nicht weiter aufgeführt. Er ist übrigens ausführlich in der Dissertation von Niemeyer (l. c.) besprochen.

So erklärt es sich, dass in England Morris (l. c.) in $1^1/_2$ pCt. aller Sectionsfälle (nämlich 45 mal bei 3331) Nierensteine fand, wenn man bedenkt, dass dort Kröpfe zu den Seltenheiten gehören.

---

[1]) Schede, Handb. der Chir. III. Bd. 1901. Lief. 25 erschien gerade noch so, dass es zu einzelnen Vergleichen herangezogen werden konnte.

[2]) Wette, Arch. f. klin. Chir. 1896.

Im schroffen Gegensatz zu dieser Seltenheit der Nierensteine gehört hier übrigens in Thüringen das Vorkommen der Gallensteine. Da sprechen unsere Operationszahlen — ganz abgesehen von den von auswärts hereilenden Privatpatienten — eine andere Sprache.

V. Nephralgie.

Schon im letzten Abschnitt habe ich Erwähnung gethan eines Falles, bei dem die frühere Existenz von Steinen sicher nachgewiesen gewesen war. Es hatten nicht nur Nierenkoliken bestanden. Diese kommen bei den allerverschiedensten Zuständen zur Beobachtung. Intermittirende Hydronephrosen, Nierentuberculose, Tumoren, acute Congestionen u. a. können dieselben Nierenkoliken hervorrufen wie Steine. Diese waren aber durch den Urin entleert worden. Trotzdem bestanden aber noch nach fast $^1/_2$ Jahr dumpfe Schmerzen, die auch irradiirend ausstrahlten. Natürlich besteht der Verdacht, es existiren noch Steine im Nierenbecken oder Ureter. Es wird eine Nephrotomie gemacht; nichts, absolut gar nichts gefunden; und trotzdem wird der Patient durch den operativen Eingriff von seinen Beschwerden befreit und bleibt weiter frei.

Ich will gleich die Krankengeschichte geben.

No. 23. Früher Nephrolithiasis, jetzt Nephralgie, rechte Nephrotomie, Heilung.

Alwin Künzel, 32 Jahre, Strumpfwirker aus Zeulenroda, No. 15, aufgenommen 9. 1., entlassen 12. 3. 1898.

Anamnese: Mutter starb an Altersschwäche, Vater, Frau und 3 Kinder gesund. Pat. angeblich gesund bis August 1897. In diesem Monat begannen Schmerzen — bis in die Eichelspitze — beim Urinlassen und Harndrang sowie Koliken in der rechten Nierengegend. Nach 2 Wochen sei ein grösseres und ein kleineres Concrement unter Koliken in der rechten Seite abgegangen, die Pat. mitbringt. Seit einigen Wochen sei wieder Ziehen in der rechten Seite und Harndrang eingetreten, der jetzt noch besteht und der Pat. zum Aufsuchen der chirurgischen Klink veranlasst. Steine nicht mehr abgegangen.

Status: Mittelgrosser, kräftiger, gut genährter Mann. Lunge, Herz, Abdomen ohne pathologische Befunde. Urin frei von Eiweiss und Zucker, keine Concremente. Nierengegend nicht empfindlich. Kein Blasenstein. Keine pathologischen Befunde von Seiten des Nervensystems. Temperatur normal.

Pat. soll mit Röntgenstrahlen untersucht werden.

Urin immer normal.

Röntgenaufnahme hat nichts ergeben.

2. 2. Operation: Morphiumäthernarkose. Schnitt von der Mitte der

12. Rippe bis zum Darmbeinkamm. Freilegung der rechten Niere, Abziehen der Capsula fibrosa, Abtasten des Nierenbeckens, nichts fühlbar.

Sectionsschnitt durch die Niere, stärkere Blutung. Kein Concrement sichtbar. Sonde fängt sich unten im Ureter. Naht der Niere durch Catgutnähte durch die Substanz. Tampon über den oberen Pol flächenhaft ausgebreitet. Naht der Muskulatur. Haut wird nicht genäht. Verband. Temperatur Abends 35,4. Puls klein und beschleunigt, 120.

3. 2. Urin stark bluthaltig, seine Menge 700.

5. 2. Urin noch geröthet. Menge 1050.

21. 2. Urin völlig normal; Patient hat nach seinen Angaben weniger Urindrang als vor der Operation.

Am 12. 3. geheilt entlassen.

Nach brieflicher Mittheilung vom 18. 3. 1900 fühlt sich Patient dauernd sehr wohl. Er hat nie mehr Schmerzen in der Nieren- noch der Blasengegend mehr gehabt. Concremente sind nie mehr entleert. Patient ist über den Erfolg der Operation sehr zufrieden.

Dass Nierensteine übersehen, dagegen spricht der weitere Verlauf. Es sind keine mehr -- trotz Achtsamkeit darauf — nach der Operation entleert worden. Wir müssen es also mit einer durch die frühere Nephrolithiasis veranlassten Entzündung resp. Reizung zu thun haben.

Es sind in den letzten Jahren bekanntlich eine Reihe von Fällen chirurgischerseits bes. zuerst von den Franzosen als Neuralgie hématurique und Neuralgie rénale beschrieben, welche durch operativen Eingriff geheilt. Ein Theil der Fälle hat der weiteren kritischen Sichtung nicht standgehalten, es sind aber noch genügend Fälle übrig geblieben und einige neuere hinzugekommen, so dass jetzt etwas Positives gewonnen, welches Material bekanntlich durch Israel[1]) eine genaue Würdigung erfahren hat. Er wies nach, dass es einseitige Nephritiden giebt, dass diese trotz schwererer Form mit eiweissfreiem Urin und Abwesenheit von Cylindern verlaufen können.

Die echten Neuralgien werden nun unterschieden als primäre oder idiopathische und secundäre oder symptomatische. Letztere

---

[1]) Israel, Ueber den Einfluss der Nierenspaltung auf acute und chron. Krankheiten des Nierenparenchyms. — Mittheilung aus den Grenzgebieten der Med. u. Chir. 5. Bd. 1900.

können sogar bei Harnleitererkrankungen und Blasenleiden (z. B. Tenesmus vesicae) auftreten.

Die Frage ist, wo soll der eigentliche Schmerz seinen Sitz haben. Volle Klarheit ist erst zu erlangen, wenn die Sensibilität der Niere erst genau erforscht ist. Das Nierenparenchym scheint nun sehr wenig Gefühl zu haben. Lennander (l. c. p. 11) hatte Gelegenheit, eine gespaltene Niere mit den verschiedensten Noxen zu bearbeiten. Der Patient fühlte nichts; wohl aber, wenn das Nierenbecken gereizt wurde. Die Nierenparenchymnerven scheinen eben nur sympathischer Natur zu sein. Daher stammen wohl die meisten Schmerzen von einer Mitbetheiligung der sehr empfindlichen Nierenkapsel oder des Nierenbeckens.

Dass sehr oft Hysterie mitspielt, wie Rovsing meint, das erscheint mir doch als eine weitherzige Erklärung, die nicht genügen kann.

Wir konnten nun makroskopisch keine Veränderung der Niere erkennen. Leider versäumten wir ein Gewebestück zu exstirpiren. Wir dachten eigentlich nicht daran, weil wir eigentlich nach Steinen gefahndet hatten; wir fanden sie zwar nicht; wer konnte es ahnen, dass trotzdem Patient von seinen Beschwerden befreit wurde.

Dass bei unserem Patienten reflectorische Processe mitspielten ist wohl sicher. Entweder bestand eine nervöse Störung in der Niere, dann waren die Blasen- und zum Penis ausstrahlenden Schmerzen reflectorisch. Das ist anzunehmen; nicht, das es umgekehrt war. Am wahrscheinlichsten ist es wohl, dass eine Nierenbeckenreizung mit secundärer geringer Parenchymbetheiligung vorlag und dieser Process günstig beeinflusst wurde durch die Operation. Früher ist wegen derartiger Processe sogar nephrectomirt worden.

Man hat eingesehen, dass die Nephrotomie genügt. Ja, es haben Einige[1]) geglaubt, dass schon die Kapselspaltung (nephrolibération) eine Heilung brächte. Vor einer derartigen Operation warnt Schede mit Recht. Wir haben meistens Fälle, wo differentialdiagnostisch noch mehreres (Steine, Tuberkel, Geschwülste) mit

[1]) Lambret, De l'incision libératrice de la capsule propre du rein. R. v. de chir. 17. Bd. 1897 und Johnston, Splitting the kidney capsule for the relief of nephralgie. Med. News. 1899. (cfr. Münch. med. Wochenschrift. 1899. No. 44.)

in Frage kommen könnten. Sie können nur durch die Nephrotomie oft dem Auge zugänglich gemacht werden, da muss man sich lieber zu einem etwas grösseren, aber nicht allzugefährlichen Schritt entschliessen.

VI. Tuberculose.

Dass zwischen der Nierentuberculose und der Pyelonephritis weitgehende Analogien bestehen, welche nicht nur vom pathologischen sondern auch vom praktisch-chirurgischen Standpunkt wichtig erscheinen, ist eine für die Differentialdiagnase leider gut bekannte Thatsache, so dass z. B. Perthes[1]) beide Gruppen zusammen abhandelt. Derweil sind allerdings unsere Kenntnisse der Nierenchirurgie bedeutend erweitert, wovon Zeugniss ablegen die ausführlicheren Sonderberichte und -Besprechungen z. B. von König u. Pels-Leusden: Die Tuberculose der Niere (D. Zeitschr. für Chirurgie, 55. Bd. 1900), Simon: Die Nierentuberculose (Beitr. zur klin. Chir., 30. Bd. 1901), Israel: Chir.-Klinik der Nierenkrankheiten 1901.

Während wir in der ersten Arbeit aus der Hand unseres Altmeisters eine klinische spec. differentialdiagnostische Beleuchtung, daneben eine genaue pathologisch-anatomische Durchstudirung des Materials haben, liefern die anderen Arbeiten uns einmal das grosse Material der Czerny'schen Klinik, dann die reichen Erfahrungen aus Israel's Fällen.

Mit unseren 15 Fällen operativer Nierenchirurgie will ich daher nicht ein Bild der Nierentuberculose entwickeln; es sollen vielmehr eine Reihe von Fällen dazu dienen, einzelne wichtige Punkte zu illustriren, andere Beiträge zu strittigen Fragen zu liefern. Einige dieser Fälle sind übrigens schon in der erwähnten Dissertation von Niemeyer, drei weitere in der von Facklam[2]) aufgeführt[3]).

Ein, wie erwähnt, sehr schwieriger Punkt ist die Differentialdiagnose. Nicht nur, dass die Art der Nierenerkrankung im Zweifel ist, sondern überhaupt die Frage offen gehalten werden muss, ob es sich überhaupt um eine Nierenaffection handelt, resp.

---

[1]) Perthes, Deutsche Zeitschr. f. Chir. 42. Bd. 1896.

[2]) Facklam, Die Resultate der wegen Nierenphthise vorgenommenen Nephrotomien und Nephrectomien. Diss. Rostock 1893.

[3]) Ein 16. Fall ist inzwischen operirt und fast geheilt.

ob neben einer solchen noch ein anderer zweiter Process in Frage kommt.

Zu derartigen Erwägungen gab zunächst ein Fall Anlass, der rechteigentlich erst durch die Autopsie aufgeklärt wurde.

No. 24. Perinephritis tub. sin. fistulosa; Incision; Phthisis renis dext.; Arrodirung des Darms, dadurch Kothfistel; Exitus.

Frau Therese R., 35 Jahre, aus Eisenach. Pr.-Kl. 1893.

Anamnese: Ein Bruder ist an Tuberculose gestorben, ein einzig dastehender Fall in der sonst ganz gesunden Familie. Pat. war bis zum 17. Lebensjahr gesund, hatte dann eines Tages plötzlich ohne Schmerzen und ohne das Gefühl des Krankseins viel Blut im Urin. Die Blutungen hielten an, sodass Patientin einige Tage später bettlägerig wurde. Es wurde Eis auf die Blase gelegt; nach 14 Tagen war Patientin wieder hergestellt. Es ist aber immer seitdem ein grosser Harndrang zurückgeblieben, sodass Pat. öfters uriniren muss. Vor 12 Jahren stellte sich ein Blasencatarrh ein, der bis jetzt geblieben sein soll; zuweilen sei der Urin ganz klar, zuweilen völlig trübe. Volkmann konnte vor 8 Jahren keine Ursache finden, behandelte den Blasencatarrh mit Ausspülungen. Mit diesem für unheilbar erklärten Catarrh befand sich Pat. ziemlich wohl bis zum vorigen Herbst. Im October 92 trat Appetitlosigkeit ein, nebst Mattigkeit und Fieber, Pat. wurde bettlägerig, fieberte jeden Tag; im November vorigen Jahres ziehende Schmerzen in der rechten Seite. Im Februar dieses Jahres wurde die rechte Niere punctirt und viel Eiter entleert. Seitdem fliesst aus der resultirenden Fistel stinkiger Eiter.

Status: Abgemagerte Frau, wiegt nur noch 96 Pfund. Herz und Lungen normal. Zwischen Rippenbogen und Beckenkamm fühlt man linkerseits ein handtellergrosses bis zum medialen Rande des Quadrat. lumborum reichendes derbes Infiltrat mit einer stinkenden Eiter entleerenden, in die Tiefe führenden Fistel. Linke Niere deutlich vergrössert und palpabel. Rechterseits ist vom Abdomen aus nichts zu fühlen. — Der 5—6mal täglich hintereinander untersuchte Urin zeigt nichts Abnormes.

Nach den Mittheilungen der Pat. und des Arztes, der im Urin zeitweise viel Eiweiss, Epithelien u. s. w. gefunden haben will, handelt es sich wahrscheinlich um einen eitrigen Process in der Niere (Tuberc.? Steine?)

Operation: Incision 20. 5. 93. Schnitt auf das beschriebene Infiltrat vom linken Rippenbogen bis zum linken Beckenkamm in der Richtung des typischen Nierenschnittes. Unter der Haut bis auf die Fascie des Quadratus lumborum eitrige stinkende Granulationen, die mit dem scharfen Löffel entfernt wurden; es führt kein Gang in die Tiefe auf die Niere. Dagegen führt ein für den Finger passirbarer gut fingerlanger Gang unter den Rippenbogen schräg nach hinten oben. Aus diesem Gang quillt Eiter hervor, Granulationen werden aus demselben mit dem scharfen Löffel entfernt. Der Gang liegt direct unter den Rippen. Vielleicht liegt eine Rippennekrose vor? Drainage des Fistelganges.

Pat. erholt sich Anfangs sehr, die Wunde sieht immer gut aus, liefert gute Granulationen; Pat. steht in den ersten Tagen p. op. auf und fühlt sich ganz gesund. Dann vom 5. 6. ab plötzlich hohes Fieber bis über 40°, es entwickelt sich ein Erysipel, das sich fast über den ganzen Körper ausbreitet. Am 10. 6. plötzlich Koth im Verband; es hat sich eine Darmfistel gebildet. Der Koth kommt aus der Drainstelle. Von jetzt an rapider Kräfteverfall unter beständigem hohem Fieber bis über 39°. Der Urin ist in den letzten Tagen stark eiweisshaltig.

Am 20. 6. Exitus letalis.

Section: Interstitielle Verdichtung der unteren Partien des sehr fest mit dem Zwerchfell verwachsenen Unterlappens der linken Lunge. Schwielige Verdickung des Zwerchfells in seiner linken Hälfte.

Die Milz ist umgeben von festen Bindegewebsschwielen. Diese bilden mit der Aussenfläche der Milz den Grund einer durch den Lumbalschnitt eröffneten Eiterhöhle. Letztere steht durch einen dünnen, über die Vorderfläche der vergrösserten ebenfalls schwielig umwachsenen linken Niere führenden, aber nicht mit letzterer communicirenden Fistelgang mit dem medial gedrängten Colon descendens in Verbindung. Ueber die Ausmündungsstelle in das mit Eiter untermischtem Koth gefüllten Colon descendens spannt sich klappenartig eine quere Schleimhautfalte. Die linke vergrösserte Niere enthält zwei vollständig verkäste Pyramiden, Becken und Kelche sind erweitert, verdickt, Ureter durchgängig. Die rechte Niere nicht wesentlich vergrössert, bildet einen häutigen, vollständig mit Käsemassen erfüllten Sack. Keine Spur von Nierenparenchym. Becken und Kelche verdickt, Ureter undurchgängig.

Während die Operation also den Ursprung der multiplen Fistelbildung nicht zu Tage fördern konnte, gab die Autopsie den Aufschluss. Es fand sich, dass an der linken Niere eine Ulceration der Papillenspitzen, eine immerhin relativ seltnere Form der tuberculösen Nierenaffection, bestand. Diese hatte zum Durchbruch und der dachsbauartigen Fistelbildung Anlass gegeben. Merkwürdig ist, dass diese Papillitis keine Erscheinungen im Urin gemacht hat. Derselbe war bei der Einlieferung der Patientin völlig normal; ein Zeichen also, dass es nicht nur tuberculöse Processe im Innern des Parenchyms, sondern auch zum Nierenbecken hin giebt, welche nicht in die Erscheinung treten brauchen, obwohl die betreffende functionirt. Denn dass diese linke Niere functioniren musste, ergab der Sectionsbefund: einen vollständigen rechten phthisischen Nierensack, der gar kein Parenchym mehr aufwies. Die früheren anamnestisch angegebenen Urinbeimengungen scheinen wenigstens in der ersten Zeit ihres Auftretens vor 18 Jahren von dieser jetzt völlig zerstörten Niere herzurühren, denn der linksseitige Process

kann erst viel später in die Erscheinung getreten sein. Der tuberculöse Process blieb lange Zeit also gleichsam latent, er documentirte sich durch ca. 10 Jahre nur durch eine Cystitis, vor der man als einer unerklärlichen stand.

Diese hartnäckigen, deutungslosen Blasencatarrhe hat Küster[1]) als pathognomonisch für eine ev. Nierentuberculose angegeben.

Man findet derartige Angaben immer wieder in den Anamnesen. Die angeführte Nierenzerstörung war hochgradig genug. Dass auch ohne nähere Symptome auch noch weitere uropoetische Organe angegriffen werden können, zeigt ein anderer Fall.

No. 25. Links käsig-cavernöse, rechts chronisch disseminirte Nierentuberculose; links Incision; Exitus. Section: Ausgedehnte Urogenitaltuberculose.

J. Schubrat, 56 Jahre, aus A. Pr.-Klinik. 1891.

Anamnese: Früher öfter Gelenkrheumatismus. Im Sommer 1885 während einer Kur in Wiesbaden bekam er Drang zum häufigen Uriniren und heftige Schmerzen in der Harnröhre, die 4 Wochen constant andauerten. Im Frühjahr 1886 zeigten sich die ersten Blutgerinnsel im Urin, Schleimpartikel und bis hirsekorngrosser Gries, der aber bald wieder verschwand. Es wurden Blasensteine diagnosticirt und Pat. mit Blasenspülungen behandelt. Der Zustand wurde aber immer schlimmer; Pat. nahm immer mehr ab; der Urin eitriger und schleimiger; starke Gemüthsdepression. Auch Wildungen nützte nichts.

Schon im Juni 1890 bemerkte Pat. einen auf Druck schmerzhaften Tumor in der linken Bauchseite, welchen der Apoldaer Naturarzt Bandler für die in Folge der Abmagerung herabgerutschte Milz erklärte und diese massirte (!).

Seit längerer Zeit fliesst der Urin unwillkürlich und tropfenweise ab, weshalb Pat. ein Urinar trägt.

Status praesens: Grosser, heruntergekommener, sehr ält aussehender Mann mit sehr schlaffer Musculatur, reducirtem Fettpolster und schmutziggelblicher Hautfarbe. Herz normal. Lungenspitzen und rechts hinten abgekürzter Schall. Herz intact. An beiden Füssen ausgesprochenes Oedem — Abdomen stark vorgetrieben; ist rechts ganz weich. Die ganze linke Bauchseite ist aber von einem grossen, harten, den Bauchdecken ganz nahe anliegenden Tumor ausgefüllt. Die obere Grenze liegt 2 Finger breit unter dem Rippenbogen, gegen diesen deutlich abgegrenzt; die mediale Grenze zieht in nach medial convexem Bogen nahe am Nabel vorbei; untere Grenze verliert sich ins kleine Becken, seitlich wölbt er die Bauchdecken stark vor. Bei der Palpation ist der Tumor sehr derb, nicht fluctuirend; er geht bei der Athmung nicht mit. Sein Percussionsschall ist völlig gedämpft; rechts von ihm tympanitischer Darmschall.

---

[1]) Küster, Die Indicationen der Nephrectomie. Verhandl. des Congresses f. inn. Med. 1896.

Tagesurin stark eiterhaltig, trübe, dick; der am Morgen zuerst gelassene ist nur wenig getrübt, ziemlich hell, enthält nur wenig Sediment. Kochprobe ergiebt ebenfalls Tagesurin sehr viel Albumen, Morgenurin völlig klar. Mikroskopisch sehr viel Eiterkörper; keine Erythrocyten, keine Cylinder.

Operation: Nephrotomie 27. 2. 91: Linker schräger Lumbalschnitt. Fett der Nierenkapsel nur wenig infiltrirt, an der Niere etwas adhärent. Diese ist noch ziemlich beweglich und stark nach unten gesunken. Dann kommt man auf colossale, die Niere einhüllende, unter dem Messer knirschende Schwielen. Sie machen den grössten Theil des compacten Nierentumors aus; dann kommt schliesslich die eigentliche Nierenkapsel. Die Niere wird incidirt; nach circa 5—8 mm quellen reichliche Mengen fade riechenden, gelben flüssigen Eiters heraus. In der Tiefe sind Septen zu fühlen, nach deren Durchtrennung immer mehr Eiter herausströmt. Eingang ins Nierenbecken und den Ureter wird vergeblich gesucht, ebenso ein Stein. — Nierenkapsel wird herausgenäht, Drainage, Verband.

25. 2. Urin konnte post operat. gut gelassen werden; derselbe Albumengehalt wie vor der Operation.

Am 26. 2. permanentes Erbrechen von schwarzen Blutmassen. Dasselbe dauert an und am 27. 2. Morgens 9 Uhr tritt Exitus ein.

Die von Herrn Geheimen Hofrath Prof. Dr. Wilh. Müller ausgeführte Autopsie ergiebt: Hochgradiges Lungenemphysem; alte ausgeheilte Lungentuberculose, Tuberculose der Bronchialdrüsen. Grosser Milztumor. — Rechter Ureter fingerdick, sein Umfang 25 mm, mit dünnem eitrigen Inhalt, Schleimhaut durchweg grauweiss. — Die rechte Niere gross, Kapsel leicht abziehbar. Die Oberfläche glatt, vorwiegend gelblichgrau, streckenweise schiefergrau; zahlreiche stecknadelkopfgrosse, grauweisse Einlagerungen in der Peripherie: einzelne Kystome. Niere etwas schlaff, Rinde graugelblich, mässig verschmälert, Mark gelblichroth, Papillen sehr bleich. Becken und Kelche beträchtlich erweitert, ihre Schleimhaut durchweg grauweiss. — Glandulae renales röthlichgrau, etwas vergrössert.

Linker Ureter erweitert, ohne Inhalt; Schleimhaut weiss, gleichmässig verdickt. Die linke Niere selbst grösser als normal, ihre Oberfläche gelblichweiss. Im unteren Ende der Niere Becken und Kelche stärker erweitert, als im oberen Theil. Die Substanz der Niere allenthalben äusserst reducirt, nur stellenweise ist durch den Verlauf röthlich-gelber Streifen die Marksubstanz angedeutet; im Innern der stark erweiterten Kelche theils gelber, theils bröckeliger Eiter, theils braunrothe weiche Blutgerinnsel. Die Schleimhaut überall ulcerirt, vielfach ausgedehnt verkäst. Einer der erweiterten Kelche steht mit der äusseren Wunde in Zusammenhang. Ureter bis zum Eingang in das Nierenbecken für die Scheere passirbar, von schwieligem Bindegewebe umgeben; der Eingang zum Nierenbecken ist narbig obliterirt. Die Wandung der Harnblase ist grauweiss, linkerseits mit einem über taubeneigrossen Divertikel versehen, in dessen Bereich die Schleimhaut verdünnt, mit strahligen Narben versehen ist. Das Divertikel liegt am Eingang zum Ureter oder schon im Ureter selbst. Rechts mündet der Ureter mit 12 mm im Umfang habender Mündung in die

Harnblase ein. Das Vas deferens der linken Seite verdickt, seine Schleimhaut verkäst. Die Pars prostatica urethrae beiderseits vom Caput gallinaginis mit bis linsengrossen Oeffnungen versehen, welche zu theils kürzeren, theils längeren, bis zu 15 mm messenden Hohlräumen führen, welche in der Richtung der Samenblasen verlaufen. Von der Blase ist eigentlich gar nichts mehr vorhanden als das Trigonum. Was anfangs als Blase imponirte, war nichts weiter als Ureterenmündungen. Im Kopf des rechten Nebenhoden ein bohnengrosser graugelber Käseherd, ein ebensolcher im Anfang des Vas deferens.

Dass bei dem heruntergekommenen Zustand und bei den hochgradigen Zerstörungen, welche sich bei der Autopsie vorfanden, keine Aussichten auf Heilung bestanden, leuchtet von selbst ein. Da der Zustand des Pat. aber eine ganz klare Differentialdiagnose nicht ergab, es sich auch um eine rein eitrige Affaire handeln konnte, war man zum Handeln gezwungen gewesen. Weiter wie bis zur Nephrotomie war man nicht gekommen. In einem anderen Fall wurde der Nephrotomie noch später die secundäre Nephrectomie hinzugefügt; nicht genug damit, es musste auch noch an der anderen Seite die Eröffnung der Niere vorgenommen werden, aber auch hier war es ohne Erfolg gewesen.

No. 26. Doppelseitige Nierentuberculose. Nephrotomie, dann Nephrectomie rechts; später Nephrotomie links, Exitus[1]).

Elsbeth Voeckel, 23 J., Messerschmiedtochter aus Pössneck, J.-N. 313, aufgen. 13. 10. 91, gest. 14. 11. 91.

Anamnese: Eltern und Geschwister gesund. Die Krankheit der bis dahin gesunden Pat. begann vor 3 Jahren mit Schmerzen in der rechten Seite, ausstrahlend in den ganzen Leib, Urin soll nicht verändert gewesen sein. Die Schmerzen waren äusserst heftig und kehrten in 2—8wöchentlichen Intervallen wieder. Pfingsten d. J. änderte sich das Bild: die Schmerzen seitdem andauernd; Urin trübe, mit viel Eiter und Schleim, jedoch nie Concremente oder Blut enthaltend. Hohes Fieber, fast jeden Abend bis 40°, zuweilen Frost. Seit den 3 Jahren muss sie sehr häufig Harn lassen, ohne Schmerzen. Pat. ist sehr heruntergekommen.

Status: Enorm blasses und mageres Mädchen. Lungen r. h. abgeschwächtes Athmen mit gedämpftem Percussionsschall. Leberdämpfung nach unten bis Nabelhöhe, der Rand ist nicht zu fühlen. Nach rechts, lateral vom Nabel, sieht man eine flache Vorwölbung, die bei Palpation deutlich resistent und sehr druckempfindlich ist. Sie geht bei Athmung nicht mit. Rechte Lumbalregion ebenfalls vorgetrieben und druckempfindlich. Links scheint die Milzdämpfung etwas vergrössert - Urin sehr trübe; mikroskopisch enthält der Satz fast reinen Eiter; nach Filtration wenig Albumen.

---

[1]) cfr. Riedel, Erfahr. über die Gallensteinkrankheit. (Fall 50). 1892.

Die sehr unsicheren Grenzen und die Localisation der Resistenz sprechen mehr für Leberaffection, die Urinbeschaffenheit aber viel mehr für eine solche der Niere.

I. Operation 14. 10: lumbale Abscesseröffnung. Es wird in Narkose der Darm noch aufgeblasen: das Quercolon liegt sehr tief am unteren Rande der Resistenz. Rechter schräger Lumbalschnitt. Niere wird freigelegt, erscheint intact. Die Musculatur nahe der XII. Rippe erscheint aber infiltrirt, beim Weiterpräpariren quellen plötzlich grosse Massen stinkenden Eiters hervor. Man kann weit hinauf in den Abscess zwischen Zwerchfell und Niere fühlen, so dass man die VIII.—XII. Rippe abtasten kann. Die Quelle des Eiters ist nicht zu eruiren. Drainage.

Verlauf: Die Temperaturen waren zuerst wohl etwas abgefallen, die Schmerzen etwas nachgelassen, im Urin war zuerst auch wesentlich weniger Schleim und Eiter, Pat. hatte sich aber nicht in der erhofften Weise erholt: bisweilen wieder hohes Fieber und viel Eiter im Urin.

II. Operation r. Nephrectomie 9. 11. 1891. In Narcose wird zunächst in der Absicht der hoch hinter der unteren Rippe in die Höhe steigenden Höhle bessere Abflussverhältnisse zu schaffen, ein Stück der XII. r. Rippe resecirt; die Weichtheile entsprechend gespalten. Die nochmalige Inspection der Niere scheint Eiterpunkte in der Rinde zu ergeben; im Nierenbecken fühlt man von vorne her härtere Concremente, schliesslich fällt der Finger in der oberen Hälfte in einen grossen Nieren-Becken (?) -Abscess mit Kalkbröckeln, so dass die Nephrectomie indicirt erscheint. Dieselbe gelingt ziemlich leicht; die in derbem Bindegewebe liegenden Gefässe müssen besonders penibel unterbunden werden. Es bleibt eine grosse subphrenische Höhle zurück; Zwerchfell ist hinten mit Pleuraraum verwachsen. Leber ist nach vorne und unten gedrängt. Drainage, Tamponade mit Jodoformgaze.

Die exstirpirte Niere ist in ihrer oberen Hälfte in einen mächtigen überhühnereigrossen Sack verwandelt, der käsigen Eiter enthält. Die Höhle zeigt noch Andeutungen von Septen. Offenbar ist diese Höhle nach oben perforirt und hat den perinephritischen Abscess gemacht. In der Wand der Höhle finden sich zahlreiche Kalkincrustationen z. Th. festsitzend, z. Th. frei, bis Hirsekorngross.

Im Nierenbecken grauweisse Punkte, an Tuberkel erinnernd. Im Nierenparenchym versprengt zahlreiche miliare Eiterpunkte.

Mikroskopisch erweist später die Erkrankung sich als unzweifelhaft tuberkulöser Natur.

14. 11. Seit der Operation hat Patient täglich mehrere Male gebrochen. In den ersten Tagen sind täglich 1—2 Esslöffel Eiter per urethram entleert, zuletzt auch das nicht mehr, auch kein Tropfen Urin. Deshalb nochmals Narcose; es findet sich links auch ein Tumor der Nierengegend. Da hier auch an ev. Verlegung des Ureters durch ein Concrement gedacht werden kann wird zur

III. Operation l. Nephrotomie 14. 11. geschritten. Linker schräger Lumbalschnitt. Niere stark vergrössert, Sectionsschnitt zeigt, dass diese Niere viel stärker vereitert ist als die rechte, kaum noch Parenchym vorhanden.

Exitus 1 Stunde post operationem.

Die Autopsie, durch den Geheimen Hofrath Prof. Dr. Müller ausgeführt, ergab: Alte Tuberculose der Lungenspitzen — linke Niere mittelgross, ganz spärliche Reste von Nierengewebe nur noch vorhanden, das Gewebe eingenommen von wallnussgrossen Käseherden, die z. Th. Incrustation aufweisen. Ureter etwas hyperämisch, sonst intact. Rechter Ureter sehr verdickt, mit Eiter gefüllt und von Tuberkeln und tuberculösen Geschwüren die Mucosa durchsetzt. Harnblase verdickt, mit schmutzig-braunrothen Belegen.

Epikrise: Der Umstand, dass die Schmerzen stets in der rechten Nierengegend geklagt wurden, obwohl die linke viel schwerer krank war, dürfte sich daraus erklären, dass der rechte Ureter sehr schwer tuberculös, während der linke fast völlig gesund war.

Bemerkenswerth war in diesem Falle die Vergrösserung der Leber und ihre Wanderung nach abwärts, verursacht durch den subphrenischen Abscess, nach dessen Entleerung die Leber langsam nach oben rückte; erst nach Entfernung der Niere mit Abfall der Temperatur verkleinerte sie sich rascher, dabei immer weiter aufwärts rückend. Diese Erscheinung hatten wir schon früher einmal Fall 5) erwähnt. Dort handelte es sich um eine Pyelonephritis, wo der acute Nierentumor derart die Leber nach abwärts gedrängt hatte, dass man an einen Leber- resp. Gallenblasentumor denken musste; dementsprechend war eine Probelaparotomie gemacht. Hier war es anders. Die Symptome von Seiten der rechten Niere waren so prävalirend, dass man selbstverständlich von hinten eingehen musste. Es fanden sich bei dem Vorgehen ausser dem Eiter noch verschiedene Concremente. Ueber deren Vorkommen bei tuberculösen Affectionen sprach ich schon im Abschnitt über Nephrolithiasis. Der weitere Verlauf zeigte erst, worum es sich handelte.

Aehnlich war es in einem anderen Fall, wo im Grunde gar keine Anhaltspunkte für eine Tuberculose vorlagen. Vielmehr sprach alles, da ein Abort mit metastatischen Gelenkeiterungen vorhergegangen, dafür, dass mehr ein eitriger Process sich abspielte. Allerdings waren bei der häufigen bacteriologischen Untersuchung des Sediments tuberkelbacillenähnliche Gebilde gefunden, was immerhin stutzig machen konnte. Sie werden ja höchst selten eigentlich gefunden. Bei Küster's Fällen (cf. Geis l. c.) wurden sie gefunden

	in	19	Fällen	2 mal	=	10,5 pCt.
bei König's	„	18	„	5 „	=	27,7 „
bei Czerny's	„	30	„	8 „	=	27 „
wir fanden	„	15	„	6 „	=	40,0 „

Der Befund in diesem Fall schien nicht absolut überzeugend zu sein; dass aber kein Irrthum vorlag, lehrte der weitere Verlauf des Falles.

No. 27. Beschwerden seit 16 Jahren; rechter Nierentumor, Nephrotomie, tuberculöser Abscess; Exitus. Autopsie: Darm- und Pleuratuberculose.

Georgine Bonsack, 38 Jahre, Handelsmannfrau aus Steinbach, aufgenommen 14. 4., gestorben 31. 8. 1896.

Anamnese: Vater an unbekannter Krankheit gestorben. Mutter lebt und ist gesund. Ihre 2 Schwestern leben und sind gesund. Heirath mit 30 Jahren; hat 6 Kinder. Ein Junge verunglückt, einer ganz klein an Hirnhautentzündung gestorben. Seit dem 22. Jahre ist Patientin nicht mehr recht gesund. Zur Zeit der Regel traten in der rechten Seite Schmerzen ein, die vom Rücken aus — Nierengegend — nach vorn ausstrahlten. Patientin will Magenkrämpfe dabei gehabt haben. Es trat gegen Schluss Brechen ein, damit waren die Schmerzen vorüber. Der Leib war dabei stets aufgetrieben. Die Schmerzen seien so gewesen, dass sie gerade hinaus schreien musste. Nie Icterus. — Nach ihrer Verheirathung hörten die Schmerzen auf. Ihre jetzige Erkrankung begann vor 2 Jahren während der letzten Schwangerschaft. Sie war schwanger und fiel mit der rechten Seite auf einen Stein und kam Tags darauf nieder. Sie bekam dann schwere Eiterungen der verschiedensten Gelenke. Von da ab begannen auch die Schmerzen. Der Urin wa damals ganz klar. Mässige Schmerzen in der rechten Seite, erhebliche Schmerzen im Unterleib. Patientin lag damals 7 Wochen, musste Vaginalausspülungen machen. Patientin stand dann wieder auf, konnte nicht recht arbeiten, sie schlich so herum. Seit Januar dieses Jahres hat Patientin ganz erhebliche Schmerzen in der rechten Nierengegend, so dass sie zu Bett liegen musste, an jeder Arbeit behindert war. Ein Arzt fand einen Tumor und schickte Patientin hierher.

Status: Blasse, leidend aussehende Frau. An Herz und Lungen nichts Besonderes zu finden. Leib flach, weich. Leber überragt kaum den Rippenbogen. In der rechten Seite, der Lage und Form nach einer vergrösserten Niere entsprechend, ein schmerzhafter Tumor. Die linke Niere ist ebenfalls etwas zu fühlen. Stuhl stets dünn, gelb. Urin reichlich sedimentirend, zeigt stets viel Eiterkörperchen, platte Blasenzellen, schlanke Zellen aus dem Nierenbecken, keine Cylinder. Einmal wurden bei der Suche nach Tuberculose, Bacillen gefunden, die Tuberkelbacillen sehr ähnlich sahen. Bei öfterem Untersuchen nie wieder. Das Eiweiss wechselte, einmal viel, dann aber recht wenig, so dass man an eine Erkrankung auch der anderen Niere denken musste. Uterus o. B. Rechtes Handgelenk ankylotisch (Puerperium). Verschiedene Narben von da-

maligen Incisionen an verschiedenen Stellen des Körpers. Diagnose puerperale Erkrankung (Vereiterung) der Niere gestellt. Tuberculose und Stein in Reserve. Die Temperatur stieg gelegentlich auf 38. Meistens normal. Einmal ein Krampfanfall von 2 Minuten Dauer. Klonische Krämpfe, ohne Bewusstseinsverlust. Oedem beider Beine. Heftige Diarrhoen.

Operation Nephrotomie. 6. 8. 96 Narkose: Aether. Schnitt auf die rechte Niere. Man stösst auf eine Schwarte von 1 cm, in der die Niere eingebettet ist. Die Schwarte wird mit Sectionsschnitt durchtrennt und nunmehr ist die Niere (glatte Oberfläche) leicht abzulösen. Nachdem die Niere etwas freigemacht ist, meint man am oberen Pol an einer markstückgrossen Stelle und am unteren Pol an 2 Stellen geringeren Widerstand der Gewebe - Fluctuation - - zu fühlen. Incision an diesen 3 Stellen giebt dünnen mit käsigen Flocken vermischten Eiter. Tuberculose sehr wahrscheinlich. Der obere Heerd, der grösste, steht mit dem Nierenbecken in breiter Verbindung, während bei den andern dies durch den Finger nicht nachweisbar ist. Dickes Drain in den oberen Abscess. Ein Stückchen Niere excidirt zur mikroskopischen Untersuchung. Tamponade, Verband. Von einer Exstirpation der Niere wird Abstand genommen, da man annehmen muss, dass auch die andere krank ist (Oedem). Der Wundverlauf war fieberlos. Reichliche Sekretion aus der Wunde. Pat. kommt allmählich immer weiter herunter. Starke Oedeme der Beine, Leibschmerzen, dünne Stühle, Appetitlosigkeit. 31. 8. †.

Section. Kolossale Zerstörung der rechten Niere. Amyloid der linken Niere. Tuberculose der Serosa des Darms und der Pleura.

Der Tod war hier also mitveranlasst durch die Tuberculose der Serosae der Bauch- und Brusthöhle, dann durch amyloide Degenerationen, welche z. B. in der anderen Niere sich entwickelt hatte. Diese war aber frei von Tuberculose. Frei, obgleich der Process so lange gespielt, dass es schon zur Amyloidentwicklung gekommen war, obgleich andere Organe schon disseminirt von Tuberculose besetzt waren. Wäre also Patientin früher gekommen, so wäre sie vielleicht ein treffliches Object für die Dauerheilung gewesen, da der Primärheerd in der Niere scheinbar gesessen hatte.

Da wir über die Einseitigkeit der Nierentuberculose reden, sei gleich eine weitere Krankengeschichte gegeben, welche ebenfalls das Ergriffensein nur der einen Niere illustrirt.

No. 28. Tuberculose der r. Niere und Blase, r. Nephrotomie, dann r. Nephrectomie, Exitus; alte Lungenspitzentuberculose, fr. Miliartuberculose; l. Niere nur amyloid degenerirt.

Friedrich Reifenstein[1]), 36 Jahre, Oekonom aus Backleben. Aufgen. 11. 1.; gest. 29. 1. 1892.

---

[1]) cfr. Facklam, l. c.

Anamnese: Hereditäre Belastung nicht nachweisbar. Pat. will im 22. Jahre an „schleichendem Nervenfieber" gelitten haben. Die jetzige Krankheit begann vor $1\,^1/_2$ Jahr: sehr häufiges Drängen zum Uriniren, Urin eitrig, nach dem Uriniren Schmerzen in der Harnröhre. Die Therapie bestand in Medicamenten und Ausspülungen der Blase. Excessiv wurden die Schmerzen nie. Die Beschwerden nahmen bald ab, bald zu. Darüber verging ein Jahr, währenddem zeitweise auch ziehende Schmerzen in der rechten Lendengegend gespürt wurden. In der Blasengegend wurden nie Schmerzen empfunden. Seit $^1/_2$ Jahr wird Schwellung der rechten Regio hypochondr. und iliaca bemerkt, die mehr und mehr zunimmt. Die Zunahme der Geschwulst war von zunehmenden Schmerzen begleitet. Der Urin war andauernd stark eitrig. Fieber soll angeblich erst in letzter Zeit aufgetreten sein, manchmal allerdings sehr hoch, bis zu Delirien sich steigernd. Zur Zeit klagt Pat.: Schwellung im Leibe rechts, starke Schmerzen daselbst, Abends Fieber, fortwährendes Drängen zum Uriniren. Gehustet hat Pat. nie. Blut im Urin ist nie beobachtet.

Status praesens. Abgemagerter Mensch. Auf den Lungen nichts Pathologisches nachweisbar. Rechtes Hypochondrium deutlich vorgewölbt. Zwischenrippenräume völlig verstrichen. Vorwölbung auch lateral bis zum Hüftkamm abwärts, ebenso nach hinten. Haut in diesem Bereich ödematös. Die Vorwölbung ist besonders deutlich bei Vergleich beider Seiten von hinten her, aber auch von vorn gar nicht zu verkennen. Palpation des Leibes ergiebt hochgradigen Tiefstand des freien Leberrandes. Die Leberdämpfung beginnt auf der 5. Rippe, fällt in der Mammillarlinie nach hinten in ganz flachem Bogen ab; in der Mammillarlinie beträgt die Breite der Leberdämpfung 23 cm. Der freie Rand der Leber ist deutlich, scharf zu fühlen, darunter mehr in der Tiefe ein fluctuirender Tumor. Tiefe Fluctuation auch bei Palpation vom Rücken her nachzuweisen, wo auch die Percussion völlig leeren Schall gegenüber der deutlich durchklingenden Tympanie der anderen Seite ergiebt. Druck auf die vorgewölbten Partien überall sehr schmerzhaft. Der Urin ist stark eitrig, das Sediment nimmt noch nach längerem Stehen fast die Hälfte des Raumes ein. Im Sediment finden sich neben schleimigem Eiter auch deutlich festere, fast kalkige Käsepartikel. Beim Kochen fällt sehr viel Eiweiss aus.

Mikroskop. sieht man nur Eiterkörperchen, keine rothen Blutkörperchen, keine Cylinder. Gefärbte Präparate zeigen viele Tuberkelbacillen. Temperaturtabelle zeigt hektische Curve, Abends meist 39^0, Morgens 37^0 und darunter.

I. Operation r. Nephrotomie. 14. 1. Narkose. Hinterer Nieren-Schrägschnitt eröffnet eine grosse Abscesshöhle, die stinkenden grünlichen Eiter in grossen Mengen entleert. Der Abscess erstreckt sich sowohl vor, wie hinter die Niere. Die Niere wird in der Wunde sichtbar gemacht, erscheint als ein grauweisser Tumor. An einer Stelle fällt der palpirende Finger durch die Kapsel hindurch, geräth innerhalb der Niere in weiches käsiges Gewebe und schliesslich ins Nierenbecken. Die Nierensubstanz scheint zum grössten Theil vernichtet zu sein, vorsichtshalber wird jedoch die Exstirpation derselben einstweilen noch nicht vorgenommen. Drainage, Verband.

Verlauf: Pat. schmerzfrei, aber Temperaturen bleiben dieselben, Urin

kaum verändert. Entweder entleert also die kranke rechte Niere ihre nekrotisirten tuberculösen Massen auch weiterhin nach der Blase hin, trotz weiter Oeffnung nach der Operationswunde, oder die andere Niere oder Blase giebt die tuberculöse Beimengung zum Urin. Cylinder und Blut finden sich auch jetzt nicht im Urin. Das Wundsecret riecht kaum nach Urin. Um jedenfalls nichts zu versäumen wird deshalb, da Pat. zusehends elender wird, weiteres Vorgehen beschlossen.

II. Operation r. Nephrectomie. 25. 1. Narkose. Niere aus ihrer Kapsel ausgelöst, besteht nur aus einer derberen Hülle mit undeutlichen Septen, die nur weiche, käsige Massen einschliessen, von Nierensubstanz ist eigentlich gar nichts mehr zu erkennen. Die Form der stark vergrösserten Niere ist jedoch erhalten. Am Hilus Unterbindung. Sowohl am Unterbindungsstumpf, wie in der Wand des ehemaligen grossen Abscesses bleibt viel Tuberculose zurück. — Verlorener Fall. — Auffallend war bei der Operation das starke Eingesunkensein der Zwischenrippenräume gegenüber dem Befund vor der Entleerung dss Abscesses. Die Leber war jetzt gar nicht mehr zu fühlen, auch percutorisch nur eben nachweisbar. Die Leberdämpfung war nur von der 6.—7. Rippe heraus zu percutiren.

26. 1. Pat. hustet viel. Temp. 36,4, Abds. 37,3.

27. 1. Ebenso, augenscheinlich Dyspnoe. Zunehmender Verfall. 29. 1. 2 Uhr Exitus.

Section: Alte käsige Spitzentuberculose in beiden Lungen, frische Miliartuberculose in beiden Lungen. Rechts Empyem, ganz frisch, 300 ccm. Verklebung des die rechte Niere überziehenden Peritoneums nach oben hin mit Zwerchfell, Quercolon und Leber, Uebergreifen der Tuberculose auf die normalgrosse Leber an circumscripter Stelle. Rechter Ureter zu fingerdickem Strang entartet, der aber noch deutlich klaffendes Lumen weist. Extremste Blasentuberculose: Wand bis $1\frac{1}{2}$ cm dick, Innenfläche schmierig käsig, Cavum sehr gering. Vor der Pars nuda urethrae hört die Tuberculose auf, weiter nach vorn ist die Harnröhre ganz gesund. Linke Niere zeigt gar keine Spur von Tuberculose (nur ganz leichten Wachsglanz, auch beginnende Sagomilz vorhanden). Ebenso sind beide Hoden gesund.

Auch hier sehen wir, dass trotz ausgedehnter alter Lungenaffection und ausgedehnter Blasentuberkulose neben der fast völligen Destruction der rechten Niere die linke absolut nicht von Tuberkulose mitergriffen ist; selbst nicht, nachdem eine acute Miliartuberkulose, ebenso wie in dem vorhergehenden Fall, eingesetzt hatte.

Wenn auch namentlich von französischer Seite, so von Tuffier und Vigneron, auf das relativ häufige nur einseitige Befallensein hingewiesen ist, sie rechnen bis zu 50 pCt. aller Fälle, so scheinen mir derartige Nachcontrolirungen am Sectionstisch werthvoll genug, zumal wenn das klinische Bild, wie im letzten Fall,

Unklarheit darüber lassen kann, ob nicht doch beiderseitige Nierenerkrankung vorliegt.

Bemerkenswerth erscheint mir auch die Thatsache, dass bei einer Ueberschwemmung des Organismus mit Bacillen, wie wir es bei der Miliartuberkulose haben, es durchaus nicht der Fall zu sein braucht, wie man wohl zuweilen annimmt, dass die beiden Nieren ihren Antheil mitbekommen; es sei denn, dass die Infection noch nicht so manifest, dass sie ohne Schwierigkeiten makroskopisch oder mikroskopisch erkannt wurde. Es hat nämlich in jüngster Zeit Heyn[1]) aus dem Breslauer pathologischen Institut Fälle publicirt, in denen bei Tuberkulösen eine disseminirte Nephritis durch Tuberkelbacillen veranlasst bestand ohne Bildung von Nierentuberkel.

Als einen dem vorigen in Einigem entsprechenden Fall sei des Weiteren angefügt:

No. 29. Rechte Nierenbeckentuberkulose, rechte Nephrotomie; linke Nierentuberkulose, linke Nephrotomie und secundäre Nephrectomie. Exitus: fr. allgemeine Lungenmiliartuberkulose.

Anna Abicht, 30 Jahre, Maschinenaufseherfrau aus Gera, aufgen. 7. 11. 97, † 7. 1. 98.

Als Kind und junges Mädchen gesund; nur oft heftige Rückenschmerzen. Zweimal geboren. Geburten schwer. Schon früher öfter unangenehme Empfindungen in der rechten oberen Bauchseite, die von den Aerzten auf eine Schnürleber zurückgeführt wurden. Die Rückenschmerzen blieben bis heute bestehen, wurden durch eine Ausschabung der Uterushöhle nicht gebessert, wurden vor ca. 10 Wochen so heftig, dass Pat. nicht mehr gehen konnte, sondern sich zu Bett legen musste. Damals stellte sich auch heftiges Brennen beim Urinlassen ein, häufiger Urindrang. Der Harn selbst wurde trübe. Bald darauf traten Schüttelfröste und Fieber auf, Pat. bekam Schmerzen anfänglich in der rechten, später in der linken Nierengegend, öfter auch anfallsweise Schmerzen, die von der Nierengegend nach der Blase hin zogen, rechts stärker als links. Trotz Blasenausspülungen und innerer Mittel hat sich der Zustand nicht gebessert.

Status: Schwächliche Frau; beiderseits Schmerzen in der Lumbalgegend. Urin sehr trüb, sauer, starker eitriger Bodensatz, mässiger Eiweissgehalt. Sediment besteht mikroskopisch fast nur aus weissen Blutkörperchen. Keine Tuberkelbacillen gefunden.

In der rechten Nierengegend ist eine ziemlich grosse, empfindliche Resistenz zu fühlen. Temp. bis 39,5; Eiweissgehalt $^1/_2$ pM.

I. Operation 12. 11. 97. Rechte Nephrostomie: Durch schrägen rechten Lumbalschnitt wird die rechte Niere freigelegt, welche bedeutend

---

[1]) Heyn, Ueber die dissem. Nephritis bei Tuberculösen ohne Nierentuberkel. Virchow's Archiv. 165. Bd. (Juli 1901).

grösser als die Norm, sonst ist nichts Krankhaftes an ihr nachzuweisen. Eine Incision bringt auch keine Klarheit. Deshalb wird ein Rohr durch die Substanz der Niere ins Nierenbecken hindurchgelegt. Pat. fiebert weiter bis 39° mit zeitweiligen Remissionen; die Urinmenge ist normal, aber es besteht derselbe Eiter- und Albumengehalt. Da wird am 7. 12. ein empfindlicher Tumor in der linken Nierengegend entdeckt.

II. Operation. Linke Nephrotomie 7. 12: Ein linker schräger Lumbalschnitt legt die linke Niere frei. Es findet sich eine grosse bis zur Nierenoberfläche gediehene Pyonephrose, so dass durch die dünne Parenchymschicht Eiter hindurchschimmert. Eine Incision entleert putriden Eiter; es findet sich kein Stein. Der Ureterabgang ist nicht zu finden; das untere Segment der Niere ist wohlerhalten. Drainage, Verband.

Aus der rechten Nierenwunde entleert sich immer Urin, aus der linken lediglich stinkender Eiter. Weder im Sputum noch im Urin sind Tuberkelbacillen zu finden; ein excidirtes Stück der linken Niere enthält nur eine Riesenzelle.

Da Eiterung und Fieber kaum nachlassen wird die

III. Operation 7. 1. 98 vorgenommen und die linke Niere exstirpirt. Dieselbe ist total tuberkulös degenerirt. Nach Ligatur des Nierenstiels hat Pat. keinen Puls mehr, obgleich sie lange kein Chloroform mehr erhalten hat. Nach längerer künstlicher Athmung athmet sie immer wieder einige Male, trotzdem tritt alsbald der Tod ein.

Die Autopsie ergiebt: frische allgemeine Miliartuberkulose der Lungen; das Parenchym der rechten Niere ist ganz intact, nur im Nierenbecken sind vereinzelte tuberkulöse Ulcera zu finden; rechter Ureter stark verdickt.

Diesen Befund einer ausgedehnten einseitigen käsig-cavernösen Nierentuberkulose, daneben einer isolirten Nierenbeckentuberkulose auf der anderen Seite bei anscheinend später sich entwickelnder Miliartuberkulose lässt die strittige Frage aufrollen nach der Descendenz oder Ascendenz der tuberkulösen Infection im Urogenitalsystem.

Die Mehrzahl der Forscher steht wohl auf dem Standpunkt, den auch Orth (l. c., S. 107) einnimmt, dass beide Modi berücksichtigt werden müssen.

Dem suchten auf dem letzten Chirurgencongress 1901 die Tübinger Chirurgen und Pathologen entgegenzutreten, indem namentlich durch experimentelle Ergebnisse Baumgarten[1]) zu dem Resultat gelangt war, dass es auf diesem Wege niemals gelinge, eine Heraufwanderung der Tuberkelbacillen gegen den Flüssigkeitsstrom (auch beim Genitaltract im Vas deferens) zu beobachten;

[1]) Baumgarten, Ueb. experimentelle Urogenitaltub. Arch. f. klin. Chir. 63. Bd. 1901.

diese Beobachtungen deckten sich mit denen von Bruns am klinischen Material. Diese Auffassung ist aber doch nicht ohne Widerspruch geblieben, indem namentlich König auf entgegengesetzte Beobachtungen hinwies. In ähnlichem Sinne äussert sich Schede in der jüngsten diesbezüglichen Publication (l. c., S. 477), dass man jedenfalls noch heute daran festhalten müsse, dass eine aufsteigende Tuberkulose der Harnwege beim Menschen vorkommt. Er sagt, man wird auf eine schliessen können, wenn sich mit einer ausgedehnten Blasen- und Uretertuberkulose oberflächliche Erkrankungen im Nierenbecken und beginnende Ulcerationen oder tuberkulöse Infiltrationen etwa an den Papillenspitzen verbinden. Uebertrieben sei jedenfalls aber Tuffier's Anschauung, der fast jede Tuberkulose der zweiten Niere für eine durch aufsteigende Infection hervorgerufene hält.

Der letzthin besprochene Fall lässt auch den Verdacht aufkommen, dass es sich um eine derartige ascendirende Form handelt. Das völlige Freibleiben der rechten Niere, das Ergriffensein nur des dazugehörigen Nierenbeckens bei anscheinend entzündlicher Betheiligung des Ureters sprechen dafür, obgleich immerhin die Möglichkeit offengelassen bleiben muss, dass bei einer hämotogenen Infection auf ihrem Wege zur Niere die bacillären Embolien schon am Becken zur Ansiedelung gekommen sind.

Die bisher aufgeführten 6 Fälle müssen auffallen dadurch, dass sie alle mit dem Exitus letalis endeten. Die zusammenhängende Beleuchtung der Gründe behalte ich mir bis zum Schluss dieses Abschnittes vor. Ich will nun diese Reihe von Fällen, um das spätere erfreulichere Bild nicht zu stören, beschliessen mit noch zwei tödtlich endenden Fällen, von denen bei dem einen leider ein bei der Operation übersehener Fehler den Ausgang herbeiführte, während bei dem anderen nur eine Nephrotomie ausgeführt wurde, die den deletären Charakter offenbarte.

No. 30. L. käsig-cavern. Nierentub.; l. Nephrotomie, l. secundäre Nephrectomie, Exitus durch Peritonitis diffusa.

Margarethe L., 27 Jahre, Lehrerin aus Pössneck. 1897, No. 251, aufg. 16. 10., gest. 27. 11.

Anamnese: Vater an Nierensteinen gestorben, Mutter unterleibsleidend. Pat. ist früher immer gesund gewesen. Seit einigen Jahren hat sie zeitweise Schmerzen in der linken Lendengegend, die in den Rücken ausstrahlen. Im Anschluss an eine Menstruation Mai 1896 trat ein besonders heftiger Schmerz-

anfall auf, der auf Ruhe sich besserte, Ende Mai 97 trat derselbe Anfall heftiger auf. Im Urin soll damals nichts gefunden sein. Die Anfälle wiederholten sich, so dass Pat. sich Ende Juni 97 in ein Krankenhaus aufnehmen liess. Dort bekam sie ein Pessar, das aber wegen starker Urinbeschwerden nicht vertragen wurde. Acht Tage später begann Pat. zu fiebern; es wurden Blasenausspülungen gemacht. Die Schmerzanfälle links wurden aber stärker und häufiger und traten schliesslich auch rechts auf; links soll sich auch allmälig eine Resistenz gebildet haben. Im August gesellten sich zum Fieber bis 40,0 Schüttelfröste; auch soll damals zuerst Eiter im Urin aufgetreten sein. Vor den Schmerzanfällen soll der Urin nach Angabe der Pat. viel klarer sein. Vor einigen Tagen soll angeblich ein kleiner Stein per urethram abgegangen sein, der fast wie ein Ureterstein aussieht. Pat. wird von der gyn. Klinik, in die sie geschickt, transferirt, da sich nicht nur in der linken Nierengegend ein Tumor, sondern auch rechts eine deutlich vergrösserte Niere findet. Urin enthält wenig Eiterkörper und etwas Albumen. Es besteht Fieber bis 39°; Urinmenge pro die meist 600 ccm.

I. Operation, l. Nephrotomie 20. 10. 97: Ein schräger linker Lumbalschnitt führt auf die ziemlich grosse, sonst scheinbar nicht veränderte linke Niere. Eine Fluctuation ist nach Abziehen der Caps. fibrosa nicht nachzuweisen. Bei einer Probepunction durchs Parenchym bis ins Becken entleert sich aber viel Eiter. Der Sectionsschnitt wird nun gemacht und führt in ein grosses Nierenbecken, ein Stein ist in ihm nicht zu finden, eine Sondirung des Ureters gelingt nicht. Tamponade der Niere sowie Drainage. Verband.

Die Temperatursteigerung ist nach der Operation sofort auf die Norm herabgegangen. Urinmenge post operationem am 1. Tag: 600, 2. Tag: 800, 3. Tag: 900 und so fort bis 1200 steigend. Am 22. October ist noch $^1/_4$ pM. Albumengehalt, am 23. October ist der Urin absolut klar. Die Pat. erholt sich sehr.

Nach Allem musste man annehmen, dass der Urin nur von der rechten Seite geliefert wurde, und zwar in ausreichender Weise; von der linken Niere scheint gar kein Urin in die Blase zu fliessen. Daher wird weiteres Vorgehen beschlossen:

II. Operation, l. Nephrectomie 24. 11: Der Schnitt wird erweitert, das Nierenbecken freipräparirt und incidirt. Es zeigt sich, dass der Ureter viel zu hoch abgeht und der Eingang in ihn vom Nierenbecken auf 2—3 mm verengt ist, weiter unten ist der Ureter normal. Bei diesen Manipulationen ist das Peritoneum versehentlich an einer Stelle eröffnet worden. Es wird sofort durch Catgutnähte geschlossen. Die Exstirpation der linken Niere gelingt dann ziemlich leicht. Wunde wird ausgestopft und drainirt.

Der Urin ist tagsdarauf wieder eiweisshaltig ($^1/_2$ pM.), der Puls sehr frequent, Pat. macht einen collabirten Eindruck und unter zunehmender Schwäche tritt am 27. November 97 der Tod ein.

Die Section ergab nun eine diffuse Peritonitis. Am Mesocolon descendens fingerbreit neben dem III. Lendenwirbel war eine mit einem gezackten, mehrfach suggillirten Saum versehene graugelb belegte Zusammenhangstrennung, in deren Bereich 3 Catgutnähte durchgeführt waren.

In der rechten Niere fanden sich längs des convexen Saums gruppenweis gelbgraue Tuberkel. Die Niere mässig gross, ziemlich fest; Rinde und Mark gelblichbraun, hier und da leicht grauweiss gestreift. In Becken und Kelchen bräunlich trüber Inhalt und etwas derber schwarzbrauner Harnsand. Die Schleimhaut gleichmäsig verdickt und glatt. Der Eingang zum Ureter 50 mm, vom oberen Ende des 76 mm langen Nierenbeckens ein rundes, kaum stecknadelkopfgrosses Grübchen darstellend, welches die 2 mm Sonde eben passirt, um ungehindert in den 12 mm im Umfang haltenden Ureter zu gelangen.

Der nächste Fall gehörte den damals noch wenig entwickelten Anfängen des Eingriffs bei Nierentuberculose an. Die Nephrotomie eröffnete einen grossen Abscess, von weiterem Vorgehen wurde dann abgesehen; dies hätte auch nicht weiter zur Ausführung gelangen können, da Patient einer universellen Tuberculose bald erlag.

No. 31. Nephrotomie rechts wegen grossem tuberculösen Eitersack; universelle Urogenital- und Lungentuberculose, Exitus (linke Niere nur amyloid).

45jähriger Maurer. Vater des Patienten an Lungenschwindsucht gestorben. Er selbst will, abgesehen von einem acuten Magenkatarrh, immer gesund gewesen sein. Vor ca. 8 Monaten trat starkes Brennen beim Uriniren auf. Patient wurde dann längere Zeit als nierenkrank behandelt; es gesellten sich Schmerzen in der Blasen- und Stechen in der rechten Nierengegend hinzu, weshalb sich Pat. am 5. 6. 89 in die medicinische Klinik aufnehmen liess.

Der damals erhobene Status lautet: Schlaffe Muskulatur, geringer Panniculus, blasse Gesichtsfarbe. Stechende Schmerzen in der rechten Seite, Brennen und Stechen in der Harnröhre beim Urinlassen; der Urin muss fast alle Stunde entleert werden. Mattigkeit, wenig Appetit.

Einige feuchte Rasselgeräusche links vorn oben, Athmungsgeräusch daselbst unbestimmt. Bauch rechts stärker vorgewölbt; zwischen Spin. il. ant. und Rippenbogen ein über mannsfaustgrosser, harter, höckeriger Tumor palpirbar, der sich von der Lendengegend aus der von vorn palpirenden Hand entgegendrücken lässt — sicher der Niere angehörig. In der linken Nierengegend nichts Auffallendes nachweisbar. Harn trüb, schmutzig, bräunlichgelb, stark sedimentirend, sauer reagirend. Viel Eiweiss, kein Zucker. Mikroskopisch viele weisse, mässig zahlreiche rothe Blutkörperchen, in allen Präparaten Tuberkelbacillen. Concremente sind in der Blase nicht nachweisbar.

Operation (r. Nephrotomie) 3. 8. 89. Durch hinteren Schrägschnitt wird die rechte Niere frei gelegt. Ihr unterer Abschnitt ist zu dem vorher gefühlten Tumor aufgetrieben, zeigt gelblich-graues Aussehen, deutliche Fluctuation. Incision eröffnet einen grossen Hohlraum, der neben dünnem käsigen Eiter dicke bröckelige Käsemassen enthält. Derselbe wird ausgekratzt, wobei ein vollständiger Ausguss des Nierenbeckens entleert wird. Da die obere Hälfte der Niere noch anscheinend gesund und die Beschaffenheit der anderen Niere

zweifelhaft ist, wird von der Exstirpation zunächst Abstand genommen. Durch ausgiebige Drainage wird für freien Abfluss der Secrete nach aussen gesorgt, so dass die Leistung der linken Niere aus dem per vias naturales entleerten Urin beurtheilt werden kann.

Verlauf: Pat. hat vor wie nach der Operation immer hohe Temperaturen (Abends über 38 und 39). Die durch die Harnröhre ausgeschiedene Urinmenge beträgt rund 900 ccm. Auch in diesem Urin sind Tuberkelbacillen nachweisbar, so dass angenommen werden muss, dass auch die linke Niere oder die Blase tuberkulös ist, da der Urin der rechten Niere durch die angelegte Fistel abläuft.

Pat. muss täglich verbunden werden. Er wird von Tag zu Tag matter; leidet an häufigen Diarrhöen. Exitus am 11. 9. 89.

Section (12. 9): Beide Lungen vorgeschritten tuberkulös; tuberkulöse Darmgeschwüre. Der Rest der rechten Niere enthält viele kleinere Käseherde, ist amyloid degenerirt. Wandung von Becken und Kelchen vorgeschritten verkäst: von gleicher Beschaffenheit ist der Ureter. Die ganze Schleimhaut der Harnblase ist bis auf die stark verdickte Muscularis durch tuberkulöse Geschwüre zerstört. Pars prostatica urethrae von einem zackigen tuberkulösen Geschwür eingenommen, in der Prostata selbst ausgedehnte Verkäsungen. Der linke Ureter ist erweitert, von dickem gelben Eiter gefüllt, seine Mucosa einfach geröthet. Die linke Niere ist ziemlich gross; Becken und Kelche etwas weit; randförmige und zackige braungelbe Concremente in ziemlicher Menge enthaltend; die Schleimhaut ist geschwellt; blauroth, streckenweise mit schmutzig-graugelben zähen Belegen versehen. Nierenparenchym einfach hyperämisch. Der linke Nebenhoden ist von einem Kranz bis erbsengrosser Verkäsungen durchsetzt.

Diesen 8 letalen Fällen können wir erfreulicher Weise nun eine Zahl von 7 Fällen gegenüberstellen, bei denen wir gute, zum Theil vortreffliche Resultate durch unsere Operationen gezeitigt haben.

Die zu dieser Gruppe gehörigen 3 männlichen Patienten haben alle das Gemeinsame, dass sie combinirt mit ihrer Nierentuberculose und dem dadurch indicirten Eingriff (Nephrectomie) gleichzeitig Tuberculose der Blase resp. der Testikel hatten, welche auch dort noch weitere Eingriffe nöthig machten oder gemacht hatten. Alle drei Fälle kamen zu einer Zeit in Behandlung, wo die Tuberkulinbehandlung eine neue Aera in der Tuberkulosetherapie eröffnete. Hat sich diese Hoffnung auch nicht bestätigt, so liefern alle drei dieser Fälle den direkten Nachweis, dass nicht nur eine günstige Beeinflussung, sondern ev. auch dass eine direkte Heilung durch das Koch'sche Mittel erzielt werden kann. Eine Thatsache, die bei dem zuweilen spöttischen Verächtlichmachen des ganzen

Princips der Serumbehandlung, speciell bei Tuberkulose, nicht genug hervorgehoben werden darf[1]).

Bei der Anordnung der folgenden Fälle gehe ich von der Dauer des Operationsresultates aus. Fall 28—30 sind schon in der Niemeyer'schen Dissertation publicirt worden; ebenfalls haben sie wie No. 31 Verwerthung in der Doctorarbeit von Facklam über die Resultate der wegen Nierenphthise vorgenommenen Operationen gefunden. Da diese aber schon 1893 erschienen ist, so bieten heute die betreffenden Fälle ein ganz anderes, und zwar kann man sagen, meist sehr erfreuliches Aussehen, wie dazumal.

Den geringsten Dauererfolg konnten wir erzielen bei einem Patienten, der eine chronisch disseminirte Tuberculose jedenfalls wohl beider Nieren hatte, von denen aber zunächst nur die eine manifest wurde, die weiteren Complicationen sind aus der Krankengeschichte zu ersehen. Die rechte Nephrectomie, welche dem Patienten zunächst eine bedeutende Besserung seines Befindens brachte, überlebte Patient noch 3 Jahre.

No. 32. Exstirpation einer rechten tuberculösen Niere; vorläufige Heilung; später Blasen- und Nebenhodentuberculose (Sectio alta u. Castratio). Tod 3 Jahre später.

Herr S., 32 Jahre alt, aus Gera, ist früher bis auf eine Pleuritis, welche anscheinend vollständig und ohne Folgen ausheilte, stets gesund gewesen. Vor $1^1/_2$ Jahren wurde bei ihm ein Nierenleiden constatirt mit Eiweissgehalt des Urins. Erst vor $^1/_2$ Jahre stellten sich Schmerzen in der rechten Nierengegend, Brennen und Stechen in der Harnröhre und Eichel mit Fieberbewegungen ein. Die Untersuchung im August 1890 ergab einen ziemlich gut genährten Mann, in dessen rechter Nierengegend sich deutlich ein Tumor palpiren liess, die linke Seite war normal. Der Urin war eiter- und eiweisshaltig mit Tuberkelbacillen; seine Menge betrug 1500—2000 ccm.

Diagnose: Tuberculose der rechten Niere und wahrscheinlich auch der Blase.

Operation (r. Nephrectomie) am 26. August 1890. Schräger Lumbalschnitt. Nach Freilegung der Niere sieht man auf ihrer Oberfläche einzelne deutliche Tuberkel, sowie grössere, diffus graugelblich verfärbte Partien. Die Kapsel zeigte ebenfalls Knötchen und kann wegen starker Adhäsionen nicht vollständig abgelöst werden. Auch das Peritoneum ist an einer Stelle deutlich mit Knötchen besetzt. Der Stiel wird zunächst in toto unterbunden

[1]) Vergl. übrigens P. F. Krause: Auf welche Ursachen ist der Misserfolg der Tuberculintherapie des Jahres 1891 zurückzuführen. — Zeitschr. für Hygiene u. Infectionskrankh. 33. Bd. 1901.

und dann die Gefässe nochmals einzeln. Der Ureter wird so weit als möglich resecirt und abgebunden. Ausspülung, Naht, Drainage. Die exstirpirte Niere ist ums Doppelte vergrössert, die Nierensubstanz ist nirgends zerstört, sie zeigt aber sowohl in der Rinde, als im Mark zahlreiche graue oder gelbliche Tuberkel. In dem etwas dilatirten Nierenbecken findet sich eine ausgeprägte, käsig granulirende Tuberculose. Das herausgeschnittene Stück des Ureters ist derb und verdickt und bis an die Schnittstelle deutlich tuberculös. Das Mikroskop bestätigte die Diagnose.

Nach der Operation wurde die Temperatur bald normal. Der Wundverlauf war günstig, am 10. November war nur noch eine mässig secernirende Fistel von einigen Centimetern Tiefe und $^1/_2$ cm Breite vorhanden. Der Urin zeigte dauernd Eiter und Eiweiss und einige Blasenepithelien, seine anfängliche Verminderung auf 600—700 ccm verwandelte sich nach wenigen Tagen in eine deutliche Polyurie mit mehr als 2000 ccm Ausscheidung. Der Patient bekam anfangs kleine, später grosse Dosen Tuberculin bis zum Juni 1891, wo er die Klinik verliess und ausserhalb derselben die Behandlung mit sehr kleinen Dosen fortsetzte. Eine Reaction ist während dieser ganzen Zeit nicht eingetreten. Jedoch erholte sich der Kranke so weit, dass er wieder grössere Spaziergänge unternehmen konnte; er gewann 25 Pfund an Gewicht. Ein lästiger Harndrang und mehrmalige Blasenblutungen hielten aber in unserem Patienten das Bewusstsein seiner schweren Krankheit aufrecht, das bei dem im Uebrigen durchaus gesund und kräftig aussehenden Manne, der ausser seinem Harndrang durchaus gar keine subjectiven Krankheitssymptome darbot, leicht hätte schwinden können. Diese Epoche relativen Wohlbefindens sollte nun bald einer anderen Platz machen, in der Patient dauernd auf's Krankenlager geworfen wurde, um einem schleichend langsamen Siechthum entgegenzusehen. Ende November 1891 stellten sich heftige Schmerzen im linken Hoden ein, die nach kurzer Zeit nachliessen, als ob es sich um eine acute Entzündung gehandelt habe. Jedoch bemerkte Patient eine allmählich zunehmende Schwellung des linken Hodens und stellte sich im Januar 1892 in folgendem Zustand vor: Das Aussehen ist das eines kräftigen gesunden Mannes, derselbe ermüdet leicht und leidet an quälendem Harndrang. Der Urin ist stark eiweisshaltig und enthält zahlreiche Tuberkelbacillen. Der linke Nebenhode ist knollig verdickt, von derber Consistenz, der linke Hode ist kleinhühnereigross. Samenstrang ist anscheinend nicht verdickt.

Diagnose: Epididymitis tuberculosa sinistra mit secundärer Hydrocele testis.

Die am 26. Januar 1892 vorgenommene Exstirpation des linken Testis, wobei der Samenstrang möglichst hoch abgetrennt wird, bestätigt die Diagnose, welche durch die mikroskopische Untersuchung noch erhärtet wird. In der Scheidenhaut des Hodens befanden sich mässige Mengen einer klaren Flüssigkeit. Der Nebenhode ist mit seiner Umgebung verwachsen; in der Kopfhälfte desselben befinden sich zwei grosse runde Käseheerde; auf dem Durchschnitt quillt Eiter aus demselben hervor. Anfangs trat anscheinend Heilung p. pr. ein: nach einigen Wochen aber entwickelte sich ein derbes Infiltrat in

dem Stumpfe des Samenstranges und eine Fistel in der bereits vernarbten Wunde.

Am 5. März 1892 wird ein dem Bett des exstirpirten Samenstranges entsprechender Abscess incidirt, dessen tuberculöse Granulationen und Abscessmembranen mit dem scharfen Löffel ausgekratzt werden. Das Mikroskop erwies mit Sicherheit, dass es sich um ein Recidiv der Tuberculose handelte. Die Wunde granulirte langsam aus, ohne zur völligen Vernarbung zu kommen: das subjective Befinden des Patienten blieb — abgesehen von den alten Harnbeschwerden — ein leidlich gutes, so dass Pat. vom 8. Tage nach der letzten Operation ab bis Mitte April den grössten Theil des Tages ausser Bett sich befand und auch kleinere Spaziergänge im Garten unternahm. Dann wurde der Harndrang heftiger, es stellten sich Blasenblutungen ein; der Urin, mit Blut und zähem Schleim und Eiter durchsetzt, konnte nur mühselig und unter grossen Schmerzen entleert werden. Nachdem mehrere derartige mit leichtem Fieber verknüpfte Attaquen vorübergegangen waren, nahmen am 4. und 5. März die Blutungen einen gefahrdrohenden Charakter an unter gleichzeitig auftretender Incontinenz der Blase. Pat. entleerte stündlich stark bluthaltigen Urin unter unsäglichen Schmerzen und in der Zwischenzeit floss der Urin tropfenweise aus der Harnröhre ab. Am Nachmittag des 5. März sistirte die Harnentleerung mehrere Stunden, der Eingang zur Harnröhre musste völlig verlegt sein, Abends wurde die Passage durch Entleerung grosser Schleim- und Blutballen wieder frei. Da aber in der folgenden Nacht eine unüberwindliche Retentio urinae eintrat, die zu den heftigsten kolikartigen Schmerzen führte, so dass Pat. laut stöhnend und schreiend im Bett sich herumwälzte, eine in der Nacht vorgenommene Katheterisirung der mit Blutgerinnseln gefüllten Blase nur vorübergehenden Effekt hatte, am 6. und 7. März der Urin nur noch tropfenweise abfloss und die Temperatur auf 40° C. gestiegen war, musste zu einem operativen Eingriffe geschritten werden, den man mit Recht bis zu einem Zeitpunkte hinausgeschoben hatte, wo ein weiteres Zögern den Tod des Pat. zur Folge gehabt hätte.

Am 7. März wird zunächst die Sectio alta vorgenommen. Die Innenwand der etwas kleinen Blase ist mit fibrinösen Belägen und grauweissen Auflagerungen versehen; ein grösseres, gewissermassen handgreifliches Ulcus, wie man es nach den extremen Blutungen hätte vermuthen sollen, wurde nicht gefunden. Die linke Ureterenmündung war deutlich sichtbar, aus derselben entleerte sich anscheinend klarer Urin; der Ureterenwulst imponirte als ein dicker, gequollener, ins Blaseninnere vorspringender Pfropf. Die beschriebenen Auflagerungen sind auf der Schleimhaut der ganzen Blase diffus deponirt, besonders aber an der hinteren Wand und in der Gegend des Blasenhalses. Die erkrankte Schleimhaut wird mit dem scharfen Löffel ausgekratzt, ein aus dem Anfang der Harnröhre entfernter Schleimhautfetzen erweist sich ebenfalls als tuberculös. Hierauf wird die Pars membranacea der Harnröhre vom Damm aus eröffnet unter nicht unbeträchtlicher Blutung und ein von hier aus in die Blase eingeführtes Gummirohr in die Dammwunde eingenäht; die Wunde wird tamponirt. Da dieses Rohr sich gleich am nächsten Tage verstopft und nach

mehrmals vorgenommenen Versuchen, dasselbe wieder durchgängig zu machen, doch aller Urin aus der vorderen Blasenwunde abfliesst, wird dasselbe am 7. Tage entfernt. Beim Herausziehen des Tampons aus der Dammwunde tritt eine etwas erheblichere Blutung ein, und da ein 10 Tage später abermals gemachter Versuch, ein weiches Rohr vom Perineum aus in die Blase einzuführen, wiederum eine Blutung zur Folge hat, so wird vorläufig von einer Drainage der Blase von unten her Abstand genommen. Sämmtlicher mit zähem Schleim und grünem Eiter gemischter stinkender Urin fliesst aus der Bauchwunde ab, allabendlich besteht Fieber von 38—39°. Der Kräfteverfall ist ein sehr langsamer, doch machen sich in letzter Zeit allerlei anderweitige Störungen (Herzpalpitationen, Blutungen aus der Nase) geltend, die auf stärkeres Ergriffensein des Gesammtorganismus hindeuten. Ende Mai bricht die Narbe in der rechten Seite wieder auf, es entleeren sich grössere Mengen von tuberculösem Eiter, der sich wahrscheinlich in dem zurückgelassenen Ureter angehäuft hatte. Daraufhin erholt Pat. sich wieder etwas. Im Anfang des Jahres 1893 trat ein allmählicher Verfall der Kräfte des Patienten ein und im März 1893 erfolgte sodann der Tod.

In diesem Falle war augenscheinlich die linke Niere zur Zeit der Exstirpation der rechten schon schwer erkrankt, so dass also die Behandlung mit Koch'scher Lymphe ohne Erfolg bleiben musste. Erwähnenswerth ist, dass die linke Niere trotz ihrer Erkrankung vollständig genügend post operationem functionirte; es entstand sogar Polyurie. Auf das Eintreten dieser Polyurie ist erst in letzter Zeit geachtet worden und nur Herczel[1]) macht einige genaue Angaben darüber.

Im Uebrigen beweist der Verlauf dieses Falles, mit welcher Energie sich ein von Hause aus gesunder Organismus gegen die Tuberculose wehrt; Pat. ist nicht hereditär belastet, deshalb vielleicht seine Zähigkeit gegenüber der tückischen Krankheit. Der letzte Eingriff, die Sectio alta, hat nicht den gewünschten Erfolg gehabt; wegen der starken Blutung und des hohen Fiebers konnte man grössere, mit Granulationen überkleidete Flächen voraussetzen; sie waren nicht vorhanden, nur der Blasenhals resp. der Beginn der Urethra zeigte weiches, schwammiges Gewebe.

Später zeigte sich, dass wahrscheinlich die Anhäufung von Secret in dem zurückgelassenen rechten Ureter theilweise die Ursache des Fiebers gewesen war. Nach Perforation der alten Narbe besserte sich das Allgemeinbefinden, so dass Pat. Ende Juli, zeitweise fieberfrei, wieder an Körpergewicht zunahm. Blasenschmerzen beim Uriniren waren im Allgemeinen geringer als früher, aber immerhin continuirlich, mit zeitweisen Exacerbationen vorhanden.

Wenn auch leider keine Autopsie vorgenommen werden konnte, so ist es höchst wahrscheinlich, dass der Patient schliesslich einer universellen Tuberkulose anheimfiel. Kein Wunder, wenn man die schwere Infection des gesammten Harnapparates ansieht.

---

[1]) Bruns' Beitr. z. klin. Chir. VI. Bd. 1890.

Dass trotz derartiger ausgedehnter Processe es aber doch noch zu einem Zurückgehen der Erscheinungen und Rückbildung der Erkrankung kommen kann, lehrt ein in gewisser Beziehung ähnlicher Fall.

No. 33. Tuberkulose des Urogenitalapparates, linke Nephrectomie, Boutonnière, Tuberculinbehandlung, Heilung.

Otto P., 16 Jahre alt, stammt aus tuberkulös belasteter Familie, der Grossvater ist an Phthise gestorben. Er selbst ist früher stets gesund gewesen. Im Februar 1889 fühlte der Kranke plötzlich beim Turnen heftige Schmerzen in der Gegend der linken Niere. Späterhin traten Schmerzen zwar noch mehrmals auf, aber in weit geringerem Maasse, so dass wieder leichte Turnübungen möglich wurden, bis ungefähr zur Mitte des Mai. Allmälig trat jetzt starke Mattigkeit ein. Eine ärztliche Untersuchung des Harns constatirte Eiweissgehalt, auch etwas Blutbeimischung wurde von Zeit zu Zeit bemerkt. In dieser Zeit traten auch Schmerzen in der Blase und beim Urinlassen in der Eichel auf. Im Herbst stellten sich auch leichte, abendliche Temperaturerhöhungen mit Frösteln ein. Bei einer neuen Harnuntersuchung fanden sich jetzt neben Eiweiss auch Eiterkörperchen, aber keine Cylinder und keine Tuberkelbacillen. In der linken Nierengegend war ein auf Druck schmerzender Tumor nachweisbar.

Die Diagnose wurde auf Tuberkulose der linken Niere und wahrscheinlich auch der Blase gestellt.

Operation, linke Nephrectomie am 25. November 1889. Seitenlage mit untergeschobenem Rollkissen. Schräger linker Lumbalschnitt. An der freigelegten linken Niere zeigt sich die Kapsel adhärent, am oberen Abschnitt ist die Oberfläche gelblich gefärbt und vorgewölbt mit Fluctuation. Bei Incision an dieser Stelle entleert sich ca. $^1/_4$ Liter Eiter. Auch an den übrigen Theilen der Rinde finden sich einzelne kleine Eiterherde. Nach Ausspülung des Organs wird der Stiel zunächst in 2 Portionen unterbunden und alsdann die Gefässe nochmals einzeln. Der Ureter ist als harter, dicker Strang nach unten ziehend zu fühlen, seine Wandung ist mit zum Theil käsigen Granulationen ausgekleidet; dieselben werden, soweit zugänglich, ausgekratzt. Ausspülung mit Sublimat, Eingiessen einer Wismuthaufschwemmung, Tamponade der Höhle mit Jodoformgaze.

Die exstirpirte vergrösserte Niere zeigt sich, ausser von dem grossen Abscess in der oberen Hälfte, noch von etwa 5 kleineren, bis wallnussgrossen und einer Anzahl ganz kleiner Abscesse durchsetzt. Die Wandungen derselben sind bedeckt von schlaffen, zum Theil käsigen Granulationen. Das Mikroskop ergab Tuberkulose.

Am Tage nach der Operation relatives Wohlbefinden, am zweiten Tage hartnäckiges Erbrechen. Urinmenge in den ersten 24 Stunden ca. 750 ccm: starker Eiweiss- und Eitergehalt, auch einige rothe Blutkörperchen. Das Erbrechen hörte am folgenden Tage auf. Am 1. December Entfernung des Tam-

pons. Die tägliche Urinmenge hob sich bald auf 1200—1600 ccm. Die Temperatur stieg Abends bis zum 8. December bis gegen 38°, Morgens normale Temperaturen, nach dem 8. December auch Abends keine Steigerung mehr. Entlassung am 10. Januar 1890. Der Urin war immer noch eiter- und eiweisshaltig, der Pat. hatte aber keine Beschwerden mehr. Der Appetit war gut, das Körpergewicht hatte zugenommen. Am 31. Mai stellte der Kranke sich wieder vor mit einer Fistel an der Stelle der Operationswunde, die beständig etwas eitriges Secret lieferte. Die Fistel wurde erweitert und ausgekratzt, soweit als möglich. Entlassung mit Drain. In den ausgeschabten Granulationen wurden wieder Tuberkel nachgewiesen. Der Urin war unverändert, das Allgemeinbefinden war gut.

Nach Bericht vom 2. October 1890 war die Wunde zwar geheilt, das Befinden hatte sich aber bedeutend verschlechtert. Der Urin enthielt viel Eiweiss. Von Zeit zu Zeit traten Schmerzen unbestimmter Art in der rechten Nierengegend auf, ausserdem entwickelten sich allmälig Blasenbeschwerden, zuerst nur leichter Tenesmus und brennendes Gefühl in der Harnröhre. Am 9. November stellte der Kranke sich wieder vor mit äusserst quälendem Tenesmus und heftigen Schmerzen nach dem Uriniren. Trotz starkem Harndrang wurde jedesmal nur wenig Urin entleert, stets unter Schmerzen. Am Tage seiner Wiederaufnahme in die Klinik war 24 Stunden lang kein Harn mehr entleert. Es wurde katheterisirt mit dem Erfolge, dass hernach der Urin wieder spontan entleert werden konnte. Die Schleimhaut der Urethra war, soweit sichtbar, deutlich verdickt und etwas vorgetrieben, die Urethra auf Druck sehr empfindlich. Nach einer genaueren Untersuchung in Narkose wurde die Boutonnière gemacht. Der Bulbus urethrae zeigte sich stark verdickt. Nach Spaltung der Harnröhre wurden mit dem scharfen Löffel zweeks Untersuchung kleine Schleimhautpartikel aus der Blase entfernt, die schon makroskopisch Tuberkulose erkennen liessen. Drainage der Blase durch ein mit ⊤ Binde befestigtes Doppelrohr. Nach der Operation Schmerzen in der Blase und im After, ständiger Harndrang. Daher wurden nach einigen Tagen die Drains aus der sehr gut aussehenden Wunde entfernt.

Am 20. November war die Harnröhrenschleimhaut abgeschwollen. Der Urin enthielt beim Kochen mit Salpetersäurezusatz nur minimale Eiweissmengen. Am 21. November wurden die Schmerzen sehr heftig, der Urin enthielt viel flockiges Eiweiss und geringe Blutbeimengung. Zeitweise wieder Schwierigkeit der Harnentleerung, wohl durch Schleimansammlung erzeugt. Seit einigen Tagen war die Temperatur etwas erhöht gewesen.

Mitte December bekam Pat. zum ersten Male 0,01 Tuberculin und reagirte von da ab bis Ende Januar 1891 jedesmal auf dieselbe Dosis mit Fieber bis 39,5, schwerem Allgemeinbefinden und heftigen localen Reizerscheinungen. Es traten spontan und auf Druck heftige Schmerzen in der rechten Nieren- und Ureterengegend auf unter Steigerung des Eiter- und Eiweissgehaltes des Urins. Letzterer war mehrmals durch Schleim-, Eiter- und Blutbeimengung so dickflüssig geworden, dass die Entleerung grosse Schwierigkeiten machte und mit den grössten Schmerzen verknüpft war; zudem wurde Pat. von einem

fast permanenten, äusserst schmerzhaften Blasentenesmus gequält. Dabei war der Leib andauernd hart gespannt, Pat. lag immerwährend mit flektirten Schenkeln im Bett und jeder Versuch der Streckung erhöhte die Schmerzen in der rechten Nieren- und in der Blasengegend. Der Urin enthielt zu dieser Zeit andauernd zahlreiche Tuberkelbacillen; auch wurde mehrmals blutig tingirtes Sputum expectorirt. Um dem zähen schleimigen Urin Abfluss zu verschaffen, musste die Dammwunde mehrmals stumpf erweitert werden. Ende Januar wurde eine derartige Dilatation in Narkose vorgenommen und daran eine Untersuchung des Harnapparates von der Perinealwunde und vom Rectum aus (die Finger der einen Hand im Rectum, die der anderen von der Dammwunde aus in der Blase) angeknüpft, die zu folgendem Ergebnisse führte: kleine Prostata, sehr kleine Blase, deren Schleimhaut ungewöhnlich rauh, Blase jedenfalls nicht grösser wie ein Gänseei, sehr dickwandig. Oberhalb der kleinen Prostata fühlt man einen eisenharten Tumor von Hühnereigrösse, welcher in der Mitte eine Delle hat und rechts ungleich stärker entwickelt ist als links, und sich beiderseits auf die Ureterenanfänge ausdehnt. Zwischen Prostata und dem Tumor ist ein seichter Einschnitt, der sich ganz weich anfühlt und jedenfalls mehr normale, nicht verdickte hintere Blasen- und vordere Rectalwand darstellt. Von Ende Januar bis Mitte Februar reagirte Pat. auf 0,02 Tuberculin mit 40° Fieber; die Harnbeschwerden blieben mit gleicher Intensität bestehen. Von da ab reagirte Pat. auch auf grosse Dosen bis zu 0,06—0,1 nur noch sehr wenig, Fieber bis 38° trat auf, jedoch waren die Allgemeinerscheinungen gleich Null und die localen Beschwerden besserten sich soweit, dass Pat. im März, mit einem Harnrecipienten versehen, das Bett verlassen und stundenlang bei anderen Patienten der Klinik Besuche machen und sich auch draussen bewegen konnte.

Eine Untersuchung in Narkose am 3. März ergab dasselbe objective Resultat wie im Januar. Am 19. April 1891 wurde Pat. in seine Heimath entlassen und im Januar 1892 erfuhr man, dass derselbe sich 6—8 Stunden täglich auf einem Comptoir beschäftigt und mit seinem Urinal ein ganz erträgliches Dasein führt. Pat. hatte vom April 1891 bis Januar 1892 ungefähr 25 Pfd. an Gewicht zugenommen, sah so blühend aus, dass er oft nach dem Befinden seines „kranken Bruders“ gefragt wurde, da Niemand in ihm einen Patienten vermuthete. Seit Februar 1892 sind die Beschwerden wieder stärker, so dass Pat. wieder grössere Dosen Morphium gebraucht, doch ist der Ernährungszustand ein gleich günstiger geblieben. Nach Mittheilung des Herrn Geheimrath Seydel-Jena vom November 1901 befindet der Pat. sich jetzt völlig wohl. Die Beschwerden haben vollständig aufgehört. Pat. ist in vortrefflichem Ernährungszustand. Nur die Boutonnièrewunde ist noch nicht geschlossen, wahrscheinlich hat sich eine Lippenfistel gebildet, welche Pat. sich doch noch operativ beseitigen lassen will. Der Urin soll völlig normal sein.

Der primäre Herd musste hier, den klinischen Erscheinungen nach, jedenfalls in der Niere gesucht werden, jedoch war offenbar der Process nicht mehr auf seinen Ursprung beschränkt. Trotzdem

war die Exstirpation unternommen worden, da einmal die Niere den gefährlichsten und zugleich lästigsten Herd darstellte, und da ferner die Blasentuberkulose erfahrungsgemäss sehr lange Zeit ohne allzu erhebliche Beschwerden bestehen kann und sogar der spontanen Ausheilung nicht unzugänglich ist. Leider zeigte sich dann auch bei der Operation und im weiteren Verlauf, dass nicht allein die Annahme einer gleichzeitigen Tuberkulose der Harnwege richtig war, sondern dass auch die andere Niere, dem andauernden Eiweissgehalt nach, nicht intact war, wenn dieselbe auch, der schnellen Compensation und dem Fehlen von Lumbalschmerzen nach, nur in geringerem Grade ergriffen zu sein schien. Der weitere Verlauf und das Befinden des Patienten 12 Jahre nach der Nephrectomie lassen eine vollständige Ausheilung des Processes annehmen.

Als dritten hierhergehörigen Fall reihe ich denjenigen an, bei dem — ohne Voreingenommenheit — der absolute Erfolg der Tuberculininjection in Gemeinschaft mit der Operation seine beste Illustration durch das absolute Wohlbefinden des Patienten noch heute nach 11 Jahren nach den betreffenden Eingriffen erhält.

No. 34. Ausgeheilte Nebenhodentub., linke Nierentub., Nephrectomie; Besserung; Erscheinungen von der rechten Niere; Tuberculinbehandlung; Heilung, 10 Jahre dauernd.

Pastor B., 34 Jahre alt, hat vor 8 Jahren an Tuberkulose beider Nebenhoden gelitten, welche durch Auskratzen mit dem scharfen Löffel vollständig geheilt wurde. Seitdem ist er bis August 1889 stets gesund gewesen. In diesem Monat erkrankte er plötzlich mit heftigen Kolikschmerzen in der linken Seite, welche nach der Eichel und dem linken Bein hin ausstrahlten, verbunden mit Schüttelfrost und Fieber. Der Anfall dauerte circa 12 Stunden und hinterliess eine starke Abgeschlagenheit und Uebelbefinden. In ähnlicher Weise wiederholten sich diese Anfälle in grösseren und kleineren Zwischenräumen noch öfter. Das Verhalten in der Zeit zwischen den Anfällen war verschieden, theils schmerzfrei, theils mit geringeren continuirlichen Schmerzen, die namentlich bei gewissen Körperlagen eintraten. Der Urin war kurz nach den Anfällen meist trübe und es wurden Eiterkörperchen und Eiweiss darin constatirt, in den Zwischenzeiten war er meist klar und reichlich, seltener getrübt. Eine wiederholte, medicamentöse Cur mit Jodkali in der ersten Hälfte des Jahres 1890 hatte jedesmal bedeutende Verringerung der Beschwerden zur Folge, so dass sogar anstrengendere Berufsgeschäfte ausgeübt werden konnten. Seit April 1890 gingen zuweilen vor dem Urinlassen flockige Blutcoagula ab. Schlaf und Appetit waren relativ gut.

Bei der Untersuchung des im ganzen kräftigen Mannes liess sich in der linken Seite ein Tumor nicht palpiren. Der Urin enthielt neben ziemlich viel

Eiweiss sehr zahlreiche, meist büschelförmig angeordnete Tuberkelbacillen. Lungen gesund.

Diagnose: Tuberkulose der linken Niere.

Operation 1. Nephrectomie am 19. Juli 1890. Schräger Lumbalschnitt. Nach Durchtrennung des starken Panniculus, der Muskeln und der ungemein stark entwickelten Fettkapseln präsentirt sich die anscheinend ganz normale Niere; erst nach weiterer Freilegung wurden einzelne graue Knötchen entdeckt. Der Stiel wurde in mehreren Partien unterbunden, trotzdem blutete eine wahrscheinlich abnorm verlaufende Arterie heftig, deren Unterbindung erst nach Entgegendrücken vom Bauch aus gelang. Der Ureter war so morsch, dass er abriss, ein circa 5 cm langes Stück desselben liess sich nach unten hin freilegen und wurde, anscheinend im gesunden, resecirt. Ausspülung mit Sublimat, Tamponade der Höhle mit Jodoformgaze. Die exstirpirte Niere war im Ganzen stark vergrössert und zeigte an beiden Enden eine Anzahl von Prominenzen mit z. Th. grauen, z. Th. gelblichen Knötchen besetzt. Eine besonders starke Hervorragung befand sich am unteren, medianen Ende. Die Oberfläche der Mitte erschien ziemlich normal. Auf dem Durchschnitt war ebenfalls die Mitte fast normal, während das obere und das untere Ende durchweg mit meist grauen Knötchen durchsetzt war. Der starken Prominenz am unteren Ende entsprach eine fast kirschgrosse Abscesshöhle, die mit käsigen Massen belegt war. Das Nierenbecken war fast normal und zeigte nur ganz vereinzelte Knötchen, die Nierenkelche waren etwas stärker afficirt. Das resecirte Stück des Ureters war an seinem oberen Ende circa 3—4 cm weit stark verdickt und erweitert, in der Schleimhaut waren zahlreiche, kleine, graue Knötchen eingelagert. Nach unten hin war die Weite normal und die Schleimhaut weniger krank. Das Mikroskop wies an den afficirten Stellen überall Tuberkulose und Bacillen nach. Am Tage nach der Operation war der Urin in seiner Menge vermindert mit ziemlich starkem Eiweissgehalt, welcher aber am folgenden Tage schon fast verschwunden war. Die Heilung der Wunde ging langsam vor sich, die Höhle begann erst im August sich mit Granulationen in der Tiefe zu füllen. Patient wurde Ende September entlassen. Der Urin war völlig klar und frei von Eiweiss, aber die Wunde noch sehr tief. Der Kranke fühlte sich völlig wohl.

Im October bemerkte er ein leises Druckgefühl in der rechten Nierengegend.

Mitte November traten plötzlich heftige Schmerzen daselbst auf, genau wie bei Beginn der linksseitigen Erkrankung; Patient stellte sich sofort in Jena vor; er wurde direct nach Berlin geschickt, weil damals eben das Koch'sche Mittel bekannt wurde. Er erhielt in toto 17 Injectionen; man begann wegen des Fehlens der linken Nieren mit sehr kleinen Dosen, trotzdem reagirte Patient sehr heftig mit Schüttelfrösten und hohen Temperaturen. Die 4., 5. und 6. Injection war 1 Centigramm stark; auf die 6. reagirte der Kranke nicht mehr. Man stieg alle 2—3 Tage um 1 Centrigramm, ohne dass Reaction eingetreten wäre, bis plötzlich nach der 15. Einspritzung (19. December 1890, 0,09) zur allgemeinen Ueberraschung 40,4 Temperatur und 2stündiger Schüttelfrost auftrat, 11 Stunden nach der Injection beginnend, mit kurzem, sehr

starkem Druckgefühle in der rechten Nierengegend, das übrigens auch dann nicht gefehlt hatte, wenn jede Reaction auf die Injectionen ausgeblieben war. Die beiden nachfolgenden Einspritzungen (0,09 und 0,1) waren ohne jede Einwirkung, so dass jetzt die Behandlung abgebrochen wurde.

Die Wunde war inzwischen langsam kleiner geworden, doch dauerte es noch 6 Monate, bis sie sich vollständig schloss. Inzwischen erholte der Kranke sich sichtlich, gewann circa 25 Pfund an Gewicht, war dauernd frei von Beschwerden. Schon Ostern 1891 nahm er seine amtliche Thätigkeit wieder auf, da er sich kräftig genug fühlte. Von Zeit zu Zeit stellt sich derselbe in Jena vor, so Ostern 1892: Der Urin ist dauernd frei von Eiweiss geblieben, das Allgemeinbefinden ist ein vortreffliches. Auch jetzt 1901 soll sich Patient des besten Wohlseins erfreuen.

Anscheinend ist also hier eine Heilung durch das Koch'sche Mittel herbeigeführt. Dieses glückliche Ereigniss lässt sich event. dadurch erklären, dass es sich rechterseits nicht um Nieren-, sondern um Ureteren- resp. Nierenbeckentuberkulose handelte. Wie die flachen Hauttuberkulosen dem Koch'schen Mittel zugänglich sind, so dürften auch oberflächliche tuberkulöse Infiltrate in Schleimhäuten durch die Anwendung des Tuberkulins beeinflusst werden, weil die Bacillen rasch ausgestossen werden können durch den angeregten, entzündlichen Process. Dafür, dass es sich um Uretertuberculose im vorliegenden Falle handelte, sprechen die starken Kolikanfälle. Wie es scheint, macht die Tuberculose den Nieren selbst oft nur geringe Beschwerden, während primäre Ureterentuberculose alsbald zu Kolikanfällen führt; selbstverständlich treten auch derartige Anfälle auf, wenn infolge primärer Nierentuberculose derbere Blutcoagula im Nierenbecken entstehen; passiren sie die Ureteren, so werden sie ähnlich wirken wie Steine und zu Kolikanfällen Anlass geben. Unser Patient hatte aber bei seinem ersten Anfalle rechterseits keine blutigen Abgänge, daher der Schluss gerechtfertigt erscheint, dass es sich bei ihm im Wesentlichen um Uretertuberculose handelt; dieselbe besteht sowohl rechts wie links; der linke Ureter war gewiss nicht in gesundem Gewebe durchschnitten worden; er hat nie wieder Beschwerden gemacht, es ist also anscheinend auch der linke Ureter durch das Tuberkulin günstig beeinflusst worden.

Der Skeptiker könnte ev. geneigt sein, einzuwerfen, dass eine Ausheilung der fraglichen rechten Affection auch sua sponte hätte zu Stande kommen können, umsomehr da Patient gezeigt hatte,

dass sein Organismus im Stande war, auch anders localisirte Infectionsheerde, nämlich in beiden Nebenhoden, bei relativ nur minimalem operativen Eingriff zur Ausheilung zu bringen. Nun, das genaue Studium der Erscheinungen bei der Injectionskur muss, meiner Ansicht nach, jeden Zweifel an der Wirkung des Tuberkulins aufheben.

Dass Nebenhodentuberculosen auch auf conservativem Wege ausheilen können, wissen wir durch die Erfahrung namentlich derjenigen Chirurgen, welche eine verstümmelnde Operation, wie sie die Castration darstellt, nur ungern ausführen. Auf das Für und Wider will ich hier nicht näher eingehen, die Frage ist gerade in letzter Zeit wieder aufgerollt[1]) worden. Unser Fall zeigt, dass man auch conservativ ev. zum Ziele kommen kann.

Dass man aber auch bei der Nierenchirurgie einmal hoffen kann, dass die tuberculösen Heerde, wenn sie in solcher Ausdehnung sich finden, dass ihre absolute Fortschaffung unmöglich ist, ausheilen, werden wir im nächsten Fall kennen lernen. Bei dieser Patientin war die Nachbarschaft der Niere derartig infiltrirt, dass man ausserdem wieder ein Phänomen beobachten konnte, welches ich schon bei den Nephropyelitiden besprochen habe, das kolossale Vor- und Herabdrängen der Leber nach unten, so dass ihr unterer Rand bis unterhalb des Nabels steht; ich habe die dadurch entstehenden differentialdiagnostischen Schwierigkeiten dort erörtert. Hier war die Herabdrängung scheinbar verursacht durch Abscessbildung um den oberen Theil des Ureters, dann aber auch durch eine gewaltige Schwellung von Lymphdrüsen zur Wirbelsäule hin, welche sich als grosses Paquet präsentirten. Wir dürfen annehmen, dass es sich nur um entzündliche Schwellung, nicht um eine tuberculöse Infiltration gehandelt hat, sonst wäre der Process wohl nicht so ausgezeichnet zur Ausheilung gekommen; was aber auch zur Ausheilung kam, das war ein grosser Abscess am Ureter, in dem das restirende Ende desselben gleichsam schwamm. Das rollt die Frage auf nach der Behandlung des in Frage kommenden Ureters. Theoretisch wäre es ja am richtigsten, den Ureter soweit wie er sichtlich erkrankt, ev. bis zur Blase hin mitzuexstirpiren. Israel

[1]) Lanz, D. Zeitschr. f. Chir. 55. Bd., v. Bruns, Arch. f. klin. Chir. 63. Bd. 1901; Haas, Beitr. z. klin. Chir. 30. Bd. 1901. u. a.

hat die totale Ureterectomie 5 mal mit Erfolg ausgeführt. Auch Weiss spricht die Forderung nach solchem Vorgehen in seiner Arbeit aus der Küster'schen Klinik aus, da bei seinen angeführten Fällen eine restirende Fistel meist auf den Ureter hinführte. Diese sind aber, wie aus seinen Krankengeschichten ersichtlich, z. Th. doch noch definitiv verheilt. Und bei der diesbezüglichen Besprechung führt Schede (l. c. p. 489) an, dass von seinen 22 wegen Tuberculose ausgeführten Nierenexstirpationen 16 heilten, und stets heilten die Ureteren ohne Fistelbildung. Der Ureter wurde dabei meist soweit exstirpirt, dass sein Stumpf noch bequem in den unteren Wundwinkel eingenäht werden konnte, von ihm aus die Schleimhaut soweit als möglich mit dem scharfen Löffel ausgeschabt und ev. mit dem Paquelin ausgebrannt, später das Ureterrohr mit Injectionen von Jodoformemulsion, Milchsäurelösung etc. behandelt wurde.

Auch in unserem Falle wurde der Ureter durch Auskratzen möglichst von den vorhandenen Wucherungen befreit, dann mit Jodoformgaze tamponirt. Die Heilung erfolgte zwar langsam aber vollständig.

No. 35. Rechte Nieren- und Ureterentuberculose, Nephrectomie. Völlige Heilung.

Anna K., 23 Jahre alt, Dienstmagd aus Dothen bei Schkoelen, J.-No. 370, aufgenommen am 24. 12. 91, entlassen am 26. 6. 92.

Anamnese: Vater starb 47 Jahre alt an Wassersucht. Mutter gesund. Geschwister gesund, 2 starben: eins an Diphtherie, eins an Krämpfen. Pat. bis auf eine Kinderkrankheit gesund, gebar vor 2 Jahren. Vor Pfingsten d. J. traten Schmerzen in der rechten Bauchseite auf, der Arzt behandelte auf „Dehnung des Mutterbandes"; seit Pfingsten häufiger Drang zum Uriniren, Regel bleibt aus, seitdem nicht wiedergekehrt. Urin stets trüb. September 91 in die Frauenklinik aufgenommen. Musste sehr häufig uriniren, 2 mal soll ein etwas über stecknadelkopfgrosses Concrement abgegangen sein, nie Blut. Im November wurde einmal hier cystoscopirt, ohne dass man etwas sah; seitdem hohes Fieber.

Status praesens. Blasses, mässig kräftiges Mädchen. Erster Spitzenstoss etwas schwirrend. Herzdämpfung nicht vergrössert. Links unterhalb der Clavicula einige Rhonchi, sonst Nichts auf den Lungen. Leber an der 6. Rippe. Bauch etwas aufgetrieben. In der rechten Bauchseite fühlt man — wegen der grossen Empfindlichkeit sehr undeutlich — einen grossen Tumor, der vom Rippenbogen bis zum Darmbeinkamm reicht, nach vorn eine von der Spina senkrecht nach oben gezogene Linie überschreitet, gedämpften Schalles bis hinten in die Lumbalgegend. Letztere erscheint von hinten gesehen,

vorgetrieben. Diese ganze Gegend ist druckempfindlich. In der Gegend der Gallenblase aber steht der grösste Schmerzpunkt. Der untere Leberrand ragt bis unter die Spinal-Umbilicallinie. Der Urin muss täglich 30—40 mal gelassen werden, unter heftigen Schmerzen und Drängen. Derselbe ist sehr trübe, enthält viel Eiweiss, Schleim, Eiterkörperchen. An dauernd hohes Fieber hectischen Characters. Im Urin bei wiederholtem Suchen keine Tubercelbacillen zu finden. Tumor ist langsam grösser und deutlicher geworden.

Operation, rechte Nephrectomie 20. 1. Narkose: Schnitt auf die rechte Niere in der Lumbalgegend. Niere wohl 3—4 mal zu gross; dicke Kapsel; nach deren Spaltung fällt man durch die verdünnte Nierenoberfläche in einen grossen in der Niere gelegenen Abscess, der stinkenden Eiter entleert. Da auch sonst an der Nierenoberfläche verschiedene Stellen und Abscesse sind, so wird die Niere exstirpirt, da es sich zweifellos um Tuberculose handelt. Freilegung der Niere gelingt leicht. Provisorische Unterbindung des Stiels mit Seide, Abtragen der Niere, kleiner Stumpf Nierensubstanz bleibt vor der jetzt angelegten definitiven Catgutligatur stehen. Entfernung der Seidenligatur. Keine Blutung. Die Tuberculose geht in dem Ureter noch in grosse Tiefe abwärts; wird ausgekratzt. Lockere Tamponade mit Jodoformgaze. Verband. Die Niere, von massenhaft kleinen bis pflaumengrossen Abscessen durchsetzt, ist 4 mal zu gross. Mark und Rinde undeutlich geschieden, speckig, viel gelbliche Herde enthaltend. Schleimhaut der Kelche gewulstet, zum Theil ulcerös.

21. 1. 600 ccm Urin, trüb mit viel Eiweiss, entleert in den ersten 20 Stunden post operat.

Weitere Urinmenge:

22. 1.	900 ccm
23. 1.	900 ccm
24. 1.	900 ccm
25. 1.	1100 ccm

27. 4. Andauernd hectisches Fieber. Urin unverändert trüb und eiweisreich. Drain liegt noch hinten. Pat. elender geworden; keine Schmerzen; nur beim Uriniren.

26. 6. 92. Entlassung: noch ziemlich viel Eiweiss. Hat sich sehr erholt. An der Operationsstelle ist noch eine granulirende Stelle mit einer in die Tiefe führenden Fistel.

Vorstellung 6. 8. 92. Noch Schmerz beim Uriniren. Wunde eitert noch.

6. 11. 92. Pat. hat sich sehr erholt, ist dick geworden; hat noch eine kleine grandulirende Grube in der Narbe.

1901 konnte eine genaue Untersuchung der Pat. vorgenommen werden, da sie am 27. 2. 01 mit Klagen zu uns kam über stechende Schmerzen in der Blase und häufigen Drang zum Uriniren. Diese Beschwerden bestanden seit Weihnachten. Bis dahin war Patientin wieder ganz gesund gewesen.

Die Patientin machte einen sehr gesunden Eindruck. Von Seiten der Nieren waren gar keine Beschwerden. Der Urin war klar ohne pathologische Beimengung. Mit der Steinsonde fand man einen Stein, welcher durch den Lithotripter zertrümmert wurde. Er war kirschgross, ziemlich weich. Pat.

wurde am 1. 3. 01 wieder entlassen und befindet sich nach brieflicher Mittheilung vom 29. 10. 01 wieder völlig wohl.

Fragen wir uns nach der Entstehungsursache dieses Steines, so können wir zunächst an eine autochotone denken, wie bei dem gewöhnlichen Vorkommen. Wir wissen aber aus dem Abschnitt über Nephrolithiasis, dass derartige Steinbildungen hier zu Lande relativ selten sind. Es dürfte daher nicht zu fern liegen, daran zu denken, dass ein ursächlicher Zusammenhang besteht zwischen ihr und den früheren tuberculösen Processen, die jetzt allerdings völlig zur Ausheilung gekommen sind. Es kann sich consecutiv ein Blasencatarrh abgespielt haben oder eine Desquamation im resecirten Ureter gab den Anlass zur Vorbildung eines Kerns, an den sich die weitere Steinbildung angliederte.

War diese zweite Operation aber höchstens als eine indirect im Zusammenhang mit der primären Erkrankung stehende anzusehen, so kann man auch gezwungen sein, zu weiteren operativen Eingriffen zu schreiten bei Complicationen, die durch die eigentliche Nierenoperation veranlasst sind. Ich sehe ab von später entstehenden Hernien in der Operationsnarbe. Wir haben sie bei unseren nachuntersuchten Fällen kaum finden können. In einem Falle entwickelte sich aber im Anschluss an die Operation ein derartiger Darmvorfall in der Tiefe der Wunde nach Nephrectomie, dass man gezwungen war, um einem völligen Darmverschluss vorzubeugen, zu einer Darmoperation zu schreiten, durch Anlegung eines Anus praeternaturalis zunächst dem stagnirenden Koth Abfluss zu verschaffen, und später zu versuchen, diese Schleuse zu verschliessen.

No. 36. Linke Nierentuberculose, Nephrotomie, secundäre Nephrectomie, Darmverschluss, Darmeröffnung, später Darmnaht, langsame vollständige Heilung.

Henriette R., 39 Jahre, Uhrmacherfrau aus U. bei Coburg. J.-No. 152. Aufgenommen 1. 6., entlassen 19. 12. 1891.

Anamnese: Vater starb 68 Jahr alt, soll etwas gehustet haben. Mutter gesund. Als Pat. 1 Jahr alt war und schon laufen konnte, fing sie an, mit dem Bein zu scheifen, seitdem hinkt sie. Im 6. Jahr Eiterung an der linken Hüfte, heilte nach 4 Wochen. 4mal geboren, 1mal abortirt. Regel stets in Ordnung, seit diesem Jahr in längeren Pausen, zuletzt Ende April. — Seit 1 Jahr kann sie nicht mehr auf der rechten Seite liegen, weil es dann in der linken spannt. Seit Februar d. J. bemerkt sie, dass sich in der linken Seite ein Knoten zusammenzieht, den sie mit den Händen umgreifen kann. Er

schwindet, sobald Flatus abgehen. Der Urin hat weissen schleimigen Bodensatz. Seit 4 Wochen bemerkt sie, dass die Geschwulst in der linken Seite etwas wächst. Schmerzen darin mässig. Stuhl retardirt.

Status praesens: Blasse magere Frau. Herz- und Lungenbefund normal. In der linken Bauchseite, vom Rippenbogen schräg herabsteigend bis 2 Querfinger oberhalb der Symphyse reichend, ein deutlich fühl- und sichtbarer, glatter ovoider Tumor, der unterhalb des Nabels ein wenig über die Medianlinie nach rechts reicht. Er geht hart an die Spina ant. sup. heran, geht continuirlich in Dämpfung hinten in die Lendengegend über. Er selbst hat leeren Schall, in seinen vorderen Partien gedämpft tympanitisch, ist prall gespannt. Von oben nach unten läuft über ihn hinweg ein verschieblicher Wulst, wohl Darm, was durch Lufteinblasen ins Rectum bestätigt wird. Der Darm, offenbar Col. descendens, lässt also die mediane Partie des Tumors frei. — Uterus anteflectirt, etwas nach rechts verlagert. An der linken Beckenwand sitzt ein harter, halbapfelgrosser Tumor an, der mit dem grossen Tumor nicht zusammenhängt. In der gynäkologischen Klinik, von welcher Pat. der chirurgischen überwiesen wurde, hat man beide Ovarien getastet, unvergrössert, das linke hoch oben oberhalb des Beckenrandes. Der untere Pol des grossen Tumors von der Vagina aus eben zu tasten. — Der Tumor geht also sicher nicht von den Genitalien aus. Urin leicht getrübt, eben opalisirend nach Kochen und Säurezusatz. Keine geformten Elemente darin. Linkes Bein 5cm reell verkürzt, Trochanter steht entsprechend höher. Gute Beweglichkeit, nur Abduction etwas beschränkt. Zahlreiche, flache Narben in der Hüftgelenksgegend. Knochenwucherungen gehen von der Stelle des gar nicht deutlich abgegrenzt zu tastenden Promontoriums und dem linken Rand des Beckeneingangs aus und anscheinend unmittelbar über in die Wand des grossen Tumors.

3. 6. Heute Urin mit dickem Bodensatz, der aus zahllosen Eiterkörperchen besteht; viel Eiweiss. Temperatur Abends bis 38,9. Im Urin keine Tuberkelbacillen zu finden.

1. Op. 8. 6. Nephrotomie. Narkose. Schnitt schräg, wie zur Nierenexstirpation. Tumor liegt nach Durchtrennung der Musculatur vor, incidirt: scheusslich stinkender, gelbgrüner, gleichmässig dünnflüssiger Eiter kommt heraus. Man kommt in eine etwas buchtige Höhle mit dem Finger, die nach hinten die Wirbelsäule sehr deutlich durchfühlen lässt, während man nach vorn einen soliden, ungefähr nierenförmigen Tumor vor sich hat. Etwa $^1/_2$ l Eiter fliesst ab. Tumor nicht wesentlich dadurch verkleinert. Dicke Drains. Ausspülung mit dünner Carbollösung.

10. 7. Nach der Incision hat sich Pat. nicht recht erholt, ist im Gegentheil magerer geworden. Der Urin sehr wechselnd: bisweilen fast klar, mit sehr wenig Eiweiss, bisweilen sehr eiweissreich, mit unzähligen Eiterkörperchen, trüb. Bisweilen — oder fast stets — Fieber bis 38,5 Abends. Der Tumor ist nur sehr wenig kleiner geworden. Starke Eitersecretion aus der Fistel. Ziemlich viel Husten: auf den Lungen nichts Wesentliches zu finden, links hinten oben Schall kürzer.

Es wird eine Revision beschlossen.

II. Operation, linke Nephrectomie 10. 7.

Untersuchung per vaginam in Narkose ergiebt unveränderte Verhältnisse. Untersuchung der Fistel hinten zeigt, dass nicht etwa blos ein Eiterherd uneröffnet geblieben, sondern dass die Niere sehr dick. Ob die andere gesund, ist nicht zu entscheiden. Es wird beschlossen, die kranke zu exstirpiren. Der ursprüngliche Schnitt nach vorn verlängert, Tumor frei gelegt: es ist ein gleichmässig harter, weisser Tumor. Nach vorn macht die Ablösung des Bauchfelles Schwierigkeiten. Deshalb soll erst nachgesehen werden, wie dick etwa die Schwarten um die Niere sind. Incision. Die Schwarten sind bis $2^1/_2$ cm dick, hart, darin liegt die Niere, mässig vergrössert, lässt sich leicht ausschälen, bis die Gefässe am Hilus einen dicken Stiel bilden. Dieser wird mit einer dicken Seidenligatur unterbunden, und vor dieser die Niere so abgetragen, dass eine Portion Nierensubstanz vor der Ligatur zurückbleibt, diese am Abschlüpfen verhindernd. Nach Abtragung der Niere geringe Blutung, nur 2 Umstechungen nöthig. Die Unterbindungsfäden werden lang gelassen, Ausspülen, lockere Tamponade mit Jodoformgaze. Verband.

Die Niere ist vollständig durchsetzt mit wallnussgrossen Abscessen, die den einzelnen Pyramiden der Anordnung nach entsprechen. Ein nur 2—3 mm breiter Saum anscheinend auch schon nicht mehr normalen Nierengewebes ist von der Peripherie noch übrig. Von diesen Abscessen war nur einer, wohl der grösste früher eröffnet, alle anderen noch gefüllt. Die Abscesswand grenzt an eine dicke käsige Schicht, diese dann an den Rest von Nierengewebe. Tuberkel makroskopisch nicht erkennbar. Keinerlei Concremente.

Harnmenge:

12. 7.	. . . . .	600 ccm
13. 7.	. . . . .	400 „
14. 7.	. . . . .	200 „
15. 7.	. . . . .	600 „

17. 7. Pat. hat nach der Operation keine Zeichen von Insufficienz der rechten Niere gezeigt. Der gesammelte Urin (oft beim Stuhlgang viel abgegangen, deshalb manchen Tag sehr wenig) enthielt sehr wenig Eiweiss und sehr spärliche Eiterkörperchen. Beim ersten Verbandwechsel schon am 13. 7. zeigte sich, dass in der vordersten Ecke des weit klaffenden Schnittes Darm, jedenfalls Colon descendens, weit vorquillt. Versuch, durch aufgelegte Tampons ihn zurückzudrängen, ist ohne Erfolg; denn allmälig treibt sich der Leib auf, heftige Kolikschmerzen, bis einige spärliche Flatus abgehen; Stuhl geht mit Ricinusöl. 17. 7. ist der Puls frequent, 120, klein und schwach, Leib stark aufgetrieben; das Darmstück in der Wunde sehr gebläht, weit vorragend. Kein Erbrechen. Um die zunehmenden Erscheinungen der Darmabknickung zu heben, wird der Darm incidirt: viel Gas strömt aus. Injection von Wasser ins Rectum ergiebt, dass der nach dem Rectum zu führende Schenkel der incidirten Schlinge die obere ist. Der untere ist also der zuführende. Die Knickung ist ziemlich scharf, deutlicher Sporn. Die Seidenfäden liegen noch am Nierenstiel.

19. 7. Bauch ist zusammengefallen. Pat. fühlt sich erheblich besser, keine Koliken mehr. Appetit hebt sich. Koth fliesst reichlich zur Darmfistel heraus.

21. 8. Pat. hat sich erholt. Aller Koth fliesst aus der Fistel. Es ist wiederholt versucht worden, die Seidenligaturen zu entfernen, nur bei einem ist es durch Zug gelungen, dabei aber heftige Schmerzen und Tags nachher Blut im Urin (war also wohl die Ureterunterbindung).

III. Operation: 17. 9. Naht der Darmfistel. Narkose. Zuerst die letzten Fäden entfernt. Man fühlt in der Tiefe die Schlinge und kann sie unter Leitung des Fingers durchschneiden; das Gewebe vor der Ligatur ist deutlich zu fühlen, hat sich erhalten, ist also nicht abgestorben. Die Darmfistel wird umschnitten und die Darmwand von der Umgebung losgelöst, wobei nach unten und hinten die Bauchhöhle eröffnet wird. Da von der Darmwand nichts verloren gegangen ist, so wird das Loch im Darm lineär vernäht, in 2 Etagen. Dann der Darm noch weiter mobilisirt und in die Tiefe geschoben, was einigermaassen gelingt; doch behält der Darm Neigung vorzufallen; ihn ganz frei zu machen und tief zu versenken, ist unmöglich wegen der natürlichen Befestiguug des Colon descendens. Mit scharfem Löffel wird die granulirende Wunde ausgeschabt; schon die Granulationen sehen tuberculös aus; noch deutlichere tuberculöse Käseherde überall in den bindegewebigen Schwarten und Muskulatur, auch eine Strecke weit unter der Haut hinkriechend; auch mehrere kleine Abscesse in der Tiefe geöffnet. Jodoformgaze-Tampon soll die genähte Darmpartie in der Tiefe reponirt halten, wird durch eine dicke, durch subcutanes Gewebe und Muskulatur beider Wundränder gelegte Seidennaht niedergehalten. Verband.

24. 9. Darmnaht nicht gehalten: Koth in der Wunde.

23. 11. Pat. hat sich erholt, wiegt 103 Pfund (gegen 85 vor der Nephrectomie). Koth fliesst zur Hälfte aus der Fistel, zur Hälfte aus dem Anus. Fistel ist klein, bleistiftweit. Die tuberculösen Granulationen erfüllen noch die ganze Wunde, die bis auf eine Fistel in der Tiefe geschlossen. Darmnaht. Fistel umschnitten, etwas frei präparirt; in der Tiefe ziemlicher Sporn. Naht der Fistel.

7. 12. Koth kommt wieder aus der Fistel: Naht hat nicht gehalten.

19. 12. Entlassen: Im Urin sehr viel Eiweiss. Pat. hat sich sehr erholt, ist dick geworden, wiegt 113 Pfund (gegen 85 Pfund am 15. 9. 91). Feine Kothfistel besteht noch, doch wird der meiste Koth per anum entleert. Wunde hinten noch breit, tuberculös zerfallene Granulationen.

Pat. stellt sich am 30. 9. 92 vor, sieht sehr gut aus, hat sich sehr erholt, läuft gut. Feine Fistel, die etwas Eiter secernirt; nur selten kommt etwas Stuhlgang aus der Fistel. Vor der Fistel beträchtliche Hernie.

Nach brieflicher Mittheilung vom 31. 10. 1901 ist das Befinden der Pat. ein sehr gutes. Die Fistel scheint seit langem geschlossen zu sein. Der danküberströmende Brief schildert, dass gar keine Beschwerden von Seiten des Urogenitalapparates bestehen. In letzter Zeit sollen sich aber nicht näher bezeichnete Schmerzen im linken Bein wieder entwickelt haben, auch sei eine

Stelle aufgebrochen. Ob es sich hier um ein Aufflammen alter Processe an der unteren Extremität oder auch Ulcera cruris handelt, ist nicht zu ersehen.

Die exstirpirte Niere ist, wie schon bei der II. Operation geschildert, zum grössten Theil durch eine ausgedehnte käsig-cavernöse Tuberculose zerstört. Mikroskopisch findet sich in der dünnen Parenchymschicht eine ausgedehnte alte entzündliche Bindegewebswucherung, in der man hie und da nur noch einen Glomerulus erkennen kann. Von hier centralwärts ist das erhaltene bindegewebige Gerüst durchsetzt von unzähligen Tuberkeln, die zum Theil confluirt und so im Stadium der Verkäsung grosse Zerfallsmassen präsentiren.

Dieser Fall bot also zunächst einen ziemlich bedenklichen Anblick, umsomehr als dem Organismus durch mehrere Eingriffe noch eine Probe auferlegt wurde. Und gerade Darmfisteln sind es doch, welche mit ihren ganzen begleitenden Erscheinungen die Geduld der Patienten sehr in Anpruch nehmen. Aber auch dies hat die Patientin gut überstanden und bietet heute 10 Jahre nach der Nephrectomie das Bild einer vollständigen Ausheilung.

Damit sind unsere Fälle, bei denen wir eine weitere Beobachtung nach der gelungenen Operation ausführen konnten, erschöpft. Es erübrigt noch einen Fall aufzuführen, der zur Zeit noch in unserer Behandlung steht und bei dem zunächst prognostisch noch nichts Definitives zu sagen ist.

No. 37. Langjährige Blasenbeschwerden, seit 1 Jahr Nierenbeschwerden. Nephrectomie, noch in Behandlung.

Rosa M., 30 Jahre, Verkäuferin aus Linden. Kr.-J. 1901, No. 159, aufgen. 20. 5.

Anamnese: Vater gestorben, Mutter lebt. 6 Geschwister leben noch, 5 sind an unbekannten Ursachen gestorben. Als 5jähriges Kind zum ersten Mal Blasenkatarrh, Urin soll klar gewesen sein. Mit 16 Jahren Wiederholung, etwa 1 Monat dauernd, Urin war ebenfalls klar. Nach dem Urinlassen Schmerzen, Urin trüb. Pat. meint, der Blasenkatarrh sei im Anschluss an Erkältung gekommen. Alle Stunden Urindrang und nach dem Urinlassen starke, nach der Harnröhre ausstrahlende Schmerzen. Pat. will nicht abgenommen haben. Seit Herbst 1900 Schmerzen in der rechten Nierengegend.

Befund: Anämisches, aber sonst relativ kräftiges Mädchen. Lungenuntersuchung ergiebt etwas verschärftes Athmen über der linken Spitze. Urin leicht trübe, jedoch zeitweilig wieder klar, enthält ganz geringe Mengen Albumen. Mikroskopisch werden weisse Blutkörper, einige Nierenepithelien gefunden, Tuberkelbacillen nicht nachzuweisen. Palpation ergiebt rechts stark vergrösserte, gut bewegliche Niere, ebenso linke Niere vergrössert, der untere Pol ganz deutlich zufühlen. Die von Herrn Dr. H. Gross ausgeführte Gefrierpunktsbestimmung ergiebt $\Delta - \delta = 0{,}34$.

25. 5. Etwas Blutbeimengung im Urin. 5. 6.: Starker Urindrang, alle $^1/_4$—$^1/_2$ Stunde, auch Nachts. Die Capacität der Blase ist schätzungsweise höchstens 50 ccm.

13. 6. 01. Operation, r. Nephrectomie. Schräger Lumbalschnitt, mässig stark entwickelte Fettkapsel, in der die Niere sich ausgiebig hin- und herbewegt. Niere entschieden vergrössert. Caps. fibrosa mit der Oberfläche fest verwachsen, sodass die Ablösung Schwierigkeiten macht. Auf der Nierenoberfläche sieht man nur einige eingezogene Partien und am oberen Pol einige Sagokörnern ähnliche Prominenzen, scheinbar tuberculöser Natur. Der Sectionsschnitt legt eine Anzahl von grösseren und kleineren käsigen Partien, in Mark und Rinde zersprengt, frei.

Es wird nun zur Exstirpation der Niere geschritten, welche leicht gelingt, der Ureter wird circa 6 cm von seiner Ursprungsstelle durchtrennt. Tiefe Catgutnähte der Muskeln, Drainage, Verband.

15. 6. Wegen Phlegmone muss die Wunde wieder erweitert werden. Urinmenge heute 700 ccm mit etwas Blut. Pat. klagt über krampfartige Schmerzen in der Blase bei der Miction weiter, jedoch ist diese nunmehr alle Stunde nöthig. Allgemeinbefinden sonst gut.

3. 7. hat sich eine Thrombose am linken Bein entwickelt. Urin klar, Menge normal, aber immer noch Albumen enthaltend (0,25 pM.).

8. 8. Wunde granulirt langsam zu.

Die exstirpirte Niere ist etwas vergrössert. Die Kapsel leicht abziehbar; die Oberfläche glatt, am oberen Pol liegen einzelne bis stecknadelkopfgrosse gelbe opake Tuberkel im Parenchym. Auf dem Durchschnitte findet man den äusseren lateralen Theil des oberen Pols eingenommen von einem wallnussgrossen, von Käsemassen erfüllten Knoten. Zum Kelch hin schliessen sich mehrere kleinere derartige Plaques an, welche bis hart ans Nierenbecken reichen. Der untere Pol der Niere ist frei von pathologischen Veränderungen. Die Nierenbeckenmucosa ist stark geschwollen und hochroth injicirt. Dort, wo zwei Papillen eine käsige Degeneration aufweisen, hat der Process auch auf die benachbarte, sich anschliessende Schleimhaut übergegriffen.

Die mikroskopische Untersuchung zeigt die Rindensubstanz durchsetzt von kleineren und grösseren typischen Tuberkeln. Zwischen diesen Infectionsherden liegt durch entzündliche Wucherung hochgradig degenerirtes Nierengewebe. Zu den Papillen hin nehmen die Infiltrationszonen immer grössere Mächtigkeit an, sodass die Sammelröhren weit auseinander gedrängt, ohne aber directen tuberculösen Charakter aufzuweisen. Der Saum der Papille ist einer homogenen Nekrose schliesslich verfallen.

Wie ersichtlich ist bei dieser Patientin zum ersten Mal die in der jüngsten Zett besonders von Kümmell inaugurirte Nierenfunctionsprüfung ausgeführt. Da dieser eine Fall für diese Frage keinen wesentlichen Gesichtspunkt bietet, gehe ich nicht näher auf ihn hier ein.

Bemerkenswerth ist in der Anamnese bei der Patientin wieder

das zeitige Eintreten von Blasenbeschwerden. Ob wir den Blasenkatarrh im 5. Lebensjahre schon in unsere Symptomengruppe hineinbeziehen sollen, muss wohl offen gelassen werden. Jedenfalls aber setzte derselbe von Neuem und dabei im Zusammenhang mit dem jetzigen Leiden 14 Jahre vorher ein, ehe die ersten Nierenbeschwerden die Patientin zum Arzte führten. Es gilt jetzt abzuwarten, wie der weitere Heilverlauf sein wird.

Die Casuistik der Fälle von Nierentuberculose möchte ich nicht schliessen, ohne hier noch eines Falles von tuberculösem paranephritischen Abscess Erwähnung zu thun.

Der Fall kam zur Heilung lediglich durch eine Incision des hinter der Niere liegenden Abscesses. Die Inspection der Niere bei der Operation hatte eine von aussen sichtbare Affection der Niere nicht ergeben. Der mehrfache Befund von Tuberkelbacillen im Urin lässt aber immerhin annehmen, dass eine Wechselbeziehung zwischen diesem Organ und dem benachbarten Process bestanden hat, welcher Art ist schwer zu sagen. Jedenfalls kann die Affection der Niere nicht sehr hochgradig gewesen sein, denn die Patientin konnte von uns seinerzeit als völlig geheilt entlassen werden. Leider ist sie dann unserer Controle entschwunden, sodass über den weiteren Verlauf nichts zu sagen ist; doch wäre wohl anzunehmen, dass bei den hier bestehenden Verhältnissen die Patientin bei einer Neuerkrankung wieder in unsere Hände gekommen wäre.

Obgleich ich nun die übrigen ca. 20 Fälle von Perinephritis aus unserer Klinik als den Rahmen dieser Arbeit überschreitend nicht hier aufführen wollte, glaubte ich diesen Fall von tuberculöser Affection hier im Zusammenhang mit der Tuberculose wiedergeben zu sollen. Ich thue es um so mehr, als eigentliche primäre tuberculös-paranephritische Abscesse relativ selten sind. Ich wunderte mich allerdings in der schon oft angeführten ausführlichen Arbeit von Schede, S. 496 die Bemerkung zu finden: „Direkte Nachweise von Bakterien im paranephritischen Eiter sind allerdings erst in kleiner Zahl veröffentlicht — wohl am häufigsten der Fund von Tuberkelbacillen.“ Sieht man aber die Statistiken durch, so wird man — abgesehen von den direkten Durchbrüchen von Parenchymerkrankung — tuberculöse Perinephritiden relativ selten finden. Geiss führt unter Küster's 14 Fällen keinen an. Israel zählt unter 43 Fällen 3 auf. Bei Güterbock ist unter

den secundären fortgeleiteten Processen angegeben, dass bei 20 derartigen Vorkommnissen es sich 10 mal um Complication mit Pyonephrose und unter diesen 8 mal um solche mit Nephrolithiasis, sowie 7 mal um Nierentuberculose handelte.

Eine grössere Zusammenstellung finde ich nur bei Zeller, Des phlegmones périnéphritiques tub. d'origine renale. (Lyon méd. 1895.) Leider liegt mir nur ein kurzes Referat vor. Demnach handelt es sich um 21 Beobachtungen bei 12 ulcerös-käsigen und 3 miliaren Formen. Dabei bestand 20mal der Process doppelseitig. Nur 6 Fälle genasen. Aus dem Allen ist zu ersehen, dass es sich stets um secundär fortgeleitete Phlegmonen handelte.

Um eine solche handelte es sich auch in unserem Fall 21. Die Section ergab eine Verkäsung zweier Nierenpapillen, daher ist derselbe auch unter den eigentlichen Nierentuberculosen abgehandelt worden. Er entsprach in seiner Form der von Tuffier[1]) als Perinephritis fungosa geschilderten.

Einen dem unseren ähnlichen Fall hat schon Facklam (l. c. No. X) aufgeführt. Er stammt von Barker[2]), der bei einem hochgradig tuberculösen Kind einen grossen tuberculös-perinephritischen Abscess eröffnete, ebenso die vermeintlich erkrankte Niere, welche er aber gesund fand. Das Kind genas von den durch diese Affection bedingten Beschwerden und blieb es bis zu seinem $1^1/_2$ Jahre später aus unbekannter Ursache erfolgten plötzlichen Tod.

Unsere Krankengeschichte lautet:

No. 38. Rechts tublerc. paranephritischer Abscess, lumbale Incision. Heilung.

Anna Schl., 23 J., Dienstmädchen aus Jena, Kr.-J. 1891. No. 341, aufg. 14. 11. 91, entl. 22. 1. 92.

Anamnese. Mutter seit 2 Jahren nach Lungenentzündung kränklich. Vater und Geschwister gesund. Vor 9 Wochen plötzlicher Beginn der Krankheit: am Morgen beim Aufstehen überall Stechen, 2mal Erbrechen, musste schwitzen. Stiche aus der rechten Bauchgegend bis in's Bein ausstrahlend; konnte das Bein schlecht heben. Langsam bildete sich Schwellung in der rechten Seite; Brennen beim Harnen, Urindrang. Stuhl retardirt. Abends etwas Fieber. Seitdem Schmerzen mehr nach dem Rücken gezogen. Vor 6 Wochen wurde sie in die medinische Klinik aufgenommen, woselbst im Urin Tuberkelbacillen nachgewiesen wurden.

---

[1]) Tuffier, Gaz. hebd. de méd et de chir. 38. Bd. 1891. Rf. Schmidt's Jahrb. 236. Bd. 1892.

[2]) Barker, The Lancet 1889, March 2—9.

Status: Ziemlich kräftiges Mädchen. Puls etwas unregelmässig, Schall links vorn oben etwas verkürzt. Rechts vorn oben Lungengrenzen in Mammillarlinie am oberen Rand der V. Rippe. In der rechten Lendengegend brettharte Schwellung, vom Rippenbogen bis Darmbeinschaufel, nach vorn bis 3 Querfinger an den Nabel heran, mit convexem, deutlichen Rande endigend. Zwischen Tumor und Rippenbogen sowie Darmbeinschaufel kann man nicht eindringen. Hintere Nierengegend deutlich vorgebuchtet, sehr empfindlich. Leber endet am Rippenbogen. Tumor nicht verschieblich. Urin jetzt nur 2mal täglich gelassen, ist völlig klar, ohne Eiweiss, spärliche Rundzellen und Epithelien enthaltend. In ruhiger Rückenlage keine Schmerzen.

20. 9. Abends einmal 38,4, sonst kein Fieber. Urin wie oben. Schwellung hinten hat bedeutend zugenommen, deutliche Fluctuationen. Incision. Narkose. Direct unter dem subcutanen Fett grosser Abscess, nicht riechend. Niere nach vorn und oben geschoben. Kapsel zart, incidirt, eine kleine Strecke weit abgelöst. Nierenoberfläche durchaus normal. Drain, Verband.

25. 11. In der med. Klinik werden im Urin mittelst Centrifuge einige wenige Tuberkelbacillen im Urin nachgewiesen.

21. 12. Nur einmal 38,2, sonst fieberloser Verlauf. Drain langsam gekürzt, wird heute entfernt. Um die Wunde hat sich ein Ekzem entwickelt, inselförmig, mit sehr rasch abtrocknenden, Schüppchen hinterlassenden Eruptionen, die einer Psoriasis sehr ähnlich sehen, sich aber evident dadurch von ihr unterscheiden, dass die Schüppchen sehr leicht sich abkratzen lassen und dabei nicht bluten.

21. 1. 1892. Entlassen. Patientin hat sich sehr erholt. Wunde vollständig heil. Ebenso Ekzem geheilt. Urin völlig klar, Kochen und Salpetersäure giebt keine Eiweissreaction. Dagegen Zusatz kochender Essigsäure giebt eben erkennbare Trübung; mit Centrifuge werden ganz spärliche, aber zweifellose Tuberkelbacillen im Urin nachgewiesen. — (Letztere beide Untersuchungen in der med. Klinik gemacht.) Niere, vielleicht etwas vergrössert, undeutlich zu fühlen.

Betrachten wir nun die 15 Fälle in allgemeiner Uebersicht, so vertheilen sie sich auf 9 Frauen und 6 Männer, was einem Verhältniss von 3 : 2 entspricht. Auch wir haben aber das Ueberwiegen der Frauen, wie es in den Zahlen anderer ebenfalls zum Ausdruck kommt.

Facklam	von	108	Fällen	78	Frauen	
Morris	„	25	„	19	„	
Bangs	„	133	„	73	„	= 55 pCt.
Israel	„		ca.	2/3	„	= 61,5 pCt.
König	„	12	„	6	„	= 50 pCt.

Das Alter schwankt zwischen 16 und 56 Jahren, doch überwiegt die Zeit um das 30. Lebensjahr, so sind es 9 Fälle zwischen dem 23. und dem 36. Lebensjahr.

Die Dauer der Entwicklung der Krankheit vom ersten Symptom bis zum Manifestwerden war sehr lange bis zu 14 Jahren.

Eine nachgewiesenermaassen nur einseitige Nierenaffection bestand in 5 Fällen = 33,3 pCt.

Combinirt war die Nierenerkrankung mit anderen tuberculösen Organaffectionen in 9 Fällen = 60 pCt. und zwar war betheiligt:

allgem. Miliartuberculose	2	(No. 28 und No. 29)
Tub. des Nebenhodens (1 mal ausgeheilt)	2	(„ 31 „ „ 34)
Blasentuberculose	2	(„ 33 „ „ 37)
der ganze Urogenitaltract	2	(„ 25 „ „ 32)
des Knochens (ausgeheilt)	1	(„ 36).

Es starben gleich oder bald nach dem chirurgischen Eingriff 8 Patienten = 55 pCt. postoperative Mortalität. Diese Zahl deckt sich mit der von König (56 pCt.) und Czerny (52 pCt.).

Von diesen 8 Fällen waren:

a) 3 nur nephrotomirt; diese starben an:
allgem. Tub. (Lungen. spec. Urogenitaltract.) beiderseitiger Nierentub. 2 (No. 25 und No. 31),
desgl. bes. der Pleura- und Darmserosa mit Amyloiddeg. 1 (No. 27);

b) bei 1 Fall (No. 24) war nur ein fistulöser von der tub. Niere stammender perinephritischer Abscess incidirt; Pat. hatte eine 2. völlig zerstörte Niere;

c) 4 Fälle waren nephrectomirt und zwar zwei mit einseit. Affection secundär (No. 30 und 26),
No. 30 starb an postop. Peritonitis,
No. 28 an Miliartuberculose;
ebenfalls an der einen Seite die secundäre Nephrectomie, an der anderen auch nephrotomirt wurden 2 Patientinnen (No. 26 und 29); von ihnen starb:
No. 29 an Miliartuberculose,
No. 26 an beiderseit. Nieren- und alter Lungentub.

Von den überlebenden 7 Patienten (45 pCt.) sind behandelt mit Abscesssincision 1 (No. 38), bei den anderen sechs ist die Nephrectomie ausgeführt und zwar ist bei diesen stets nur einseitig operirt.

In einem Falle (No. 36) wurde die secundäre Nephrectomie gemacht, sonst stets die primäre.

Die letztere ist wohl, wie auch heute fast allgemein, wenig-

stens in Deutschland, anerkannt wird, die rationellste Methode. Gründe, dass man sie nicht gleich ausführt, wären wohl nur, einmal dass man über die Natur des Processes nicht ganz im Klaren ist und sich daher vorläufig begnügt; so war es in unserm Fall, wo eine gewaltige Menge stinkenden Eiters durch die erste Operation entleert wurde, ohne dass über seine directe Genese eine wirkliche Klarheit zu verschaffen war. Ein anderer Grund wäre vielleicht, dass die Eiterung eine so grosse und durch eine Mischinfection derartig die Kräfte des Körpers aufzehrende gewesen sei, dass man dem Organismus zunächst nur eine möglichst kurze Operation, namentlich in Bezug auf Blutverlust und Narcose, zumuthen möchte und sich mit der Evacuation des Eiters vorläufig begnügte.

Wenn ich oben einschränkend die deutsche Chirurgie nannte, so geschah es, weil mir während des Niederschreibens dieser Zeilen ein Aufsatz von dem Franzosen Legueu[1]) in die Hände kommt, der in der Behandlung der Nierentuberculose zwar auch die lumbale Nephrectomie bevorzugt, sie aber nur dann ausführt, wenn der tuberculöse Process fortschreitet, zur Abmagerung führt, wenn Hämaturie vorhanden und starke Schmerzen die Kranken peinigen; der Grund dafür ist ihm der, dass er Kranke mit sicherer Nierentub. kennt, bei denen der Process seit Jahren still zu stehen scheint und bei denen er deshalb eine Nephrectomie nicht für indicirt halten würde. Dass die Annahme von Legueu eine richtige ist, das finden wir durch unseren Fall 34 und ev. auch 35 bestätigt. Die Ausheilung in Fall 31 glaubten wir aber immerhin dem Tuberculin zu verdanken. Ich fürchte auch, dass man bei einem Abwarten, wie es geschildert, leicht einmal die Zeit verpassen könnte, wo der Process noch zu beherrschen wäre und der Organismus noch die Operation aushalten könnte. Daher dürfte ein möglichst baldiger Eingriff doch am rathsamsten sein.

Ebenfalls als vor einer nur unvollständigen Operation dürfte vor der von Israel[2]) vorgeschlagenen und ausgeführten partiellen Nierenresection zu warnen sein. Paul Wagner[3]) hat bald nach

---

[1]) Legueu, Des formes communes de la tub. rénale et des indications de la nephrectomie. Ann. des malad. des org. génito-urin. 1901. No. 6. Ref. Ctbl. f. Chir. 1901. No. 44.

[2]) Israel, Deutsche med. Wochenschrift 1896.

[3]) P. Wagner, Ctbl. für Harnorgane. 1897.

dem Auftauchen dieses Vorschlages seine Bedenken darüber geäussert. Es müssten ganz besonders günstige Verhältnisse vorliegen, welche den Erfolg einer solchen theilweisen Nierenabtragung ermöglichten. An unseren Präparaten, welche mir vorlagen und die ich alle auch mikroskopisch untersucht habe, musste ich immer wieder den Eindruck gewinnen, dass oft Stellen, die man sicher als noch nicht ergriffen ansah, doch schon inficirt waren. Israel selbst verkennt auch nicht in seiner „Nierenklinik“ „die naheliegende Gefahr, dass unentdeckte Krankheitsherde oder Keime zurückbleiben können, welche ein ideales Endresultat vereiteln könnten.“ Dieser Gedanke ist um so gerechtfertigter, als seine Patientin mit Resection bei tub. Nierenaffection, nach 4jähr. bedeutender Besserung, (von „Heilung“ wie l. c. p. 279 geschrieben, kann man doch nicht reden) wegen Weiterfortschreitens des tub. Processes in der fraglichen Niere sich der Nephrectomie doch noch unterziehen musste.

Unsere Eingriffe bei tub. Affection insgemein stellen nun bei den 15 Fällen dar:

2 Incisionen (No. 24 u. 38),
3 Nephrotomien (No. 25, 27, 31),
5 primäre Nephrectomien (No. 32, 36, 33, 34, 37),
3 secundäre „ (No. 28, 30, 36),
1 „ „ u. anders. Nephrot. (No. 26 u. 29).

Als postoperativ starb in Bezug auf die Operationsart:

1.	von den 2	Incisionen . .	1 =	50 pCt.	
2.	„ „ 3	Nephrotomien .	3 =	100 „	
3.	„ „ 5	prim. Nephrectom.	0 =	0 „	8 : 2 = 25 pCt.
4.	„ „ 3	sec. „	2 =	66 „	
5.	„ „ 2	sec. und anders. Nephrotomien .	2 =	100 „	
	15		8 =	55 pCt.[1])	

Diese Zahlen sind im Einzelnen natürlich von geringem Belang, da es sich nur um kleine Werth handelt. Die gewaltige Höhe der Sterblichkeit in Gruppe 1, 2 und 5 erklärt sich aus der Malignität der Fälle, welche eigentlich von einem weiteren Eingriff Abstand nehmen liessen. Dasselbe schlechte Resultat findet sich

[1]) Dazu kommt eine inzwischen primär nephrectomirte und geheilte Patientin, also 16 : 8 = 50 pCt.

in Gruppe 5, welche sich aus doppelseitigen schweren Infectionen zusammensetzt.

Erfreulicher ist das Bild, wenn wir die als eigentliche typische zu bezeichnende Operation die Nephrectomie betrachten. Die primäre ergab keinen (0 pCt.) postoperativen Verlust, die secundäre 66 pCt., beide zusammen 25 pCt.

Verfolgen wir nun das weitere Schicksal der restirenden 45 pCt. = 7 Patienten, welche die Operation glücklich überstanden haben.

Von ihnen leben heute noch sechs Patienten. Sie sind alle durch die Operation von ihrem schmerzhaften und gefährlichen Lokalleiden befreit. Sechs sind auch dauernd gesundet, nur im Falle 32 machte der Process in dem Urogenitalsystem solche Fortschritte, dass später noch eine Castration vorgenommen und die Sectio alta ausgeführt wurde, bis nach 3 Jahren der Tod eintrat.

Die anderen sechs Patienten stellen also ein Dauerheilung von 86 pCt. dar. Das ist eine ausserordentlich günstige Zahl, Küster hatte 70,5 pCt. Stellen wir tabellarisch in Bezug auf die Dauer der Heilung die Fälle zusammen, müssen wir bei der eigentlichen Berechnungszahl noch einen Fall (No. 37) in Abzug bringen, dessen Operation noch nicht ein Jahr zurückliegt und noch in unserer Behandlung, so dass von einem Dauerresultat noch nicht die Rede; es wären dann nur 5 Fälle zu berechnen, was einen Procentsatz von 71,4 pCt. ergiebt.

Die Dauer der vollständigen Heilung, und um diese handelt es sich in allen unseren Fällen, beträgt:

in	No. 36:	2	Jahre bestimmt,
„	No. 34:	9	Jahre,
„	No. 35 u. 36	10	„
„	No. 34:	11	„
„	No. 33:	12	„

Diese so günstigen Ziffern zeigen, was die Nierenchirurgie zu leisten im Stande ist. Es stellen diese 5 Dauerheilungen bei 15 Fällen 33 pCt. vor. Ueber derartige Resultate sind zur Statistik nur die Zahlen von König u. Simon (Czerny's Fälle) und Schede heranzuziehen. Ersterer hatte 44,4 pCt. (8 völlige Heilungen auf 18 Operationen), Simon 43,4 pCt. (11 Heilungen bei 27 Operationen).

Um schliesslich die Gesichtspunkte der Statistikbildung zu erschöpfen, sei die Parallele zu Schedes Zusammstellung gegeben: er sah von 22 Exstirpationen 12 Heilungen = 54,5 pCt. Wenn wir unsere Nephrectomie nun berücksichtigen, ohne den diesjährigen Fall, so haben wir 8 Nephrectomien, davon 4 Dauerheilungen = 50 Procent.

VII. Nierencyste.

Im Gegensatz zu der cystösen oder cystoiden oder polycystischen Degeneration der Niere (Hydrops renum cysticus) giebt es eine besondere Gruppe der einfachen solitären Nierencysten oder Einzelcysten. Sie kommen einzeln vor; in einer anderen Reihe von Fällen sind die Cysten multipel, fast stets liegen sie aber isolirt im Parenchym, wie ein Solitär-Diamant, einzeln umfasst von Nierenparenchym; nur ganz selten, dass einmal ein Confluiren zweier Cysten zu Stande kommt.

Selten ist überhaupt ihr Vorkommen, namentlich für den Chirurgen; es sind noch nicht ein halbes Hundert Fälle beschrieben, wie wir bei der Besprechung der Casuistik sehen werden.

Wir waren in der glücklichen Lage, einen solchen Fall beobachten zu können, und zwar hatte dieser ausnahmsweise an beiden Nieren diese pathologische Veränderung aufzuweisen.

No. 39. Beiderseitige uniloculäre Cysten; l. Enucleation, r. Abtragung; Heilung.

Auguste Eisner, 48 Jahr, ledige Holzarbeiterin aus Berka a. Ilm. 1896 No. 147 aufgenommen 19. 5., entlassen 20. 9.

Anamnese: Seit 27 Jahren ist Pat. magenleidend und hat stets nach dem Essen Drücken in der Magengegend; Brechen war nur im vorigen Jahr einige Male vorhanden; Leib war immer flach; niemals Icterus. Dieser Zustand blieb immer gleich, bis Pat. Weihnachten 1895 von der Treppe fiel. Sie empfand gleich heftige Schmerzen in der rechten Seite. Zu Bett lag Pat. nicht, aber arbeiten konnte sie nicht; sie meinte, sie hätte ein Paar Rippen gebrochen: ein Arzt wurde nicht zugezogen; nach 8 Tagen war Pat. wieder hergestellt.

Seit 6 Wochen hat sie stechende Schmerzen in der linken Seite des Leibes.. Die Magenbeschwerden blieben dieselben. In der Ruhe war der Zustand erträglich; mit dem Essen musste sich Pat. sehr in Acht nehmen.

Status: Kräftige Frau. Herz und Lungen normal. Leib flach, weich, eindrückbar. Rechts fühlt man eine gering vergrösserte, etwas bewegliche und wie bucklige Niere. Linkerseits fühlt man einen verschieblichen Tumor, von dem man lange im Zweifel ist, ob er die Milz oder Niere ist, oder ob es sich

...n eine Wanderniere handelt, an der sich ein Tumor gebildet hat. Man hat den Eindruck, dass — wenn es Niere ist — der obere Pol normal ist, der untere durch einen Tumor vergrössert. Temperaturen normal. Früher soll im Urin Eiter und Eiweiss gewesen sein, jetzt ist der Urin klar.

1. Operation linke Nierenfreilegung 12. 6. 96. Morphiumäthernarkose. Linker schräger Lumbalschnitt; Freilegung der Niere. Man stösst auf eine grosse Ueberraschung. Unter der Capsula fibrosa, welche gespalten wird, in der Nierenrinde zerstreut, liegen eine ganze Reihe erbsengrosser Cysten mit durchsichtiger Wand, die sich über das Niveau erheben, dazwischen liegen auch einige grössere; im unteren Pol (cf. Text Fig. 11) liegt eine kirschdorferapfelgrosse, halb im Parenchym, halb herausragend mit zarter, durchscheinender Wand. Diese lässt sich in toto leicht ausschälen, das Lager im Nierengewebe ist glattwandig, ohne Communication in die Tiefe; nur wenig von diesem an ihrem Aequator (Taf. VI, Fig. 7a) wird mitgenommen. (Die histologische Zusammensetzung der Cystenwand siehe am Schluss.) Die anderen Cysten werden incidirt; es entleert sich klarer, aus einzelnen etwas trüber dünnflüssiger Inhalt. Das sonstige Nierenparenchym ist gesund.

Die nach unten dislocirte Niere wird nach oben gedrängt, aber nicht durch Naht fixirt, sondern nur durch drei Tampons in gewohnter Weise (ein flacher Tampon an die Vorderseite, ein Tampon unter den unteren Pol, ein Tampon auf den convexen Rand) festgehalten. Wunde bleibt sonst offen. Verband.

Verlauf völlig glatt. Urin bleibt völlig klar; kein Urin im Verband; die Wunde secernirt ziemlich stark. Am 1. 7. werden die Tampons entfernt.

Anfang August fängt Pat. an über heftige Schmerzen in der rechten Nierengegend zu klagen; sie kann vor Schmerzen nicht schlafen. Fieber besteht nicht. Man fühlt dann auch an der rechten Niere eine tumorartige Vergrösserung.

2. Operation (8. August), rechte Nierenfreilegung durch schrägen Lumbalschnitt. Es findet sich wahrhaftig auch hier am unteren Nierenpol eingelagert eine kleinapfelgrosse Cyste mit glasig-durchsichtiger Wand, die nur am höchsten Punkt undurchsichtig-weisslich verdickt ist (cf. Textbild rechts). Die äussere Cystenwand wird weggeschnitten; es entleert sich klare Flüssigkeit. Tamponade mit Drain. Einige tiefe Muskelnähte: Verband.

Der Heilverlauf ist zuerst durch eine Retention etwas gestört; dann ein völlig glatter. Urin stets normal.

Pat. wird am 20. 9. 96 entlassen; sie hat gar keine Beschwerden mehr. Ueber ihren späteren Zustand war leider nichts zu erfahren, da Pat. 1901 auf postalischer Meldung verstorben ist.

Die exstirpirte linke Cyste (Taf. VI, Fig. 7) ist ca. hühnereigross; sie ist in ihrer Continuität völlig erhalten, da ihr flüssiger Inhalt keinen Abfluss nach aussen findet. Die Cystenwand ist undurchsichtig-weiss, sehr zart und dünn, namentlich an der im Nierenparenchym ehemals gelagerten Partie (o). In dieser lag sie mit ihrem oberen Drittel. Von der Operation liegen an dieser Uebergangsstelle (a) einzelne Partikel der Nierensubstanz, sonst sind an der

ausgeschälten Partie einige Bindegewebsfetzchen. Der aussen früher gelegene grössere Theil der Cysten ist absolut glattwandig, scheinbar etwas dicker wie der innere Theil. Die Cyste wird in toto zum Conserviren eingelegt.

Mikroskopische Schnitte aus der Cystenwand, spec. aus der Gegend a, so dass Nierengewebsreste und beiderseitige Wandtheile getroffen sind, zeigen, dass die Wand im Wesentlichen aus einem ziemlich lockeren, kernreichen Bindegewebe mit vielen Saftspalten besteht. Als Auskleidung besitzt die Cyste ein ziemlich flaches, scheinbar einschichtiges cubisches Epithel. An die Bindegewebsschicht, durch eine lockere, sehr gefässreiche Lage etwas geschieden, lagert sich das Nierenparenchym, das im Ganzen normal, nur hin und wieder reichlichere Bindegewebswucherung aufweist. In der beiderseitigen Cystenwand nun, mehr allerdings in der nach (o) gehörigen Hälfte, findet man kleine cystische Hohlräume mit mittelhohem cubischen Epithel eingefasst, wohl Reste von Harncanälchen. An der äquatorialen Grenze finden sich ausserdem einzelne stärkere Gefässe mit ausgesprochen starker Entwickelung der Muskelschicht. Erstere Cystchen scheinen mir darauf hinzuweisen, dass die Solitärcyste selbst dem Nierengewebe, und zwar nach ihrer Wandstructur dilatirten Harncanälchen entstammt.

Von einer bildlichen Wiedergabe mikroskopischer Präparate sehe ich ab, da während der Fertigstellung dieser Arbeit ein casuistischer Beitrag von Engländer[1]) aus dem Krakauer St. Lazarus-Spital erscheint mit 2 Tafeln, welche im Wesentlichen sich mit unseren Befunden decken. Die hier folgende Textfigur soll nur eine schematische Darstellung der multiplen Cysten der linken und der solitären Cyste der rechten Niere geben.

Aufgefasst werden diese Cysten, namentlich da sie bei älteren Personen sich finden — der jüngste Patient ist 16 Monate (Rosinski) der älteste 64 Jahre (Fall von Tuffier) — als Retentionscysten. In Folge einer umschriebenen Harnretention soll es zur Dilatation von Harnkanälchen kommen. Dabei erklärt sich auch ihr Sitz, der fast stets in der Corticalis ist; es sei denn, dass die Geschwulst später solche Dimensionen annimmt, dass sie auch anderes Gewebe verdrängt. Ebenfalls ein Argument für diesen Entstehungsmodus soll der Umstand sein, dass man nach Erichsen[2]) von einer gesonderten Cystenwand nicht sprechen kann, da sie schon frühzeitig mit dem umgebenden Stroma innig verschmilzt. Dass dem nicht immer so ist, zeigt unsere linke Niere. Hier gelang es (rechts ist es garnicht versucht) die grösste Cyste ohne besondere Mühe aus dem Nieren-

[1]) B. Engländer, Ein Fall von uniloculärer Nierencyste. Archiv f. klin. Chir. 65. Bd. 1. Heft. 1901.

[2]) Erichsen, Virchow's Archiv. 21. Bd.

gewebe herauszuschälen, so dass sie sich wie die Abbildung 7 zeigt, wie eine Kugel präsentirt. Die mikroskopische Untersuchung ergiebt uns auch Grund, an eine Retentionscyste zu denken. Man kann aber immerhin annehmen, dass bei dem jedenfalls doch langen Bestehen der Cyste sich durch mechanische Läsion und dadurch ausgelöste entzündliche Processe eine eigene Gewebskapsel gebildet hat, die sich vom Nierenparenchym abgrenzte. Eins ist jedenfalls sicher, dass trotz dieser Isolirung die Cyste resp. die Cysten nicht vom Nierenbecken abstammen.

Fig. 1.

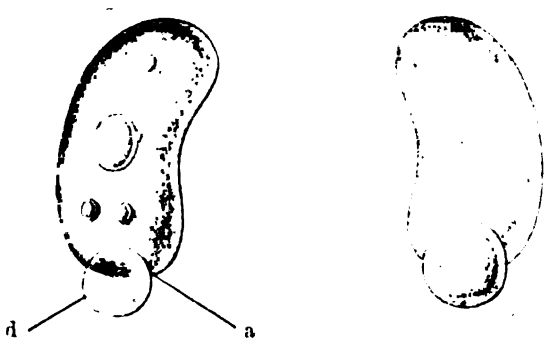

l. r.

Diese Anschauung ist nämlich für eine Reihe von Fällen angenommen durch eine Beobachtung von Le Dentu[1]) in welcher die Cyste ein von der Niere deutlich gesondertes, von dem Zellgewebe in der Umgebung der grossen Gefässstämme des Hilus ausgehendes Gebilde darstellte. Für einen Fall bewiesen ist es durch Israel[2]) der bei einer zweikammerigen, dem hinteren Umfang der Niere aufliegende Cyste eine freie Verbindung mit dem erweiterten Nierenbecken fand.

Dass bei uns eine derartige Absackung des Nierenbeckens oder der Nierenkelche nicht vorliegt, dagegen sprechen neben obigen Gründen wohl die vielen zerstreuten Cysten und Cystchen. Es müsste dann doch wohl eine weiter bemerkbare Degeneration

[1]) Güterbock, Chir. Krankh. der Harn- u. Geschlechtsorgane. Bd. 1. Theil IV: Chir. Krankh. der Nieren. 1898.
[2]) Nierenklinik. Fall 85. S. 176.

der Niere durch Lappung, Einziehung oder Aehnlichem vorliegen, was bei uns nicht der Fall ist.

Gehen wir zur Casuistik derartiger Fälle über, so finden wir wie erwähnt, in der Litteratur sie sehr spärlich.

In jüngster Zeit hat von Brackel[1]) bei Beschreibung eines einschlägigen Falles eine Zusammenstellung gemacht und 21 Fälle zusammengetragen. Er macht selbst nicht den Anspruch auf Vollgültigkeit, namentlich da ihm eine Arbeit von Tuffier nicht im Original vorlag, sondern er nur nach einem Referat von sieben Beobachtungen desselben spricht, die er in seinen 21 Fällen aufnimmt. Das muss nun wohl ein Irrtum oder ein Druckfehler im Referat gewesen sein.

Tuffier hat, wie aus seiner Originalarbeit[2]) ersichtlichtlich, einen Fall selbst beobachtet, aber 38 Fälle zusammengetragen. Leider giebt er diese gar nicht genau an, weder ihren Befund, noch ihre Publikation.

Nehmen wir an, Tuffier habe erschöpfend die Fälle aufgezählt, so kämen nach dem Erscheinen seiner Publikation noch hinzu von Brackels mit ausführlicher Literatur belegten Statistik Fall 14, 16—21, sowie Brackels eigener Fall.

In der neuesten Literatur fand ich je einen Fall von Rendu[3]) von Baldwin[4]) und von Engländer (l. c.), sowie schliesslich noch einen von Mikulicz operirten in der Arbeit von Casper: Die Verwerthung der functionellen Nierenuntersuchung für die Diagnostik der Nieren- und Bauchchirurgie (Cbl. f. Chir. 1901, No. 44) erwähnt, zusammen 13 neue Fälle, sodass wir heute insgesamt 51 operative Fälle kennen würden.

Was unserer mit den übrigen Fällen gemein hat, ist das überwiegende Vorkommen bei dem weiblichen Geschlecht und die Bevorzugung des unteren Nierenpoles.

---

[1]) v. Brackel, Ein Fall von solitärer Nierencyste. Volkmann's Sammlg. klin. Vortr. No. 250. 1899.

[2]) Tuffier, De l'ablation par dissection des grands kystes sereux du rein. — Arch. gén. de méd. VII. ser. tom 28, 1891 (Juli).

[3]) Rendu, Gros kyste du rein droit, nephréctomie transpérit., guerison. — Ann. de gyn. et d'obstétr. 49. Bd. 1899. Ref. Schmidts Jahrb. 266. Bd. 1900.

[4]) Baldwin, Ref. Cbl. f. Krankh. d. Harn u. Sexualorg. XI. Bd. 1900. Schmidt's Jahrb. 266. Bd. 1900.

In dem Fall von Slajnier[1]) haben wir es auch mit einer Cyste an einer beweglichen Niere zu thun. Er ventilirt die Frage, ob die bewegliche Niere das Primäre, oder die Cysten (eine kleinapfel- und eine orangengrosse) die Ursache für die Mobilmachung der Niere sei. Bei der Annahme der congenitalen oder schon frühzeitigen Entwickelung eines grossen Theiles der vorgefundenen Cystennieren und Nierencysten hält er die letztere Annahme für die wahrscheinlichere.

Wenn man auch diese Annahme nicht als unrichtig anzusehen braucht, ist ein völliger Schluss natürlich nicht möglich. Unter den 50 Fällen ist dies und unserer (an einer Seite) der einzig bei beweglicher Niere beobachtete, und dabei waren bis kindskopfgrosse Solitärcysten (von den congenitalen sehe ich ganz ab) vorhanden. Es könnte sich dabei doch wohl um ein zufälliges Zusammentreffen handeln, dem keine grössere Bedeutung beizumessen ist, zumal bei uns an der einen linken (allerdings sonst von Ren mobil. nicht so bevorzugten) Seite dieses Phänomen bestand, während es rechts fehlte.

Damit komme ich überhaupt auf die Doppelseitigkeit unseres Falles.

Soweit mir die hier in Frage kommende Literatur zur Verfügung stand, habe ich keinen operativen Fall von Solitärcysten beider Nieren gefunden; es handelte sich immer nur um eine einseitige Affection resp. nur eine Seite war der Angriffspunkt des chirurgischen Vorgehens gewesen. Bei der congenitalen Cystenniere haben wir fast stets beiderseitige Erkrankung. Der ganze Befund und Verlauf unseres Falles weist aber darauf hin, dass wir es hier nur mit sogenannten Solitärcysten zu thun haben. Das beweist auch der Krankheitsverlauf und der mikroskopische Befund.

Die Art des operativen Eingriffes gestaltet sich in den verschiedenen Fällen höchst verschieden. In einer grossen Zahl war er beeinflusst durch Fehldiagnosen. Die absolut bestimmte Diagnose zu stellen ist wohl kaum möglich: andere cystische Tumoren wie Echinococcen, eventuell auch Sacknieren kommen in Frage.

---

[1]) Slajnier, Ueb. Diagn. u. Beh. eines Falles von Cystenbildung an einer beweglichen Niere. — Wien. klin. Wochenschr. III. Bd. 1890.

Oft ist gar nicht an den Zusammenhang mit der Niere gedacht. Tuffier erwähnt, dass 12 mal unter seinen gesammelten 38 Fällen die Diagnose: Ovarialtumor lautete; demgemäss ist oft die Laparotomie gemacht. Sie ist, wenn es sich nicht um grosse Tumoren mit complicirten Verhältnissen, wie ich sie auch bei den soliden Tumoren in meiner ersten Arbeit befürwortet, nicht indicirt; der lumbale Weg ist besser.

Wir waren auch zunächst zweifelhaft, ob in der linken Seite, wo die Beschwerden waren, ein Zusammenhang mit der Milz existire. Eine Untersuchung in Narkose gab die Gewissheit, dass die Niere der locus affectionis sei; der Urinbefund gab ja keinen Anhalt, da absolut normal, denn die anamnestischen Angaben mussten sceptisch aufgenommen werden. Der Flankenschnitt brachte uns dann nicht nur zum erkrankten Organ, sondern auch Klarheit.

Unsere Eingriffe gestalten sich nun verschieden. Die kleinen Cysten wurden einfach incidirt, die grössere (abgebildete) enucleirt. Dies gelang leicht. Circa $^1/_3$ der Cyste war in der Nierensubstanz eingesenkt; das war kein so grosser Defect, als dass man hätte tiefe Suturen zu legen brauchen. Der glatte Heilverlauf bewies die Richtigkeit unseres Eingriffes.

Nun traten auch an der rechten Niere plötzlich stürmische Symptome in Gestalt von heftigen Schmerzen auf. Ob diese Coincidenz eine zufällige war, ist schwer zu sagen. Es kann auch durch den Eingriff an der linken Niere ein stärkerer Blutzufluss resp. eine grössere functionelle Inanspruchnahme der unberührten Niere, wie ich es bei der Reflexanurie besprach, vorgelegen haben und dadurch eine grössere Spannung in der Niere entstanden sein, sodass diese im Verein mit der Cyste eine bedeutende Spannung der Kapsel verursachten. Eine einfache Kapselspaltung kann dann schon Sistiren der Beschwerden herbeiführen, wie Le Dentu[1]) zeigte. Da sich jetzt auch ein Tumor an der rechten Niere fühlbar machte, wurde auch lumbal eingegangen, und eine ebensolche Cyste am unteren Pol der rechten Niere präsentirte sich. Da die kleineren Cysten links durch einfache Incision geheilt, hier auch am oberen Pol der Cyste dickere bindegewebige Verbindungen mit der Niere zu bestehen schienen, wurde hier von

[1]) Revue de chir. 1898. No. 11. Suppl.

iner Enucleation abgesehen, sondern die Cyste nur eröffnet, die ussere Wand abgetragen und tamponirt. Auch hier erfolgte unestörte Heilung.

Diese schonenden Eingriffe behoben also die ganzen Beschwerden. Bei der zweiten Operation handelte es sich doch auch m eine grössere cystische Geschwulst und die partielle Abtragung enügte. Das scheint mir wichtig festzustellen, da wir eine ganze Reihe von Vorschlägen haben, von der Cysten-Eröffnung bis zur Nephrectomie. Letztere gehört allerdings meist den ersten Fällen nd Fehldiagnosen zu. In jüngster Zeit sind besonders partielle Resectionen empfohlen, so von Tuffier und Brackel auch vorenommen. Sie werden bei besonders grosser oder ungünstiger agerung eventuell nöthig sein; auch ihre post-operativen Erfolge sind gut. Schonender ist immerhin die partielle Cystectomie; lann könnte man die Enucleation der Cyste noch versuchen. Sie elang uns auf der linken Seite unschwer. Das scheint allerdings ach den bisherigen Befunden eine gewisse Ausnahme zu sein, da ie Verschmelzung zwischen Cyste und Parenchym eine sehr innige ar. Aber, soweit ich es übersehen kann, hat auch bisher Nieand die Enucleation versucht. Dadurch wird aber im Gegensatz ur Nierenresection jede Verletzung des Parenchyms vermieden.

VIII. Echinokokken.

Thierische Parasiten haben in den Nieren selten ihren Sitz nd noch seltener ein klinisches Interesse; dieses kommt bei uns n Lande nur dem Echinococcus zu, sagt Senator[1]) in seiner Nierenpathologie.

Die Statistiken ergeben, dass bei Berücksichtigung des Erkrankenseins der einzelnen Organe die Nieren in 8—10 pCt. durch Echinokokken erkrankt sind. So fand Davaine unter 376 Fällen 4 mal, Böcker[2]) unter 40 Fällen 2 mal, in der neuen Tabelle Neisser unter 900 Fällen 80 mal = 8,9 pCt. Nierenechinokokken[3]).

Die Möglichkeit, diese Erkrankung mehr oder weniger oft klinisch beobachten zu können, hängt natürlich auch mit dem

[1]) Nothnagel, Specielle Pathologie und Therapie. 19. Bd. 1899.
[2]) Böcker, Zur Statistik der Echinococcen. Inaug.-Diss. Berlin 1868.
[3]) Nachtrag: In einer argentin. Arbeit finde ich ca. 2 pCt. (Ref. Münch. M. W. 1901. S. 2117.)

Vorkommen des Echinococcus in seiner geographischen Ausbreitung zusammen. Dadurch erklärt es sich, dass wir grössere nierenchirurgische Zusammenstellungen besitzen ohne jeden Nierenechinokokkenfall.

In Thüringen haben wir nun nach den vergleichenden Zusammenstellungen eine ziemlich hohe Beobachtungsziffer. In einer Tabelle[1]), welche die Publicationsergebnisse aus 14 meist Universitätsstädten Deutschlands und Oesterreichs umfasst, figurirt Jena an 3. Stelle mit 0,84 pCt. Echinokokkenbefunden bei Sectionen. Nur Rostock mit 2,43 pCt. und Greifswald mit 1,48 pCt. gehen vor, während Erlangen mit 0,11 pCt. die letzte Stelle einnimmt.

Die Jenaer Angaben stützen sich hierbei auf R. Fürbringer's[2]) Untersuchungen, welcher unter 4998 Sectionen des pathologischen Institutes aus den Jahren 1866—87 42 Echinokokken fand, darunter übrigens einen Nierenfall, wo sich bei einer 71jährigen Arbeiterfrau ein schlehengrosser und ein erbsengrosser verkalkter Parasit der rechten Niere präsentirte.

Auch wir waren nun in der Lage, zwei Fälle von Nierenechinokokken auf dem Operationstisch beobachten zu können.

No. 40. Rechte postoperative abdominelle Fistel bei rechtem Nierenechinococcus. Revision und Drainage der Wunde, Tod an Peritonitis.

Wittwe Meta Kaiser, 45 Jahr aus Sohnstedt, 1891, No. 5, aufgenommen 12. 1., gestorben 15. 1.

Im November 1885 und 1886 soll Pat. wegen Leberechinococcus operirt worden sein. Seitdem besteht eine Fistel an der Operationsstelle, die nur vorübergehend für 4 Wochen geschlossen war; eventuell soll ein Drain im Hohlraum stecken geblieben sein.

Status: Mässig kräftige Frau. Im Urin Spuren von Eiweiss. Unter dem rechten Rippenbogen 3 cm rechts von der Medianlinie und 2 cm über Nabelhöhe eine feine Fistel, die enorm aashaft stinkenden Eiter secernirt. Die Fistel liegt inmitten einer rundlichen, gut apfelgrossen derben Resistenz.

Operation: 14. 1. 1891 Narkose. Fistel ein wenig nach oben gespalten. Man kommt hier sogleich in einen Spaltraum, der nicht wie Bauchhöhle aussieht, zur Sicherheit mit einer Catgutnaht sofort wieder zugenäht wird. Fistel etwas nach unten gespalten, mit Kornzange dilatirt. Jetzt kommt der Finger in die Abscesshöhle, die von weichen Granulationen ausgekleidet ist; in der

---

[1]) Mosler und Peiper, Thierische Parasiten. Nothnagel's Handbuch der spec. Pathologie und Therapie. VI. Bd. 1894.

[2]) R. Fürbringer, Die Häufigkeit des Echinococcus in Thüringen. — I.-D. Jena 1887.

Tiefe derselben ist der Eingang zu einer zweiten Höhle. Es wird angenommen, dass die Permanenz der Fistel davon herrührt, dass dieser zweite Hohlraum nicht drainirt war. Bei den Manipulationen fliesst allmälig eine grosse Menge des excessiv stinkenden Eiters heraus. Ausspülung mit Sublimat 1 : 5000. Dickes Drain bis in die zweite Höhle eingeführt. Verband.

15. 1. Pat. hat sehr heftiges Kopfweh geklagt, hat sehr viel erbrochen. Puls heute früh nicht fühlbar, auch nicht der Brachialispuls; Gefühl grosser Angst. Verbandwechsel: Leib weich, nur in der Umgebung der Fistel empfindlich, nicht aufgetrieben. — Zunehmende Schwäche, rascher Verfall; trotz Injection von 6 g Kampferöl und 2 g Aether kehrt der Puls nicht wieder. Tod Nachmittag 5 Uhr.

Section.

Acute Peritonitis mit seröseitrigem, reichlichem Exsudat. Leber intact, ohne jede Beziehung zum Echinococcussack, der der rechten Niere angehört. In den Adhäsionen des Sackes mit der vorderen Bauchwand ein Loch. Unterer Leberrand 25 mm von dieser Fistel entfernt. Die Fistel führt in eine Höhle mit 2 mm dicker, schwieliger Wand, an deren Aussenfläche eben erkennbare Reste des Nierenparenchyms sich finden. Sonst ist die rechte Niere ersetzt durch eine dicke Lage derben Fettes, das zähe Bindegewebsmassen umgiebt, die im Innern die genannte Höhle umschliessen. Ureter eher erweitert, dicht vor der Einmündung ins Nierenbecken obliterirt. — Linke Niere gesund. — In der rechten Pleura etwas seröse Flüssigkeit, rechter Unterlappen leicht comprimirt. Duodenum liegt median von der Fistel, ist fest, aber lösbar mit dem Nierentumor verwachsen.

Dieser Fall lehrt wieder zwei alte Erfahrungen, die Schwierigkeit der Diagnose und das Gefährliche des abdominellen Vorgehens.

Was den ersten Punkt betrifft, so waren wir selbst allerdings nicht in der Lage uns ein absolut klares Bild vorher zu verschaffen, da uns einmal der Fall als angeblich operirter Leberechinococcus zukam, dann die ganzen Verhältnisse durch besagte frühere Laparotomie verdunkelt waren. Sodann aber sehen wir, wie leicht bei späteren etwa nothwendig werdenden Operationen die Gefahr einer gefährlichen Nebenverletzung bestehen kann. Daher ja auch das Besterben, den Sack möglichst gleich so zu behandeln, dass ein späteres Wiedereingreifen nicht nöthig. Die dementsprechenden Behandlungsarten haben als letzthin vorgeschlagene die von Delbet[1]) als „capitonnage“ und unabhängig davon die von Garrè[2]) gezeitigt,

[1]) Delbet, Bull. et mém. de la Soc. de Chir. de Paris. 25. Bd. cfr. Cbl. f. Chir. 1900.

[2]) Garrè, Ueber neuere Operationsmethoden des Echinococcus. Bruns' Beitr. z. klin. Chir. 24. Bd. 1899.

welcher in Anlehnung an Bobrow den Sack vereinigt und in sich vernäht.

Unser zweiter, unser eigentlicher Fall ist nun in seiner Therapie, wie in seiner Prognose ein ganz anderer gewesen. Er zeigte uns aber auch die Schwierigkeit der Diagnosenstellung, welche wir immer erwähnt finden. Ist es doch meist unmöglich einen festen Anhaltspunkt zn finden, es sei denn, dass ein Durchbruch ins Nierenbecken stattgefunden; derartige Fälle hat Manasse[1]) zusammengestellt. Derselbe Autor zeigte in seinem Fall aus der Posner'schen Praxis, dass Echinococcencysten für Röntgenstrahlen nicht durchsichtig sind. Ob dies aber für alle Fälle gilt, oder ob dies sich nicht nach der Stärke und dem Alter der Blase und der Blasenwand richtet, darüber scheinen noch keine weiteren Erfahrungen vorzuliegen.

No. 41. Rechter uniloculärer Nierenechinococcus, Exstirpation der Cyste, Heilung.

Elise Möller, 16 Jahre, Handarbeiterstochter aus Eisenach, J.-N. 309. Aufnahme 16. 12. 98, Entlassung 19. 2. 99.

Eltern leben und sind gesund, desgleichen 8 Geschwister. Pat. selbst ist immer ganz gesund gewesen und hat bis zum heutigen Tage ihre Arbeit voll und ganz gethan. Menses mit 14 Jahren, stets regelmässig, alle 4 Wochen. Letzte Regel vor 14 Tagen. Bis vor 2 Jahren hat Pat. in ihrem Hause stets Hunde gehabt. (Vater war Wildwärter.)

Vor etwa 4 Jahren bemerkte Pat. eine derbe Stelle rechts vom Nabel, besonders deutlich, wenn Pat. einmal Leibschmerzen bekam. Diese Leibschmerzen sind ganz geringer Art gewesen und sehr selten aufgetreten. Die Geschwulst ist dann langsam gewachsen, ohne dass irgend eine Störung in dem Befinden der Pat. aufgetreten ist. Pat. hat essen können wie gewöhnlich, hat Urin lassen können wie immer; nie Erbrechen, Stuhlgang wie immer. Keine Abmagerung, keinerlei Schmerzen. Ganz zufällig ging Pat. wegen Seitenstechen, welche sie durch Aufheben eines Sophas bekommen hatte, zum Arzt, der die Geschwulst entdeckte und Pat. hierher schickte.

Status praesens. Untersetztes, sehr gut entwickeltes Mädchen, ziemlich blass, etwas heiser. Kein Fieber. Puls ohne Besonderheiten. Urin frei von Eiweiss. Herz und Lungen ohne besonderen Befund. Leberdämpfung beginnt am oberen Rande der 6. Rippe und geht in der Mammillarlinie in die Tumordämpfung über, der untere Leberrand bei der Spannung der Bauchdecken nicht zu fühlen. Das Abdomen wird eingenommen von einem kugelrunden, glatten, prall elastischen Tumor, der vorwiegend in der rechten Seite liegt und dessen höchster Punkt sich rechts in Nabelhöhe befindet; der Tumor er-

[1]) L. Manasse. Echinokokken in den Harnwegen. Ctbl. f. d. Krankh. d. Harn- u. Sex.-Org. Bd. IX. 1899.

streckt sich aber auch nach links handbreit über die Mittellinie. Der Tumor ist absolut schmerzlos, verschiebt sich ein wenig mit der Athmung, ist aber im Ganzen sehr wenig verschieblich. Der Percussionston über demselben absolut leer. Der Nabel nicht verstrichen. Kein Ascites nachweisbar. Von einer Untersuchung per vaginam ohne Narkose wird Abstand genommen. 18. 12. Beim Einblasen von Luft ins Rectum bläht sich der Darm in der linken Unterbauchgegend auf, so dass es aussieht, als ob der Tumor den ganzen Darm nach links hinüber gedrängt hat.

Die Diagnose schwankt zwischen Echinococcus, Hydronephrose oder ev. auch solidem Tumor.

Operation: Morphium-Chloroform-Aethernarkose. Untersuchung per vaginam ergiebt normale Verhältnisse an den Genitalien, keinen Zusammenhang des Tumors mit denselben. Lange Incision durch den rechten Rectus. Nach Eröffnung des Bauchfells drängt sich ein glattwandiger, weisser, cystischer Tumor in das Gesichtsfeld. Im unteren Wundwinkel liegen dem Tumor zahlreiche bis bohnengrosse, mässig weiche Drüsen auf, ausserdem ist hier der Dickdarm sehr breit mit ihm verwachsen. Oben erscheint die Leber vollständig frei, z. Th. den Tumor bedeckend. Auch der Magen kommt, wenn man die Leber etwas lüftet, zum Vorschein. Desgleichen sieht man oben, der Hinterfläche des Tumors aufliegend, die im Uebrigen nichts Pathologisches erkennen lassende rechte Niere, so dass der Tumor zunächst den Eindruck einer Hydronephrose macht. Vom unteren Theile des Tumors wird nun zunächst der sehr fest angewachsene Dickdarm losgemacht, theils stumpf, theils mit dem Messer: eine sehr schwierige Arbeit, da die Verwachsung eine sehr feste ist und die Loslösung an einzelnen Stellen nur mit Verlust der Darmserosa gelingt. Zur Erleichterung wird der Tumor punktirt: wasserklare Flüssigkeit, die zum Schluss trüb ist; gekocht ergiebt sie eine ganz geringe Trübung. Nun wird der derbe Sack überall losgelöst. Dabei kommt der Ureter, der ganz normal aussieht und an normaler Stelle hinter dem Sack in den Hilus der Niere mündet, zu Gesicht. Nach allseitiger Loslösung sieht man, dass der Sack dem convexen Rande der Niere angehört und ohne scharfe Grenze in die Kapsel übergeht. Nun wird der Bauchschnitt zugenäht, nachdem der Troicartstich sorgfältig vernäht ist und Pat. auf die Seite gedreht, um von hinten an die Niere zu kommen und den Sack nach hinten durchzuziehen. Schräger Lumbalschnitt wie zur Nierenfixation. Schonung des Nerven (nach medial gelagert). Die Tumorkapsel wird nun nach hinten durchgezogen und aufgeschnitten, wobei eine prachtvolle Echinococcenmembran herausfällt. Nun wird die bindegewebige Tumorkapsel, da sie sich von der Niere loslösen lässt, abgeschnitten, der Rest, nachdem er im oberen Pol zur Verkleinerung in sich vernäht ist, in die hintere Wunde ringsum eingenäht. Die Niere selbst ist stark in die Länge gezogen und dort, wo der zweifaustgrosse Sack gelegen, zeigt die Niere eine tiefe muldenförmige Einsenkung. Der obere Theil der Wunde durch einige Muskelnähte geschlossen. In den Sack 2 Tampons eingeführt, dazwischen die Muskeln durch eine Catgutnaht vereinigt. Vordere Bauchwunde vollständig zugenäht. Verband.

Verlauf: Die Wunde heilte langsam zu. Secretion war nur gering und Patientin konnte am 19. 2. 99 geheilt entlassen werden.

Nach Nachrichten im Frühjahr 1901 befindet sich Pat. wohl und munter.

Das gewonnene Präparat stellt eine zweifaustgrosse Cyste dar mit einem spindeligen Defect, welcher dem an der Niere zurückgelassenen Defect entspricht. Die Wand besteht zu Zweidrittel aus derbem, ca. 5 mm dickem Bindegewebe. Das übrige Drittel ist viel dünner, z. Th. papierdünn. Diese Partie entspricht der Stelle der Cyste, welche sich nach vorne vor die Niere in die Bauchhöhle hinein vorgewölbt hatte. Die Innenfläche der Höhle ist glattwandig; ihr sitzt die Echinococcenmembran auf. In der Sackwand ist vom Nierengewebe nirgends mehr etwas zu finden.

Dies Präparat lehrt uns für die Betrachtung unseres Falles Verschiedenes:

Wenn man bei richtig erkannten Echinokokken die lumbale Methode auch als die idealste anerkennen muss, so sehen wir durch die Schwierigkeit der Diagnose oft genug zunächst anderweitige Operationspläne auftauchen.

Wir haben durch das zuerst transperitoneale Vorgehen Nichts geschadet, in diesem Fall aber vielleicht gewonnen. Durch die Möglichkeit des präparatorischen Vorgehens erkannten wir bei der immer noch vermeintlichen Hydronephrose, dass der Ureter gar nicht mit im Spiele war, deshalb wurde aber auch der verdünnte Sack von dem Peritoneum so abgelöst, dass ein Bersten und event. Erguss der Flüssigkeit in die Bauchhöhle nicht eintreten konnte. Wie verhängnissvoll die Aussaat des Hydatideninhaltes sein kann, hat uns Riemann[1]) gelehrt. Für unseren Fall zeigte sich allerdings später, dass wir es nicht mit einem Ech. hydatidosus, sondern mit einer Acephalocyste zu thun hatten.

Die bedeutende Grösse unseres Sackes liess es auch zweckmässig erscheinen, nachdem wir zum lumbalen Vorgehen übergegangen waren, ihn möglichst in toto zu entfernen. Geiss[2]) meint allerdings, dass dadurch die Operation erschwert werde und doch nicht mehr geleistet werde, als durch einfache Incision. Dem möchte ich nur die erwähnten Vorschläge von Delbet und Garré entgegenhalten. In unserem Fall, wo wir noch ein relativ nachgiebiges perirenales Nachbargewebe hatten, so dass man den Raum

---

[1]) Riemann, Ueber die Keimzerstreuung des Echin. im Peritoneum. Bruns' Beitr. f. klin. Chir. 24. Bd. 1899.

[2]) Geiss, 18 Jahre Nierenchirurgie. I.-D. Marburg. 1899.

durch Etagennähte verkleinern konnte, erschien unser Vorgehen als das allerzweckmässigste, wie die Folge lehrte.

Da die Nephrectomie für uns nicht in Frage kommt, so brauche ich kaum weiter darauf einzugehen. Wenn auch die Niere eine starke muldenförmige Vertiefung zeigte, deren Stelle durch Atrophie des Parenchyms entstanden war, so schien genug functionirendes Parenchym noch da zu sein, namentlich da die Pole, gleichsam als hätten sie Platz gemacht, nach oben und unten wie ausgezogen erschienen.

Wo eine Nephrectomie ausgeführt, lag ja meist ein diagnostischer Irrthum vor, es sei denn, dass schon schwerere Destructionen bestehen[1]), abgesehen davon, dass die Mortalität nach Wagner[2]) eine sehr grosse dabei ist. So starben nach ihm von 10 Nephrectomirten 3, während von 18 anderweitig behandelten Niemand starb. Bei Houzel[3]) finden wir sogar unter 6 Nephrectomien 5 Todesfälle. Wogegen man aber entschieden Einspruch erheben muss, das ist gegen die Anschauung von Manasse (l. c.), dass „nur bei bestehender Pyelitis oder Vereiterung der Cyste, ganz besonders aber bei Kachexie und Fieber“ operativ vorgegangen werden soll; es widerspricht so allen unseren chirurgischen Erfahrungen, dass man kaum weiter darüber zu discutiren braucht.

Was noch einige allgemeine Fragen betrifft, so findet man meist verzeichnet, dass die Männer häufiger besonders vom Nierenechinococcus befallen werden. Nur Böckel nennt im Gegensatz hierzu die Frauen. Letzterem schliesst sich auch Geiss an, der bei 3 Fällen 2 Frauen hatte. Auch unsere beiden Fälle betreffen Frauen, nebenbei bemerkt auch der Fall in Fürbringer's Dissertation. Und bei diesen drei Frauen in Jena fanden sich die Echinokokkenentwicklungen in der rechten Niere, während nach anderen Angaben die linke (besonders wegen der anderen arteriellen Blutzufuhr) bevorzugt sein sollte.

Aufmerksam machen möchte ich schliesslich noch, dass in unserem Fall sich eine Reihe bis bohnengrosser Lymphdrüsen am

---

[1]) Wagner, Ctbl. f. d. Harn- u. Sex.-Org. 1894.

[2]) Vgl. Jerosch, Ein Fall von vereit. und durch Nephrotomie geheilten Nierenechinococc. I.-D. Greifswald. 1899.

[3]) Houzel, Contribution à l'étude des cystes hydatiques du rein. Revue de Chirurgie. 1898.

unteren Pol der Geschwulst fanden. Das ist nicht verwunderlich, wenn man daran denkt, dass im Darm, besonders im Dickdarm, bei den Zerrungen oder Pressungen sich schon entzündliche Processe abspielen werden. Immerhin fiel dies mir auch beim Hildebrandtschen Falle[1]) auf, bei dem dieser Befund scheinbar mit als Stütze für die Annahme eines Sarcoms angesehen wurde.

Was schliesslich die Zahl der operirten Fälle betrifft, so will ich nur erwähnen, dass Braillon[2]) 89 Fälle im Jahre 1894 aufzählte.

Ich nenne dazu noch: Grosse, Bull. de la soc. anat. 5. Sér. X. 1896 (1 Fall); Jurédy, Pester med.-chir. Presse, 1896 (1 Fall); Lafourcade, Gaz. des hôp., 69. Bd., 1896 (1 Fall); Treuberg, Petersb. med. Wochenschr., 1896 (1 Fall); Hildebrandt (l. c.), Manasse (l. c.), Jerosch (l. c.), Sserapin, Centralbl. für Chir., 1898 (1 Fall); Houzel, Bulletin et mém. de la soc. de chir. de Paris, tom. XXIII, 1898 (2 Fälle); Stein, Wiener klin. Wochenschrift, 1900 (1 Fall); Meinel, Münch. med. Wochenschr., 1901 (1 Fall); Preindlsberger, Wiener klinische Rundschau, 1901: Tuffier, Presse méd., 1900, No. 14; Legars, ibid., No. 36; Pupovac, Wiener klin. Wochenschr., 1901, No. 48.

Dies sind weitere 16 Fälle, die mir zufällig bei meinen literarischen Arbeiten begegneten, nicht als ob ich von 1894 an jetzt eine neue Statistik aufstellen wollte. Es ergiebt sich daraus, dass jetzt über 100 (108) Fälle zur Operation gekommen sind.

IX. Nieren- und Harnleiterfisteln.

Als letzte Gruppe sind noch aufzuführen die Verletzungen an der Niere resp. Harnleitern, welche zu operativen Eingriffen nöthigten.

Es handelte sich um 3 Fälle. Einmal um eine Ueberfahrung, welche scheinbar eine schwerere Läsion, eine Zerreissung resp. Einreissung des Nierenparenchyms und des Nierenbeckens hervorrief, sodass sich eine Urinfistel bildete, welche, wie sich bei der Operation zeigte, ins Nierenbecken führte. Dass die Niere selbst aber ebenfalls beschädigt worden war, das ergab sich aus den noch relativ jungen Narben, welche das Gewebe durchsetzten. Auffallend

[1]) Hildebrand, Beitrag zur Nierenchirurgie. Deutsche Zeitschr. f. Chir. 40. Bd. 1895.

[2]) Braillon. Contribution à l'étude des cystes hydatiques du rein. Thèse de Paris. 1894.

ist das langsame Entstehen der Symptome. Entweder sind beim ersten Aufstehen nach sechs Wochen die Verwachsungen noch nicht kräftig genug gewesen, sodass eine Sprengung derselben zu Stande kam, oder es hat sich gleichzeitig um ein perinephritisches Hämatom gehandelt, welches vereiterte und dann den Sturm heraufbeschwor.

No. 42. Nierenbeckenfistel nach Ueberfahren. Nephrectomie. Heilung.

Bernhard Thomae, 23 J., Arbeiter aus Caasen bei Gera, aufgenommen 20. 12. 1891, entlassen 15. 3. 1892.

Pat. ist am 28. 2. 1891 von einem einspännigen beladenen Kohlenwagen (nur Vorderrad) auf dem Rücken liegend über den Leib gefahren worden. Er empfand danach heftige Schmerzen und wurde in ein Krankenhaus gebracht. 6 Wochen war er bettlägerig, die Schmerzen liessen allmälig nach. Stuhl anfangs angehalten, dann normal. Keine Erscheinungen seitens der Harnorgane. Als Pat. nach 6 Wochen aufstand und 8 Tage herumgegangen war, trat eine Schwellung der linken Seite des Leibes auf, die nach 3 Tagen incidirt wurde; angeblich entleerte sich „Wasser" und Eiter. Nach der Incision floss in der ersten Zeit sehr viel Urin aus der Wunde, diese Urinsecretion liess erst ganz langsam nach. Dabei war angeblich an dem per vias nat. entleerten Urin nie irgend das geringste Abnorme zu sehen. Pat. fühlte sich im Allgemeinen sehr wohl, hatte nur Schmerzen, wenn der Urinabfluss aus der Wunde durch Verkleben der Fistel gehindert wurde.

Pat. kommt zur Aufnahme mit ziemlich feiner Fistel in der linken Lendengegend, die nur sehr wenig secernirt. Das Secret riecht nicht nach Urin. Der spontan entleerte Urin ist völlig normal. Pat. ist sonst ganz gesund. Temperaturen normal.

10. 1. 1892. Pat. klagt über spannendes Gefühl in der linken Nierengegend. Die Temperatur steigt Abends über 38°. Zunehmende Secretion aus der Fistel, jetzt deutlich urinös.

14. 1. Operation: Nephrectomie. Fistel wird verfolgt in einen ziemlich grossen, mit Granulationen gefüllten Hohlraum; von hier führt der Weg in das Nierenbecken hinein. Eiter in der Tiefe in mässiger Menge. Niere exstirpirt. Ihre Loslösung macht keine Schwierigkeiten. Die Wunde ist aber so eng und tief, dass eine vorherige Abbindung der Gefässe nicht möglich, demnach erst Hilus durchtrennt, dann Gefässe gefasst. Jodoform. Wunde bleibt offen. Die exstirpirte Niere ist um mehr als die Hälfte kleiner als normal, hat gelappte Oberfläche. Im Parenchym finden sich mehrere derbe weisse Narbenzüge von ziemlicher Dicke, stellenweise sieht man auch weiche verfettete Partien. Schleimhaut des Beckens roth gewulstet. Ganz glatter Verlauf.

5. 3. Völlig geheilt. Pat. steht auf.

15. 3. Entlassen. Gute solide Narbe. Pat. hat Corset bekommen.

1901 geht es ihm dauernd gut.

Die zwei anderen Fälle sind Ureterverletzungen im Anschluss an Tumorexstirpationen.

In dem einen Falle

No. 43. Chriestliebe Gross, 64 J., aus Neitschen, 1898, No. 176, aufgenommen 2. 3., † 9. 7., handelte es sich um ein weit fortgeschrittenes, fest verwachsenes, hochsitzendes Rectumcarcinom. Bei dem Versuch der Exstirpation desselben wurde der rechte Ureter verletzt; es entstand dadurch eine dauernde Urinentleerung in den früheren hinteren Douglasraum, der Communication mit der Vagina hat. Eine leicht auszuführende rechte Nephrectomie befreite Pat. von dieser lästigen Erscheinung, doch waren die Kräfte der Pat. derartig, dass sie am 9. 7. verstarb. Es fand sich eine grössere phlegmonöse Infiltration im kleinen Douglasischen Raum.

Günstigeren Erfolg hatten wir bei einer anderen Patientin.

No. 44. Frau G., 45 J., Pr.-Kl. 1899, No. 33. Derselben war gynäkologischerseits ein gewaltiger, festverwachsener Ovarialtumor entfernt, bei dessen Operation sehr starke Blutungen auftraten. Es war hierbei der linke Ureter verletzt. Es entleerte sich der Urin der linken Niere nun in das alte Tumorbett und von hier aus der Laparotomiewunde nach aussen.

Die Exstirpation war leicht bei lumbalem Vorgehen auszuführen, und Pat. konnte schliesslich als ganz geheilt entlassen werden und befindet sich jetzt durchaus wohl.

Die Mortalität bei diesen Fällen von Nephrectomie beträgt demnach 33,3 pCt., wobei allerdings bemerkt werden muss, dass der eine Todesfall nicht auf Rechnung der Nephrectomie zu setzen ist; vielmehr war es eine Pelveoperitonitis, welche den Tod veranlasste.

X. Nierenanomalien.

In der III. Gruppe der Sacknieren haben wir in No. 10 und No. 11 zwei Krankengeschichten wiedergegeben, bei denen schon kurz auf die entwickelungsgeschichtlichen Monstrositäten hingewiesen war.

Ich nehme diese Fälle in einem besonderen Capitel noch für eine kurze Besprechung heraus, da es Erfahrungssache ist, dass derartige Beobachtungen in dem grossen Wust der Aufzählungen begraben liegen und andererseits dem, der nach entsprechenden casuistischen Mittheilungen forscht, eine schier unglaubliche Mühe erwächst, falls nicht eine besondere Publication zur Casuistik vorliegt.

Es handelt sich im Fall Lerche (No. 11) um die doppelte Anlage der linken Niere, im Fall Vogel (No. 10) um einen Defect der rechten Niere.

Die ältere Literatur enthält nach Strahl[1]) vielfach Beispiele von sogenannten überzähligen Nieren. Sieht man sich indessen die häufig sehr unvollkommen beschriebenen und abgebildeten Fälle etwas genauer an, so erkennt man, dass dieselben ganz anderen Gruppen von Missbildungen zugerechnet werden müssen. So ist nach ihm der oft citirte, bei Thomas Bartholinus unter dem Namen „renes quadruplices" mitgetheilte Fall von Delestang offenbar nichts anderes, als eine Hufeisenniere mit drei oder vier Harnleitern und einer entsprechenden Anzahl von Nierenbecken.

Man soll nur dann von einer Ueberzahl der Nieren mit vollem Recht sprechen können, wenn sich auf irgend einem Wege nachweisen liesse, dass wirklich mehrfach und von Anfang an unabhängig von einander sich entwickelnde Organe vorhanden gewesen seien. Dieser Nachweis soll bisher nicht zu liefern gewesen sein; vielmehr spricht alles dafür, dass die normaler Weise in mehreren Stücken, deren Ausdruck späterhin die Lappung des Organs ist, angelegte Niere eine Hemmung der Art erfahren habe, dass die Stücke dauernd mehr oder weniger von einander getrennt geblieben seien. Selbst die Verdoppelung des Harnleiters, welcher übrigens keineswegs regelmässig eine Verdoppelung der Niere entspricht, soll nur als eine nachträgliche Theilung des ursprünglichen einfachen Canals angesehen werden können.

Bei dieser anscheinenden Verdoppelung ist keineswegs eine äussere Abgrenzung der beiden mit je einem eigenen versehenen Abschnitte vorhanden. Orth hat eine solche im Gegentheil in der Regel fehlen sehen. Aeusserlich ist demnach eventuell nur die Länge der Niere auffällig und erst auf dem Durchschnitt zeigt sich das eigenthümliche Verhalten des Parenchyms. Dasselbe sieht dann so aus, wie wenn an eine vollständige Niere noch die obere oder untere Hälfte einer zweiten angesetzt wäre (ren duplicatus, Orth). Die aus den beiden Nierenbecken hervorkommenden Ureteren vereinigen sich entweder nach kürzerem oder längerem Verlauf, oder gehen getrennt bis zur Harnblase, wo sie neben einander einmünden. Wenn die beiden Nierenabschnitte getrennt sind, kann die Trennung eine unvollständige sein, so dass noch eine

[1]) Küster, Die chirurg. Krankheiten der Nieren. Deutsche Chirurgie. Lfg. 52b. S. 111. 1896.

Brücke von Nierengewebe beide verbindet, oder sie sind völlig von einander geschieden, haben auch eigene Arterien und Venen, so dass nun wirklich der überschüssige Theil als dritte accessorische Niere erscheint.

Diese Erwägungen müssen vom entwicklungsgeschichtlichen Standpunkt aus betrachtet als zu Recht bestehend erscheinen. Wenn wir es aber mit dem Abschluss der Entwickelung zu thun haben, müssen wir als Factum nicht nur eine Ren duplicatus, sondern auch eine Duplicitas renis anerkennen. Diese Thatsache ist aber vom klinischen Standpunkt und speciell für den Operateur von grosser Wichtigkeit. Anschaulich schildert es Graser[1]) bei einem Fall von Nierendislocation mit Pyonephrose, in welcher Spannung sich die Operateure befanden und auch wie begierig sie nach Vollendung der Operation in der Literatur nach einer Erklärung und nach ähnlichen Beobachtungen forschten. Es geht einem mit diesen Abnormitäten wirklich meistens so, dass man sie als Curiosa, die zufällig aufgefunden sind, betrachtet und sich an die grosse praktische Bedeutung, die derartige Abnormitäten gewinnen können, nicht so intensiv erinnert.

So ging es uns auch bei diesem Fall und zufälligerweise (als Duplicität der Fälle) hatten wir damals zu derselben Zeit einen anderen kürzlich von mir publicirten Fall[2]) von Verdoppelung, der uns ebenso oder noch mehr Kopfzerbrechen machte und die Richtigkeit der oben ausgesprochenen Anschauung bestätigte.

Greifen wir die wesentlichen Punkte aus unserem Fall 10 heraus, so sehen wir, dass bei einem 11jährigen Knaben, der seit 5 Jahren Urinveränderungen hatte, eine linksseitige Pyonephrose bestand. Eine erste Operation verschaffte dem Eiter Abfluss, eine zweite wurde zur Exstirpation des Eitersackes vorgenommen. Hierbei fand sich medial vom Sack mit seinem Harnleiter ein zweiter Ureter, der bis unter den Rippenbogen zieht und hier in eine derbe, hühnereigrosse Masse endet.

Das konnte ein Rest von einer degenerirten Niere sein, in welchen ein häufiger beobachteter zweiter Ureter sich einsenkte. Dem war aber nicht so. Drei Wochen nach der Nephrectomie

[1]) Graser, Beitrag z. Path. u. chir. Therapie der Nierenkrankheiten. Deutsches Archiv f. klin. Med. 55. Bd. 1895.

[2]) Grohé, Duplicitas intestini crassi cet. D. Zeitschr. f. Chir. 57. Bd. 1900.

entleerten sich plötzlich aus der lumbalen Wunde reichliche Urinmengen. Sie können aus der Blase in rückläufigem Strome durch den amputirten Ureter stammen. Das war unwahrscheinlich nach dem Befunde uud auch bei Inspection der Wunde nicht wahrscheinlich. Zudem hatten wir einen Ureter mit peripherem Tumor bei der zweiten Operation gesehen. Dieser Tumor musste also eine Niere sein und zwar eine functionirende, und entweder stammte der Urin aus der verletzten Niere oder der zweite Ureter hatte bei der Operation resp. später ev. durch Draindruck oder Aehnliches eine Verletzung erlitten und so konnte sich der viele Urin entleeren. Da sich aus dieser Nierenwunde aber so viel Urin entleerte, musste dementsprechend die per Urethram entleerte Harnmenge sich verringern; sie betrug zunächst 600 ccm, nahm dann im Verlauf einer Woche, während die Entleerung aus der Wunde abnahm, allmälig bis zur Norm zu. Dieser Bestand an Blasenurin, ausserdem die Kleinheit der linken überzähligen Niere lassen es so gut als sicher erscheinen, dass der Patient eine gutfunctionirende rechte Niere besitzt.

Wenn nur das linke restirende Organ die Secretion normaler Mengen ausgeführt hätte, hätte sicherlich eine Hypertrophie desselben schon bei der Operation bestanden, da die linke untere Niere doch schon seit längerer Zeit bestand resp. sich allmälig entwickelt hatte, so dass Zeit zu einer compensatorischen Vergrösserung lange da gewesen war.

Ich betone dies schon hier, da wir später sehen werden, dass wir zuweilen Dystopien der Nieren derartig haben, dass beide an einer Körperseite liegen.

Nun könnte man ja denken, dass wir es mit einem doppelten Nierenbecken zu thun gehabt hätten, und dass der zu der unteren gehörende Nierenabschnitt durch die Pyonephrose zu Grunde gegangen sei. Dem widerspricht aber die Operationsgeschichte. Aus ihr ist ersichtlich, dass, während die Loslösung des Sackes nach unten und dorsalwärts schwierig war, die Ausschälung nach oben absolut keine Schwierigkeiten bot, also ein Zusammenhang mit der oberen Niere nicht bestand. Die Existenz dieser wurde überhaupt erst wahrgenommen, als man den zweiten Ureter fand und ihn bis hoch unter den Rippenbogen verfolgte.

Wie die Gefässversorgung dieser 3. Niere ist, darüber lässt

sich bei dieser Autopsie in vivo natürlich nichts sagen, Durch die Deduction und den Befund glaube ich aber es als sicher nachgewiesen zu haben, dass der Patient rechts eine Niere und links zwei völlig von einander getrennte übereinanderliegende Nieren besass, von denen die obere functionirte, während die untere durch eine Pyonephrose zu Grunde gegangen war.

Sehen wir uns nun die Literatur auf ähnliche Fälle an, so hat Graser in seiner citirten interessanten Arbeit derartige Nierenanomalien ausführlich besprochen. Er fand 15 Fälle überzähliger Nieren: 13 mal waren 3 Nieren, 2 mal 4 Nieren vorhanden (siehe dort die Literatur, die ältere auch bei Voigtel[1]). Die älteren Fälle sind, wie gesagt, nicht ganz einwandsfrei beobachtet resp. geschildert. Eine der besten dieser Beobachtungen ist die von Nic. Blasius. Eine Reproduction seines Falles giebt Strahl (l. c. p. 111), in der wir drei gleich grosse, vollständig ausgebildete Nieren sehen, von denen zwei der linken Seite angehören und jede ihren eigenen Ureter und ihre eigenen Gefässe besitzt.

Ganz einwandsfrei beobachtet ist der Hyrtl'sche Fall[2]): Rechte und linke Niere von normaler Grösse und Gestalt; am Eingange des kleinen Beckens links noch eine dritte Niere von der Grösse eines halben Gänseeies mit drei Arterien und 3 Venen; der Harnleiter verlief mit dem der linken Niere zur Blase.

Ihm schliesst sich eine Beobachtung von Depage[3]) an:

Bei einem 20jährigen Mädchen fühlte man rechts vom Nabel einen ausserordentlich beweglichen Tumor, der für eine tuberkulöse Geschwulst (Ganglion) des Mesenterium angesehen wurde. Bei der Laparotomie fand sich retroperitoneal auf der Mitte der Wirbelsäule eine nierenähnliche Geschwulst. Beide Nieren lagen an normaler Stelle, die rechte etwas vergrössert und beweglich; letztere wurde später durch Nierennaht befestigt. Die ausgeschälte kinderfaustgrosse Niere war unregelmässig, in zwei Lappen zertheilt und enthielt drei Pyramiden. In der Mitte des abgebundenen Stiels der Geschwulst fand man die Mündung eines Ureters, dessen weiterer Verlauf sich nicht feststellen liess. Mikroskopisch erwies sich der Tumor als normales Nierengewebe; nur die Glomeruli waren etwas weniger zahlreich als normal.

---

[1]) Voigtel, Handb. der path. Anat. III. Bd. S. 173. Halle. 1805.
[2]) Oesterreich. med. Wochenschr. 1841. S. 965.
[3]) Journal de Bruxelles. 51. Jahrg. 1893. p. 11.

Der letzte Fall ist insofern interessant, als er intra operationem gefunden wurde und jedenfalls (die Originalarbeit liegt mir leider nicht vor) etwas Kopfzerbrechen dabei gemacht hat.

Ebenfalls bei einer Operation wurde eine dritte Niere von Cheyne[1]) gefunden bei einer 22jährigen Frau mit typischen Symptomen der Wanderniere. Da die Diagnose aber nicht ganz sicher, wurde per laparotomiam vorgegangen. Es wurde rechts von den unteren Lendenwirbeln in der Höhe des knöchernen Beckenrandes liegend eine bewegliche Niere gefunden. Die rechte und linke Niere finden sich an normaler Stelle und fühlen sich normal an. Die accessorische Niere wird in der Annahme der durch den Heilungsprocess bedingten Verlöthung mit ihrer Umgebung nicht entfernt, sondern einfach reponirt und das Peritoneum darüber geschlossen. Heilung mit Sistiren der früheren Beschwerden.

Ueber einen einschlägigen Obductionsbefund hat schliesslich noch Hansemann[2]) berichtet:

Ein an perf. Ulcus ventr. gestorbener 57jähriger Arbeiter hat rechts normale Niere, Gefässe und Ureter, linkerseits aber zwei kleine Nieren. Die eine hiervon, wiederum die kleinere, liegt entsprechend der normalen Niere, hat ein normal angeordnetes Gefäss und der Ureter geht nach abwärts in das Nierenbecken der unmittelbar darunter gelegenen, etwas grösseren Niere. Diese letztere, deren Becken etwas nach vorne gewendet ist, bezieht 2 Gefässe und zwar eins aus dem unteren Theil der Aorta und das andere nicht wie man erwarten sollte, aus der l. Art. iliaca, sondern aus der rechten. Entsprechend diesen beiden Gefässen hat die zweite Niere auch 2 Becken. Auch die Ureter dieser beiden Becken laufen zusammen, so dass aber schliesslich für die beiden Nieren der linken Seite nur ein einziger Ureter vorhanden ist, der an normaler Stelle in die Blase einmündet. — Dadurch, dass die eine Arterie und zwar die untere von der rechten Seite zu der auf der linken Seite gelegenen Niere hinüberläuft, documentirt sich nach Hansemann's Ansicht dieselbe andere Niere als ein rudimentäres Aequivalent desjenigen Theiles, das man häufig als Verbindungsstück zwischen den beiden Nieren bei der Hufeisenniere vorfindet.

Dieser Beobachtung schliesst Hansemann an die Erwähnung eines Vorkommens von 4 Nieren bei einem Schwein, welches Präparat dem Berliner pathologischen Institute aus Spandau zugeschickt wurde.

Die beiden linken Nieren waren durch einen bindegewebigen Stiel miteinander verwachsen, die rechten Nieren waren völlig getrennt. Auch in diesem Fall liefen die beiden Nierenbecken der getrennten Nieren zusammen, so dass auf beiden Seiten nur ein einziger Ureter vorhanden war.

---

[1]) Cheyne, Watson, W., A case of mov. third kidney. Lancet. 28. Jan. 99. (Ref. auch Virchow-Hirsch's Jahresbericht. 34. Jahrg. 2. Bd. 1900.)
[2]) Berl. klin. Wochschr. 34. Jahrg. 1897. S. 81.

In einer gewissen Parallele dazu stehen natürlich die Fälle, bei denen doppelte oder complicirte Nierenbecken als solche bei Operationen den Eingriff verwickeln. Der Vollständigkeit halber seien sie hier erwähnt. Erst die jüngste Zeit mit ihrem Fortschritt in der Nierenchirurgie hat sie zeitigen können. Es sind Beiträge

1. von Socin[1]), der die hydronephrotisch veränderte rechte Hälfte einer Hufeisenniere abtrug;

2. von Pawlick[2]), der eine Hydronephrose vom unteren Theile einer rechten Niere mit zwei Becken exstirpirte;

3. von Lennander[3]), der eine Pyonephrose (als solche als erster) aus einer rechten Niere mit zwei Nierenbecken und zwei Ureteren exstirpirte;

Des letzteren Arbeit ist um so interessanter, als er auch noch einige andere einschlägige Beobachtungen (so von doppeltem Nierenbecken, doppeltem Ureter mit Blasendivertikel) bringt und die einschlägigen Verhältnisse bespricht.

4. von Israel[4]): Nephrotomie bei Hydronephrose der rechten Hälfte einer Hufeisenniere. Derselbe beschreibt (ibid. p. 116) auch eine auf die obere Hälfte der rechten Niere beschränkte inficirte Hydronephrose bei zwei Nierenbecken mit zwei Ureteren, von denen der dem hydronephotischen Abschnitt angehörende bis zur Blase bedeutend erweitert war, während der andere normal war; die betr. Niere wurde exstirpirt;

5. von Steiner[5]): Doppelniere mit hydronephrotischer Degeneration der unteren Hälfte geheilt durch Nierenresection bei einem Zwilling. Der Fall erinnert in manchem an unsern mitgetheilten, doch bestand eben ein völliger Parenchymzusammenhang, so dass nicht von einer eigentlichen „Doppelniere“ die Rede sein kann.[6])

---

[1]) Eine Nephrectomie bei einseitiger erkrankter Hufeisenniere. Bruns' Beitr. z. klin. Chir. IV. Bd. 1888.

[2]) Casuist. Beitr. z. Diagn. u. Ther. der Geschwülste der Nierengegend. Arch. f. klin. Chir. 53. Bd. 1896.

[3]) Lennander, Ibid. 62. Bd. 1900.

[4]) Nierenklinik. 1901. S. 6.

[5]) Steiner, Verhandl. d. D. Ges. f. Chir. 30. Connr. 1901. p. 15. (Mit Figur.)

[6]) Eine nicht op. Hydronephrose der einen Nierenhälfte bei doppeltem Ureter und Nierenbecken beschreibt A. Heller. Deutsches Arch. f. klin. Med. V. Bd. 1869.

Schliesslich soll nicht unterlassen werden darauf hinzuweisen, dass Dislocationen einer Niere bis in die andere Seite erfolgen können. Zuckerkandl bildet z. B. einen solchen Fall in Figur 356 seines schönen Atlas der topogr. Anat. (III. Heft 1901) als linksseitige Doppelniere ab. Dieser Fall scheint mir der zu sein, über welchen v. Karltreu[1]) ausführlich berichtet hat. Ich halte es aber gerade für solchen Fall für falsch von Doppelniere zu sprechen, es ist eben eine Dystopie.

Der zweite Fall von Anomalie ein

einseitiger Nierendefect

ist bei weitem nicht solche Seltenheit wie der erstbesprochene.

Die Patientin, ein 20jähriges junges Mädchen (No. X), war bei uns wegen grosser Schmerzen in der linken Nierengegend eingeliefert, bei der Operation hatte sich eine hochgradig hydronephrotisch veränderte Niere gefunden und es war zur Exstirpation der Sackniere um so unbedenklicher geschritten, als bei einer gynäkologischen Laparotomie die Abtastung beider Nierenbecken angeblich nichts Anomales ergeben hatte. Dies war leider eine Täuschung, denn es fehlte die rechte Niere und Ureter vollständig, wie die Autopsie ergab, denn Patientin war natürlich an Urämie zu Grunde gegangen.

Ausserdem bestand resp. hatte bestanden und war schon vorher operativ beeinflusst ein Uterus bicornis, eine rechte rudimentäre Scheide und ein Defect des rechten Ovariums.

Der angeborene einseitige vollkommene Nierenmangel ist erschöpfend literarisch-statistisch von Ballowitz[2]) bearbeitet. Er hat 210 publicirten noch 3 selbst beobachtete beigefügt. Ausser diesen 213 sicheren Fällen hatte er in der Literatur noch eine Anzahl von einschlägigen Mitteilungen gefunden, so dass er annimmt, es dürften 240—250 Fälle beschrieben sein.

Mankiewicz[3]) hat im Jahre 1900 234 Fälle zusammenge-

---

[1]) Ein Fall von linkss. Doppelniere. Wien. klin. Wochenschr. 11. Jahrg. 1898. S. 180.

[2]) Virchow's Archiv. 141. Bd. 1895.

[3]) Ueber Nierenoperationen bei Mangel oder Erkrankung der zweiten Niere. Monatsschr. f. d. Krankheiten der Harn- u. Sex.-Org. V. Bd. Berliner klin. Wochschr. 1900. No. 35. Wiener med. Presse. 1900. No. 41.

tragen. Dazu habe ich aus späterer Zeit noch die Angaben von Preindelsberger[1]) gefunden, der unter 1344 Sectionen 2 mal Solitärnieren fand. Er verlor durch diesen Defect bei einer Sectio alta-Operation einen Patienten. Schliesslich berichtet Mazzoni[2]) über eine Nephropexie bei alleiniger linker Niere, welche gewandert und hydronephrotisch in Folge von Steineinklemmung.

Das Vorkommen von Störungen gleichzeitig im Genitalapparat ist, wie aus der Ballowitz'schen Zusammenstellung hervorgeht, namentlich beim weiblichen Geschlecht ein sehr häufiges, nämlich in der Hälfte der Fälle.

Defectbildungen treten so gut wie ausschliesslich auf der Seite des Nierenmangels auf und betreffen in erster Linie das System der Ausführungsgänge, selten die Keimdrüsen selbst, wenn auch die letzteren häufig hypoplastisch oder atrophisch sind.

Wir haben nun gänzlichen Mangel des Ovariums und zwar auch an der Seite des Nierenmangels. Sonderbar ist, dass bei diesem Defect sich nicht nur nicht ein Defect der Ausführungsgänge, sondern vielmehr hier eine Verdoppelung in Gestalt eines Uterus bicornis und einer rechten rudimentären Scheide vorfand. Das rechte Horn war hierbei verschlossen, so dass eine Hämatometra entstanden war, scheinbar hatte auch ein rechter Hämatocolpos vorgelegen.

Ballowitz führt 10 Fälle von Uterus bicornis, 2 davon mit doppelter Vagina auf. Unser Fall deckt sich daher mit keinem der publicirten ganz.

Ich möchte dieses Capitel nicht schliessen, ohne wenigstens auf den in der Gruppe der Steinnieren figurirenden Fall Gossler (No. 18) hinzuweisen. Der merkwürdige, namentlich mikroskopische Befund des exstirpirten Organs, nämlich der völlige Mangel von Nierensubstanz und die Substitution derselben durch Fett liefert ein so merkwürdiges Bild, dass man unwillkürlich daran erinnert wird, ob es sich hier nicht um eine congenitale rudimentäre Anlage resp. Aplasie des betreffenden Organs handeln könne, wie man sie zuweilen nach Marchand[3]) beobachtet hat.

---

[1]) Preindelsberger (Sarajewo), Beitr. z. Nierenchir. Wiener klinische Rundschau. 1901. No. 11.

[2]) Mazzoni, Ref. im Ctbl. f. Chir. 1901. No. 41. S. 1016.

[3]) Marchand, in voce Missbildungen. Eulenburg's Realencyclopädie.

Schlussbetrachtung.

Bei den einzelnen der vorliegenden Abschnitte ist am Schluss eines jeden eine zusammenfassende Uebersicht gegeben, wobei schon in den jedesmaligen Gruppen die Verschiedentlichkeit der Eingriffe und damit ihrer Erfolge mit- und untereinander zu Tage trat.

Noch bunter wird natürlich das Bild, wenn wir alle erörterten Fälle zu einer Gesammtübersicht vereinen. Schlüsse kann man wohl kaum aus einer solchen ziehen, da muss der sich Interessirende die Einzelgruppen nachschlagen, wohl ist sie aber geeignet, eine Rechenschaft abzulegen über unsere Thätigkeit auf diesem Gesammtgebiet.

Nach der einzelnen Krankheitsform mit den dabei vorgenommenen Operationsmethoden ergiebt sich Tabelle I, der auch die Zahlen unserer Nierentumoren[1]) hinzugefügt sind.

Aus derselben ergeben sich zugleich die Erfolge resp. die Mortalität der einzelnen Krankheitsgruppen.

Um ausserdem eine Uebersicht zu haben über die Erfolge der einzelnen Operationsmethoden ist die Tabelle II aufgestellt. Sie giebt gleichzeitig Einblick in die Häufigkeit der Ausführung der einzelnen Operationen. Da nun aber an einem Patienten zuweilen mehrere Operationen an einer Seite, bei 6 Patienten an beiden Seiten operirt wurde, konnte natürlich keine Summe der günstigen Erfolge zusammengezogen werden. Der Tod ist immer bei derjenigen Operation verzeichnet, welche als letzte in der eventuellen Reihenfolge der Eingriffe figurirte:

---

[1]) Zu den von mir (l. c.) publicirten 15 Fällen kommen noch 2 neue hinzu, von denen der eine Fall gestorben ist, während es dem anderen gut geht.

Tabelle I.

Krankheitsgruppe	Anzahl	Nephrotomie	Nephrectomie prim.	Nephrectomie sec.	Incision	Varia	Geheilt	Gestorben
I. Abscesse	3	—	3	—	—	—	2	1
II. Pyelonephritis	3	2	1	—	1	1 Laparotomie	1	2
III. Sacknieren:								
Hydronephrosen	4	1	2 (1 Transperitoneal)	2	—	1 Pyeloplastik 1 Ureterenresection	3	1
Pyonephrosen	4	3	—	3	1	—	3	1
IV. Nierensteine	8	3	1	1	4	1 Pyelotomie 2 Ureterotomien 1 Boutonnière 1 Sect. alta	5	3
V. Nephralgie	1	1	—	—	—	—	1	—
VI. Tuberculose	15	8	7	5	4	1 Darmfistelnaht	8	7
VII. Cysten	1	—	—	—	1	1 Enucleatio	1	—
VIII. Echinokokken	2	—	1	—	1	—	1	1
IX. Fisteln	3	—	3	—	—	—	2	1
X. Tumoren	17	—	17	—	—	—	10	7
Summa	61	18	35	11	12	10	37	24
			86					

Tabelle II.

Operationsart	Abscess	Pyelonephr.	Sacknieren Hydron.	Sacknieren Pyon.	Steine	Nephralgie	Tuberculose	Cysten	Echinokokken	Fisteln	Tumoren	Summa	Gestorben
Nephrotomie	—	2 (†1	1	3 (†1	3 (†1	1	8 (†2	—	—	—	—	18	5
Prim. Nephrectomie	3 (†1	1 (†	2 (†1	—	1	—	7	—	1	3	17 (†7	38	10
Sec. Nephrectomie	—	—	2	3	1 (†	—	5 (†4	—	—	—	—	11	5
Incision	—	1	—	1	4 (†1	—	4 (†1	1	1 (†	—	—	12	3
Pyeloplastik	—	—	—	1	—	—	—	—	—	—	—	1	—
Pyelotomie	—	—	—	—	1	—	—	—	—	—	—	1	—
Ureterenresection	—	—	1	—	—	—	—	—	—	—	—	1	—
Ureterotomie	—	—	—	—	2	—	—	—	—	—	—	2	—
Cystenenucleation	—	—	—	—	—	—	—	1	—	—	—	1	—
Boutonnière	—	—	—	—	1	—	—	—	—	—	—	1	—
Sectio alta	—	—	—	—	1	—	—	—	—	—	—	1	—
Darmfistelnaht	—	—	—	—	—	—	1	—	—	—	—	1	—
Summa	3	3	4	4	8	1	15	1	2	3	17	—	—

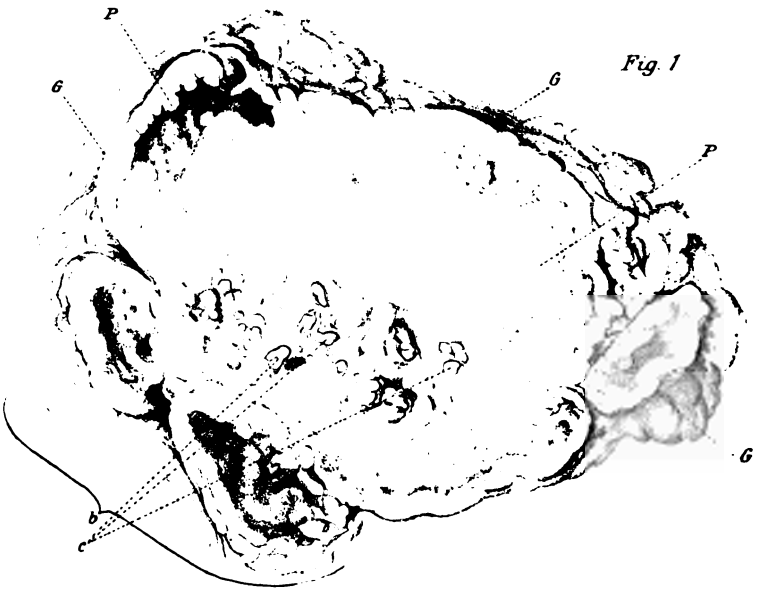

Fig. 1

Fig. 7.

Fig. 2.

Fig. 3.

Fig. 4.

Fig. 5.

Fig. 6.

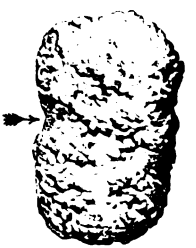

E. Lanz, Lith. Inst., Berlin.

Erklärung der Abbildungen auf Tafel VI.

Fig. 1: Lipomatös degenerirte Steinniere (Bild der Sectionschnittfläche der einen Hälfte).
b = ursprüngliches Nierenbecken, c = Kalkconcremente,
G = bindegewebige Grenze der Caspula fibrosa,
P = im Fettgewebe dispergirtes Pigment.
(Fall 18. p. 242.)

Fig. 2—4: Ureterensteine (Fall 20, p. 248).

2: die Steine in natürlicher Stellung zusammengelegt,

3: die Steine, um die Schlifflächen zu zeigen, zu diesem Zweck Stein 1 etwas nach oben, Stein 3 nach oben und links gedreht;

4: Stein 5 von der entgegengesetzten Seite mit der abgeschliffenen Stelle.

Fig. 5—6: Ureterstein im Orif. vesic. eingeklemmt, daher die Furche (Fall 21, p. 252).

Fig. 7: Enucleirte solitäre Nierencyste (Fall 39, p. 306).
o = im Nierenparenchym gelegener Theil,
a = Reste von Nierengewebe,
u = untererer freier Abschnitt.

IV.

(Aus der chirurgischen Universitäts-Klinik zu Jena.)

Zur Kenntniss der Tumorbildung am harten Gaumen bei Pseudoleucämie.

Von

Dr. W. Röpke,

Assistent der Klinik.

Mit Rücksicht auf die mannigfaltigen Krankheitsbilder, welche die Pseudoleukämie liefert, sei es mir gestattet, folgenden Beitrag zur Kenntniss der Pseudoleukämie zu geben.

H. T., 62 J., Kaufmann, erblich nicht belastet, will 1896 und 1897 an einer Halsentzündung gelitten haben. Im Frühjahr 1899 bemerkte Pat. eine geschwollene Drüse unterhalb des rechten und vor dem linken Ohre, später noch einige an der linken Halsseite, worauf sich bald Schlingbeschwerden einstellten, in Folge der Schwellung der linken Tonsille.

Trotz verschiedener Curen, auch nach Gebrauch von Arsenik, trat keine Besserung ein, sondern das Wachsthum der Drüsentumoren und der Tonsille nahm ruhig seinen Fortgang. Dabei bestand nie Fieber und keine besondere Gewichtsabnahme. Auch jetzt bei seiner Aufnahme im August 1898 besteht kein Fieber. An Stelle der linken Mandel findet sich eine aus der Nische hervorragende, graurothe, glatte, weiche Geschwulst von ca. Wallnussgrösse. An den oben bezeiehneten Stellen liegen kleine, weiche, geschwollene Drüsen. Sonst sind keine Drüsenschwellungen nachzuweisen. Die Untersuchung des Blutes ergiebt keine Vermehrung der weissen Blutkörperchen.

Am 12. 7. wird die Tonsille ohne wesentliche Blutung entfernt.

Am 15. 7. wird Pat. mit Solut. Fowleri entlassen mit der Weisung, sich in einigen Wochen wieder vorzustellen, falls die Drüsenschwellungen nicht zurückgegangen seien. Die mikroskopische Untersuchung des Tonsillentumors ergiebt Lymphom.

Bald nach seiner Entlassung sollen sich am Halse neue Drüsenschwellungen gezeigt haben, welche langsam wuchsen. Bei seiner Vorstellung am

30. April 1899 macht Pat. noch einen rüstigen Eindruck. Hinter dem Proc. mastoideus rechts findet sich eine Drüse von Wallnussgrösse, in beiden Submaxillargegenden, besonders rechts bis haselnussgrosse und auch kleinere Drüsen. In der Mundhöhle am harten Gaumen jederseits von der Mittellinie zwei vollständig symmetrische, oblonge, mandelgrosse, ziemlich derbe Knoten. Zähne fehlen total.

Sehr stark vergrösserte Tonsillen stecken tief in ihren Nischen. Die Tonsillen können wegen ihrer Weichheit nicht ordentlich entfernt werden.

Makroskopisch ist die exstirpirte Lymphdrüse, die hinter dem Proc. mastoideus gelegen war, grauroth, ziemlich weich, von markigem Aussehen auf dem Durchschnitt.

Mikroskopisch ist von dem bindegewebigen Stützapparat nichts mehr zu sehen.

Es findet sich eine gleichmässige Wucherung der Lymphocyten, dazwischen spärliche Bindegewebsfäserchen und einzelne feine Gefässe.

Im Urin findet sich ziemlich viel Albumen, zahlreiche Eiterkörperchen mit Schleimfäden untermischt. Eine in der Pars membranacea vorhandene, auf einen in den zwanziger Jahren acquirirten Tripper zurückzuführende Strictur der Urethra ist für eine mitteldünne Sonde durchgängig. Prostata ist nicht vergrössert.

Am 14. 5. 1899 ist der Urin frei von Eiweiss und Eiterkörperchen.

Trotz einer Cur mit Solut. Fowleri ist der Befund der Halsdrüsen und der Tumoren am harten Gaumen unverändert.

Am 16. Juni 1900 stellt sich Pat. wieder vor. Er fühlt sich sehr schwach. Gesichtsfarbe ist mässig anämisch. Sonst ist die Hautfarbe bleich, Haut schlaff. Der Puls ist klein und frequent. Herz und andere Organe zeigen nichts Besonderes.

Ueber der Mitte jeder Hälfte des harten Gaumens finden sich die obenerwähnten, jetzt fingerdicken, oblongen Tumoren von weicherer Consistenz, die an ihrer Oberfläche über der Mitte ulcerirt sind und hier fortwährend eine seröse Flüssigkeit austreten lassen. Die sie überziehende Schleimhaut ist unverändert.

In den Nischen der Gaumenbögen stecken beiderseits wieder wallnussgrosse, glatte, graurothe, mitteldérbe Wucherungen, welche Schlingbeschwerden verursachen. An den Brust- und Bauchorganen findet sich nichts Bemerkenswerthes. Ebensowenig im Urin. Um die Pars membranacea urethrae finden sich 2 linsengrosse, derbe, nicht schmerzhafte Knötchen.

Am 17. 6. werden wieder die Tonsillen und die Tumoren am harten Gaumen entfernt. Da letztere sich mit dem Messer nicht glatt ausschälen lassen, werden die noch stehenden Reste mit dem scharfen Löffel ausgekratzt.

Am 3. 7. wird Pat. wieder entlassen. Die Drüsen am Halse sind trotz Arsenik unverändert.

Nach 14 Tagen stellt sich Pat. wieder ein, mit grossem Abscess am Perineum da, wo vorher die beiden Knötchen um die Urethra gefunden wurden.

Anfangs waren die beiden Knötchen als solche pseudoleukämischen Ursprungs gehalten worden. Aber der bei dieser Krankheit unerhörte Uebergang in Eiterung spricht schon gegen diese Auffassung. Die vorgenommene Eröffnung des Abscesses und die angeschlossene Boutonnière ergaben an der Stelle der Strictur eine Ulceration der Urethra ohne deutliche Perforation. Die Ulcera sind wahrscheinlich durch die Catheterisation entstanden, die Pat. häufig früher gemacht haben will. Um die sehr verengte Harnröhrenmündung finden sich zwei plattenförmige, mittelderbe, grauweisse Infiltrate; sie werden gleich mitentfernt. Die alsbald wieder aufgenommene Cur mit Solut. Fowleri musste wieder aufgegeben werden, weil sie nicht mehr vertragen wurde.

Ende August wird Pat. entlassen.

Am 14. 10. 01 stellt er sich wieder vor. Er sieht sehr heruntergekommen aus und will in letzter Zeit stark abgenommen haben, in den letzten 4 Wochen 20 Pfund. An Stelle der Tonsillen sind wieder wallnussgrosse, mittelderbe Tumoren entstanden. Die wieder gewachsenen Tumoren am harten Gaumen haben so an Umfang zugenommen, dass sie sich in der tief eingeschnittenen Mittellinie fast berühren und seitlich bis an die Alveolarfortsätze des Oberkiefers heranreichen. Der weiche Gaumen ist frei. Die Consistenz der Tumoren ist weicher, als früher. Die sie überziehende Schleimhaut ist glatt, etwas livide verfärbt. Hinter dem rechten Proc. mastoideus finden sich zwei wallnussgrosse Drüsen, eine vor dem rechten Ohre, in der Regio submaxillaris und supraclavicularis mehrere von Haselnussgrösse und kleinere. Dasselbe ist der Fall an der linken Halsseite, nur sind hier die Drüsen nicht so zahlreich. Die Axeldrüsen sind beiderseits nicht geschwollen. Dagegen präsentiren sich die Cubital- und Inguinaldrüsen als hühnerei- bis kindsfaustgrosse Tumoren. Von den Hüften abwärts, besonders an den Unterschenkeln sind starke Oedeme aufgetreten. Unterhalb der rechten Scapulaspitze finden sich zwei derbe, kirschengrosse auf dem Unterhautzellgewebe verschiebliche Knoten in der Haut. Ein dritter gleicher Art in der linken unteren Bauchgegend. Ueber denselben ist die Haut nicht verändert. Es bestehen keine Parästhesien der Haut. Auch auf Druck sind die Tumoren nicht schmerzhaft. Die Haut selbst ist im übrigen schlaff, wachsbleich. Die Gesichtsfarbe sehr blass, die Lippen etwas livide verfärbt. Die Athmung ist in mässigem Grade erschwert ohne besonderen Befund über den Lungen. Herz gesund, Puls klein, frequent. Der Bauch ist stark unter Meteorismus aufgetrieben, so dass der Nabel fast verstrichen ist. Unterhalb des Schwertfortsatzes ist der Bauch auf Druck schmerzhaft. Die Leber ist nicht vergrösssrt. Die Milz präsentirt sich als derber, grosser, glattrandiger Tumor, der bis auf die Beckenschaufel herunterreicht, aber nicht schmerzhaft ist. Freie Flüssigkeit ist im Bauche nicht nachzuweisen. In Folge des Meteorismus bleibt eine weitere Untersuchung des Bauches negativ, ebenso bietet die Rectaluntersuchung nichts Bemerkenswerthes. Bald will Pat. an Durchfällen, bald an Verstopfung leiden. Der Urin ist frei von Eiweiss und Zucker, der Appetit ist sehr schlecht.

Am 12. 12. sind laut Mittheilung des behandelnden Arztes die Hals-

drüsen excessiv gross geworden, desgl. sind die Tonsillen wieder stark geschwollen. Die Geschwülste am harten Gaumen haben an Volumen zugenommen. Es besteht jetzt deutlicher Ascites neben Oedem der unteren Extremitäten; Pat. verfällt mehr und mehr.

Der Blutbefund ist unverändert, es finden sich:

rothe Blutkörperchen 4 700 000 in 1 cmm
weisse „ 7 000 „ 1 „
der Hämoglobingehalt beträgt 75 bis 80 pCt.

In ätiologischer Beziehung wäre aus der Anamnese nichts ausser der vorher stattgehabten Halsentzündung (worin sie bestanden, ist nicht klarzustellen), den schlechten Gebissverhältnissen und einem Tripper heranzuziehen. Pat. will aus einer vollkommen gesunden Familie stammen, seine Kinder sind auch vollkommen gesund.

Ihren Ausgang nahm die Erkrankung von den Halsdrüsen, um dann auf die Tonsillen überzugehen, deren Grössenzunahme bald Schlingbeschwerden verursachte. Die Entfernung der Tonsillen und die Kur mit Solut. Fowleri blieb erfolglos, obwohl letzteres Mittel doch als Specificum gilt, wo nicht die pseudoleukämische Erkrankung zum Verschwinden zu bringen, so doch manchmal ihren raschen Verlauf zu coupiren. Am harten Gaumen treten die erwähnten Knoten auf. Die Halsdrüsen vermehren sich. Die Cubital- und Leistendrüsen schwellen zu ansehnlichen Packeten an, die Milz wird zu einem grossen, derben Tumor und zuletzt entstehen, ohne dem Patienten zum Bewusstsein zu kommen, derbe Knoten in der äusseren Haut. Dabei verfällt der Pat. immer mehr unter zunehmender Schwäche, Auftreten von Oedemen und erschwerter Function der Athmung und Regelwidrigkeiten von Seiten des Verdauungstractus. Auf Seiten der Leber und der Niere ist nichts Krankhaftes nachzuweisen.

Während der ganzen Dauer der Erkrankung ist nie eine Vermehrung der weissen Blutkörperchen zu constatiren gewesen, und auch die letzte Untersuchung zeigt normale Blutverhältnisse.

Mit Rücksicht auf das Entstehen der Erkrankung in den Lymphdrüsen des Halses, des klinischen Verlaufes, der mikroskopischen Untersuchung der Tonsille und der Drüse und des Blutbefundes wurde die Diagnose auf Pseudoleukämie gestellt.

Da wegen des Blutbefundes die Leukämie überhaupt auszu-

schliessen ist, so käme bei der Beurtheilung der Erkrankung neben der Pseudoleukämie noch das Lymphosarkom im Sinne Kundrat's wegen der nahen Verwandtschaft und grossen Aehnlichkeit beider in Frage.

Nach Kundrat ist es eine Eigenthümlichkeit des Lymphosarkoms, wo es auch immer seinen Beginn habe, in den Lymphdrüsen, den Follikeln oder schliesslich dem adenoiden Gewebe, dass es die Kapseln der Drüsen durchbricht, über die Grenzen der Follikel hinauswuchert und unter Infiltration des umgebenden Zellgewebes eine Verschmelzung der Drüsen unter Schwinden der Abgrenzung herbeiführt oder die Follikel zu Infiltraten umwandelt. Dabei zeigt es ein so enormes Wachsthum, dass es „schlimmer als die bösartigsten Sarkome und Carcinome in rücksichtslosester Weise in die Umgebung hineinwuchert".

Besonders aber betont er mit Rücksicht auf die Seltenheit der Metastasenbildung, dass das Lymphosarkom sich ausschliesslich auf dem Lymphwege verbreitet und niemals in die Blutgefässe einbricht. Dabei erinnert er an Fälle, wo am Halse von der Haut bis zur Wirbelsäule alle Gebilde bis auf die grossen Gefässe in der Tumormasse untergegangen sind.

Daraus erklärt sich auch das Anfangs wenigstens ausgesprochene locale Auftreten des Lymphosarkoms und sein Fortschreiten von Region zu Region in zusammenhängenden Lymphorgansystemen, während echte Metastasenbildung auf dem Wege der Blutbahnen nur selten, nebenbei, gewissermaassen gelegentlich und immer nur vereinzelt beobachtet wird.

Würde es sich also in unserem Falle um Lymphosarkom im Sinne Kundrat's handeln, so müssten während der dreijährigen Beobachtungszeit die Drüsentumoren bedeutende Dimensionen angenommen haben, resp. unter einander verschmolzen oder in das sie umgebende Gewebe hineingewuchert sein. Aber selbst da, wo sie zu grösseren Packeten zusammen liegen, wie an der rechten Halsseite, den Leistenbeugen, sind sie gegeneinander gut abgrenzbar, unter der unversehrten Haut und auf ihrer Unterlage verschieblich.

Mit Rücksicht auf die erwähnte Verbreitung des Lymphosarkoms von Region zu Region sagt Kundrat: „Wenn aber durch diese Verbreitung das Lymphosarkom immer sich einstellt, so wird es doch nie allgemein wie bei Leukämie und Pseudoleukämie." In

unserem Falle aber zwingt der weitere klinische Verlauf zu der Annahme einer Verallgemeinerung der Erkrankung von den Halsdrüsen aus, indem nacheinander die Tonsillen, die Drüsen in den Ellen- und Leistenbeugen anschwellend erkranken. Auch die Beschwerden von Seiten des Bauches und der Athmungsorgane lassen auf eine Mitbetheiligung der ihnen zugehörigen lymphatischen Organe schliessen. Dafür spricht auch der rapide Verfall des Patienten und das Auftreten von Oedemen bei gesundem Herzen und nicht, wenigstens nicht nachweisbar erkrankten Nieren. Gerade diese Verallgemeinerung spricht gegen Lymphosarkom, ebenso wie das Auftreten des enorm grossen Milztumors. Das Lymphosarkom Kundrat's macht nach seiner Angabe nur ausnahmsweise Metastasen, und wenn sie schon vorkommen, so localisiren sie sich vornehmlich in der Leber und Milz nur äusserst selten und vereinzelt. „Niemals kommen bei Lymphosarkom jene diffusen Infiltrationen von Leber und Milz vor, wie bei Leukämie und Pseudoleukämie. Im Gegentheil, wo nicht durch andere pathologische Processe Vergrösserungen bedingt sind, oder das Lymphosarkom selbst etwa durch Stauungen Schwellungen dieser Organe erzeugt hat, finden wir Leber und Milz nicht vergrössert, ja häufig sogar — auf Grundlage des Marasmus — klein." Bei der Palpation aber findet man bei unserem Kranken einen gleichmässig geschwollenen Tumor der Milz, deren vordere glatte Contouren trotz des aufgetriebenen Leibes durch Vordrängen der Bauchdecken scharf in die Augen springen.

Auf Grund dieser Hauptunterschiede des Lymphosarkoms von der Pseudoleukämie, des klinischen Verlaufes und des Blutbefundes ist die Diagnose Pseudoleukämie gerechtfertigt, die noch durch die mikroskopische Untersuchung der Halsdrüse und Tonsille erhärtet wird.

Von besonderem Interesse ist in unserem Falle bei dem nicht gerade häufigen Vorkommen von Tumoren am harten Gaumen, festzustellen, ob es sich hier um Metastasen von den pseudoleukämischen Halsdrüsen handelt oder um Tumoren besonderer Art.

Sie liegen auf beiden Seiten der Mittellinie des harten Gaumens vollständig symmetrisch von Anfangs oblonger Form und Mandelgrösse. In letzter Zeit sind sie mehr gewachsen seitlich bis an die Alveolarfortsätze des Oberkiefers, sind aber scharf durch die

Mittellinie getrennt und lassen den weichen Gaumen frei. Bei der dritten Vorstellung des Patienten zeigen sie über ihrer Mitte und höchsten Erhebung je eine kleine erbsengrosse Ulceration, aus der beständig seröse Flüssigkeit abfliesst. Die Schleimhaut über ihnen ist glatt ohne Höcker, anfangs blassroth, bei der letzten Vorstellung bläulich-grauroth, nirgends entzündlich geröthet. Die Tumoren sind natürlich vermöge ihrer Lage nicht ausgiebig verschieblich, von Anfangs derber, später weniger derber Consistenz.

Bei der Beurtheilung kann man die unter den Tumoren am harten Gaumen öfter vorkommenden, aus versprengten Zahnkeimen entstehenden Cysten schon gleich auf Grund ihres klinischen Bildes ausser Acht lassen. Andererseits hat man mit Rücksicht auf die trotz der längeren Dauer verhältnissmässig geringen Beschwerden, welche die Tumoren unserem Patienten verursachen, die zu den gutartigen gerechneten „intramuralen" Tumoren mit in Betracht zu ziehen, die in der Schleimhaut eingebettet liegen und erst wenn sie vermehrten Umfang angenommen haben oder wenn sie ulceriren, dem Patienten unangenehm werden können.

Nach Miculicz stellen die intramuralen Tumoren sich als rundliche, eiförmige, gleichmässige Anschwellungen dar, besitzen stets eine glatte Oberfläche, ohne Höcker. Nicht selten ist die Schleimhaut ulcerirt, infolge der vielen Schädigungen, welchen sie ausgesetzt ist, und bleibt, wenn sie nicht gar zu sehr verdünnt ist, verschieblich. Meist sind auch diese Tumoren, wenn sie nicht gar zu grossen Umfang angenommen haben, gegen ihre Umgebung verschieblich, was besonders hervortritt, wenn operirt wird, „die Geschwulst löst sich dann oft überraschend leicht aus ihrer Kapsel". Bemerkenswerth ist, dass diese Tumoren sich vorzugsweise in einer Hälfte des Gaumens entwickeln und nur manchmal bei starkem Wachsthum die Mittellinie überschreiten, um den ganzen Gaumen einzunehmen.

In unserem Falle stimmt freilich die äussere Form — Mandelform — der Tumoren und die Farbe der sie überziehenden Schleimhaut mit den oben geschilderten und ihrer Lage in der Schleimhaut des harten Gaumens überein, aber wie der Versuch der operativen Entfernung zeigt, lassen sie sich nicht wie abgekapselte Tumoren auslösen. Ferner entwickelten sie sich in unserem Falle in beiden Gaumenhälften gleichzeitig und völlig symmetrisch,

selbst bei ihrer jetzigen Ausdehnung durch die tiefeingezogene Mittellinie scharf getrennt; also entgegengesetzt der gewöhnlichen Entwickelung der intramuralen Tumoren.

Auch um Syphilome, die noch in Betracht zu ziehen wären, kann es sich hier nicht handeln, denn erstens sind weder anamnestisch, noch sonst Anhaltspunkte für Lues vorhanden, zweitens fehlt auch in unserem Falle die meist entzündliche Röthung der Schleimhaut, wie sie schon frühzeitig über den Syphilomen auftritt. Andererseits fehlt auch jegliche Aehnlichkeit der erbsengrossen Ulcerationen über den Tumoren bei dem Pat. mit den kraterförmigen Geschwüren, wie sie über zerfallenen Gummata entstehen. Gegen die äusserst selten vorkommenden tiefen Drüsencarcinome und die Sarkome spricht der weitere klinische Verlauf.

Schliesslich liegt noch bei der nahen Verwandtschaft der Pseudoleukämie zur Lymphosarkomatose im Sinne Kundrat's und weil sogar Uebergänge aus der einen Erkrankung in die andere, oder gleichzeitiges Nebeneinandervorkommen nachgewiesen sind, die Frage nahe, ob es sich bei diesen Tumoren um neben der Pseudoleukämie bestehendes Lymphosarkom handelt.

Da nun aber vorläufig aus dem klinischen Bilde nachgewiesen, dass es sich nicht um ein Lymphsarkom der Halsdrüsen handeln kann und daher auch nicht um eine Enwickelung von Lymphosarkom auf dem Wege des rückläufigen Lymphstromes, so müsste man annehmen, dass das Lymphosarkom sich primär am harten Gaumen entwickelt hätte.

Kundrat sagt: „Die Entwickelung des Lymphosarkoms geht nie von einem einzelnen Follikel, sondern immer von einer Gruppe derselben aus."

Nun habe ich an der Hand anatomischer Werke, die mir zu Gebote standen und auch an Präparaten mehrerer normaler Schleimhäute über Vorkommen von Follikeln am harten Gaumen nichts finden können, so dass sich nicht recht ein günstiger Boden für das Zustandekommen des Lymphosarkoms finden lässt.

Weiterhin spricht auch das klinische Verhalten der Tumoren gegen diese Annahme. Denn wenn auch mitunter Stillstand in dem Wachsthum des Lymphosarkoms vorkommt — ich erinnere nur an den Fall, den R. Schmidt in der Wiener klinischen Wochenschrift von 1898 mittheilt, wo ein weniger bösartiges Lympho-

sarkom des Darmes unter theilweiser Vernarbung „vielleicht 16 Jahre hindurch bestand“ - -, so ist es doch die Regel, dass dasselbe in rücksichtslosester Weise in die Umgebung hinein- und weiterwuchert, sie gewissermaassen auffrisst.

In unserem Falle aber ist das Wachsthum der Tumoren nur langsam vorwärts gegangen; immer sind die Tumoren noch scharf von einander getrennt und ist der weiche Gaumen freigeblieben, der doch dem Wachsthum am wenigsten Widerstand entgegensetzen sollte.

Uebrigens habe ich auch keinen Fall von Lymphosarkom isolirt über dem harten Gaumen in der Literatur auffinden können — die drei Fälle von Kundrat, wo es am Uebergang vom weichen zum harten Gaumen sich entwickelte, gehören nicht hierher —. Wohl aber finden sich in der Literatur interessanter Weise unter den Arbeiten über Pseudoleukämie Fälle, wo nebenbei bei gleichzeitiger pseudoleukämischer Erkrankung der Haut ähnliche und, was besonders zu betonen ist, symmetrisch in beiden Hälften des Gaumens liegende Tumoren erwähnt werden. So in den Fällen von Adam, Arning und Pfeiffer, die ich hier des Vergleichs halber kurz anführe.

Im Falle von Adam handelt es sich um eine 36jährige Patientin, die im Jahre 1898 mit einer diffusen Gesichtsschwellung erkrankte, welche sich im Verlauf einiger Monate allmälig zurückbildete. Es blieben jedoch die Drüsen in der Unterkiefer- und Parotisgegend dauernd geschwollen. Zugleich begannen die Brustdrüsen sich zu vergrössern und wurden fest. Am 19. December 1898 besteht ein äusserst starker Exophthalmus, so dass beim Versuch des Lidschlusses die Lidspalte etwa $^1/_2$ cm offen bleibt. Die Drüsen der Unterkiefer- sowie Parotisgegend sind zu überkinderfaustgrossen Tumoren angeschwollen, die den Kiefer überragen. In der Schläfengegend fühlt man beiderseits einen schmalen, leistenartigen Vorsprung von derber, aber nicht knochenharter Consistenz, der dem Knochen fest aufsitzt. Bei Betrachtung des Mundes zeigt sich der Oberkiefer und der harte Gaumen stark wallartig geschwollen, und zwar soweit nach der Mitte zu, dass nur eine kahnförmige Rinne übrigbleibt. Die Tonsillen sind nur wenig geschwollen. Die Drüsen der Cervical-, Axillar-, Cubital-Inguinalgegend sind sämmtlich mehr weniger stark vergrössert, aber nicht druckempfindlich. Die Brustdrüsen treten als grosse halbkugelige, derbe Tumoren hervor, die dem Thorax deraftig aufsitzen, dass man den scharfen Rand mit dem Finger umgreifen und die Organe auf der Unterlage hin- und herschieben kann. Die Leber ist nicht vergrössert. Die Milz ist als stumpfes Organ unterhalb des Rippenbogens fühlbar. Im Unterleibe ist ein aus dem kleinen Becken aufsteigender derber Tumor zu

tasten. Der Herzspitzenstoss ist im 5. Intercostalraum $1^1/_2$ cm ausserhalb der Mammillarlinie zu fühlen. Es besteht keine Vermehrung der weissen Blutkörperchen. Das rechte Bein ist ödematös geschwollen.

Es handelt sich in diesem Falle um einen bei der Aufnahme des Pat. schon sehr weit vorgeschrittenen Krankheitsprocess und doch sind die beide Hälften des harten Gaumens einnehmenden Tumoren noch durch eine kahnförmige Rinne in der Mittellinie von einander getrennt.

Der Fall von Arning betrifft ein junges Mädchen, bei dem sich in den letzten 2 Jahren an der Nasenspitze, diese und die Ränder der Nasenflügel und des Septums einnehmend, eine derbe, schmerzlose, höckerige Geschwulst gebildet hatte, welche verschiedene Male spontan ohne Zerfall zurückgegangen war und eine eigenthümliche, wachsartige Transparenz zeigte. Des weiteren fand sich am oberen linken Augenlide, etwas unterhalb des freien Randes ein nach 6 monatlichem Bestande halberbsengrosses Knötchen von derselben Beschaffenheit. Ein paar ganz ebensolche Knötchen zeigten sich dicht zusammenliegend an der Schleimhautgrenze der Unterlippe rechts, ebenso wie eins auf der Mitte des harten Gaumens, jederseits 2 mm von der Mittellinie entfernt, und weiter eine ganze Gruppe um die Basis der Uvula. Bei allen diesen Knötchen war die Härte, Schmerzlosigkeit und der Mangel an Endzündungsreiz der Umgebung auffallend. Neben diesen oberflächlich gelegenen Knötchen fanden sich aber im Gesicht, am Halse und an den oberen Extremitäten anscheinend subcutane Tumoren von fibröser Consistenz und wechselnder Grösse. Rumpf und untere Extremitäten waren absolut frei von diesen Tumoren.

Drei Wochen später bildet sich ein gewaltiger Milztumor heraus, während hervorragende Lymphdrüsenschwellungen weder vorher noch jetzt nachzuweisen waren. Unter Anwendung einer sehr energischen Arsentherapie ging dann das ganze Krankheitsbild zurück. Die Tumoren verkleinerten sich rasch; die Milz reducirte sich auf die Hälfte der ursprünglichen Grösse. Das Blut zeigte nach wie vor keine leukämische Beschaffenheit, wohl aber hat sich eine leichte Schwellung der Halslymphdrüsen eingestellt. Der allgemeine Kräftezustand hat sich bedeutend gehoben.

Was den dritten Fall von Pfeiffer anbetrifft, so handelt es sich um einen 56jährigen Bauern, bei dem Hals-, Achsel- und Leistenbeugedrüsen in grösserer oder geringerer Menge von Bohnen- bis Wallnussgrösse geschwollen sind, Herz- und Lungenbefund bieten nichts Pathologisches. Leber und Milz sind vergrössert. Nieren und Magendarmkanal bieten nichts Abnormes. Die Haut des Gesichts ist überall verdickt, so dass dieses das Aussehen einer Facies leonina bietet.

Ober- und Unterlippe stellen unförmliche Wülste dar. Die infiltrirten Partien der Gesichtshaut sind theils von derber, theils von mässig harter Consistenz, überall erscheint die Haut geröthet, von vielen kleinen Gefässstämmchen durchzogen. In der Medianlinie des Halses zieht eine etwa 2 cm breite Hautverdickung zu dem über dem Manubrium sterni gelegenen Infiltrat. Die Mammillen und Warzenhöfe sind abnorm gross, prominiren stark, sodass

sie sogar leicht überhängen und durch die Palpation lässt sich beiderseits nahezu symmetrisch ein flacher rundlicher, ziemlich derber Tumor nachweisen, welcher sich hier scharf abgrenzen lässt. Sein Durchmesser beträgt etwa 3 cm, er ist völlig schmerzlos und lässt sich mit der Cutis verschieben. Vorübergehend hatte der Pat. ein Gefühl von leichtem Brennen in der Haut der Wangengegend. Anderweitige Parästhesien bestehen ebensowenig, wie objectiv nachweisliche Sensibilitätsstörungen in der erkrankten Haut.

Am harten Gaumen finden sich beiderseits vom Alveolarfortsatze des Oberkiefers bis an die Mittellinie sich erstreckend und hier durch eine der Raphe entsprechende tiefe Furche getrennt, fingerdicke, derbelastische Infiltrate, über welchen die Schleimhaut glatt, von unverändertem Epithel überzogen ist. Die Zunge ist schmal, balss, nicht belegt; der Schleimhautüberzug der Wangen und der Kiefer zeigt nur leichte Blässe, nirgends Geschwüre, Beläge oder Blutungen.

Leider ist bei diesen 3 Fällen nicht der mikroskopische Nachweis geliefert worden, dass es sich bei den Tumoren am harten Gaumen um Pseudoleukämie gehandelt hat, da sie wahrscheinlich als Theilerscheinung der pseudoleukämischen Allgemeinerkrankung in allen 3 Fällen aufgefasst worden sind.

Auf Grund obiger Ausführungen besteht nun die Veranlassung, in unserem Falle die Tumoren am harten Gaumen als Metastasen von den Lymphdrüsen des Halses ausgehend und das gesammte Krankheitsbild als Pseudoleukämie aufzufassen, welche Diagnose noch durch folgende mikroskopische Betrachtung der exstirpirten Tumoren erhärtet wird.

Bei der mikroskopischen Untersuchung der exstirpirten Drüse zeigt sich auf einem durch die ganze Dicke gelegten Querschnitte, dass von normaler Drüsenstructur so gut wie nichts mehr erhalten ist. Eingeschlossen in die gut erhaltene, unwesentlich verdickte, bindegewebige Drüsenkapsel, finden sich ziemlich gleichförmige aneinandergelagerte Rundzellen. Von den Trabekeln sind nur ganz spärliche Reste in Form feinster, dünne Gefässe begleitender Fasern erhalten. Sonst reiht eine Tumorzelle sich an die andere. Dieselben sind kleine, gleichmässige Rundzellen mit grossem, stark tingirtem Kern und entsprechen vollständig dem Typus der Lymphocyten. Betrachtet man einen mikroskopischen Schnitt durch den exstirpirten Gaumentumor, welcher senkrecht zur Epithelbedeckung gemacht ist, so sieht man, dass die Epitheldecke noch vollständig in normaler, glatter Weise zusammen mit der Tunica propria sich über die Geschwulst hinzieht. Nur an einer Stelle da, wo die

Ulceration war — findet man eine trichterförmige Einsenkung in die Tunica propria, wo im Grunde des Trichters ein Epitheldefect besteht. Die Tumormasse selbst liegt in der Submucosa. Schon bei der makroskopischen Betrachtung sieht man, dass der Tumor eingetheilt ist durch bindegewebige Septa in bis erbsengrosse Einzelknoten. Mikroskopisch zeigt sich, dass die Septen von dem Bindegewebe der Submucosa herstammen und die Träger zahlreicher Gefässe sind. Das dazwischen gelegene Geschwulstgewebe setzt sich nun zusammen aus einer vollständig gleichförmigen Aneinanderreihung von Rundzellen mit grossem Kern und wenig Protoplasma, vollständig vom Typus der Lymphocyten, wie wir sie auch in der exstirpirten Lymphdrüse gefunden haben.

Hier und da sieht man ein feinstes Gefäss mit dünner Gefässwand eingesprengt liegen. Die Begrenzung der Tumormasse durch die fibrösen Züge ist eine derartige, dass diese gegen das sie umgebende Gewebe fast wie abgekapselt erscheint. In den tiefer gelegenen Partieen findet sich aber stellenweise ein Hineinwuchern der Tumormasse in das bindegewebige Substrat.

Etwas Aehnliches kann man beobachten an einer in der Submucosa liegenden grösseren Schleimdrüse. Dieselbe ist zum grössten Theile vollständig umwachsen von Geschwulstgewebe; dann drängen sich aber zwischen die einzelnen Drüsensepten keilförmig die Geschwulstzellen, so dass stellenweise die Tubuli vollständig isolirt liegen.

Der Tonsillentumor entspricht im Aufbau und seiner Zusammensetzung im Wesentlichen dem Tumor am harten Gaumen, doch reichen die Tumormassen bis hart unter die epitheliale Bedeckung, welche glatt über den Tumor hinwegzieht, hier und da unterbrochen durch Papillen. Von einer lacunären Einsenkung wie bei einer normalen Tonsille ist nicht mehr die Rede.

An der Basis des Tonsillentumors finden sich noch einige bei der Tonsillectomie mitgenommene Muskelfasern des Gaumenbogens, zwischen denen in der nächsten Nähe des Tumors ganz vereinzelte Tumorzellen eingestreut sind.

Trotz verschiedener Färbemethoden ist es mir bei keinem von den aus obigen Tumoren hergestellten Präparaten gelungen, Mikroorganismen nachzuweisen.

Nach den vorher erwähnten drei zusammengesuchten Fällen

pseudoleukämischer Tumoren am harten Gaumen und meinem Falle zu urtheilen, scheint es eine Eigenthümlichkeit der Pseudoleukämie zu sein, bei Metastasenbildung am harten Gaumen in seinen beiden Hälften als symmetrische, mit glatter Oberfläche versehene Tumoren aufzutreten, die durch die Raphe scharf von von einander getrennt sind.

Literatur.

Adam, Ein Fall von malignem Lymphom. Inaug.-Diss. Hamburg. 1899.
Bathe, Zur Kenntniss der Pseudoleukämie. Inaug.-Diss. Breslau. 1899.
Eisenmenger, Wiener klinische Wochenschrift. 1893.
Fischer, Ueber malignes Lymphom. Archiv für klinische Chirurgie. 1897. Bd. 55.
Grohé, Virchow's Archiv. 1897. Bd. 150.
Heymann, Handbuch der Laryngologie und Rhinologie. Bd. II. 1900.
Koschier, Wiener klinische Wochenschrift. 1893.
Kundrat, Ueber Lymphosarkomatosis. Wiener klinische Wochenschrift. 1893.
Langhans, Virchow's Archiv. 1872. Bd. LIV.
Pfeiffer, Pseudoleucämie mit specifischer Erkrankung der Haut. Wiener klinische Wochenschrift. 1899.
Röttger, Ueber Pseudoleukämia cutis. Inaug.-Diss. Jena. 1893.
Schmidt, Wiener klinische Wochenschrift. 1898.
Türk, Pseudoleukämie und Lymphosarkomatose. Wiener klinische Wochenschrift. 1899.

V.

(Aus der Basler chirurgischen Klinik.)

Beiträge zur operativen Chirurgie.

Von

Professor Dr. Hildebrand,

Director der Klinik.

(Hierzu Tafel VIa und 5 Figuren im Text.)

Zur Cholecystgastrostomie.

Woelfler's Idee der Gastro-Enterostomie schaffte nicht nur eine neue operative Behandlung gewisser Magenaffectionen, sondern ein neues Princip der Herstellung von Abflussbahnen überhaupt mit Umgehung des Hindernisses. Daraus entsprang Winiwarter's Vorschlag, bei schweren Abflusshindernissen für die Galle eine andere Communication herzustellen, wie sie von Monastyrski, Kappeler zuerst ausgeführt wurde, die Cholecystenterostomie.

Seit diesen ersten Operationen sind die Indicationen für diese Operation wieder sehr eingeschränkt worden. Steine im Choledochus sind kaum mehr Indicationen dafür, sie werden durch Choledochotomie beseitigt. Chronischer Choledochusverschluss aber, wie er z. B. durch Tumoren hervorgerufen wird, wird durch die Operation in seinen Folgen unwirksam gemacht.

Vor $^1/_2$ Jahre etwa hatte ich die Absicht, aus anderen Indicationen eventuell die Cholecystenterostomie auszuführen. Die Indication gab eine nicht zu beseitigende Gallenblasenfistel mit enormem Abfluss von Galle.

Es handelte sich um einen 41jährigen Mann, der folgenden Status dargeboten hatte: Kein Icterus. Die Leberdämpfung reicht 2 Querfinger weit unterhalb des Rippenbogens, die Leber als schwache Resistenz fühlbar. In der Mammillar-

linie unterhalb der Leberresistenz eine schwach druckempfindliche Stelle. Man fühlt hier einen glatten, regelmässigen, faustgrossen Tumor. Derselbe geht in die Leber über und reicht bis etwa in Nabelhöhe herunter und ist hier rund abgegrenzt. Derb elastische Consistenz. Diagnose: Cholelithiasis, Hydrops vesicae felleae. Vor 3 Monaten hatte er schon eine Kolik mit Icterus gehabt. 14 Tage später wieder Kolik, 8 Tage später nochmals, lehmfarbige Stühle, Urin dunkel. 21. 11. 1900 Cholecystotomie. Gallenblase in Netz eingehüllt. Auslösung. Ductus cysticus und Gallenblase erweitert. Abtasten der Gänge, die frei sind von Steinen. Einnähen der Gallenblase und Eröffnen. Es entleert sich reichliche schleimige, grünlich opalescirende Flüssigkeit, 7 haselnussgrosse, facettirte, braune Steine werden entfernt. Die Wand der Gallenblase sehr verdickt, 6 mm stark, starr. Ductus cysticus auf 15 cm zu sondiren, ohne einen Stein zu finden. Drain. Glatter Verlauf, starker Gallenfluss. Normaler Verlauf.

Der Gallenfluss dauerte an und wiederholte Versuche, die Fistel zu schliessen, misslangen. Meine Annahme ging deshalb dahin, dass es sich noch um einen Stein (im Choledochus) handele. Sondirung konnte freilich nie einen solchen nachweisen. Ich entschloss mich daher, nachzusehen, welches Hinderniss für den normalen Abfluss bestände und dieses zu beseitigen, eventuell mit einer Cholecystenterostomie zu umgehen. Nach Eröffnung des Bauches fanden sich viele Verwachsungen, die Gallenblase war schlauchförmig, leicht gebläht, mit der Leber und dem Peritoneum fest verwachsen. Die Palpation des Cysticus, Hepaticus, Choledochus ergab aber bei genauester Untersuchung absolut keinen Stein. Es blieb also in Folge dessen nur die Annahme, dass entweder Verwachsungen eine solche Richtungsänderung des Cysticus und Hepaticus hervorgerufen hätten, dass die Galle aus dem Hepaticus leichter in den Cysticus zufliessen konnte und nur zum Theil den Ausweg in den Choledochus fände, oder dass ein klappenartiger Verschluss im Cysticus vorhanden war. Von einem zu tiefen Einnähen der Gallenblase war nicht die Rede, die Blase und der Cysticus waren durchaus nicht gespannt. Um nicht nochmals den Patienten einer unsicheren Operation auszusetzen, sondern definitiv zu heilen, beschloss ich, das Hinderniss zu umgehen und eine Cholecystenterostomie zu machen. Dem standen aber beträchtliche Schwierigkeiten im Wege. Es bestanden ausgedehnte Verwachsungen in der Gegend der Gallenblase zwischen den Därmen. Duodenum oder hoher Dünndarm als die aus physiologischen Gründen zuerst in Frage kommenden Darmtheile waren nicht ohne ausgiebige Lösung von Verwachsungen zugänglich zu machen, das Quercolon, das leicht frei zu legen war, erschien mir doch mit Rücksicht auf seinen Bakteriengehalt und der daraus resultirenden Gefahr nicht geeignet für diesen Zweck, ganz abgesehen davon, dass die physiologische Function der Galle in diesem Darmabschnitt nicht mehr in Frage kommt. Da kam uns die Idee, die Gallenblase einfach an den Magen zu nähen und mit ihm eine Communication herzustellen. Der Magen lag für diesen Zweck sehr bequem, sodass sich die Operation rasch erledigen liess. Dann wurde die alte Fistel der Gallenblase geschlossen und die Bauchwunde vollständig vereinigt. Der Verlauf nach der Operation war ein sehr

guter, Pat. hat einmal gallig gebrochen, sonst aber keine Erscheinungen mehr gehabt. Die Operation wurde am 26. 8. 1901 ausgeführt. Seit 15. November etwa arbeitet Pat. wieder.

Die Operation der Cholecystgastrotomie wurde, soweit ich die Literatur übersehe, ca. 6mal ausgeführt, die Indication gab meistens chronischen Choledochusverschluss bei malignen Tumoren ab.

Der erste Fall wurde von Wickhoff-Angelsberger beschrieben (Wiener klin. Wochenschr. 1893).

Frau von 46 Jahren, die an Gallensteinkolik litt, Icterus. Laparotomie. Zahlreiche Verwachsungen. Die Gallenblase bestandaus 2 durch ein fibröses Band getrennten Hohlräumen, deren vorderer hellen Schleim enthielt, der hintere Galle. Aus letzterem entleeren sich 2 Steine. Sondirung der Gallengänge gelingt nicht. Der Choledochus ist wegen Verwachsungen nicht klarzulegen; deshalb wird das Hinderniss umgangen und, da wegen Verwachsungen das Duodenum nicht zugänglich ist, wird eine Fistel zwischen Gallenblase und Magen angelegt. Glatte Heilung. Weiteres Schicksal unbekannt.

2. Terrier, Revue de chir. 1896 und Bull. et mém. de la soc. de chir. 1896. 8. Juli.

57jähriger Mann mit Icterus und Schmerzen im rechten Hypochondrium. Abmagerung. Kein Brechen. Allgemeiner Icterus. Palpabler harter, praller Tumor von Hühnereigrösse in der Gegend der Gallenblase. Keine Koliken. Pankreastumor?

19. 12. 1895. Laparotomie. Gefüllte Gallenblase. Tumor des Pankreas mit Drüsenschwellung im Leberhilus, Compression des Ductus choledochus. Deshalb Versuch der Cholecystenterostomie. Da sich aber die Gallenblase dem Duodenum nicht nahe bringen lässt, wird die Fistel zwischen Gallenblase und Magen angelegt. Guter Verlauf. Allmähliche Abnahme des Icterus. 2 Monate nach der Operation hat die Leber normale Grösse. Die Magenfunction ist gut, es besteht absolut kein Erbrechen, Urin normal, Stuhl normal. Der Pat. starb später an Krebskachexie. Bei der Section fand sich die Oeffnung zwischen Gallenblase und Magen fast ebenso gross wie die Pylorusöffnung.

3. Monod, Bull. et mém. de la soc. de Chir. de Paris. 1896. p. 546.

55 Jahre alter Mann. Seit $^1/_2$ Jahr heftige Schulterschmerzen. Icterus allmälig entstanden, ohne Fieber, ohne Brechen, ohne Kolik. Urin dunkel. Leber gross. Grosse Gallenblase. Keine Steine fühlbar. Laparotomie. Gallenblase gross. Punction, Ausfluss dunkler Galle. Keine Steine in den Gallengängen fühlbar, auch nicht im Choledochus, aber harte Drüsen. Neubildung des Pankreas oder der Vater'schen Ampulle angenommen. Da das Duodenum schlecht zu sehen war, wird der Magen zu einer Gallenblasenintestinalfistel verwendet. Murphyknopf. Tod am folgenden Tag. Carcinom des Pankreas.

4. Quénu, Bull. et mém. de la soc. de Chir. de Paris. 1896. No. 18. p. 558.

37jähriger Mann. Seit 4 Monaten Gallenretention. Intensiver, dauernder Icterus, complete Entfärbung des Stuhles, Leber vergrössert. Diarrhoe, icterischer Urin. Kleine Koliken in der Nabelgegend. Abmagerung.

28. 8. 1898. Laparotomie; kein Stein im Choledochus, aber umschriebene Verhärtung des Pankreas am Kopf. Punction der Gallenblase, Ductus cysticus verschlossen, da die Blase sich nicht wieder anfüllt. Galle ohne Farbstoff. Anastomose zwischen Magen und Gallenblase. 15 Tage später Stuhl gefärbt, Icterus verschwunden. Der Kranke erholt sich; starke Gewichtszunahme, normaler Stuhl, Leber klein.

5. Jaboulay, Lyon médical. 1898. No. 47.

46jähriger Mann. Schwerer Icterus seit 5 Monaten. Schwäche, Abmagerung, keine Leberkoliken. Unregelmässiger harter Tumor am Kopfe des Pankreas. Gallenblase voll dunkler Galle. Incision, Entleerung, Fistelbildung mit dem Magen. Niemals Erbrechen, rasches Verschwinden des Icterus, Urin in 8 Tagen normal, ebenso Farbe des Stuhles.

6. Krumm, Münchener med. Wochenschrift. 1891.

57jähriger Mann. Hochgradiger Icterus. Leber vergrössert; in der Gallenblasengegend pralle, unempfindliche, rundliche Geschwulst. Abmagerung. Hautjucken. Diagnose: Tumor des Pankreas mit Verschluss des Ductus choledochus. Ektasie der Gallenblase. Laparotomie. Gallenblase vergrössert, Choledochus erweitert, im Pankreas grosser Tumor. Das Duodenum war fixirt und liess sich nicht herausheben, deshalb wird eine Fistel zwischen Gallenblase und Magen angelegt. Naht schwierig. Glatter Verlauf, kein Erbrechen; allmälige Entfärbung; Hautjucken bleibt weg. 7 Wochen nach der Operation Tod.

Die Operation wurde also am Menschen im Ganzen 7 mal ausgeführt, 6 mal wegen schwerer Gallenstauung, davon 4 mal durch Pankreascarcinome, 2 mal blieb die Ursache der Gallenstauung unbekannt (Wickhoff u. Angelsberger, Quénu), 1mal wegen dauernder Gallenfistel.

Die momentanen Erfolge der Operation waren in 6 Fällen sehr gute. Nur 1 Kranker starb kurz nach der Operation. Der Icterus, welcher in 5 Fällen vorhanden war, verlor sich im Falle Jaboulay schon nach 8 Tagen, der Urin wurde normal, der Stuhl gefärbt, das lästige Hautjucken verschwand rasch. Es stellte sich nicht die geringste gastrische Störung ein, nicht die geringste Verdauungsstörung. Selbstverständlich hatte in jenen 4 Fällen von Pankreastumor die Besserung keinen Bestand, das Grundleiden vernichtete bald das Leben. Ueber den Fall Wickhoff u. Angelsberger ist nichts weiter mitgetheilt, dem Patienten Quénu's soll es noch längere Zeit nach der Operation gut gegangen sein. Mein

Patient befindet sich absolut gut, er arbeitet wieder, ist dick, rund und kräftig.

Es ist also jedenfalls durch diese Operationen erwiesen, dass sie gut vertragen werden, dass die Magen-Leberfunctionen durchaus nicht wesentlich dadurch beeinträchtigt werden. Alle 6 Patienten, die die Operation überstanden, haben sich im Allgemeinbefinden sehr gebessert. Die Magenfunction ist in keinem Falle gestört worden, in keinem Falle trat etwa wiederholtes Erbrechen auf. Die Wirkung der Galle fiel durchaus nicht weg, dafür waren namentlich die Fälle ein stricter Beweis, bei welchen ein absoluter Choledochusverschluss vorhanden war, wo also alle Galle den Magen passiren musste. Auch diese befanden sich durchaus wohl und nahmen an Gewicht zu, ohne eine Abnormität im Stuhl aufzuweisen. Dass auch bei meinem Patienten thatsächlich ein Theil der Galle sich in den Magen ergiesst, ergiebt sich aus dem Nachweis von Gallenfarbstoff im Magensaft, der ausserdem etwas geringeren Säuregehalt aufweist.

Diese Resultate passen durchaus zu dem, was durch Experimente an Thieren von verschiedenen Autoren festgestellt worden ist.

Der erste wohl, der derartige Experimente an Thieren (Hunden) ausführte, war Dastre, ihm folgte Ruggero Odi. Dastre kam zu dem Schluss: „Die Einführung der Galle in den Magen macht kein Brechen, keine Magenstörungen, sie macht keinen Niederschlag der Peptone und stört nicht die verdauende Wirkung des Organs."

Cannac und Masse berichteten auch beide über ähnliche Experimente. Bei einer beträchtlichen Anzahl von Thieren wurde der Choledochus verschlossen und eine Gallenblasenmagenfistel angelegt. Der Erfolg war ein durchaus guter. Im Laboratorium in Bordeaux lebten eine ganze Anzahl von Thieren mit solchen Fisteln über ein Jahr und hatten durchaus normale Verdauung, nicht die geringste Störung der Magendarmfunction, und bei der Section, die bei einigen $^3/_4$ Jahre nach der Operation gemacht wurde, erwies sich der Verschluss des Choledochus vollkommen. Für Thiere ist es also erwiesen, dass die Einführung der Galle in den Magen nichts schadet, für die Menschen wohl auch. Das gallige Erbrechen hat seine Bedeutung nur darin, dass es den hohen Grad der Brechbewegung andeutet, durch welche die Galle in den Magen gelangt. Das sind übrigens Erfahrungen, die bei der Gastroenter-

ostomie wiederholt gemacht wurden. Es ist auch leicht zu verstehen. Da die Salzsäure des Magensaftes sich mit dem Natrium der Gallensäuren verbindet, so wird sie zunächst ausser Function gesetzt und wenn dabei auch die Gallensäuren frei werden, so wird doch die saure Reaction herabgesetzt. Durch neue Absonderung von Salzsäure wird dies wieder gebessert und die gefällten Peptone wieder gelöst.

Es ergiebt sich daraus, dass die Operation eine durchaus gerechtfertigte ist, die in allen den Fällen ausgeführt werden sollte, wo der Darm wegen Verwachsungen schwer zugänglich ist.

Zur blutigen Reposition veralteter Kieferluxationen.

Veraltete Kieferluxationen kommen im Ganzen recht selten zur Beobachtung. Das hat seinen Grund wohl darin, dass die Entstellung und die Functionsstörung bei der Kieferluxation so erheblich ist, dass schon ein gewaltiger Grad von Indifferentismus dazu gehört, sich nicht einer Behandlung zu unterziehen und dass andererseits diese gewöhnliche Behandlung die Reposition in frischen Fällen so gut wie ausnahmslos zum Ziele führt. Die Seltenheit der Beobachtung solcher Fälle mag daher wohl der Grund sein, dass so wenig über die Behandlung veralteter Kieferluxationen in der Literatur berichtet worden ist.

Bei jeder veralteten Kieferluxation wird man selbstverständlich die gewöhnliche Repositionsmethode versuchen. Diese hat ja auch wiederholt zum Ziele geführt. Schwierigkeiten für die Reposition erwachsen bekanntlich durch die Widerstände, welche die abnorm gespannten Weichtheile, Muskeln und Bänder leisten, deren Zugrichtung durch die Luxation eine solche wurde, dass sie der Reposition sehr entgegenstehen. Diese Weichtheil- speciell Muskelwiderstände werden bei einer frischen Luxation ja meist ohne Weiteres überwunden, im schlimmsten Fall durch Narkose. Bei veralteten Luxationen aber sind bei der lange bestehenden abnormen Lage der Theile abnorme Verwachsungen und Schrumpfungen eingetreten. Diese rufen die besonderen Schwierigkeiten hervor. Infolgedessen gelingt es eben bei längerem Bestand der Luxation oft nicht, mit den gewöhnlichen Mitteln die normalen Verhältnisse wieder herzustellen. Der Widerstand muss also gehoben werden entweder dadurch, dass die angreifende reponirende Kraft erhöht

wird, oder dass die indirekten Weichtheilwiderstände oder die direkten Knochenhindernisse beseitigt werden. Die beiden letzten Verfahren sind nothwendiger Weise blutige, aber auch das erstere

Fig. 1.

Doppelseitige veraltete Unterkieferluxation.

kann meist nur als blutiges verwendet werden, weil auf unblutigem Wege kein guter, direkter Angriffspunkt für eine grössere Kraft geschaffen werden kann. Das Instrument, das z. B. Strohmeyer angegeben hat, ein Schraubenapparat, der den Kiefer stark nach

unten dislocirte, hat Strohmeyer selbst zwar bei einer mehrere Wochen alten Luxation ein gutes Resultat gegeben, Roser kam jedoch bei einer 8 Wochen alten Luxation weder mit ihm noch mit Keilen, wie sie z. B. von Astley-Cooper sehr empfohlen

Fig. 2.

wurden, zum Ziel. Nelson-North erreichte bei einer 18 Tage alten und Bessel-Hagen bei einer 7 Wochen alten Luxation durch gewaltsame Lockerung des Kiefers allein die Reposition.

Von jenen blutigen Verfahren ist das letztgenannte, entsprechend der Entwickelung, die die Behandlung veralteter Luxa-

tionen überhaupt genommen hat, wohl zuerst angewendet worden. Man hat das direkte knöcherne Hinderniss beseitigt, indem man die Köpfchen resecirte, analog dem Verfahren bei Kieferankylose. Diese Resection führte zu guten functionellen Resultaten, und sie leistet also viel, immerhin ist sie aber doch eine verstümmelnde Operation, die das äussere Aussehen jedenfalls stark

Fig. 3.

verändern muss und doch auch keine normale Function schafft. Diese Methode wurde zuerst von Mazzoni in Rom angewendet. Die Luxation bestand 8 Tage. M. resecirte beide Gelenkköpfe. Nach 3monatlicher Behandlung hatte er ein vollkommenes Resultat. Das Verfahren wurde auch von verschiedenen anderen Chirurgen angewendet. Ich erwähne hier z. B. Kocher, der in seiner Operationslehre folgenden Fall mittheilt. Bei einer 4 Monate

alten doppelseitigen Kieferluxation machte er einen schrägen Schnitt vor und aufwärts über die Haut, durchtrennte die Fascie, eröffnete die Gelenkkapsel, resecirte das Köpfchen und reponirte mit vollkommenem Erfolg.

Da aber von einigen Seiten, speciell von Nélaton, die Schwierigkeiten für die Reposition in der abnormen Stellung des

Fig. 4.

anderen Knochenvorsprunges, des Processus coronoideus und zwar in dessen Verhakung am Jochbein gesehen wurde, so hat man auch hier angegriffen und diesen Widerstand zu beseitigen gesucht. Roser kniff in einem Falle von doppelseitiger Kieferluxation mit sehr starker Dislocation und undeutlicher Sprache, der 8 Wochen alt war, nachdem Keil- und Schraubenapparate vergeblich verwendet worden waren, die beiden stark vorstehenden Processus coronoidei von der Mundhöhle aus durch, hatte aber trotzdem keinen Erfolg.

Der 2. Weg, die Beseitigung der Weichtheilwiderstände, kann sich entweder auf die Muskeln oder Bänder oder beide beziehen, indem diese blutig durchtrennt werden. Dawbarn betrat ihn bei einem Patienten, der seit längerer Zeit an einer nicht reponirten doppelseitigen Kieferluxation litt. Nach einigen unergiebigen Repositionsversuchen machte Dawbarn Incisionen in beide Masseteren, die er beinahe total durchtrennte, worauf ihm die Reposition ge-

Fig. 5.

lang, die ein dauernd gutes Resultat gab. In einem 2. Fall erreichte er dasselbe nach Durchschneidung nur eines Masseters. Kramer bediente sich bei einer Luxation, die 5 Wochen bestand, nach vergeblichen Repositionsversuchen ebenfalls einer blutigen Methode. Er machte einen horizontalen Schnitt am unteren Rand des Jochbogens und von der Mitte desselben einen senkrechten Schnitt nach abwärts, diesen durch die Haut mit theilweiser Ablösung des Masseters vom Knochen. Dann wurden die stark ge-

spannten Fasern des äusseren Seitenbandes, des M. pterygoideus externus und sonstige Gewebsstränge durchtrennt und das Gelenk, ohne eröffnet zu werden, bloss gelegt. Nun erfolgte die Reposition. Der Erfolg war durchaus vollkommen und von vollkommener Dauer.

Der dritte Weg wurde zuerst von Brockway, dann von Mac Graw und von mir eingeschlagen, von jedem in etwas anderer Weise. Brockway legte sich bei einer 30jährigen Frau, die seit 13 Monaten eine doppelseitige Kieferluxation hatte, durch einen Schnitt unterhalb des Jochbogens die Condylen und die Gelenkpfanne bloss und brachte die Condylen mit Hülfe stumpfer Instrumente aus ihrer anomalen Position. Das Resultat war durchaus gut. Mac Graw behandelte einen 32jährigen Mann mit einer 5 Monate bestehenden doppelseitigen Kieferluxation. Er machte einen ⊤Schnitt unter dem Jochbogen, zog die Masseterfasern auseinander, steckte einen Haken durch nach vorn von dem Condylus, oberhalb des Knochens und wirkte dann durch Zug nach hinten und unten. Die Operation wurde erst einseitig gemacht, führte aber trotz 15 Minuten langer Arbeit nicht zum Ziel. Deshalb wurde sie dann auch noch auf der anderen Seite ausgeführt und nun gelang die Reposition. Trotz etwas Infection und Eiterung war das Resultat ein vollkommenes. Das ist die gesammte Literatur, die ich über unsere Frage finden konnte.

In meinem Fall handelte es sich um eine 27jährige Frau, die eine fixirte doppelseitige Kieferluxation hatte und folgende Angaben über die Entstehung derselben machte. Ende August 1900 wurden ihr 9 Zähne des Oberkiefers in Narkose ausgezogen. Nachher konnte Patientin den Mund nicht mehr schliessen, das Gesicht war ganz entstellt, als Patientin nach Hause kam, die Wangen bis unter die Augen stark geschwollen. Die Schwellung und Schmerzen liessen allmälig nach, doch konnte Patientin den Mund nicht mehr schliessen. Es fand sich das deutliche Bild der doppelseitigen Kieferluxation. Die activen Bewegungen waren vollständig aufgehoben, passiv federnde Bewegungen waren möglich. Die Distanz des Ober- und Unterkiefers betrug vorn 3 cm. Da die Reposition in Narkose vergeblich versucht wurde, ging ich operativ vor und zwar in folgender Weise: Durch einen Längsschnitt auf den Jochbogen wurde dieser blossgelegt und dann nach Durch-

schneidung mit der Drahtsäge temporär dislocirt. So wurde das Kieferköpfchen, von der Gelenkkapsel bedeckt, bloss gelegt. Das Lig. ext. fand sich äusserst stark gespannt, desgleichen die Musc. pterygoidei und die Gelenkkapsel. Nun konnte ein Elevatorium zwischen Kieferköpfchen und Schädelbasis eingedrängt und damit eine kräftige Hebelbewegung ausgeführt werden. Es gelang durch diese Hebelung mit gleichzeitigen sonstigen Repositionsmanövern den Kiefer in die normale Stellung zu bringen. Das Resultat war ein ausgezeichnetes. Der Verlauf war durchaus glatt. Die Narbe ist lineär, die Stellung der Kieferfortsätze normal, die Beweglichkeit des Unterkiefers normal.

Die mitgetheilten Literaturauszüge lehren uns, wenn wir von den Resectionsfällen absehen, dass jeder Operateur eine eigene Methode angewendet hat und dass diese Methoden, so verschieden sie sind, doch fast alle zum Ziel, nämlich zu einer guten Function, geführt haben. Es ist aber wohl kein Zweifel, dass die zuerst geschilderte Methode der Resection des Köpfchens nur als ultimum refugium dienen kann, da sie zweifellos die eingreifendste Methode ist und die grösste Entstellung schafft. Auch der ausgiebigen Durchschneidung von Muskeln und Bändern möchte ich nur das Wort reden, wenn keine der anderen Methoden zum Ziele geführt hat. Es bleiben also der Hauptsache nach die Methode von Mac Graw und die von mir übrig. Wenn man den Schnitt so klein machen kann, wie es Mac Graw auf Grund seiner Erfahrung in dem einen Fall zum Schluss darstellt, so stellt diese Methode sicher einen kleinen Eingriff dar, sie ist aber doch ziemlich mühsam, es ist ein Arbeiten ohne Uebersicht und deshalb wohl auch unsicher. Bei meiner Methode hat man klare Uebersicht über die vorliegenden Verhältnisse. Das eingeführte Elevatorium lässt eine grosse Kraft entfalten, es ist die Möglichkeit gegeben, zu jedem anderen Verfahren überzugehen, ohne noch irgend einen Schnitt hinzufügen zu müssen. Sie legt den luxirten Gelenkkopf bloss, auch wenn der Jochbogen tief steht und flach ist und ihm resp. den Hals vollständig verdeckt. Der Eingriff ist unbedeutend, die Narbe besteht nur aus den kleinen Hautnarben. Das Resultat ist ein vortreffliches, sowohl nach functioneller Seite wie nach kosmetischer. Am besten geben darüber die Photographien Aufschluss. Als ich meinen Fall operirte,

wusste ich von derartigen conservativen Methoden nichts. Ich glaube, dass man mit meiner Methode alle Fälle beherrschen kann, da auch etwaige Hindernisse seitens des Temporalisfortsatzes, wie sie Nélaton annahm, leicht zu beseitigen sind.

Zur operativen Behandlung der habituellen Schulterluxation.

Durch verschiedene Arbeiten der letzten Jahre ist die Anatomie der habituellen Schulterluxation geklärt worden. Alle Untersuchungen sowohl an Leichen als bei Gelegenheit von Operationen haben erwiesen, dass in allen Fällen eine Vergrösserung des Kapselraumes vorhanden war und dass weiter in einer Anzahl von Fällen Verletzungen der knöchernen Gelenkenden entstanden waren, Absprengungen eines Stückes vom Kopf oder der Gelenkpfanne, und ausserdem noch Abreissungen von Muskeln, sei es der Aussenrotatoren, sei es des Subscapsularis. Die Anatomie des Gelenkes und der Mechanismus desselben ist damit also erheblich alterirt. Es müssen ja auch, wenn Luxationen häufiger schon bei kleinen Anlässen auftreten sollen, die Hemmungsapparate verändert sein.

Das hervorstechendste Moment scheint die Kapselerweiterung zu sein. Das ist ja auch am plausibelsten. Nun freilich ist die Schultergelenkkapsel schon an und für sich sehr weit, so weit, dass der Schulterkopf beinahe 2mal darin Platz hat, dass er $1^1/_2$ cm von der Cavitas glenoidalis entfernt werden kann. Immerhin ist die Kapsel eines normalen Gelenkes nicht so weit, dass der Kopf ohne Kapselverletzung luxiren könnte. Bei extremer Bewegung wird die Kapsel eben doch angespannt und giebt dadurch für den Kopf eine Hemmung, eine Stütze, die ihn vor der Luxation bewahrt. Ist diese Hemmung verloren, so liegt der Eintritt einer habituellen Luxation sehr nahe. Das Zustandekommen dieser Erweiterung ist gewöhnlich so zu denken, dass zunächst ein Kapselriss entsteht, dass dieser Riss aber nicht direct zusammenheilt sondern mit der Umgebung, den ebenfalls etwas abgelösten Muskeln zur Verwachsung kommt, also z. B. vorn mit dem Musc. subscapularis, auf dessen Innenseite sich eine Bindegewebsschicht als Verbindung zwischen den beiden Wundrändern neubildet, oder wie Joessel fand, dass das subdeltoidale Zellgewebe resp. der Deltoides selbst sich in den Kapselriss legt und da einheilt, sodass hier ein

Stück eingesetzt ist. Es wird dadurch also ein Raum in den Kapselraum einbegriffen, der früher nicht dazu gehörte, und so tritt die Erweiterung des Kapselraumes ein. Bei ausgedehntem Kapselriss wird das natülich leichter der Fall sein. Erwähnen will ich aber, dass wiederholt angeblich kein Kapselriss beobachtet wurde, so von Cramer, Deuerlich, Küster, Wiesinger. Das sind aber sicher Irrthümer. Es ist nicht zu verlangen, dass noch Jahr und Tag nach der ersten Luxation, die den Kapselriss verursachte, etwas von einem Kapselriss ohne anatomische Untersuchung wahrzunehmen sein soll. Die Kapselwandstücke verwachsen mit der Umgebung so, dass von einem Riss nichts mehr mit Sicherheit zu constatiren ist, wenn nicht der grosse Kapselraum wäre. Denn daran muss man doch wohl festhalten, dass nur bei paralytischen Schultergelenken, bei Lähmung der Aussenrotatoren, des Deltoideus eine solche weite Kapsel entstehen kann, dass eine Luxation ohne Kapselriss möglich ist. Bei einer ca. 20jährigen Patientin habe ich eine solche beobachten können; diese Patientin konnte willkürlich den Arm luxiren und willkürlich reponiren. In manchen Fällen scheint die Abreissung der Kapsel am Pfannenrand zu erfolgen, so in den Volkmann'schen und meinen Fällen, und die abgerissene Kapsel mit der Innenseite des M. subscapularis zu verwachsen, während sich hinten Bindegewebe bildet. Dadurch erscheint die Kapsel auf der Vorderseite erweitert, gedehnt, thatsächlich ist sie abgerissen und verlagert. Der Endeffect ist aber eine Vergrösserung des Kapselraumes. 3mal fand Joessel die Kapsel am unteren Rand des Musc. subscapularis erheblich verdünnt. Auf diese Weise fällt eine Hemmung, die Spannung der Kapsel und der Bänder für den Kopf weg, er kommt leichter wieder aus der Pfanne heraus. Begünstigt wird natürlich diese Reluxation, wenn auch die übrigen Hemmungsapparate verändert sind. So wurden Abrisse der Auswärtsrotatoren und des M. subscapularis beobachtet, mit Retraction der beiden Muskeln.

Weiter hat sich herausgestellt, dass sich in einer Anzahl von Fällen Defecte am Kopf finden, die die Form des Kopfes namentlich hinten aussen so verändert haben, dass die habituelle Luxation dadurch bedingt ist, indem der Kopf leicht über die Pfanne weggleitet. Ein Herausgleiten wird noch mehr durch die Zwischen-

lagerung des abgebrochenen Knochenstückes[1]) begünstigt. Joessel fand bei Untersuchung von 5 Präparaten constant Defecte resp. Difformirungen des Tuberc. maj. humeri, bedingt durch Abreissung resp. Zertrümmerung.

Und schliesslich haben sich Defecte an der Pfanne herausgestellt, die die Entstehung einer habituellen Luxation am plausibelsten machen. Diese Defecte der Pfanne betrafen bis jetzt alle den inneren Pfannenrand. Da die Gelenkenden bei den Bewegungen einander berühren, so gleitet natürlich der Kopf leichter nach innen ab, wenn kein erhabener innerer Pfannenrand vorhanden ist.

Diesen Differenzen der anatomischen Veränderungen entsprechen wohl auch Verschiedenheiten in der Entstehung; die Luxationen, bei welchen Defecte an den Gelenkenden vorhanden sind, sind wohl meist durch directe Gewalt entstanden, die andern meist durch indirecte.

Ich habe 2 Fälle operirt, wo gerade diese Uebereinstimmung sehr eclatant war. In beiden Fällen waren die Patienten auf die Schulter gefallen, so dass sie mit der Aussenseite der Schulter auf die Erde stürzten. In beiden Fällen fand sich die durch den Riss erweiterte Kapsel auf der Innenseite, in beiden Fällen war der innere Pfannenrand abgebrochen, ein Befund, der sich aus der Richtung der Gewalt durchaus erklärte.

Die Fälle sind von mir operirt und geheilt worden, in der Weise, dass ich einen neuen erhabenen inneren Pfannenrand bildete und den erweiterten Kapselraum verengerte.

Ich lasse zunächst die Krankengeschichten folgen.

25jähriger Mann. Pat. fiel vor 5 Jahren mit seiner Achsel auf eine scharfe Ecke und renkte sich dabei den Arm aus. Der Arm wurde erst nach 3 Tagen eingerenkt. Nach 7 Wochen ohne besonderes Trauma schon wieder ausgerenkt. Der Arm renkt sich oft bei ganz geringen Bewegungen aus. Er hat schon ca. 25mal den Arm ausgerenkt. Allein in der chirurgischen Poliklinik wurde der Arm 15—20mal eingerichtet, dabei wurde die Beobachtung gemacht, dass die Einrenkung mit jedem Male schwieriger wurde.

Typische Luxation der Schulter unter den Proc. coracoid.

18. 1. 1901 Operation. Eröffnung des Schultergelenkes bei bestehender Luxation. Vorderer Resectionsschnitt. Längsdurchtrennung der Deltoides bis auf die Kapsel. Der Kopf ist von ihr bedeckt. Die Kapsel wird incidirt und um den Kopf auf die Seite geschoben, sodass die Pfanne frei wird. Beim Ab-

[1]) Einen solchen Fall mit Interposition von 6 bohnen- bis erbsengrossen knorpeligen Gelenkkörpern habe ich vor einigen Tagen operirt.

tasten der Pfanne fühlt man sie unregelmässig, nach vorn ist ein scharfer Rand, der gerade abwärts verläuft und nicht erhaben ist. Man constatirt einen Defect des vorderen Pfannenrandes und fühlt nach hinten unten davon ein bewegliches Knochenstück. Dies bestätigt sich beim Sichtbarmachen der Pfanne. Das Pfannenstück lässt sich nicht entfernen. Um einen erhabenen vorderen Pfannenrand zu schaffen, wird die Pfanne mit dem scharfen Löffel vertieft, der äussere Pfannenrand abgeflacht, sodass thatsächlich eine gut erhabene Leiste entsteht. Die Kapsel hat an der Innenseite eine Erweiterung, sie ist an der Innenseite der Muskeln verwachsen, letztere zeigen einen bindegewebigen Ueberzug.

Zur Verkleinerung der Kapsel wird dieser innere Sack mit Jodoformgaze ausgestopft. Naht der Kapsel.

Glatter Verlauf.

15. 1. 1902. Die Bewegungen sind ausgezeichnet normal, ohne dass bis jetzt wieder eine Luxation eintrat.

38jährige Fau. Vor 11 Jahren bekam Patientin, als sie sich über eine Kartoffelhadre beugte, das Uebergewicht und fiel ca. 1m tief direct auf die rechte Schulter. Pat. stand allein auf und bemerkte, dass sie den Arm nicht bewegen konnte. Die Luxation wurde vom Arzt eingerenkt.

Nach 7 Jahren Arm zum 2. Mal luxirt, als Pat. auf dem Heuboden einen Satz machte und den Arm rückwärts schleuderte. Seitdem 12—14 Luxationen immer nach geringen Anlässen, einmal im Bett bei einer raschen Bewegung.

Nichts Abnormes am Arm sichtbar.

Operation ebenso wie im vorigen Fall.

Von der Pfanne ist der ganze innere Rand, ein halbmondförmiges Stück abgebrochen. Entfernung desselben. Aushöhlung der Pfanne, sodass ein guter Pfannenrand vorhanden ist. Kopf passt gut hinein. Nach innen unten bedeutende Erweiterung der Kapselhöhle, sodass sie bequem den Kopf fassen konnte. Die Kapsel mit dem Muskel verwachsen, Ausstopfen des inneren Kapselsackes mit Jodoformgaze.

Glatter Verlauf.

Ausgezeichnete Function. 15. 11. Normale Bewegungen. Kann den Arm frei nach allen Richtungen hin bewegen ohne dass eine Luxation wieder entstanden wäre.

Eine rationelle Therapie muss sich nach der vorliegenden Veränderung der anatomischen Verhältnisse richten. Wenn wir aber das überschauen, was gegen habituelle Schulterluxationen operativ gemacht worden ist, so erkennen wir, dass dieser Grundsatz nicht immer maassgebend war, zum Theil wohl, weil die Einsicht in die Art der anatomischen Veränderungen, die bei diesem Leiden überhaupt beobachtet werden, noch keine klare war.

In der folgenden Uebersicht habe ich die verschiedenen Operationsmethoden zusammengestellt.

Operationen bei habitueller Schulterluxation.

Resection des Schulterkopfes.

1 Cramer Defect am Kopf
1 Küster „
3 Volkmann „
1 Kraske „ und an der Fossa glenoid.
1 Löbker „
1 Schüller „
1 Müller „

Arthrodese in Mittelstellung.

1 Albert.

Kapselmethoden.

a) Fältelung der Kapsel ohne Incision.

2 Ricard, nach 1 und $1^1/_2$ Jahren controlirt, gut.
1 Steinthal, nach $^3/_4$ Jahren controlirt, gut.
1 Paladini.

b) Incision und Fältelung.

1 Müller, nach $2^1/_2$ Jahren controlirt.
1 Krumm, nach 1 Jahr controlirt, macht Zimmermannsarbeit.
1 Dehner, an der Hinterseite, erst 2 Monate alt.

c) Incision und Tamponade.

1 Wiesinger.

d) Incision und Uebereinandernähen.

1 Mikulicz-Samson, gutes Resultat.
1 Dreesmann-Grothe, gutes Resultat.
1 Samter.

e) Excision eines Kapselstückes und Naht.

1 Bardenheuer.
2 Burrel-Lovet.
1 Müller.
1 Haegler, Recidiv.

f) Excision eines Kapselstückes und Tamponade.

1 Müller.

g) Excision und Fältelung.

1 Kronacher-Müller, gutes Resultat, ohne Recidiv.

Knochenoperation.

Pfannenbildung und Tamponade.

3 Hildebrand, controlirt 12 und 9 Monate p. op. ausgezeichnet normale Function, kein Recidiv[1]).

In welcher Weise die 2 Fälle von Parona (il Policlinico, Fasc. 5. 1900) geheilt wurden, habe ich nicht eruiren können.

Die frühesten Eingriffe stellen die Resectionen dar, sie waren auch die grössten. Durch sie wurden die habituellen Luxationen geheilt, aber unter Verzicht auf normale Bewegung im Gelenk. Das ist eine Methode, für die heutigen Tages kaum je eine Indication vorhanden ist. Sie ist entstanden zu einer Zeit, wo man es noch nicht wagte, Gelenke ausgiebig in Angriff zu nehmen, ohne die Gelenkenden zu entfernen; wo man der Meinung war, ein solcher Eingriff wäre von Steifigkeit gefolgt. Auf letzter Voraussetzung basirt wohl auch die Methode Albert's, die Arthrodese, die heute wohl kaum noch einen Anhänger hat. Die nun folgenden Methoden sind viel rationeller, sie gehen gegen die Anomalie vor und wollen nicht nur ihre Consequenzen beseitigen. Sie gehen von der allgemein acceptirten Vorstellung aus, dass stets und immer die Kapselverletzung und Erweiterung die Ursache der Wiederkehr der Luxationen sei. Daraus resultirten die verschiedenen Methoden der Kapselverengerung, von welchen freilich die ohne Gelenkeröffnung nicht gut sind, weil dabei kein sicheres Urtheil über die anatomischen Verhältnisse gewonnen werden kann. Schliesslich kam die Einsicht, dass auch anatomische Veränderungen an der Pfanne, speciell der Abbruch des innern Pfannenrandes, ein begünstigendes Moment abgeben können für den Eintritt der Luxation, daraus ging die Bildung des innern Pfannenrandes hervor, wie ich sie angegeben habe, combinirt mit Kapselverengerung, die nach irgend einer der verschiedenen dafür angegebenen Methoden vorgenommen werden kann.

Aus diesen Betrachtungen geht hervor, dass es meiner Ansicht nach stets das richtige ist, zunächst durch einen Schnitt das Gelenk zu inspiciren. Findet sich bloss eine erweiterte Kapsel, so wird diese verengert entweder durch Excision, Uebereinandernähen, Fältelung oder längere Tamponade mit Jodoformgaze, findet sich ein abgesprengtes Stück des Kopfes, so wird dieses entfernt, ist der

[1]) Der 3. Fall ist vor wenigen Tagen operirt.

innere Pfannenrand der Wucht des Anstosses gewichen, so wird durch Vertiefung der Pfanne ein neuer innerer Pfannenrand gebildet und die unter allen Umständen erweiterte Kapsel verengert.

Zur operativen Behandlung der habituellen Kniescheibenluxation.

Wenn man die Arbeiten über habituelle Luxationen der Kniescheibe durchsieht, so findet man mehrfach einerseits einen auffallenden Mangel an scharfer Abgrenzung, anderseits eine auffallende Gegenüberstellung derselben gegenüber der congenitalen Luxation. Man kann aber doch unter habituellen Luxationen der Kniescheibe der allgemeinen Begriffsbestimmung nach nur solche Luxationen verstehen, die wiederholt als Folge bestimmter Einwirkungen entstehen, bei im Allgemeinen normaler Lage. Es sind also recidivirende oder intermittirende gegenüber den permanenten oder einmaligen. Ob diese Luxation congenital ist oder nicht, hat zunächst mit dem Begriff habituell nichts zu thun, und es ist daher meine Ansicht nach nicht richtig, congenitale Luxationen in Gegensatz zu habituellen zu setzen, man vermengt da zwei verschiedene Eintheilungsprincipien. Die Ursachen der habituellen Luxation können in der bei der Geburt vorhandenen Bildung der Körpertheile beruhen dann also congenital sein oder in der weiteren Entwicklung der Körpertheile, also in der Anlage, oder in der durch Verletzungen oder Erkrankungen modificirten Formation des Knies, also foetale Bildungsfehler, postembryonal zu Tage tretende Entwicklungsfehler, Trauma, Krankheit. Von der ersten und zweiten Gruppe führt Friedländer 28, von der 3. neun, von der 4. neun Fälle auf.

Die habituelle Luxation als solche kann nicht angeboren sein, aber die Gründe für dieselbe gewiss.

Als specielle Ursache der habituellen Patellarluxation nach aussen, die ja fast ausschliesslich beobachtet wird (nur 2 nach innen wurden gesehen), kann man sich folgende denken:

Bildungsfehler, die bei der Geburt vorhanden, oder später sich entwickeln,

1. Condylus ext. absolut zu niedrig oder relativ im Vergleich zu dem übermässig entwickelten Condylus int.,

2. Fossa patellaris zu eng.

Ferner alle die Momente, welche hervorrufen, dass das normale Lager der Patella weit nach innen von der Verbindungslinie zwischen Ursprung des M. rectus femoris und Ansatz des Lig. pat. inf. an der Tibia liegt, wobei berücksichtigt werden muss, dass entsprechend der physiologischen Valgusstellung des Beines der m. rectus, die Patella und das Lig. pat. inf. keine gerade Linie, sondern einen nach aussen offenen Winkel bilden.

3. Genu valgum als Uebertreibung der physiologischen Valgus-Stellung des Knies.

4. Abnorme Rotation des Unterschenkels nach aussen.

5. Abnorme Erschlaffung des M. quadriceps femoris oder des lig. patell. inf.

6. Verletzungen der Kapsel, Riss der Kapsel oder des Lig. pat. mediale, Riss des M. vastus int. resp. seiner Sehne, die mit Erweiterung der Verlängerung heilen.

7. Dehnungen der Kapsel in der ganzen Ausdehnung bei Genu valgum z. B. bei Hydrops, bei isolirter Lähmung.

Der folgende Fall, den ich vor ca. $1^1/_2$ Jahre beobachtete, gehört wohl unter die 3. und 6. Gruppe.

17jähr. Mädchen. Pat. fiel vor 10 Monaten in einem steinernen Gang um. Genaueres weiss sie darüber nicht anzugeben. Sie behauptet aber direct, mit dem Knie vorn am Boden aufgestossen zu sein. Sie hatte unmittelbar nach dem Sturz sehr starke Schmerzen, das Knie war stark geschwollen bis etwa 3 Wochen nach dem Fall. Pat. lag aber nicht zu Bett, ging schon anderen Tages wieder an ihre Arbeit, die sie bis vor 3 Wochen ausrichtete. Schmerzen bestanden während dieser Zeit immer.

Vor 3 Wochen soll ohne besondere Veranlassung das Knie stark angeschwollen sein, wozu sich heftige Schmerzen gesellten.

Beide Beine, mehr aber das rechte, haben leichte Valgusstellung im Kniegelenk. Das rechte Bein ist im Oberschenkel deutlich atrophisch.

Die Patella ist aus der Mittellinie nach aussen hin verlagert und überragt mit ihrem äusseren Rande circa $^1/_2$ cm breit den vorderen äusseren Rand des Condylus ext. fem. und liegt der Unterlage, von innen nach aussen abfallend, schief auf. Der innere Rand der Patella geht bis zu einer Linie, die von der Mitte des rechten Poupart'schen Bandes bis zur Mitte der Malleolen gezogen werden kann. Nach oben und unten ist Verschiebung der Patella möglich, ebenso nach innen und aussen (bei gestrecktem Knie); nach aussen so weit, dass sie ganz gegen die Aussenfläche des Condyl. ext. neigt und dass vorn die Zona intercondyl. fühlbar wird. Patella zeigt nichts Abnormes. Kein Erguss im Gelenk, keine Kapselverdickung.

Die Beugung ist fast bis zum rechten Winkel activ möglich, die Patella verschiebt sich dabei stark nach aussen, sodass am unteren vorderen Femurende die Vertiefung der Gelenkfläche zwischen den beiden Condylen deutlich sichtbar wird und die Patella seitlich stark schräg dem Condyl. ext. fem. anliegt. Bei vermehrter Beugung treten Schmerzen auf.

Streckung vollkommen möglich. In beiden Knieen besteht etwas Abductionsmöglichkeit. Pat. hinkt etwas.

11. 7. 90. Operation. Osteotomie des unteren Endes des Femur. Glatte Heilung.

Das rechte Bein hat jetzt etwas Varusstellung. Die Patella ist nach allen Seiten frei verschieblich, wie am anderen Bein, sie steht bei gestrecktem Bein in normaler Stellung. Das Knie kann bis zum rechten Winkel gebeugt werden, dabei bewegt sich die Patella um Fingerbreite nach aussen. Streckung vollständig möglich.

Es geht wohl aus der Krankengeschichte hervor, dass ein Trauma eingewirkt hat und dass ausserdem ein Genu valgum bestand. Es tritt damit die Frage an uns heran, welches dieser beiden Momente wohl die Ursache des Leidens war.

In wieweit kann ein Genu valgum Ursache einer habituellen Luxation sein? Zunächst erscheint es ohne weiteres plausibel, dass das Genu valgum in Folge der Schiefstellung der Gelenklinie eine Disposition zur äusseren Patellarluxation giebt, insofern ja thatsächlich der nach aussen offene Winkel zwischen Oberschenkel und Unterschenkel verkleinert ist. Es ist also hierbei die gerade Verbindungslinie vom Ursprung zum Ansatz des Streckapparates, die ja der Muskel bei Contraction als kürzesten Weg zu erreichen sucht, am weitesten von dem Patellarlager entfernt, daher wird die Kniescheibe nach aussen gezogen. Andererseits macht man beim gewöhnlichen Genu valgum die Beobachtung, dass das Genu valgum bei Flexion verschwindet, weil der Condylus int. ja nur nach unten weiter hervorragt, nicht nach hinten so, dass also der seitlich stumpfwinkelige Verlauf der Rectus—Patella—Lig. patell. inf.-Linie in einen gestreckten verwandelt wird, und damit also bei Beugestellung die Disposition für das Entstehen der äusseren Luxation verschwindet. Daraus würde folgen, dass Genu valgum eine Disposition schafft für eine äussere Luxation der Patella in Streckstellung, dass aber bei Flexion sich ein starkes Moment zur Reposition geltend machte. Das ist aber nicht der Fall, im Gegentheil eine in Streckstellung incomplete oder nicht vorhandene Luxation wird in Flexion complet.

Das Genu valgum kann also auf diese Weise kaum die Entstehung einer äusseren Luxation begünstigen. Und doch beobachten wir das Zusammentreffen beider nicht selten. Es ist aber deshalb noch nicht nothwendig, den umgekehrten Zusammenhang anzunehmen.

Die Grube zwischen beiden Condylen und der äussere Condylus selbst ist bei Genu valgum von oben innen nach aussen unten gerichtet. Die Patella liegt mit ihrer äusseren concaven Facette auf dem äusseren Condylus, mit ihrer longitudinalen Leiste in der Fossa patellaris resp. intercondylica, auf dieser Fläche namentlich gleitet sie, sie hat hier ihre Schiene, während sie den inneren Condylus nur wenig berührt. In diese Lage wird sie noch mehr gedrängt durch die Vergrösserung resp. Verbreiterung des Condylus int., die sich auch an dem lateralen Rand des medialen Condylus geltend macht. Dieser hat auf die Stellung des Unterschenkels in Beugestellung gar keinen Einfluss, dagegen auf die Patella, die bei Beugestellung gerade an ihn anstösst. Er drängt also die Patella nach aussen, sodass sie unbedingt auf dem lateralen Condylus gleiten muss. Damit wird also trotz des Verschwindens des Genu valgum bei der Beugestellung eine erhebliches Nachaussenweichen der Patella erzeugt. Dazu kommen aber noch mehrere Momente: Erstens findet bei Genu valgum zugleich eine Rotation des Unterschenkels nach aussen statt, damit wird die Insertion des Lig. patellae nach aussen verlagert, zweitens ist der Weg vom Ursprung des Streckapparats zum Ansatz seitlich am Condylus ext. vorbei in Flexion bei Genu valgum noch viel kürzer als in normaler Stellung über den Condylus hinweg, und schliesslich ist die Kapsel bei Genu valgum sehr häufig schlaff, sodass sie dem nach aussen luxirenden Zug des Streckapparates keinen Widerstand entgegensetzt. Ich möchte deshalb doch annehmen, dass das Genu valgum zur Entstehung einer äusseren Luxation der Patella die Disposition schaffen kann, und dass speciell in unserm Fall bei vorhandenem Genu valgum der Fall zu einer traumatischen Luxation mit Riss der medialen Befestigungen geführt hat, die aber sofort sich wieder reponirt hat. Die Heilung erfolgte mit Erweiterung des inneren Kapseltheiles, sodass eine Reluxation bei Flexion leicht wieder eintrat. Correctur des Genu valgum durch Osteotomie hatte einen vollkommenen Erfolg, der noch heute besteht. Selbstverständlich

muss man dabei die Correctur so gross machen, dass der Streckapparat ungefähr eine gerade Linie bildet.

Sehr anders verhält es sich mit dem 2. Fall, den ich beobachtete.

Bei diesem konnte man die Frage aufwerfen, ob er überhaupt hierher zu rechnen sei. Bei ihm nahm die Patella nur in Flexionsstellung des Beines die normale Lage ein, und bei der Erzeugung der Streckstellung entstand eine unvollkommene Luxation der Kniescheibe nach aussen, die sich durch Flexion wieder reponirte. Der Fall bietet in seiner Ursache und Erscheinung ein gewisses Interesse. Die Operation wurde vor 16 Monaten von mir ausgeführt.

23jähr. Mädchen. 5. 9. 1900. Vor 8 Jahren will Pat., als sie eine Gasse hinunter sprang, plötzlich im linken Knie zusammengesunken sein. Kurz nachher hatte sie eine starke Schwellung am Knie und heftige Schmerzen, sodass sie das Bett hüten musste. Seitdem hat sie das Gefühl von Knarren im Knie, ausserdem sei ihre Kniescheibe häufig unter Schmerzen herumgeschnappt. Von Zeit zu Zeit treten Schwellungen im Knie auf.

Im März 1897 wurde ihr von Socin eine haselnussgrosse Exostose des Condyl. ext. fem. dicht neben dem lateralen Rande der Patella operirt. Damals wurde in der Krankengeschichte von einer Luxation nichts angegeben. Pat. behielt ihren Schmerz bis jetzt.

Das linke Bein zeigt keine Stellungsabnormitäten. Die Contouren der Patella sind links schlechter ausgeprägt, namentlich die lateralen Grenzen. Die Patella sitzt dem Femur schief auf, indem sie auf dem Condyl. ext. nach aussen abfallend lateralwärts gerückt aufliegt. Bei Bewegungen, die ausgiebig ausgeführt werden können, rutscht bei Flexion die Patella mit leichtem schnarrenden Geräusch über die Kante des Condyl. ext. nach innen zu in ihre normale Lage, um bei Streckung wieder nach aussen zu schnappen. Diese Lageveränderung geschieht mit starker Gewalt, doch lässt sich die Patella in Mittellage festhalten.

Dem Condyl. ext. liegt die Patella nie ganz flach auf, sondern der innere Rand steht immer etwas höher, sodass die Patella dort dicker erscheint. Patella verschieblich.

13. 9. 1900. Verlagerung der Tuberositas tibiae mit dem Lig. pat. nach innen. Das Knochenstück ist 2 cm breit, 3 cm lang. Am lateralen Rande oben Einkerbung des Lig. pat.. Medialwärts Ablösung des Periosts, Anfrischung des Knochens. Auf diese Stelle wird die Tuberositas verlagert und festgenagelt. Herüberschlagen des abgelösten Periostes. Schluss der Wunde. Glatter Verlauf. Es bleibt aber eine kleine Fistel zurück, die durch Nekrose eines Stückes der transplantirten Crista bedingt wird. Nach 1 Jahr stösst sich dieser Sequester ab. Bewegungen gut, normal. Patella dislocirt sich nicht mehr.

Man hat wiederholt als Ursache der Patellarluxation eine Ab-

flachung des äusseren Condylus, ein Fehlen seines normal erhabenen Randes angeführt. Das was sonst als Bildungsanomalie zu beobachten war, das ist in unserem Falle das Resultat eines operativen Eingriffes gewesen. Pat. hatte sich wohl durch ein Trauma eine haselnussgrosse Exostose des äusseren Condylus zugezogen, die ihr abgemeisselt wurde. Dadurch wurde eine Barrière weggeräumt, die das Gleiten der Patella nach aussen verhindert hatte, und die Patella trat nach aussen über den äusseren Condylus hinüber. Ihre Befestigung an der Innenseite aber war zu gut, stärker als der Zug nach aussen, sodass sie doch jedes Mal bei Beugung wieder in ihre normale Position einrückte. Pat. hatte kein Genu valgum.

Genau genommen gehört dieser Fall nicht zu den habituellen Luxationen, denn hier ist in Streckstellung eine unvollständige Luxation vorhanden, die aber nicht fixirt ist, sondern bei Beugung sich reponirt, man könnte eher von einer willkürlich reponiblen Luxation sprechen.

In diesem Falle hat mir die Transplantation der Tuberositas tibiae um die eigene Breite nach innen ein volles Resultat gegeben. Die Kniescheibe hat sich nicht wieder luxirt. Doch muss ich erwähnen, dass das langsame Absterben eines Theiles des transplantirten Stückes die Heilung lange verzögert hat.

Für die Behandlung der habituellen Patellarluxation sind mancherlei Vorschläge gemacht und ausgeführt worden. In den Zusammenstellungen der Operationen kommen auch hier Vermengungen der Behandlung der habituellen Luxation mit der der veralteten traumatischen und permanenten congenitalen vor. Manche Methode, die für den einen Fall verwendet worden ist, kann ja freilich auch für die andere Form gebraucht werden.

Osteotomie des Femur, Exstirpation der Patella, Erhöhung des Femurcondylus durch Eintreiben eines Stiftes, Transplantation der Tuberositas tibiae, Resection von Theilen der erweiterten Kapsel, Fältelung der Kapsel durch Naht, Naht eines Kapselrisses, Transplantation des Lig. patellae, Fixation der Patella an normaler Stelle, Verkleinerung der Kapsel nach Bardenheuer, das sind etwa die Methoden, die zur Beseitigung des Leidens angewendet wurden. Es ist also reichlich Gelegenheit, individuell zu behandeln.

Da die Gewalten vielfach gross sind, die an der Patella an-

greifen, so glaube ich, dass abgesehen von der durch Weichtheilverletzung entstandenen Luxation, alle am besten durch eine der je nach dem Fall und seinen Ursachen gewählten Knochenoperationen beseitigt werden. Bei diesen kommt es dann nicht mehr auf die Festigkeit der Kapsel an, sondern die Stellung der Knochen ist so corrigirt, dass eine Luxation nicht mehr möglich ist.

Die chirurgische Bedeutung der Ossa sesamoidea in der Kniekehle.

Durch die Röntgenaufnahmen wurden in den letzten Jahren von Chirurgen die Ossa sesamoidea der hintern Kniekehlengegend entdeckt, Sesambeine, die den Anatomen seit lange bekannt sind. Von anatomischer Seite, speziell von Pfitzner, wurde darauf aufmerksam gemacht, dass die sogenannte Fabella schon seit Jahrhunderten in allen möglichen Lehrbüchern der Anatomie aufgeführt sind. Er führt dafür die Namen an: Fr. Arnold, Th. Bartholinus, C. Bauhinus, Beaunis et Bouchard, J. Bell, J. G. Bernhold, Bertin, St. Blancard, J. Fr. Blumenbach, Bourgery, Boyer, Casserius, Cheselden, Cloquet, Cowper, Cruveilhier, Debierre, Diewerbroeck, Disdier, Drake, Dursy, Barth. Eustachius, G. Fallopius, Gegenbaur, Gray, A. v. Haller, Hartmann, Heister, Henle, Hildebrandt, Hoffmann, Hollstein, Humphrey, Hyrtl, Jancani, C. Krause, W. Krause, Joh. Ad. Kulm, Th. Lauth, Lieutaud, H. Luschka, J. C. A. Mayer, J. F. Meckel, J. B. Morgagni, J. Palfin, A. Portal, Quain, Sabatier, Th. Soemmering. Spigelius, L. Testut, W. Theile, G. Thomson, A. Vesalius, J. Verling, J. B. Winslow, H. Ban, P. Camper, Gillette, W. Gruber, Macalister, W. Ost, Rambandu, Renault, C. J. Trew, Pfitzner. Diesen Autoren kann ich noch aus der früheren Zeit Verheyen (Anatomia, II. Auflage. 1710) und Riolan (Anthropographia) hinzufügen.

Und nicht nur erwähnt werden sie, sondern genau beschrieben, wie etwas häufiger Beobachtetes. Wie deutlich diese Beschreibungen waren, dafür will ich z. B. den Passus aus Verheyen's Anatomie anführen:

„Item bina ossicula in poplite juxta os femoris, musculorum (duorum priorum pedem moventium) non tendinibus seu principiis

innata, quae in senibus reperiuntur et animalibus siccis ut cervis, canibus et leporibus."

Auch über die Localisation dieser Knöchelchen wurden stets richtige Angaben gemacht, während man bei der Auffindung mit den Röntgenstrahlen irregeführt wurde, indem man es z. B. auf den Semitendinosus bezog (Wildt).

Dass es gar nicht selten vorkommt, das wissen wir aus den Gruber'schen Arbeiten.

Freilich einer Differenz auch zwischen den verschiedenen älteren Autoren begegnen wir; die einen fanden das Sesambein häufiger im M. gastrocnemius lat., die andern im medialen, wie Bourgery, ein Differenzpunkt, der von Gruber definitiv zu Gunsten des lateralen Bauches entschieden wurde.

In gleicher Weise verschieden sprachen sich jene Autoren auch über die Beschaffenheit der Knochen aus, über ihre Bedeutung. Die Einen halten sie für pathologische Knochenbildungen, die Andern für gewissermassen normale, die Einen meinen, dass es durchaus nicht immer Knochenstücke sind, sondern Faserknorpel oder derbe Bindegewebspartien mit Kalkablagerungen, die Anderen fanden echte Knorpelknochenkörper, echte Sesambeine. Eins aber wird z. B. von Soemmering mit Bestimmtheit behauptet, dass sie unauflöslich mit der Kapsel verbunden sind. Dies war in meinen beiden Fällen sehr deutlich zu sehen.

Die Chirurgen wären wohl nicht so bald zur Kenntniss dieser Knochen gekommen, wenn nicht die Röntgenphotographien sie ad oculos demonstrirt hätten. Nicht als ob der Knochen keine Beschwerden machen könnte; denn dass er diese machen kann, ist zweifellos sichergestellt. Aber diese Beschwerden können auch anders gedeutet werden.

Ueber diese chirurgische Bedeutung der Sesambeine des Gastrocnemius liegen nur ganz spärliche Aeusserungen vor. Zwei Fälle, in welchen ich die Sesambeine diagnosticirte und wegen bestimmter Beschwerden exstirpirte und bei denen die Beschwerden dadurch gehoben wurden, veranlassen mich etwas näher darauf einzugehen. Beide Male handelte es sich um eine Störung im Mechanismus des Kniegelenkes.

Den ersten Fall beobachtete ich vor 16 Monaten.

Es handelt sich um einen 22jährigen Schmied, der ein grosser Schwinger war. Vor drei Jahren bekam er beim Schwingen einen Stoss seitlich von aussen gegen das linke Kniegelenk. Er verspürte ein Knacken und einen heftigen Schmerz und das Knie knickte nach innen um. Pat. wurde massirt, bandagirt. Hierauf trat Heilung ein. Pat. turnte und schwang wie früher.

Am 19. Jul 1900 betheiligte sich Pat. an einem Schwingfest und gerieth beim Schwingen in ein Wagengeleis. Der Fuss wurde festgehalten und das Knie gedreht. Hierauf trat wieder Knacken ein und sofortige Schwellung des Knies. Pat. konnte noch gehen. Durch Behandlung kam Pat. soweit wieder, turnen und schwingen konnte.

Am 26. und 27. August tritt dasselbe beim Schwingen ein, Knacken und Schwellung. Baldige Herstellung durch Massage und Ruhe.

Am 30. September 1900 bekommt er einen Stoss auf dem Tanzboden gegen das Knie. Wieder Knacken, Schmerzen, Schwellung.

4. 10. Sehr kräftig gebauter Mann. Das rechte Knie ist geschwollen, die Recessus stark vorgetrieben. Flexion nur bis R. möglich, Extension nicht ganz vollständig. Beträchtlicher Erguss ins Gelenk. Auf der äussern Seite eine schmerzhafte Stelle. Bei Bewegungen fühlt man ein deutliches Knacken. Manchmal tritt ein hörbares Knacken auf. Auf dem Condylus lat. medial der Bicepssehne anliegend ist ein kirschkerngrosser, wenig beweglicher Körper fühlbar. Dieser wird für einen Gelenkkörper resp. ein Sesambein des Gastrocnemius gehalten.

9. 10. Exstirpation dieses Körpers. Dieser stellt sich als ein in der Ursprungsmasse des m. Gastrocnemius gelegener etwas über erbsengrosser, der Kapsel adhärenter, von ihr in dünnen Schicht überzogener, also zwischen Muskel und Kapsel gelegener Knochenkörper heraus. Bei der Exstirpation musste die Kapsel eröffnet werden, da sie dem Körper ganz dicht auflag. Dabei entleerte sich eine blutig schleimige Flüssigkeit. Naht der Kapsel, Fascie und Haut.

Durchaus glatter Verlauf. Nach 3 Wochen kann Pat. gut ohne Schmerzen gehen. Doch stellt sich wieder etwas Hydrops ein. Deshalb wird am 21. 11. eine Punction mit Auswaschung des Gelenkes vorgenommen. Am 19. 12. entlassen. Das Kniegelenk ist noch leicht geschwollen, namentlich zu beiden Seiten des Lig. pat., im oberen Recessus jedoch kein Erguss. Gang gut, ohne Schmerzen, ohne Knacken, Flexion des Knies gut.

Die Nachforschung nach dem Befinden des Mannes ergab:

Der Mann tanzt, turnt, übt Steinstossen, hat als Sackträger gedient. Er übt tiefe Kniebeuge. Er fühlt sich vollkommen sicher auf dem Bein und gedenkt zu Neujahr wieder zu „schwingen". Nach einem Fall trat einmal eine vorübergehende Schwellung des Knies ein und einmal verspürte er auf der Innenseite des Knies bei einer raschen Wendung etwas Knacken ohne weitere Consequenzen.

Einen zweiten Fall beobachtete ich im August vorigen Jahres:

Ein 15jähriges Mägchen war vor einem Jahr im Schulhof auf das rechte Knie gefallen. Seit dieser Zeit hatte sie zeitweise Schmerzen im Knie besonders beim Gehen, zugleich ist auch die Kniegegend angeschwollen. In

der letzten Zeit giebt Pat. an beim vollständigen Strecken und Beugen des Knies häufig ein Knacken gehört und gespürt zu haben.

Die Conturen der rechten Kniegegend sind weniger ausgesprochen als links. In der Stellung findet sich keine Veränderung. Die Bewegungen sind frei, schmerzlos, activ und passiv, bei der Flexion tritt ein hörbares lautes Knacken ein, bei kleinen Bewegungen leises Crepitiren. Bei der maximalen Flexion hat man das Gefühl des Einschnappens, das sich aussen und vorn localisiren lässt, wobei der Unterschenkel nach aussen sich verschiebt, Geht man aus der Flexion in die Streckung über, so schnappt bei der maximalen Streckung der Unterschenkel sicht- und fühlbar von aussen nach innen zurück. An der Aussenseite des Gelenkes und nach hinten oberhalb des Fibulaköpfchens zwischen Femur- und Bicepssehne in der Gegend des M. gastrocnemius ursprungs ist ein über erbsengrosser, harter Körper zu fühlen, der als Sesambein des M. gastrocnemius angesprochen wird. Die Röntgenaufnahme ergiebt an der Hinterseite des Femur hinter dem Condyl. ext. etwa $2^1/_2$ cm über der Gelenklinie einen gut erbsengrossen ovalen Körper, wodurch die Diagnose gesichert wird.

17. 8. Exstirpation des Sesambeines. Es liegt nahe dem Ursprung des M. Gastrocnemius lat. dicht an der Kapsel in der Muskelsubstanz, Bei der Exstirpation wird deshalb die Kapsel eröffnet. Naht der Kapsel. Das Sesambein hat gut Erbsengrösse, ist knöchern, zeigt auf einer Seite Muskelfasern, auf der andern einen dünnen Gelenkkapselüberzug. Glatter Verlauf.

11. 9. Pat. geht gut, hat kein Knacken mehr.

16. 12. Dei Controllirung der Pat. ergiebt sich, dass Pat. kein Knacken mehr verspürt, dass sie gut geht und vollständig beugen und strecken kann, ohne dass eine Verschiebung im Kniegelenk oder ein Knacken auftritt.

Sind die gefundenen Sesambeine wirklich die Erklärung für die vorhandenen Beschwerden? Wir wissen ja zur Genüge durch Röntgenaufnahmen, dass diese Sesambeine öfters vorkommen, ohne dass irgend welche Beschwerden geklagt werden. So verhielt es sich in mehreren Beobachtungen, die ich machte.

Der Erfolg der Operation hat es jedenfalls bewiesen, die Patienten sind frei von ihren Erscheinungen und die Zeit, die seit der Operation verlaufen ist, beweist wohl eine definitive Heilung.

Wie erklären sich nun die Beschwerden durch das Sesambein? Ich glaube im ersten Fall sehr einfach. Zweifellos muss eine Art Einklemmung des Sesambeines zu Stande kommen. Das ist aber auch durchaus möglich.

Die hintere Kniegelenkkapsel ist viel straffer als die vordere, sie ist weniger ausgebogen und besitzt zugleich eine viel geringere Ausdehnung in die Länge. Sie faltet sich gewöhnlich während der Beugung, kann sich aber nicht zwischen die Schenkel-Schienbein-

knochen einknicken, weil sie fest und innig mit dem Lig. poplit. verwachsen ist. Der laterale Theil der hinteren Gelenkkapsel ist aber viel dünner und verschiebbarer als der mediale. Innen ist die hintere Kapsel auch mit dem Meniscus verwachsen. Findet nun wie bei dem Schwingen eine starke Anstrengung in Flexionsstellung des Beines statt bei etwas aussenrotirtem Unterschenkel, wird der M. gastrocnemius stark contrahirt, so schiebt der laterale Femurcondylus den lateralen Meniscus, der viel beweglicher ist als der mediale, auf der Tibia nach vorn. Damit zieht dieser aber auch die an ihm fixirte Kapsel nach vorn. Nun rückt bei der Flexion die Kapsel nach unten, mit ihr das Sesambein. Letzteres stellt sich dem Gelenkspalt gegenüber, wie aus der Röntgenaufnahme (Tafel VIa) hervorgeht. Wird nun durch die Contraction des Gastrocnemius und des Plantaris diese Wirkung noch unterstützt, wird das Volumen des Muskels dadurch vermehrt und so die Weichtheile in die Kniekehle nach dem Gelenkspalt hineingedrückt, so ist, wie mir scheint, die Möglichkeit gegeben, dass der auf der Vorderseite des Muskels gelegene Knochen zwischen Femur und Tibia hineingedrängt und eingeklemmt wird. Die Consequenzen werden dann dieselben sein, wie bei einem eigentlichen gestielten Gelenkkörper, plötzlicher Schmerz, Knacken, Hydrops.

Nun könnte man fragen, ja warum hat der Mann das nicht schon früher gehabt, warum ist das erst vor 3 Jahren aufgetreten?

Erst jenes Trauma lockerte den Meniscus oder die Kapsel, so dass ein Hineinziehen der Kapsel mit dem Sesambein möglich war.

Im zweiten Fall waren die Erscheinungen andere. Sie lassen sich aber auch durch Einklemmung des Sesambeines erklären. Hier gerieth bei starker Flexionsstellung das Sesambein auch zwischen Femur und Tibia nicht nur bei activer, sondern auch bei passiver. Und über dieses eingeklemmte Sesambein fand eine seitliche Verschiebung zwischen Tibia und Femur statt. Wurde das Bein wieder gestreckt, so wurde die hintere Kapselwand wieder ausgezogen, damit das Sesambein befreit und nun reponirten sich Femur und Tibia wieder.

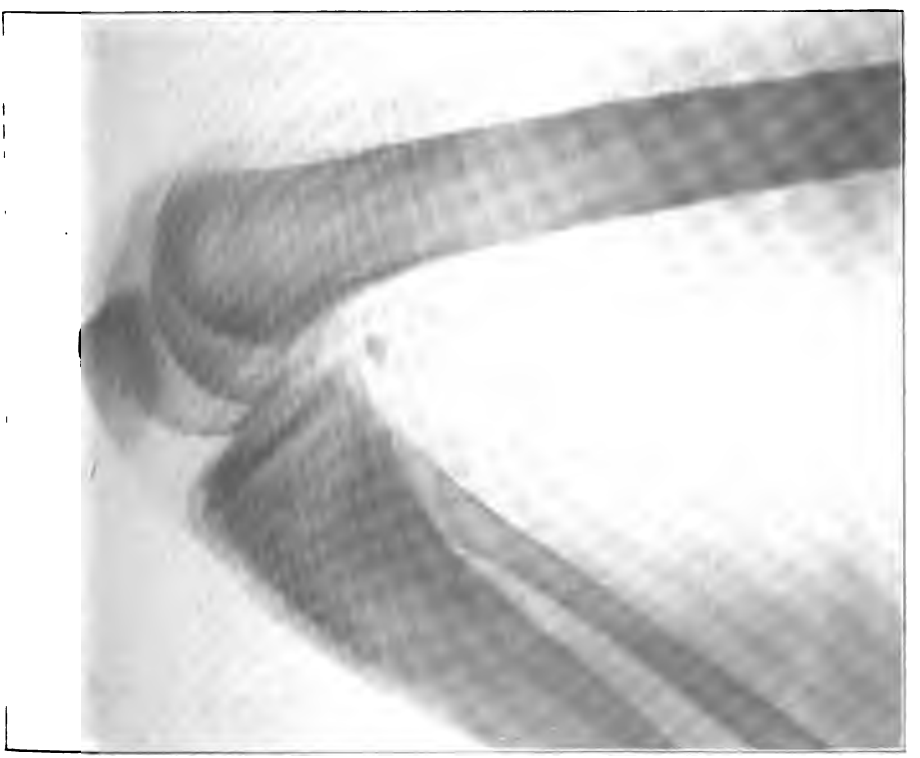

VI.

(Aus der chirurgischen Universitäts-Klinik des Herrn Prof. O. Hildebrand in Basel.)

Zur Beurtheilung der accidentell-traumatischen Hernien.

Von

Professor Dr. C. S. Haegler.

Die Frage der „Unfallsbrüche" steht noch immer auf der Tagesordnung; weniger vielleicht in den klinischen Hörsälen — denn bei ihrem jetzigen Stand hat sie mehr eine wirthschaftliche als eine wissenschaftliche Färbung — als im Sprechzimmer des practischen Arztes und am Schreibtische der ärztlichen Experten. Der wissenschaftliche Standpunkt wurde schon vor Jahren präcisirt und von Socin und König in dem Satz zusammengefasst: dass das plötzliche Entstehen einer Hernie in allen ihren Theilen undenkbar ist. Es gehört dazu eine Disposition; ob dieselbe nun in einem offen gebliebenen Scheidenfortsatz, oder einer weichen Leiste und ihrer Folgen besteht, ist für die Frage gleichgiltig. — Wenn es sich nun seither auch herausgestellt hat, dass thatsächlich Hernien auch ohne eine solche Disposition durch Trauma (besonders durch directe Gewalteinwirkung) austreten können, so sind diese Fälle einerseits von verschwindender Seltenheit und andererseits wurden sie nur an atypischer Stelle der Bauchwand beobachtet. Für die Hernien der gewöhnlichen Bruchwege hat der obige Satz bis jetzt seine Giltigkeit behalten.

Mit der Ausbreitung der Haftpflicht- und Unfallgesetzgebung ist aber die Frage wieder neu in den Fluss gekommen und darin erhalten worden. Der rein academische Standpunkt musste ver-

lassen werden durch den Zwang der practischen Bedürfnisse. Die Jurisdiction hat sich auch dem Denken der Aerzte aufgezwungen. Nicht in der Form, dass diese ihre wissenschaftliche Ueberzeugung von der Entstehung der Brüche im Princip änderten; nur insofern, als der Begriff „Trauma“ oder „Unfall“ weiter gefasst wurde. Das bekannte Wort Kingdon's, des vielerfahrenen Surgeon of the London Truss Society: „Hernia is disease and not an accident, a pathological condition and not merely a mechanical laesion“ gilt nach der Ansicht vieler Chirurgen in dieser Fassung nicht mehr zu Recht. Ueberhaupt ist durch den Einfluss der Unfallsgesetzgebung der früher so klare Unterschied zwischen Krankheit und Verletzung verwischt worden; wir sind darüber belehrt, dass es kaum noch eine Krankheit giebt, bei der nicht ein „Unfall“ eine Rolle spielen kann.

Es wird schon jetzt eine feine Unterscheidung gemacht zwischen „traumatischer Hernie“ und „Unfallshernie“, trotzdem auch beim „Unfall“ ein — direct oder indirect wirkendes — Trauma in Frage kommen muss. Meines Erachtens geschieht dies mit Unrecht, denn das Characteristische am Bruch ist das Austreten der Eingeweide. Wenn nun ein Trauma dieses Austreten bewirkt, so ist es gleichgiltig, ob schon ein vorgebildeter Peritonealsack die Eingeweide empfängt oder ob sie das Peritoneum selber hervorschieben; der Bruch ist ein traumatischer. Als traumatische Hernien im engsten Sinn, d. h. Brüche, die in allen Stücken durch das Trauma gebildet werden, können überhaupt nur diejenigen bezeichnet werden, die ausserhalb der gewöhnlichen Bruchwege vorkommen. Solche Fälle, bei denen meist eine directe Einwirkung der Gewalt stattfand, sind in neuerer Zeit von Thiem, Lotheisen, Witzel, Lammers, Bilfinger u. A. bekannt gemacht worden; an einer frischen Entstehung des Bruches in allen seinen Stücken ist dabei meist nicht zu zweifeln; in den Fällen von Lotheisen und Bilfinger wurde durch die Autopsie der Beweis einwandfrei erbracht.

Für alle an den gewöhnlichen Bruchwegen durch Trauma entstandenen oder anlässlich eines Trauma's zum Bewusstsein des Trägers gekommenen Hernien wird auch eine sofort vorgenommene Autopsie eine vorgängige Disposition (z. B. Bruchsackkegel) kaum ausschliessen können. Wenn man also zwischen traumatischer

Hernie und Unfallshernie unterscheiden wollte, so könnten nur die an atypischer Stelle, meist durch directe Gewalteinwirkung hervorgerufenen Brüche die erste Bezeichnung beanspruchen. Dieser Modus scheint mir aber keine Berechtigung zu haben.

Als „traumatische Hernien" wären also meines Erachtens alle diejenigen zu bezeichnen, bei welchen durch directes oder indirectes Trauma Baucheingeweide erstmalig hervortreten bei Intactbleiben der Haut. Zu unterscheiden wären hierbei nur die accidentell-traumatischen und die künstlich-traumatischen Brüche. Bei den letztern, die zum Zweck der Militärununtauglichkeit hervorgerufen und in Russland (besonders bei Israeliten) nicht selten beobachtet werden, ist das Trauma allerdings wohl nicht nur ein momentan wirkendes und ob die Eingeweide plötzlich (vielleicht durch starkes Pressen) in die künstlich gebohrten oder erweiterten Bruchwege eintreten, ist so lange nicht sicher zu stellen, als man über das sorgfältig behütete „Geschäftsgeheimniss" nicht näher aufgeklärt ist. Wahrscheinlich ist das Austreten ein allmäliges; immerhin rechtfertigen Genese und autoptische Befunde für diese Brüche die Bezeichnung „traumatische" vollständig.

Die Frage, ob traumatische Hernien im Sinne der oben gegebenen Definition überhaupt vorkommen, wird — für die gewöhnlichen Bruchwege wenigstens — indess noch verschieden beantwortet. Die meisten[1]) (Socin, König, Kocher, Graser, Kaufmann, Thiem u. A.) beantworten sie bejahend, während eine kleinere Gruppe, deren Hauptvertreter Krönlein und Blasius sind, immer noch daran festhalten, dass ein Bruch an den gewöhnlichen Bruchwegen sich nur langsam, d. h. durch eine mehr oder weniger gleichmässige Minirarbeit der vordringenden Eingeweide bilde, so dass das angegebene Trauma dem Träger nur eine Hernie zum Bewusstsein bringt, die vorher schon bestanden habe. — Im Grund erscheint mir diese Differenz der Meinungen eine weniger schroffe zu sein, als es den Anschein hat. Sie ist wohl weniger durch differente wissenschaftliche Anschauungen bedingt, als durch eine differente Auffassung von Bezeichnungen („Disposition") einer-

[1]) Ich kann mir umsoeher ersparen, näher auf diesen Punkt einzugehen, als dies von Bilfinger vor kurzer Zeit an dieser Stelle in ausgiebigem Maasse geschehen ist.

seits und andrerseits durch differente Stellung den practischen Verhältnissen gegenüber, der Interpretation der Unfallgesetze.

Lange bevor die Unfallgesetzgebung in dieser Weise die Ansichten der Mediciner modificirte, war der Laie von der traumatischen Entstehung zahlreicher Hernien fest überzeugt. Die wohl aus Laienkreisen herrührende Bezeichnung „Bruch" sagt in dieser Beziehung wohl genug. Wenn damit auch die alten Mediciner die Idee verbanden, dass das Bauchfell dabei platze, — für den Laien war das Austreten der Eingeweide der „Bruch". Die Ueberzeugung des Laien von der traumatischen Entstehung vieler Brüche hat sich Jahrhunderte hindurch in gleicher Stärke erhalten, und in unserer Zeit, wo der Staat dafür sorgt, dass bei Läsionen und deren Folgen die wirthschaftliche Lage des Verletzten durch Entschädigung in's Gleichgewicht gebracht wird, ist es nicht nur die Tendenz, durch alle Mittel Renten- oder Aversalentschädigungen zu erlangen, welche den grossen Andrang der Bruchkranken zu Entschädigungsansprüchen veranlasst, sondern wohl auch die im Laien festgewurzelte Ueberzeugung von der traumatischen Entstehung des Bruches. Sie mag eine irrige sein, immerhin ist es ein Factor, mit dem gerechnet werden muss.

Das Interesse von Arzt und Laien am Bruchleiden wird schon durch seine grosse Häufigkeit immer wach erhalten. Aus den grossen Statistiken (Malgaine, Wernher, Kaufmann, Brandenberg u. A.) geht hervor, dass ungefähr jeder 30. — 40. Mann mit einem oder mehreren Brüchen behaftet ist. Mandl konstatirt sogar eine erhebliche Zunahme der Brüche, indem in den Jahren 1893—1897 die Zahl der vom Militärdienst Zurückgestellten von 22,1 auf 29,3 per mille gestiegen ist. Der Zeitraum ist ein zu kurzer, als dass mit diesen Zahlen die Ansicht von einer thatsächlichen allgemeinen Zunahme der Bruchkrankheit gestützt werden könnte. Immerhin geht daraus sowie aus den oben berührten am Anfang und am Ende eines Zeitraumes von 50 Jahren erhobenen Statistiken hervor, dass die Brüche an Häufigkeit nicht in bemerklicher Weise abnehmen. Wenn die Heredität irgendwie eine bedeutendere Rolle dabei spielen würde, (Kingdon nimmt an, dass $^1/_3$ der Hernien ererbt ist), so wären zur Zeit wohl die meisten Männer bruchleidend.

Dass die Disposition zu Brüchen (weit offener Leistenkanal)

eine unheimlich grosse sein kann, zeigen die Untersuchungen von Brandenberg, der bei 3810 italienischen Erdarbeitern in 80,2 pCt. eine solche Disposition nachweisen konnte.

Die ersten Angaben über die relative Häufigkeit der Brüche, deren Zustandekommen die Träger einem einmaligen, plötzlich eintretenden und als „Unfall" zu betrachtenden Ereigniss zuschreiben, machte Socin im Jahre 1887. Unter 200 Krankengeschichten, die er daraufhin prüfte, wurde in ca. einem Drittel der Fälle eine plötzliche Entstehung angegeben. Dabei sind die Fälle nicht eingerechnet, bei denen die genaueren Nachforschungen oder der Befund mit Sicherheit dafür sprach, dass die Hernie schon vorher bestanden hatte. — Bekannt ist ferner die sich auf die imposante Zahl von 10000 persönlichen Beobachtungen von Hernien fussende Statistik von Berger. Er berichtet, dass 4621 Männer über 15 Jahre eine plötzliche Entstehung angaben und berechnet, dass also 30,8 pCt. der Brüche als „hernies de force" aufzufassen sind. 95 pCt. derselben betrafen Leistenbrüche. — Die Zusammenstellungen von Socin und Berger haben deswegen noch einen besonderen Werth, weil sie aus einer Zeit oder von einem Material stammen, wo die Aussicht auf Entschädigung dem Gedächtniss und event. der Phantasie der Hernienträger noch nicht nachhalf, wo diese also mit ihren Angaben nichts zu gewinnen hatten.

Beim Material der chirurgischen Klinik in Basel, von dem ich die Beobachtungen der letzten 3 Jahre (1899, 1900 bis November 1901)[1]) durchgesehen habe, ergiebt sich ein ähnliches Resultat. Es kamen 259 Hernien (an 239 Personen) zur Behandlung. Für die Beurtheilung der traumatischen Aetiologie werden gemeinhin Hernien an Personen unter 15 Jahren ausgeschieden; es verbleiben dann 224 Hernienträger (mit 234 Hernien). Von diesen findet sich in den Krankengeschichten 59 mal, also in 26,3 pCt. der Fälle, mit aller Genauigkeit ein bestimmtes, dem Datum nach fixirtes, unfallartiges Ereigniss als Entstehungsursache der Hernie angegeben und zwar betraf dies 50 Fälle von Inguinal-, 5 von Crural-, und 3 von Nabelhernien und 1 Fall von Hernie der Linea alba. Als Unfall wurde nur 1 mal ein directes Trauma (Stoss)

[1]) Es wurden nur die letzten 3 Jahre gewählt, weil, in diesem Zeitraum den „Unfallsbrüchen" ein specielles Interesse gewidmet wurde.

angeschuldigt; in der grossen Mehrzahl war es das Heben oder Stemmen von besonders schweren Gegenständen event. mit Ausgleiten bei dieser Gelegenheit, mehrmals Fall mit dem Bestreben sich festzuhalten; einmal das Ausziehen einer festsitzenden Bottine und einmal der Versuch zu Uriniren bei akuter Gonorrhoe. Der Zeitpunkt des Trauma's und der Bruchentstehung lag in den meisten Fällen um Monate oder Jahre zurück.

Um über die Frequenz der frischen, angeblich traumatisch entstandenen Hernien Auskunft zu erlangen, habe ich mir die nicht geringe Mühe genommen, meine persönlichen Beobachtungen an rund 51000 Patienten, die ich während der letzten 14 Jahre in der chirurgischen Poliklinik und in der Privatsprechstunde zu sammeln Gelegenheit hatte, in dieser Beziehung durchzugehen. Es fanden sich dabei 683 Brüche. Mit der Angabe, sich den Bruch kurz vor der Untersuchung durch „Ueberanstrengung" oder ein unfallartiges Ereigniss zugezogen zu haben, meldeten sich 273. Bei 40 (15 pCt.) derselben bestand aber das Leiden in Hydrocelen, Varicocelen, Bubonen, Epididymitiden oder sogar einfachen Gonorrhoen. Es verbleiben somit 233 oder 34,2 pCt. aller zur Beobachtung gelangter Hernien, die nach Angabe der Träger plötzlich entstanden waren. Wie oben schon bemerkt, handelt es sich dabei nur um die frischen, angeblichen „Unfallbrüche"; über das Entstehen der übrigen Hernien fehlen in den Journalen meist die Notizen. Der hohe Procentsatz dieser „Unfallbrüche" erklärt sich genügend aus dem Umstand, dass mehr als ein Drittel sämmtlicher Patienten (bei einer Zahl von 24549 Verletzungen) unfallversichert waren; es hat Mancher mit einem ihm als älter bekannten Bruch wohl den Versuch gemacht, sich auf eine einfache Weise grössere Geldmittel zu verschaffen. Im Ganzen allerdings hatte ich den Eindruck, dass die Mehrzahl von ihrer Aussage überzeugt war. Ich füge bei, dass ich nur in 2 Fällen die genügenden Anhaltspunkte zu finden glaubte, dass der Bruch durch das Trauma entstanden war. In einem dieser Fälle habe ich mich aber trotzdem geirrt; über die Beobachtung wird später noch berichtet werden.

Wenn man die Resultate der berufsgenossenschaftlichen[1]) oder der gerichtlichen Entscheidungen als Maassstab für die Häufigkeit

[1]) Die deutsche gewerbliche Unfallstatistik pro 1887 erwähnt unter 15970 Unfällen 266 (1,66 pCt.) Unfallsbrüche, die deutsche Steinbruch-Berufsgenossen-

der traumatischen Hernie betrachten will, so stehen folgende Zahlen zur Verfügung, über die Kaufmann referirt: In Deutschland kommen auf 100000 versicherte Arbeiter im Jahr ca. 6 unfallsweise entstandene und daher entschädigungsberechtigte Hernien; in der Schweiz auf 200000 gewerbliche Arbeiter 14.

Nun können aber weder die Angaben der Patienten, auch wenn sie im guten Glauben gegeben sind, noch die richterlichen Sprüche die Frage entscheiden, ob das angegebene Trauma thatsächlich das erstmalige Heraustreten der Eingeweide bewirkt hat. Ob und in wie viel Fällen dies der Fall war, bleibt auf Grund solcher statistischen Angaben unsicher.

Nimmt man nach Socin, Kocher, König, Graser, Kaufmann, Thiem u. A. den Beweis als geleistet an, dass die Baucheingeweide durch ein directes oder indirectes Trauma plötzlich erstmalig austreten können, dass also traumatische Hernien im Sinne meiner früheren Definition vorkommen (und zwar ungefähr in der Häufigkeit der durch ärztliche Gutachten gestützten, den Bruchträgern günstigen Gerichtsentscheide), so handelt es sich darum, festzustellen, welche Umstände es gestatten, die Unterscheidung zwischen frischen und alten Brüchen zu ziehen. Es ist klar, dass darin eine grosse Verantwortlichkeit liegt, nicht nur dem Arbeiter oder Arbeitgeber gegenüber, sondern gegenüber unserem ganzen wirthschaftlichen Leben. Kaum irgendwo in der Unfallsmaterie kann die Unsicherheit der ärztlichen Beurtheilung dem Abusus und der ihm nachfolgenden Demoralisation und der Discreditirung der Wohlfahrtsgesetze so sehr Thür und Thor öffnen, wie bei den so verbreiteten Unterleibsbrüchen.

Wenn wir erfahren, dass z. B. im Jahre 1895 das deutsche Reichsversicherungsamt in letzter Instanz über 400 Bruchfälle zu entscheiden hatte und davon nur 32 oder 8 pCt. als „Unfallsbrüche“ angenommen hat, so geben diese Zahlen zu denken. Denn entweder waren die übrigen 92 pCt. von ihrem guten Recht überzeugt oder sie bauten auf die Schwierigkeit und Unsicherheit in der Feststellung von Unfallsbrüchen, sonst hätten sie kaum alle Instanzen bis zur obersten durchlaufen.

schaft verzeichnet bis Ende 1893 8445 Unfälle mit 255 (2,98 pCt.) Unfallsbrüchen; die deutsche landwirthschaftliche Berufsgenossenschaft pro 1891 19 918 Unfälle mit 642 (3,22 pCt.) Unfallsbrüchen.

Leider haben weder die zahlreichen Publicationen noch die Discussionen an Congressen es vermocht, ein scharf umschriebenes Bild der traumatischen Hernie zu geben. Die Diagnostik des erstmaligen Austrittes von Baucheingeweiden ist dadurch eher unsicherer geworden. Man ist jetzt sogar vieler Orts zu dem Compromiss übergegangen, dass nicht nur der erstmalige Austritt der Eingeweide, sondern auch die Vergrösserung eines schon bestehenden vollständigen Bruches „unfallsweise" vor sich gehen könne und daher als Unfall betrachtet und entschädigt werden müsse. —

Wenden wir uns vorerst einmal zur Diagnostik der frischen accidentell traumatischen Hernie. Man hat sich hier auf eine Anzahl von Beweisstücken und Symptomen geeinigt, welche die Diagnose mit einiger Wahrscheinlichkeit ermöglichen sollen. Kaufmann, der in Sichtung und Klarstellung dieser Materie unermüdlich thätig ist, hat in Form eines umfangreichen, sorgfältigen Gutachtens, das zugleich als Wegleitung des Vertrauensarztes oder Experten dienen soll, alles Wissenswerthe in dieser Beziehung zusammengestellt.

Der wichtigste Punkt ist wohl der Nachweis, dass der Bruchträger vor dem angeblichen Unfall bruchfrei war. Dieser Beweis kann wohl nie mit Sicherheit geleistet werden. Die Beweislast liegt dem Verletzten ob, die Frage muss also, wie König mit Recht verlangt, von der entscheidenden Gerichtsstelle beantwortet werden. Dazu ist aber das Gericht auch dann nicht im Stand, wenn ärztliche Untersuchungen kurze Zeit vor dem betreffenden Ereigniss vorliegen.[1]) Sind doch Fälle genug bekannt, wo durch Bettruhe oder Bruchband Hernien, die ärztlicherseits constatirt waren, bei einer später vorgenommenen Untersuchung nicht mehr nachgewiesen werden konnten, nicht einmal mehr eine Vorwölbung des inneren Leistenrings beim Husten oder Pressen. Diese Beobachtungen sind allerdings nur denkbar bei congenitalem Bruchsack mit engem Hals und enger innerer Leistenpforte. In zwei Fällen eigener Beobachtung bestanden kleine Brüche (bei Er-

[1]) „Sowohl leere Bruchsäcke als ganz kleine Leistenbrüche können nämlich lange Zeit ohne besondere Beschwerden bestehen und sind selbst für die ärztliche Untersuchung nur schwer oder gar nicht nachweisbar". Kaufmann. Handbuch d. Unfallverletzg., 2. Auflage, p. 277.

wachsenen) jahrelang; sie wurden beständig durch ein Bruchband zurückgehalten. Bei einer späteren Untersuchung, nachdem die Patienten eigenmächtig ihr Bruchband weggelassen hatten, war von einem Vortreten oder Vorwölben der Eingeweide nichts mehr zu spüren. Es muss den Erfahrungen nach allerdings angenommen werden, dass das Bruchleiden in solchen Fällen nicht dauernd beseitigt ist, d. h. dass der Scheidenfortsatz immer noch offen ist. Immerhin zeigen die Beobachtungen deutlich genug, dass trotz einer vorgängigen ärztlichen Untersuchung (die in den meisten Fällen von „Unfallsbrüchen" übrigens fehlt) der Beweis, dass der Betreffende früher keinen Bruch hatte, nie mit Sicherheit geleistet werden kann. — Die Angaben der Bruchträger selber können hier nicht in die Wagschale fallen; wissen wir doch, dass ein guter Theil der Bruchkranken (nach meinen Beobachtungen ca. 20 pCt.) von ihrem Leiden keine Ahnung hat.

Die Feststellung des Betriebsunfalls oder der aussergewöhnlichen Anstrengung ist, wie Kaufmann hervorhebt, von der allergrössten Bedeutung. Er und B. Schmidt glauben, dass dem Arzt die Pflicht obliege, zur Gewissheit oder zur grossen Wahrscheinlichkeit zu gelangen, dass im gegebenen Fall ein Unfall im Sinne des Gesetzes vorliegt. Unseres Erachtens aber muss an dem von König aufgestellten Postulat festgehalten werden, dass der Nachweis des Betriebsunfalls von Seiten des Gerichts oder des Arbeitgebers gestellt werde. Es gehören dazu nicht nur die Angaben des Bruchträgers, die ja ganz willkürliche sein können, sondern Zeugen, event. ein Augenschein — kurz eine Anzahl von Beweisstücken, die dem Arzt nicht zu Gebote stehen. Wenn den Arzt also praktisch die Frage vielleicht weniger berührt, so ist sie doch für die wissenschaftliche Klärung der traumatischen Hernie nicht ohne Wichtigkeit.

Es sei hier von den direct und stumpf auf das Abdomen wirkenden Gewalten abgesehen, einerseits weil die Feststellung eines Unfalls dabei meist unschwer ist und auch objective Nebenumstände meist charakteristisch genug sind; andererseits aber werden solche Hernien fast nur an atypischen Stellen hervorgerufen und gehören zu den grossen Seltenheiten. Das indirecte Trauma ist es fast ausschliesslich, welches in abnorm starker oder für die Bruchwege in abnorm ungünstiger Weise wirkend in Frage kommt.

Eigentliche Unfallsereignisse[1]) spielen, wie Kaufmann hervorhebt, eine viel geringere Rolle als die „aussergewöhnliche Anstrengung", wie sie vom Reichsversicherungsamt als „eine über den Rahmen der gewöhnlichen Betriebsarbeit hinausgehende körperliche Anstrengung" definirt wird.

Wer soll denn diese „Ueberanstrengung" constatiren? Wohl in erster Linie die Zeugen. Ohne die Glaubwürdigkeit derselben im Allgemeinen in Zweifel ziehen zu wollen, möchte ich doch erwähnen, dass 15 pCt. der mir zur Beobachtung gelangenden „Unfallsbrüche" in Bubonen, Hydrocelen, Varicocelen, Epididymitiden und sogar einfachen Gonorrhoeen bestanden und dass in weitaus der Mehrzahl der Fälle sich Zeugen fanden, welche den Unfall, d. h. die „Ueberanstrengung" constatirten. Neben den Aufklärungen, welche die Arbeiter über das nöthige Verhalten zur Erlangung einer Entschädigung gedruckt[2]) und ungedruckt überall erhalten, ist die Aufstellung des Begriffes einer „das betriebsübliche Maass überschreitenden" Arbeit ein Räthsel, das Jeder, auch der Redlichdenkende, ganz nach seiner Weise lösen kann. Wie Bähr richtig bemerkt, steht die Wirkung der Bauchpresse in keinem mathematischen Verhältniss zu der zu leistenden Arbeit. Es scheint übrigens, dass auch von Seiten der Gerichtsstellen allmälig von diesem Begriff abgegangen wird[3]), und man wird schliesslich sich dazu bequemen müssen, jeden Bruch, der sich plötzlich erstmalig bei Beschäftigungen im Betrieb einstellt, als „Unfallsbruch" aufzufassen und zu entschädigen.

Der engeren ärztlichen Beurtheilung verbleibt der allgemeine und der locale Zustand des Bruchleidenden vom Moment der

---

[1]) Ausgleiten beim Fallen oder beim Heben von schweren Gegenständen: Heraufarbeiten nach Fall oder Sturz in die Tiefe unter grosser Anstrengung etc.

[2]) Wie in der Monatsschr. f. Unfallheilkunde 1894, p. 85 mitgetheilt wird, findet sich im „Töpfer" folgende Anweisung: „Wollen die Arbeiter mit einigermaassen Aussicht auf Erfolg auf Grund eines Leistenbruches in den Besitz einer Rente kommen, so haben sie die Vorsicht zu gebrauchen, sich vorher der Klagen über Schmerzgefühl zu enthalten, bis bei einer ausserordentlichen Kraftanstrengung die passende Gelegenheit geboten ist. Nur bei dieser Vorsicht wird es dem Arbeiter gelingen, in den Besitz einer 10 procentigen Rente zu gelangen, die nach der Rechtsprechung des Reichsversicherungsamtes als angemessene Entschädigung für Leistenbruch angesehen wird."

[3]) Das kgl. bayerische Landesversicherungsamt hat mit Urtheil vom 15. Mai 1900 einen angeblich durch körperliche Anstrengung entstandenen Bruch der Linea alba als „Unfallsbruch" angenommen, trotzdem es ausdrücklich die betr. Arbeit selber als eine betriebsübliche erachtete.

angeblichen Verletzung an. Unter den Symptomen sind in erster Linie hier die Schmerzen zu erwähnen, die sofort beim Bruchaustritt auftreten, und die nach bekanntem Postulat den Arbeiter zwingen müssen, die Arbeit sofort zu unterbrechen und innerhalb von 2 Tagen spätestens sich vom Arzt berathen zu lassen[1]).

Das plötzliche Austreten der Eingeweide, das mit einer intensiven Dehnung der Bruchpforten und des Bruchkanals verbunden sein muss, hat zweifellos in den meisten Fällen heftige Schmerzen im Gefolge. Nur behält Schmerzempfindung und Schmerzäusserung etwas Individuelles[2]). Die Unfallsgesetze haben den Arbeiter nicht empfindlicher gemacht, aber mehr geneigt, sich zu beobachten und die Schmerzen zu äussern. — Ein sicheres Zeichen ist aber auch diese Schmerzempfindung nicht, weder im positiven, noch negativen Sinn. Ersteres deshalb nicht, weil man auf die Angaben der Patienten angewiesen ist, die uncontrollirber sind. Dass auch letzteres nicht immer zutrifft, beweisen eine Anzahl von Beobachtungen: Maréchaux z. B. erwähnt einen Fall von seiner Ansicht nach sicherem Unfallsbruch, bei dem die Schmerzhaftigkeit sich erst bei der Untersuchung einstellte. Beweisender sind die Fälle von Stucki und Sick. Der Patient des ersteren kam erst am 2. Tag zum Arzt und konnte noch ganz gut umhergehen, und doch fanden sich bei der Operation die Leistenpfeiler tief eingerissen. Bei dem Patienten, dessen Beobachtung Sick wiedergiebt, handelte es sich allerdings nicht um einen frischen Bruch, aber um eine Zerreissung des Bruchsackes infolge eines Trauma mit Vergrösserung des Bruches um das Doppelte. Der Mann kam 14 Tage

---

[1]) Das „Handbuch der Unfallsversicherung", die officielle Publication des Deutschen Reichsversicherungsamtes, enthält darüber folgende Angabe. „Das plötzliche Entstehen eines Bruches hat regelmässig heftige, kaum erträgliche Schmerzen im Gefolge, welche den davon Betroffenen mindestens zu einer Unterbrechung der Arbeit nöthigen und ihn unwillkürlich zu Aeusserungen des Schmerzes, sowie zur alsbaldigen Anrufung ärztlicher Hilfe veranlassen. Wird ein derartiger Nachweis nicht geführt, so spricht die Vermuthung dafür, dass die Arbeit, bei welcher der Bruch ausgetreten ist, nur die Gelegenheit, nicht aber die Ursache für den Bruchaustritt gebildet hat und daher nur als Ursache für die Entdeckung, nicht für die Entstehung des Bruchleidens anzusehen ist" 2. Aufl. pag. 31).

[2]) Das deutsche Reichsversicherungsamt gesteht allerdings gelegentlich zu, dass „für ausserordentlich kräftige und abgehärtete, d. h. gegen den Schmerz nicht empfindliche Männer zuzugeben ist, dass sie bei plötzlicher Entstehung des Bruches noch weiter zu arbeiten vermögen". Recursentscheidg. IX. p. 301.

nach dem Unfall in ärztliche Behandlung, weil ihn die „Beschwerden“ erheblich bei der Arbeit hinderten.

Im Allgemeinen muss allerdings das erstmalige plötzliche Austreten von Baucheingeweiden durch die Dehnung der in Frage kommenden, z. Th. wenig elastischen Weichtheile eine erhebliche Schmerzempfindung hervorrufen, die meist nicht rasch vorübergehender Natur ist, sondern wochenlang — allerdings mit abnehmender Intensität — andauern kann. Auf diesen Punkt sowie auf die Analyse dieses Schmerzes werde ich später noch zurückkommen.

Sehen wir uns nun um nach den Merkmalen des objectiven Befundes, die den Arzt in den Stand setzen können, eine accidentell traumatische Hernie festzustellen. König sagt darüber: „ein so entstandener Bruch (NB. wenn ein Betriebsunfall constatirt und erwiesen ist, dass der Betreffende früher keinen Bruch hatte) ist, wenn nicht ganz bestimmte Thatsachen dagegen sprechen, aus welchen sich beispielsweise erweisen lässt, dass das Bruchleiden viel älter sein muss, als der angeblich Geschädigte behauptet, als durch Unfall entstanden anzusehen.“[1]) Welches wären nun eventuell diese bestimmten Thatsachen? Kaufmann führt an, dass der Bruch nur pflaumen- bis hühnereigross und entweder ganz interstitiell sein müsse oder nur zum Theil den Leistenring überragen und dass er beim Liegen sich nicht spontan reponiren dürfe, wenn er als Unfallbruch angesehen werden solle. Graser glaubt, dass die Wahrscheinlichkeit eines Unfallsbruches geleugnet werden muss bei über hühnereigrossen Brüchen, die leicht hinein- und herausgehen, und bei doppelseitigen Brüchen oder ausgesprochener Bruchanlage auf der anderen Seite. Nach Kries legt (wohl auf Grund ärztlicher Gutachten) das oberste deutsche Recursgericht auf 2 Momente Gewicht: 1. Sowohl die Acquirirung eines Doppelbruches als die eines einseitigen Leistenbruches bei ausgesprochener Bruchanlage auf der gesunden Seite sind unwahrscheinlich. 2. Die seit Jahren geübte schwere Arbeit und vorgerücktes Alter sprechen im Allgemeinen ebenfalls gegen die Annahme einer unfallsweisen Entstehung des Bruchleidens.

Was nun vorerst die Grösse betrifft, so mag die Annahme im Allgemeinen zutreffen, dass bei dem erstmaligen Austritt der Ein-

[1]) Lehrbuch der speciellen Chirurgie. 7. Aufl., Bd. II, p. 381.

geweide der Bruch nur ein relativ kleiner ist. Der Grund hierfür, liegt darin, dass bei den in Frage kommenden „Unfällen" der Moment übermässiger Wirkung der Bauchpresse im Allgemeineu ein sehr kurzer ist; schon der Schmerz, der im Moment des Austretens blitzartig sich meldet, zwingt in der Regel instinctiv dazu, die aussergewöhnliche Anstrengung abzubrechen, insofern dies möglich ist.

Die Grösse des Bruches hängt also einerseits von der Intensität der Bauchpresse oder der Verkleinerung des Rauminhalts der Abdominalhöhle ab, andererseits aber von der Dauer dieser Wirkung; denn wenn eine Gewalt überhaupt einmal im Stande war, Eingeweide auszupressen, so ist es nicht ersichtlich, welcher mechanische Widerstand ihr verbieten würde, die Auspressung fortzusetzen.

Von dieser Anschauung ausgehend, kann es nicht verwunderlich sein, wenn Brüche, welche das von den Gerichten oder deren Experten normirte maximale Volummaass überschreiten, ev. doch echt traumatischer Natur sein können. Die unten näher beschriebenen 2 Fälle[1]) (von Eonnet und Fall Hientgen) beweisen dies zur Genüge. In beiden Fällen war die Bruchgeschwulst sehr gross in einem Fall mannskopfgross); die Autopsie zeigte eine ausgedehnte Zerreissung der Bruchwege. In beiden Fällen wird das frühere Bestehen von Brüchen ausdrücklich negirt und die Autopsie konnte die Richtigkeit dieser Angabe fast zur Sicherheit erhärten, und in beiden Fällen war das Trauma ein indirectes In dem einen Fall (Eonnet) ist die längere Einwirkung des Trauma festgestellt. Beide Fälle waren sehr schwerer Natur und verliefen letal (im Fall Hientgen allerdings in Folge einer postoperativen Peritonitis); die Autopsie in vivo oder in mortuo konnte oder musste sich nur der Schwere der Symptome wegen vollziehen. Es scheint mir aber nicht unwahrscheinlich, dass weniger schwere Fälle (im Fall Hientgen war lediglich die Incarceration die Ursache des Eingriffes), deren autoptische Prüfung unterblieb, das „Normalmaass" für Unfallsbrüche überschreiten können und doch traumatische Hernien darstellen.

[1]) Beim Fall von Stucki's wird die Grösse der Bruchgeschwulst nicht angegeben. Der Befund der in einer Ausdehnung von 4 cm auseinandergerissenen Leistenpfeiler macht es aber wahrscheinlich, dass auch hier die Hernie das Normalmaass für Unfallsbrüche überschritten hat.

Die Stellung den Doppelbrüchen oder der ausgesprochenen Bruchanlage auf der gesunden Seite gegenüber scheint mir durchaus unlogisch. Es wird doch allgemein zugegeben, dass — verschwindend seltene Fälle ausgenommen — das Entstehen einer traumatischen Hernie nur bei vorher bestandener Disposition möglich ist. Es ist aber eine bekannte Thatsache, dass eine solche Disposition sehr häufig sich doppelseitig findet. Die Angaben von Berger, dass das Verhältniss der doppelseitigen zu den einseitigen Leistenbrüchen sich wie 4,3 : 1 stellt, hat vielerorts Zweifel erregt, weil die eigenen Erfahrungen damit nicht übereinstimmten. Wenn in einer Poliklinik, die nur für Hernien (zum Zweck der Anlegung eines Bruchbandes) bestimmt ist, in der Zeit von wenig Jahren ein Einzelner 10 000 Fälle zu untersuchen hat, so ist anzunehmen, dass er in seiner Untersuchung eine Sicherheit erhält, wie wenig Andere. Nur ist es nicht sicher, ob Berger die von Malgaigne und neuerdings von Kocher hervorgehobene häufigste Disposition der pointe de hernie nicht als eigentlichen Bruch in seiner Statistik aufnimmt. Ich halte das letztere für wahrscheinlich. Brandenberg aber, der diese Unterscheidung genau innehält, fand bei 3810 italienischen Erdarbeitern die Disposition beiderseits auch häufiger als die einseitige (2,58 : 1).

Es ist nun allerdings anzunehmen, dass bei einer Zahl der hier in Betracht kommenden Unfälle der ungleichen Stellung der Unterextremitäten wegen die eine Seite der Bruchwege widerstandsloser ist, d. h. weniger gesichert wird als die andere. Sicher ist dies aber nicht, und bei breitbeinigem Stehen z. B. findet der intraabdominelle Druck wohl einen ziemlich gleichmässigen Widerstand der Abdominalwände. Das Austreten der Eingeweide beiderseits anlässlich einer abnormen Steigerung dieses Druckes wäre bei vorher bestehender doppelseitiger Disposition unter solchen Umständen denkbar.

Es ist ferner eine bekannte Thatsache, dass die rechtseitigen Leistenbrüche häufiger sind als die linksseitigen. Es soll hier auf die Erklärung dieser Thatsache nicht eingegangen werden; jedenfalls liegt kein Grund vor, einen rechtsseitigen Leistenbruch als Unfallsbruch anzuzweifeln, weil linkerseits eine ausgesprochene Disposition besteht. —

Mehr Gewicht könnte dem Umstand beigemessen werden, dass

der angeblich traumatisch entstandene Bruch spontan garnicht (auch im Liegen nicht) zurückgeht und sich auch manuell nicht oder nur mit Mühe reponiren lässt. In Deutschland wurde früher als Beweisstück des Unfallsbruches sogar das Bestehen einer eigentlichen Incarceration gefordert. — Das Hinderniss der Reposition hängt aber wohl am inneren Leistenring und am Bruchsackhals; derselbe ist bei offen gebliebenem Scheidenfortsatz in Fällen, wo ein Austreten der Eingeweide nie stattgefunden hat, sehr eng. Bleibt trotz der Dehnung durch die plötzlich, anlässlich eines Unfalls, austretenden Eingeweide dem Bruchsackhals eine gewisse Elasticität, so ist die Incarceration oder die Erschwerung der Reposition verständlich. Kocher erklärt nun aber den plötzlichen Bruchaustritt bei vorgebildetem Bruchsack speciell für Leistenbrüche als ein ganz seltenes Vorkommniss. Nach seinen Erfahrungen bildet die häufigste, und gewöhnlichste Disposition, welche zu „Unfallsbruch" führen kann, die sog. pointe de hernie, d. h. ein vorgebildeter breitbasiger Bruchsackkegel. Hier ist also der Eingang nicht eng, sondern relativ weit. Bei frischen traumatischen Brüchen, die sich an diese Disposition anschliessen (nach Kocher weitaus die Mehrzahl) muss also hier das Repositionshinderniss entweder fehlen oder nur gering sein. Da die pointe de hernie eine „weiche Leiste" voraussetzt so ist eine Festhaltung der Eingeweide auch im Bruchcanal oder an der äusseren Leistenöffnung unwahrscheinlich.

Nun verbleibt für den untersuchenden Arzt schliesslich noch der palpatorische Befund. Auch hier rangirt der Druckschmerz wieder in erster Linie: ein plötzlich entstandener Bruch muss durch die Dehnung und Zerrung von Leistenöffnungen, Leistencanal oder Bruchsack eine ziemlich hochgradige locale Druckempfindlichkeit hervorrufen, das ist wohl zweifellos. Diese abnorme Druckempfindlichkeit wird auch dann nicht wohl fehlen, wenn bei den „kräftigen und abgehärteten Männern" die spontane Schmerzhaftigkeit nur als gering angegeben wird. Hier hätte man nun ein relativ sicheres Zeichen des frischen Bruches — wenn nicht die Schmerzäusserungen uncontrollirbar wären. Ein Bruchkranker, dessen Bruch angeblich bei Anlass eines Unfalls entstanden ist, wird bei der ersten ärztlichen Untersuchung wohl immer sehr empfindlich sein. Hat er selber das Bewusstsein, dass der

Bruch schon älter ist, so weiss er gewöhnlich genau, wieviel von einer solchen Empfindlichkeit abhängt. Hat er thatsächlich den Bruch zum ersten Mal nach dem angeblichen Unfall bemerkt (trotzdem er schon älteren Datums war), so ist er bei der Untersuchung von einer besonderen Empfindlichkeit, weil sich sein ganzes Denken auf das Leiden concentrirt, eine Beobachtung, die bei den Expertenuntersuchungen an allen Körpertheilen fast regelmässig gemacht werden kann.

Wie früher schon bemerkt wurde, habe ich mich bei den 233 persönlichen Beobachtungen von angeblich frisch unfallsweise entstandenen Brüchen nur in 2 Fällen entschliessen können, eine traumatische Genese anzunehmen und diesen so zur üblichen Entschädigung zu verhelfen und in dem einen Fall erwies es sich später, dass ich getäuscht worden war. Es betraf einen Maschinenschlosser, dessen „Unfall" (Ausgleiten beim Heben einer schweren Last) von Zeugen festgestellt war; er äusserte sofort Schmerzen, setzte die Arbeit aus und ging zum Arzt. Er gab bei der Untersuchung eine intensive locale Druckempfindlichkeit an, die mir nicht gemacht schien, — alle Stigmata der traumatischen Hernien waren also vorhanden. Der Mann bekam seine Entschädigung. Da nun in solchen Fällen wegen der der Erhöhung der Versicherungsprämie die Beiträge der Arbeiter etwas in die Höhe geschraubt werden, so erregte dies im betr. Betrieb eine kleine Revolution: die Leute erklärten, für diesen Schwindel nicht aufkommen zu wollen, denn der betr. Entschädigte hat seinen Bruch früher den Mitarbeitern gezeigt. Ueber diese Thatsache schwiegen sie natürlich so lange, bis es an die eigene Tasche ging.

Die Druckempfindlichkeit von Bruchpforten und Leistenkanal ist also allerdings ein Symptom, das bei thatsächlich frischen Brüchen nicht fehlen kann; leider giebt aber auch diese Beobachtung wegen ihrer Abhängigkeit von den uncontrollirbaren Angaben und Schmerzensäusserungen der Patienten keinerlei Sicherheit.

Aus alledem geht hervor, dass weder Vorgeschichte noch Localbefund dem Arzt auch nur einigermaassen sichere Anhaltspunkte geben über die Frage, ob der Bruch plötzlich oder langsam entstanden ist. Graser sagt daher mit Recht, dass die Diagnostik eines Unfallsbruches sich nicht auf ein bestimmtes Symptombild gründen, dass sie in den meisten Fällen nur die Möglichkeit oder Wahrscheinlichkeit feststellen kann.

Im Allgemeinen wird daher, insofern sich nicht der Arzt juridische Competenzen beilegt, die Constatirung einer traumatischen Hernie fast ausschliesslich der juridischen Beurtheilung anheimgegeben werden müssen: das Gericht stellt den Betriebsunfall und

den Umstand fest, dass der Patient früher nicht bruchleidend war und der Arzt constatirt den Bruch, d. h. er stellt fest, dass es sich thatsächlich um einen (nicht allzugrossen) Bruch und nicht um eine andere Affection handelt. Es ist dies ungefähr der Standpunkt, den König in seinem Lehrbuch einnimmt. Practisch ist er jedenfalls der einfachste; wissenschaftliche Schlüsse über Entstehung und Häufigkeit der traumatischen Brüche können selbstverständlich daraus nicht gezogen werden. — Die Verantwortlichkeit für event. Irrthümer würde also hier ausschliesslich die Gerichtsstelle tragen. Nach der Fragestellung, die von dieser Stelle an den ärztlichen Experten gerichtet wird, scheint es aber, dass sie diese Verantwortlichkeit nicht allein zu tragen gewillt ist.

Der Arzt constatirt also den Bruch — wenn ein solcher überhaupt zu constatiren ist. Es wurde schon oben auf die nicht allzu seltenen Fälle hingewiesen, wo ein sofort nach dem „Unfall" festgestellter Bruch später ärztlicherseits nicht mehr nachgewiesen werden konnte, vielleicht nicht einmal mehr eine offenkundige Disposition. Wenn je, so scheint mir, dass in solchen Fällen thatsächlich ein „Unfallsbruch" vorgelegen hat. Es wären dies Fälle mit der Disposition eines offenen Scheidenfortsatzes, einer enghalsigen bisher unbewohnten Peritonealausstülpung. Die durch plötzlich einsetzende übermässige Erhöhung des intraabdominellen Druckes erstmalig ausgetriebenen Eingeweide haben nur eine mässige Dehnung des Bruchsackhalses oder des innern Leistenrings vollzogen und sind durch Bettruhe oder manuelle Reposition zurückgebracht worden. Wenn der Leistengegend in der nächsten Zeit etwas Ruhe gegönnt wird, so werden die kleinen Läsionen des Bruchringes vernarben und der Mann hat thatsächlich keinen Bruch mehr. Kaufmann, der sich durch Autopsie bei Radicaloperationen überzeugt hatte, dass in solchen Fällen die beschriebenen Verhältnisse vorliegen, glaubt, dass es sich dabei nicht um dauernde Heilungen handelt. Das ist wohl möglich; es scheint mir aber nicht recht logisch, wenn er den Entscheid des Bundesgerichtes in einem solchen Fall, wonach dem Arbeiter für „Bruchanlage" eine Entschädigung zugesprochen wurde, beanstandet. Denn der Mann hat sich — die Richtigkeit der diesbezüglichen Erhebungen vorausgesetzt — durch den betreffenden Unfall einen Bruch zugezogen, der, wenn auch zur Zeit der zweiten Untersuchung nicht

mehr nachweislich, doch bei ähnlicher Gelegenheit wieder austreten könnte. Er war genöthigt ein Bruchband zu tragen und die Anlässe des Wiederaustrittes vorauszusehen, und diese Umstände fallen selbst für die Verfechter einer Invaliditätsentschädigung bei Brüchen mehr in die Wagschale, als die in den meisten Fällen nicht festzustellende thatsächliche Herabsetzung der Arbeitsfähigkeit.

Die Fälle, wo durch einen unfallsweise plötzlich abnorm gesteigerten intraabdominellen Druck Eingeweide in den Leistenkanal nur ganz vorübergehend austreten, kommen meines Erachtens nicht allzu selten vor, vielleicht häufiger als Hernien, bei denen die Eingeweide längere Zeit im Bruchsack gelagert blieben und dies zwar speziell bei dem von Kocher als die häufigste Disposition bezeichneten Bruchsackkegel. Der grosse Schmerz und das typische Gefühl des Reissens in der Leistengegend wurde mir auch von Patienten angegeben, denen keine Entschädigung winkte. Auch Graser hat auf solche Fälle ausdrücklich hingewiesen.

Wenn man auf dem Standpunkt von Kocher, Graser, Thiem u. A. steht, dass auch die plötzliche Vergrösserung der alten Brüche im Sinne des Unfallgesetzes entschädigt werden solle, so müsste man logischer Weise auch diese Fälle entschädigen, denn daran, dass wenigstens die „Disposition" zur Bruchbildung vermehrt wird, kann wohl kein Zweifel sein. Die Unsicherheit in der Beurtheilung würde aber dadurch endlos.

Wie man sich auch practisch allen diesen Fragen gegenüber stellen möge, das Eine wird man allgemein zugeben müssen, dass weder Vorgeschichte noch Untersuchungsresultat auch nur mit einer mässigen Wahrscheinlichkeit entscheiden können, ob ein Bruch traumatisch entstanden d. h. ob die Eingeweide erstmalig anlässlich eines Traumas ausgetreten sind. Der einzige Beweis könnte nur im autoptischen Befund liegen. An der Hand der Autopsie ist die Frage der accidentell traumatischen Hernie einer wissenschaftlichen Lösung fähig und könnte sich emancipiren von den theoretischen Anschauungen der Einzelnen, die in feinen oder gröbern Schattirungen fast durchweg differiren.

Bevor referirt wird, was die bisher vorgenommenen auto ptischen Befunde anlässlich von Radicaloperation oder Sectionen bei frischen

Unfallbrüchen ergeben haben, möge die Frage geprüft werden, was eine Autopsie unter solchen Umständen überhaupt zeigen könnte oder zeigen müsste.

Es soll auch hier von den ganz seltenen Fällen im Allgemeinen abgesehen werden, wo der Bruch — und zwar meist in Folge eines indirecten Trauma — an einer atypischen Stelle austritt, wo also die Bauchmusculatur auseinandergedrängt oder -gerissen wird und das vielleicht schon durch das (directe) Trauma z. Th. abgelöste Peritoneum parietale durch die Gewalt der andrängenden Eingeweide sich durch die Lücke hervorwölbt. Es kann wohl kein Zweifel sein, dass in solchen Fällen der autoptische Befund ohne Schwierigkeit den Einfluss des Trauma feststellen kann. In den Fällen von Lotheisen und Bilfinger (der zwei einzigen, für die, soviel ich weiss, eine autoptische Untersuchung vorliegt) eröffnete der kurze Zeit nach dem Trauma vorgenommene operative Eingriff Bilder, die typisch genug sind.

An den gewöhnlichen Bruchwegen — und ich fasse hier besonders Inguinal- und Cruralwege ins Auge — wird im Allgemeinen das Verletzungsbild ein weniger characteristisches sein müssen, weil hier kleine Lücken in den Bauchdecken und event. auch die Peritonealausstülpung schon vor dem Trauma bestanden haben. Ob hier durch einmaliges Unfallereigniss sich Brüche mit allen ihren Theilen plötzlich einstellen können, ist eine Frage, die sich mit Sicherheit wohl auch durch den autoptischen Befund nie wird beantworten lassen. Auf Grund aller Erfahrungen am Lebenden und auf Grund der Leichen- und Thierexperimente muss sie verneint werden und es ist am alten Standpunkt festzuhalten, dass an diesen Stellen eine Hernie nur dann plötzlich entstehen kann, wenn vorher schon eine „Disposition" bestanden hat. Da die Art der Disposition von wesentlichem Einfluss auf die Art einer eventuellen autoptisch constatirbaren Verletzung ist, so muss auf den Begriff etwas näher eingegangen werden.

Als die hauptsächlichste Disposition zum Bruchleiden galt bis vor relativ kurzer Zeit die congenital bestehende Ausstülpung des Parietalperitoneum d. h. das Offenbleiben des Scheidenfortsatzes entlang dem Samenstrang. Anatomische Untersuchungen haben erwiesen, dass besonders bei

Kindern[1]), weniger häufig bei Erwachsenen der Scheidenfortsatz nicht verlöthet und also offen bleiben kann. Es ist möglich, dass der Träger einer solchen Disposition während des ganzen Lebens bruchfrei bleibt d. h., dass Eingeweide nie in diesen Peritonealsack austreten. Ein sicherer Beweis für diese Ansicht liegt aber meines Wissens nicht vor. Die Untersuchungen von Zuckerkandl, worauf sich meist die Vertreter dieser Ansicht stützen, betreffen fast ausschliesslich Kinder unter 15 Jahren meist sogar in den ersten Lebenswochen. Die Erwachsenen betreffend erwähnt Zuckerkandl nur beiläufig, dass er „durch das ganze Leben leer gewesene Processus vaginales angetroffen habe, die sich einer gehörigen Weite erfreuten." Der Beweis, dass ein solcher offener Scheidenfortsatz von „gehöriger Weite" das ganze Leben hindurch leer war, lässt sich aber an Leichen wohl kaum erbringen. Wenn auch zuzugeben ist, dass offene Scheidenfortsätze, die gewohnheitsmässig Eingeweide beherbergen, durch Verdickung und Veränderungen des Bruchsackes dies anatomisch erkennen lassen, so lässt sich bei unveränderten oder wenig veränderten Scheidenfortsätzen wohl kaum mit Sicherheit ausschliessen, dass die Eingeweide während des Lebens einmal oder mehrmals in den präformirten Bruchsack ausgetreten sind; jedenfalls liegt ein Beweis gegen diese Möglichkeit nicht in der Engigkeit des oft schwielig verdickten Bruchsackhalses, denn gerade diese Verdickung könnte eine Folge früherer kleiner Traumen durch das Austreten der Eingeweide sein. Ich erinnere nur an die oben schon erwähnten Fälle, bei welchen der einmal constatirte Bruch später nicht mehr nachweisbar ist und besonders an die nicht allzu seltenen Fälle von „Heilung" des Bruchleidens bei kleinen Kindern durch das Tragen von Bruchbändern.

Nimmt man nun den Beweis als geleistet an, dass offene Scheidenfortsätze ein Leben lang bestehen können, ohne dass je Eingeweide austreten, so besteht für diese Annahme die Voraussetzung, dass die innere Leistenöffnung oder die Communicationsöffnung des offenen Scheidenfortsatzes mit der Bauchhöhle sehr eng ist. Die Richtigkeit dieser Voraussetzung erhärten zahlreiche Befunde in vivo et in mortuo: Der Hals des präformatirten, bisher

[1]) Beim Neugeborenen nach Zuckerkandl in 37 pCt. aller Fälle.

scheinbar unbewohnten Bruchsackes zeigt regelmässig eine ganz geringe Durchgangsweite[1]). Meist wurde an dieser Stelle sogar das Vorhandensein eines derben fibrösen Ringes constatirt. Ob dieser Befund zur Norm bei offen gebliebenem Scheidenfortsatz gehört, ist mir nicht bekannt. Er könnte aber, wie oben schon bemerkt wurde, der Ausdruck sein von Vernarbungsvorgängen nach einmaligen oder mehrmaligen durch das Austreten von Eingeweiden bedingten kleinen Traumen. Sei dem wie ihm wolle, jedenfalls ist — wenn wenigstens dieser offene Scheidenfortsatz bis zum Unfall nie Eingeweide beherbergt hat — die Enge des congenitalen Peritonealsackes oder dessen Halses oder der innern Leistenpforte eine conditio sine qua non. Träfe das nicht zu, so müssten bei gesteigertem Abdominaldruck, wie er im täglichen Leben vom Kindesalter an durch Pressen, Husten oder anderere Gelegenheiten regelmässig vorkommt, die Eingeweide schon früh austreten.

Nicht vergessen werden darf der Umstand, dass diese Disposition rein als solche klinisch nicht diagnosticirt werden kann. Der Träger eines bisher stets unbewohnten offenen Leistenfortsatzes wird daher auch nach ärztlicher Untersuchung als durchaus gesund und ohne Neigung zu Bruchleiden gelten. Die Häufigkeit dieser latenten Gefahr für ein Bruchleiden kann also nur durch autoptische Befunde bei Sectionen oder bei Herniotomien geschätzt werden; wenn Graser angiebt, dass die Disposition für Bruchentstehung in 30 pCt. mit dem Processus vaginalis zusammenhänge, so muss diese Schätzung auf autoptischem Wege gewonnen worden sein.

Es kann nun keinem Zweifel unterliegen, dass durch regelmässig sich wiederholendes Andrängen der Eingeweide gegen die Oeffnung des Scheidenfortsatzes eine Erweiterung sich vollziehen kann, ohne dass eine traumatische Schädigung dabei stattfindet.

Das erstmalige plötzliche Austreten von Baucheingeweiden aber in diesen an seinem Hals oder in seiner ganzen Ausdehnung engen präformirten Bruchsack, der zudem in einer engen bisher nicht ausgeweiteten Spalte eingebettet ist, kann ohne eine autoptisch bemerkbare Schädigung nicht abgehen.

---

[1]) „Denn nur in einer geringen Anzahl von Fällen ist der Eingang vom Bauch her grösser als linsengross; häufig lässt er nur eine Sonde eindringen!“ Schmidt, Die Unterleibsbrüche. Deutsche Chirurgie. Lief. 47. S. 309.

Kocher, der wohl über die meisten Autopsien am Lebenden verfügt, bezeichnet die Entstehung eines Unfallsbruches unter solchen Verhältnisse für ein ganz seltenes Vorkommniss. Nach seinen Erfahrungen liegt bei der accidentell traumatischen Hernie gewöhnlich eine ganz andere Art von Disposition zu Grunde. Es ist diese die als „weiche Leiste" bezeichnete Nachgiebigkeit der Wände des Leistenkanals, welche dem innern Leistenring seine feste Stütze nimmt. Bei Anstrengungen der Bauchpresse wird in solchen Fällen „das Peritoneum in Form einer kugeligen, ovalen oder kegelförmigen Verwölbung über dem Lig. Pouparti hervorgetrieben, einzig und allein, weil die dünne Fascia transversa und ihre Verstärkungsfasern am hinteren Leistenring nachgegeben haben und die (tiefern) Bauchmuskeln auseinander gedrängt sind."[1] Kocher, der auf Wunsch der Patienten öfter in die Lage kam, anlässlich der Radicaloperation einer Hernie auf der andern Seite die so geartete Disposition zur Bruchbildung radical zu heben, beschreibt die anatomischen Verhältnisse folgendermaassen: „Der hintere Leistenring ist dann ausgeweitet, die lateralwärts von den Vasa epigastrica inferiora und diesen parallel aufsteigenden Fasern der Fascia transversa (Henle's Ligamentum inguinale internum mediale) sind gedehnt und medianwärts verschoben sammt den erwähnten Gefässen. Durch diesen hintern Leistenring (an den Gefässen deutlich erkennbar) wölbt sich beim Husten das Parietalperitoneum hervor, das sich ohne Gewalt als ein breitbasiger, 1—2 cm langer oder längerer Kegel vorgezogen erhalten lässt. Damit aber in so erheblicher Weise das Peritoneum durch den hintern Leistenring vorgetrieben werden könne, muss auch die vordere Wand des Leistenkanals, d. h. die Fascia obliqui externi an Widerstand eingebüsst haben. Und in der That findet man in diesen Anfangstadien der Hernien als Regel, dass die Schenkel des Leistenrings, d. h. die schräg von aussen oben nach unten innen herabziehenden Hauptfasern der Aponeurose des äusseren schiefen Bauchmuskels mehr oder weniger bedeutend auseinandergewichen sind. . . . . Beim Husten wird dann die vordere Wand des Leistenkanals stark vorgetrieben, um beim Nachlass des Druckes gleich wieder einzufallen. . . . . Ein gestielter Bruchsack fehlt in

[1] Correspondenzblatt für Schweizer Aerzte, XXVIII, 1898, pag. 357.

solchen Fällen; die nach aussen von den Vasa epigastrica inferiora liegende Peritonealstelle wird in Form einer konischen oder kugligen Geschwulst mit breiter Basis gegen die schwache Stelle der äussern Fascie vorgetrieben.“ [1])

Diesem Zustand will Kocher den schon von Malgaigne benutzten Ausdruck „pointe de hernie“ vorbehalten.

Der Unterschied zwischen dieser und der früher besprochenen Veranlagung ist ein principieller. Die „pointe de hernie“ stellt einen kurzen breitbasigen Sack dar, der regelmässig, wenn auch nur ganz vorübergehender Weise, Eingeweide beherbergt, während der offen gebliebene Scheidenfortsatz bei bisher bruchfreien Individuen sich meist als ein ganz enger Sack mit einer gegen die Bauchhöhle zu regelmässig sehr engen Oeffnung präsentirt, der noch keine Eingeweide beherbergt hat.

Die einzige Disposition, die wir also klinisch nachweisen können, ist diejenige der „weichen Leiste“ und ihrer nothwendigen Folge: des bei Husten und Pressen sich regelmässig vorwölbenden Peritonealkegels.

Es liegt auf der Hand, dass bei dieser Art der Veranlagung das Zustandekommen des eigentlichen Bruches, d. h. das langsam immer mehr zur Erscheinung tretende Bruchleiden sehr erleichtert ist, denn es fehlen fast alle Widerstände. Es muss daher in der Regel eine bestimmte Grenze zwischen Bruchdisposition und Bruchleiden gar nicht gezogen werden können. Wenn im Anfang die Eingeweide nur bei Husten und Pressen, also nur für Augenblicke, den Bruchsackkegel ausfüllen, so werden sie mit der Zeit immer länger darin verweilen, bis schliesslich auch beim Stehen ohne besondern Abdominaldruck die Verwölbung bestehen bleibt.

Die Differenz im Standpunkte Kocher's mit demjenigen von Krönlein, Blasius u. A., welche mit dem paradox klingenden Wort, dass nur derjenige einen Bruch acquiriren könne, der schon vorher einen Bruch hatte, ein plötzliches Entstehen der Hernie ablehnen, ist also keine so scharfe. Sie ist nur äusserlicher Natur; denn, da der Bruchsackkegel — wenn auch Anfangs nur für Augenblicke — Eingeweide beherbergt, wird dies von der einen Seite als Bruch angesehen, während es Kocher als Disposition

[1]) loc. cit., p. 357 u. 358.

charakterisirt und genau den interstitiellen Bruch von der pointe de hernie unterscheidet. Den erstern bezeichnet er als einen „vollständigen Bruch, mit Bruchsack und eingelagertem Eingeweide, welches ausserhalb der Bauchhöhle in einer Ausstülpung des Bauchfells gelagert bleibt und mit Nachhülfe von aussen reponirt werden muss.“[1])

Gerade das letztere Characteristicum des ausgebildeten Bruches beleuchtet die Art der Differenz in den Ansichten am Besten. Denn einen Bruchsackkegel, der z. B. im Stehen durch die hineindringenden Eingeweide hervorgewölbt wird, im Liegen dagegen nicht, werden Krönlein u. A. als einen ausgebildeten Bruch betrachten, während Kocher — wenn ich seine obige Definition richtig verstehe — dies noch zur Disposition rechnet. Wie schon oben angedeutet wurde, hat Berger, der ein Verhältniss der ausgebildeten doppelseitigen Leistenbrüche zu den einfachen wie 4,3 : 1 fand, diese Art von Bruchdisposition wahrscheinlich zu den eigentlichen Brüchen gezählt, denn sonst wäre dieses ausserordentliche Ueberwiegen der doppelseitigen Brüche kaum verständlich.

Bei Bestehen einer pointe de hernie nun ist eine plötzliche erhebliche weitere Ausbildung des Bruchleidens durch eine abnorme Erhöhung des intra-abdominellen Druckes wohl denkbar, jedenfalls eher als beim offen gebliebenen Scheidenfortsatz. Die kräftig in den Kegel eingetriebenen Eingeweide finden, wie die Beschreibung der anatomischen Befunde Kocher's zeigt, keine erheblichen Widerstände ausser dem Peritoneum, das mit Ausnahme der kurzen kegelartigen Ausweitung fixirt ist. Das Parietalperitoneum ist aber gerade an dieser Stelle einer traumatischen Verschieblichkeit wohl fähig. Cloquet hat dieses zwar auf Grund seiner Leichen- und Thierexperimente geleugnet. Von Anderen aber (Wernher, Schmidt, Galin, Bilfinger u. A.) wurde die Möglichkeit einer solchen Verschiebung an Leichen nachgewiesen, wenn auch zugegeben werden muss, dass die Versuchsmethodik den natürlichen Verhältnissen nicht ganz entsprochen hat. Socin erwähnt Beobachtungen, wo nach Laparotomien die Muskelnähte durch Würgen und Pressen gesprengt wurden und die andringenden Eingeweide das Peritoneum sackartig aus der Bauch-

[1]) loc. cit., p. 359.

wunde herausdrängten. Thiem weist auf Fälle hin, bei welchen nach Radikaloperation und tadelloser Heilung plötzlich in Folge einer besonderen Anstrengung sich wieder ein Bruch einstellte, und wo der operative Eingriff das Bestehen eines neuen Bruchsackes feststellen konnte. Beweise für diese Verschieblichkeit des Parietalperitoneums bringen auch die schon früher erwähnten Beobachtungen von traumatischen Hernien an atypischer Stelle durch directe umschriebene Gewalteinwirkung. In den Fällen von Lotheisen und Bilfinger konnte bald nach dem Trauma autoptisch der acut ausgebildete Bruchsack nachgewiesen werden. — Die plötzlich hervorgerufene traumatische Lösung des parietalen Bauchfells, wie sie bei Bestehen einer pointe de hernie wohl denkbar ist, muss sich aber als solche autoptisch in einer Weise nachweisen lassen, dass über die traumatische Natur des vorliegenden Bruches kein Zweifel bestehen kann.

Es unterliegt für uns also keinem Zweifel, dass bei accidentell traumatischen Hernien auf Grund jeder Disposition bestimmte anatomische Gewebsveränderungen vorliegen, welche bei einer bald nach dem Unfall vorgenommenen Autopsie als traumatische imponiren müssen. Selbstverständlich besteht dabei die Voraussetzung, dass thatsächlich vorher nie ein Bruch bestanden hat, d. h. dass die Eingeweide die Bauchhöhle noch nie an der betreffenden Stelle verlassen haben (ausser eventuell in Form einer momentanen Vorwölbung bei pointe de hernie).

Worin können oder müssen nun diese Veränderungen liegen? Vorerst ein Wort vom Bluterguss, der als Stigma einer Verletzung gewöhnlich eine grosse Rolle spielt. Früher suchte man bei den Unfallsbrüchen durch Besichtigung oder Betastung immer zuerst nach den Zeichen einer Blutung, und in verschiedenen Anweisungen zur Untersuchung solcher Hernien wird auf die Feststellung des Blutergusses Gewicht gelegt. Abgesehen von den Fällen directer Verletzung ist mir nicht bekannt, dass ein solcher Bluterguss klinisch je hätte nachgewiesen werden können.

Die Blutergüsse bei Muskelrupturen, an die man dabei in erster Linie dachte, können hier nicht zum Vergleich beigezogen werden, denn in vielen Fällen von traumatischer Hernie (bei weitem, kurzem Inguinalcanal) müssen die Muskeln nicht nothwendiger

Weise einreissen; überdies sind an den gewöhnlichen Bruchwegen mehr sehnige und fibröse als muskuläre Partien der eventuellen Verletzung ausgesetzt. Aber auch wenn — bei engem Inguinalcanal — Muskelzerreissungen stattfinden, so wird die geringgradige Blutung durch die Tamponade des Bruches selber kaum je äusserlich offenkundig werden. Der letztere Umstand ist wohl der Grund, warum selbst bei directen Traumen in solchen Fällen ein grösserer Bluterguss auch autoptisch nicht nachgewiesen werden konnte. Der von Bilfinger publicirte Fall zeigt dies zur Genüge: „Der schräge Bauchmuskel ist in einer gut 3—4 cm grossen Ausdehnung zerrissen . . . . Die Fascia transversa ist weit zerrissen. Die über der Musculatur liegende Fascie zeigt einen dem Poupartschen Band parallelen ca. 5 cm langen Riss. Auffallend ist das Fehlen eines stärkeren subcutanen Blutergusses: Zunächst kann man nach Auseinanderziehen der zerrissenen Bauchwand einige Tropfen blutig-seröser Flüssigkeit ausfliessen sehen, dann stülpt sich plötzlich beim Pressen des Patienten das Peritoneum hernienartig vor in gut hühnereigrosser Ausdehnung.“ [1])

Blutergüsse also, die klinisch nachweisbar wären, kann man auch autoptisch zu finden nicht erwarten; wohl aber kleinere Blutungen und Suffusionen, die einer autoptischen Untersuchung wohl nicht entgehen können.

Die weiteren eventuell für das Trauma charakteristischen Veränderungen müssen nun je nach der Art der Disposition verschiedenartige sein. Hat als Disposition ein offener Scheidenfortsatz vorgelegen, so muss der enge innere Leistenring oder der sehr enge Hals dieses congenitalen Bruchsackes gesprengt oder zerrissen sein. Für die Fälle, wo eine typische Incarceration der Unfallshernie besteht, wäre eine einfache und zwar nur momentane Dehnung dieser Partien denkbar, doch kann auch eine solche rasch eintretende Dehnung wohl nicht ohne kleine Läsionen abgehen. Ein solcher Bruch wäre aber wohl nur mit dem Messer reponibel; die incarcerirten Brüche, die sich, wie Kaufmann anführt, „gelegentlich auffallend leicht reponiren lassen“, würden also nicht hierher gehören. Wenn in diesen Fällen nicht schon vorher ein Bruch bestanden hat, so müssten wohl bemerkliche traumatische Verände-

[1]) Auch Dr. Stucki theilt mir brieflich mit, dass in seinem (unten unter 2b erwähnten) Fall ein grösserer Blutverlust nicht vorhanden gewesen sei.

rungen am Bruchsackhals oder am inneren Leistenring nachweisbar sein.

Es scheint mir, dass eine Vermittlung zwischen der Alternative nicht möglich ist: entweder ist die enge Eingangsöffnung, die bisher den zahlreichen Traumen des täglichen Lebens getrotzt hat, durch einen übermässigen aber rasch vorübergehenden Druck der Eingeweide momentan gedehnt worden, — dann ist der Bruch fest incarcerirt und weder spontan noch manuell reponibel; oder die Erweiterung ist eine dauernde, dann müssen Zerreissungen stattgefunden haben, die nachweislich sind. Diese Zerreissungen werden aber in solchen Fällen nicht nur den Bruchsackhals, sondern auch den Leistenkanal betreffen müssen, wenn die einzige Disposition im Offenbleiben des Scheidenfortsatzes liegt. Denn in solchen Fällen sind Leistenkanal und Leistenöffnungen wohl ebenso eng, wie bei nicht disponirten Individuen. Niebergall weist mit Recht darauf hin, dass der Ausdruck „Kanal" unglücklich gewählt ist, denn der Samenstrang füllt die Durchtrittsspalte vollständig aus und es ist nicht einzusehen, inwiefern ein dünner, zarter, bisher unbewohnter Scheidenfortsatz diese Verhältnisse ändern könnte. Ist der traumatische Bruch nicht nur interstitiell, sondern überragt er die äussere Leistenpforte, so würde noch der derbe Widerstand dazu kommen, der den austretenden Eingeweiden durch die Fibrae intercrurales entgegengesetzt wird. Eine plötzliche, dauernde Dehnung aller dieser Theile kann aber wohl nicht ohne bemerkbare Gewebinsulte abgehen.

Es bedarf wohl kaum einer besondern Erwähnung, dass narbig veränderte, derbe Bruchsäcke auf ein schon vor dem Unfall bestandenes Bruchleiden hinweisen. Es scheint mir auch nicht unwahrscheinlich, dass die schon früher erwähnten narbigen Ringe, die im Hals des praeformirten Bruchsackes häufige Befunde bilden, durch frühere acute oder chronische Dehnungen entstanden sind, d. h. dass sie auf ein früheres Austreten der Eingeweide hinweisen.

Im Fall eines plötzlich auftretenden Bruches auf der Basis eines pointe de hernie (insofern dieser Zustand nach Kocher als Disposition aufgefasst wird) müssten die traumatischen Veränderungen ganz andere sein, jedenfalls im Allgemeinen geringere als beim offen gebliebenen Scheidenfortsatz; die innere Leistenöffnung ist weit, der Bruchsackkegel breitbasig, der „weichen Leiste" wegen

sind die Widerstände im Inguinalkanal nur relativ gering und diese Partieen in ihrer relativen Schlaffheit leicht dehnbar. Das Trauma muss daher fast ausschliesslich in der Hervorzerrung des Parietalperitoneums liegen. Bei der autoptischen Untersuchung würden daher vielleicht Läsionen der Leistenöffnungen und des Leistenkanals vermisst werden; ohne traumatische Veränderungen dürfte aber die Losreissung des Parietalperitoneums kaum erfolgen. —

Ein Umstand, der für das Bestehen von traumatischen Veränderungen spricht, ist die locale Empfindlichkeit bei Action der Bauchpresse und bei Druck, die nicht nur vorübergehend ist, sondern wochenlang anhalten kann. Diese Empfindlichkeit kann zweierlei Ursachen haben: entweder beruht sie in einer Läsion der Leistenpforten uud des Leistenkanals oder in einer Zerrung des parietalen Bauchfells. Das erstere wäre der Fall hauptsächlich bei congenital präformirten Bruchsäcken, das letztere bei „weicher Leiste“ und ihren Folgen. Die Darmquetschung, der Graser [1]) einen Theil des primären Schmerzes zuschreibt, dürfte auf die Empfindlichkeit kaum einen Einfluss haben, denn Jeder konnte sich gelegentlich überzeugen, und die Untersuchungen von Lennander haben keinen Zweifel mehr darüber gelassen, dass der Darm gegen Verletzungen aller Art keine Empfindlichkeit zeigt, dass aber das Parietalperitoneum besonders für Zerrungen ausserordentlich empfindlich ist. Immerhin ist diese Empfindlichkeit relativ rasch vorübergehender Natur. Bei Unfallsbrüchen, die sich auf der Basis einer pointe de hernie gebildet haben, müssten sich daher, da die Zerrung des Parietalperitoneum die einzige oder die hauptsächlichste Läsion bildete, sowohl spontane Schmerzhaftigkeit als auch Druckempfindlichkeit der Inguinalgegend bald verlieren, wenn keine neuen Zerrungen des Peritoneums stattfinden; jedenfalls rascher als bei Unfallsbrüchen auf der Basis eines offen gebliebenen Scheidenfortsatzes, bei denen Läsionen der Bruchpforten und des Leistenkanals kaum ausbleiben können. Ueber die Ursachen einer Empfindlichkeit des Leistenkanals hat die Arbeit von Galin mit ihren klinischen uud autoptischen Befunden Aufschluss gegeben. Allerdings handelt es sich dabei um Hernien künstlich traumatischen Ursprungs, welche z. Th. atypische, z. Th.

[1]) Monatschrift für Unfallheilkunde, 1899, p. 381.

aber auch in den Wegen ihres Hervortretens durchaus typische Leistenbrüche darstellen (z. B. Fall Berleit). Wenn auch eine directe Vergleichung dieser Brüche mit den accidentel traumatischen nicht angängig ist, so zeigen die Befunde Galin's doch, welche Läsionen durch forcirte Dehnung der Leistenöffnungen und des Leistenkanals entstehen können: Infiltrate in den Wänden und an den Rändern des Leistenkanals, narbige Verwachsungen an der äusseren Leistenöffnung, sowie zwischen ihr und der Fascia superficialis. Galin hält diese Veränderungen für „wichtigere und entscheidendere Zeichen traumatischer Hernien als das Aussehen des Bruches sein Fernbleiben vom Hodensack" etc. —

Die Auseinandersetzungen über Veränderung, welche eine autoptische Prüfung an wirklichen Unfallsbrüchen feststellen könnte, scheinen vorläufig an einer ähnlichen theoretischen oder hypothetischen Natur zu leiden, wie es die zur Zeit herrschenden Anschauungen über Entstehung und Natur der Unfallsbrüche thun. Wenn aber diese Ansichten, die sich durch den praktischen Zwang der Unfallsgesetzgebung immer mehr von der rein wissenschaftlichen Basis entfernt haben, nicht noch mehr differiren und noch unsicherer werden sollen, so muss einmal ein fester Punkt in dieser wogenden Materie geschaffen werden.

Der Compromiss, dass auch die Vergrösserung alter Brüche als „Unfall" aufzufassen sei, zeigt die heutige Unsicherheit und die Schwierigkeit in der Beurtheilung der Unfallsbrüche am besten. Es soll hier nicht näher darauf eingegangen werden, gehört es doch mehr in die juridische als in die medicinische Domäne. Für uns handelt es sich nur darum, über das frische plötzliche Entstehen des Bruches, das bisher eine so grosse Rolle spielt, sichere Auskunft zu erlangen. Die Zusammenstellung möglichst vieler Entscheidungen von Versicherungsämtern, Collegien oder anderen Gerichtsstellen und die darauf fussende statistische Berechnung, wie viel Brüche traumatische sind und wie viele nicht, kann für den Mediciner nicht maassgebend sein. Es ist dies eine wirthschaftliche Lösung der Frage, nicht eine wissenschaftliche. Zur wissenschaftlichen Lösung stehen nur 2 Wege offen: das Leichen- oder das Thierexperiment und die Autopsie.

Experimente an Leichen- und an Versuchsthieren haben bis-

her wenig befriedigende Resultate ergeben. Es war dies auch zu erwarten: die Steigerung des intraabdominalen Druckes und der Effect desselben lassen sich in der Art, wie dies am Lebenden geschieht, bei der verschiedenartigen Starrheit der Leichengewebe, auch mit der geistreichsten Methodik nicht erzielen und auch die directen traumatischen Eingriffe an den gewöhnlichen Bruchwegen gestatten wegen der postmortalen Veränderungen der Gewebe keinen unmittelbaren Schluss auf ähnliche Vorgänge am Lebenden. Auch durch das Thierexperiment ist es zu keiner wesentlichen Klärung gekommen, wohl hauptsächlich deshalb, weil eine active übermässige Steigerung des intraabdominellen Bruches nicht willkürlich von einem Andern hervorgebracht werden kann. Dabei darf nicht vergessen werden, dass, trotzdem bei vielen Thieren die Persistenz der Scheidenfortsätze nachgewiesen wurde, Brüche meines Wissens ganz ausserordentlich selten zur Beobachtung gelangen. Moscati,[1]) der akademischer Weise wieder den Gang auf allen Vieren empfiehlt, findet diese Bruchfestigkeit eben im Gang der Thiere begründet.

Man ist daher vorläufig auf die autoptischen Beobachtungen an Menschen, die sich einen angeblichen „Unfallsbruch" zugezogen haben, angewiesen. Solche Befunde liegen leider bisher nur in sehr geringer Zahl vor. Bei der Wiedergabe der bisher publicirten Beobachtungen werden die schon mehrfach berührten Fälle, wo ein directes Trauma den Bruch hervorrief (Lotheisen, Bilfinger) weggelassen; die durch directe Quetschung bewirkten traumatischen Gewebsveränderungen haben nur wenig für den Unfallsbruch als solchen Charakteristisches. Diese Brüche sind überdies immer an atypischer Stelle — gerade am Ort der Gewalteinwirkung — beobachtet worden und können daher die Frage der Unfallsbrüche an den gewöhnlichen Bruchwegen, wie sie durch plötzlich übermässig gesteigerten intraabdominellen Druck hervorgerufen werden, nur wenig klären helfen.

Autoptische Befunde bei solchen Fällen konnte ich in der Literatur nur die folgenden auffinden:

---

[1]) Von dem körperlich wesentlichen Unterschied zwischen der Structur der Thiere und Menschen. Aus dem Italien. von J. Beckmann. Göttingen 1771. (cit. nach Zuckerkandl.)

1. Eonnet[1]). Ein kräftiger, bisher gesunder und, so viel bekannt, bruchfreier 40jähriger Taglöhner wurde von dem Stamm einer Eiche, die er gefällt hatte, auf die rechte Schulter getroffen. Er wurde dadurch zu einer sehr unvermutheten und ausgiebigen Rumpfbeugung nach vorn gezwungeu, fiel aber dabei nicht um, sondern richtete sich sofort wieder auf, ging noch einige Schritte weiter und fiel dann, vorübergehender Weise ohnmächtig werdend, um. Er gab an, dass er im Moment der Verletzung in der rechten Leiste einen heftigen Schmerz, ähnlich einem Peitschenhieb, empfunden hätte.

E., der den Mann 2 Stunden nach der Verletzung sah, constatirte ausser Anderem eine Wirbelsäulenverletzung im Bereich des letzten Brustwirbels mit vollständiger sensibler und motorischer Lähmung der unteren Extremitäten. In der rechten Leistengegend fand er einen ca. 22 cm langen (durch die Rückenmarksverletzung unempfindlichen) Tumor, der vom Annulus cruralis auszugeben schien und sich nach aussen oben erstreckte. Palpation, Percussion, Stielung des Tumors etc. liessen an der Diagnose Eingeweidebruch keinen Zweifel. Trotz der Unempfindlichkeit dieser Partie gelang eine manuelle Reposition nicht. Der Mann erlag nach 48 Stunden den Folgen seiner Rückenmarksverletzung, wie E. annimmt.

Die Autopsie ergab folgenden Befund: Fascia suberfic. und Lamina cribosa sind weit auseinander gezerrt und zerrissen durch eine 42 cm lange Dünndarmschlinge, die nach aussen und oben bis zur Spina ant. sup. durch den Cruralkanal ausgetreten ist; der ausgetretene Darmtheil selber ist durch Gas gespannt, im Uebrigen aber gesund. Wegen ihrer Abknickung nach aussen oben war die Schlinge trotz der Zerreissungen irreponibel; sie entstammte den untersten Theilen des Ileum.

2. Stucki bringt 2 Beobachtungen:

a) Kräftiger, bisher, so viel bekannt, bruchfreier Zimmermann fühlte beim Heben eines Balkens plötzlich einen deutlichen, aber erträglichen Schmerz in der rechten Leistengegend und bemerkte dort, als er nachsah, eine nussgrosse Geschwulst. Er legte die Arbeit sofort nieder und ging heim ins Bett. Anderen Tages begab er sich mit erträglichen Schmerzen 1 Stunde weit zu St., der folgenden Befund feststellte: Nussgrosser, gut reponibler, wenig schmerzhafter indirecter Leistenbruch. Nach Reposition ist die Bruchpforte etwas auf Druck empfindlich, für einen Finger durchgängig. Auf der anderen Seite keine Bruchanlage.

Bei der Radicaloperation (das Datum derselben wird nicht angegeben) zeigte sich das gewöhnliche Bild eines Leistenbruches. Kein Bluterguss, keine Zerreissung der Pfeiler. Bruchsack muss erst aus dem Leistenkanal herausgezogen werden, ist sehr dünn, ohne Blutunterlaufungen.

b)[2]) Ein kräftiger, 22jähr. Zimmermann hatte sich angeblich plötzlich

---

[1]) Der Autor figurirt für diese Beobachtung in der deutschen Literatur (Centralbl. f. Chirurgie: Bilfinger) irrthümlicher Weise unter dem Namen Bonnet.

[2]) Die im Corresp.-Bl. f. Schweizer Aerzte abgedruckte Mittheilung wurde mir liebenswürdiger Weise von Dr. Stucki brieflich ergänzt.

bei der Arbeit einen Schmerz in der linken Leistengegend zugezogen; die Untersuchung ergab eine für 3 Finger gut passirbare Bruchpforte, grosse locale Empfindlichkeit. Bei der Operation fanden sich die Leistenpfeiler in einer Länge von 4 cm auseinander gerissen, die Fibrae arciformes zerfetzt und von Blut durchtränkt. Weder Bruch noch Bruchsack lagen bei der Operation zwischen diesen gesprengten Leistenwegen.

Später stellte es sich heraus, dass Pat. seinen Unfall nicht durch die Arbeit, sondern durch die Bewegung des Kegelschiebens sich zugezogen hatte.

3. Lauenstein. Der bisher angeblich bruchfreie, 33 Jahre alte Werkführer einer Schifffahrtsgesellschaft war von einem Schiffe 5 Fuss hoch rittlings in ein Boot gefallen, sodass er mit der Damm- und Hodensackgegend aufschlugen. Von dem Augenblick an hatte er erhebliche Schmerzen in seinem angeschwollenen Hodensack. Bei der Untersuchung 4 Tage später fand L. eine sehr erhebliche, wurstförmige, bis zur Leistengegend sich hinauf erstreckende Schwellung der rechten Scrotalhälfte von prall elastischer Consistenz, welche leeren, nach dem Abdomen zu tympanitischen Beiklang zeigenden Schall bot. Die Haut der rechten Scrotalhälfte zeigte bis zum Damm hin ausgedehnte Blutunterlaufungen. Während der linke Hoden normale Grösse und Lage hatte, gelang es nicht, den rechten durch Gefühl oder Gesicht von der Geschwulstmasse abzugrenzen. Der operative Eingriff ergab einen im Allgemeinen dünnwandigen Bruchsack, in demselben lag der grösste Theil des Omentum majus, das nach unten und innen mit der Innenfläche des Bruchsackes frisch verklebt und im Leistenkanal derartig eingeschnürt war, dass bei der Unmöglichkeit einer Reposition L. sich zur Abtragung der ganzen Netzmasse ($1^1/_2$ Pfund Gewicht) genöthigt sah. Ausser dem Netz fand sich im Bruchsack noch der rudimentär entwickelte, nicht völlig herabgestiegene Hoden, dessen Samenstrang der hinteren Wand des Bruchsackes fest angelagert war.

4. Kocher. Junger Mann, der bisher angeblich bruchfrei war, zog sich beim Heben einer schweren Last einen eingeklemmten linksseitigen Leistenbruch zu, der durch Taxisversuche des Arztes von Haselnussgrösse bis auf Kirschgrösse verkleinert werden konnte. Patient hatte sofort heftige locale Schmerzen bekommen, die anhielten. Erbrechen ist nur auf Genuss der Nahrung aufgetreten. Urin- und Stuhlabgang sistirte. Abdomen nicht schmerzhaft, wenig aufgetrieben. — Die 24 Stunden nach dem Unfall von K. vorgenommene Operation ergab einen rein interstitiellen Bruch; der vordere Leistenring war frei, die Geschwulst wölbte die vordere Leistenwand vor. Nach Spaltung der letzteren trat die Geschwulst auf leichten Zug in Eigrösse zu Tage und liess sich so mit dem Peritoneum und dem Einschnürungsring emporziehen. Die stramme Einschnürung wurde durch eine Stelle des Bruchsackes selber gebildet. Der Schnürring hatte zwei etwas anämische Schnürfurchen auf dem vorliegenden Dünndarm zuwege gebracht. Nach Spaltung des Schnürringes liess sich der Darm aber noch nicht reponiren; er zeigte sich $1^1/_2$ bis 2 cm höher nochmals festgehalten durch eine derbere Stelle im Bruchsack und

erst nach weiterer Spaltung konnte der sonst gut genährte, wenn auch stark blutig infiltrirte Darm, der flüssigen Inhalt zeigte, leicht reponirt werden.

Der aufgeschnittene Bruchsack zeigte nun drei „Jahresringe", d. h. er zeigte an 3 Stellen eine leistenförmige Erhebung mit bindegewebiger Verdickung, die erste an der vorderen Haupteinklemmungsstelle, die zweite $1^1/_2$ bis 2 cm höher und die dritte noch etwas weiter oben. Der Umstand, dass er in toto verdickt und ziemlich erheblich mit dem Samenstrang verwachsen war, bewies ausser diesen Dingen, dass es sich um einen alten Bruchsack handelte. Immerhin hält K. die Einklemmung, da sie sich innerhalb des Bruchsackes fand, für eine traumatische, d. h. entstanden durch das Heben der Last und das durch den intraabdominellen Druck bewirkte Einpressen der Därme in den theilweise verengten Bruchsack.

Den Fällen von Eonnet und Stucki kann ich nun einen ähnlichen, bisher nicht publicirten, anreihen, den ich anlässlich einer Expertise auf Grund des Aktenmaterials kennen lernte. Die Akten verdanke ich der Basler Lebensversicherungs - Gesellschaft.

6. Der 20jährige, bisher gesunde und, wie eine wenige Wochen früher vorgenommene ärztliche Untersuchung feststellte, bisher bruchfreie Bäcker J. A. Hientgen, der einige Minuten vor dem Unfall noch geholfen hatte, schwere gefüllte Mehlsäcke aufzuladen, glitt, einen solchen gefüllten Sack tragend, aus. Er suchte sich durch eine heftige Anstrengung vor dem Fall zu bewahren und spürte dabei einen heftigen Schmerz in der rechten Inguinalgegend, der ihm beinahe das Bewusstsein raubte. Der Fall fand in Folge dessen doch statt, ohne dass aber der Bauch dabei direct gequetscht oder gestossen worden wäre.

Der zufällig in der Nähe verweilende Arzt (Dr. de Waha) constatirte einen mannskopfgrossen Bruch der rechten Leistengegend, der irreponibel war und deshalb einen operativen Eingriff erforderte, welcher 3 Stunden später unter Beiziehung zweier weiterer Aerzte vorgenommen wurde. Es fand sich eine ausgedehnte Zerreissung der Leistenwege; die Oeffnung war für 4 Finger durchgängig. Eine mässige Blutung fand sich in der Umgebung und auch an dem als Bruchsack vorgewölbten Parietalperitoneum. Die Incarceration der ca. $1^1/_2$ m betragenden, im Uebrigen gesunden Dünndarmschlinge fand durch den relativ eng bleibenden traumatischen Schlitz der vorderen Wand des Inguinalkanals statt. — Der Mann ging an einer Peritonitis zu Grunde, deren Ursache, soviel ich den Akten entnehme, nicht in einer Darmläsion gesucht werden kann.

Frische traumatische Hernien, bei denen die autoptischen Befunde Einwände nicht wohl zulassen, stellen nur die Fälle 1, 2b und 6 dar. Beim ersten Fall von Stucki (2a), der in der betreffenden Publication übrigens nur kurz erwähnt wird, deuten die gute Reponibilität des Bruches, die relativ geringen Allgemeinsymptome und das Fehlen aller Zeichen einer Verletzung auf das Bestehen eines Bruchleidens vor dem Ereigniss (es lag weder ein

Unfall, noch eine das „betriebsübliche Maass überschreitende“ Anstrengung vor) hin. Stucki selber glaubt übrigens, „dass dieser Bruch nicht ganz neu entstanden ist“.

Lauenstein's Fall kann, da er mit einer directen Quetschung der Umgebung verbunden war, in seinem autoptischen Befund für die Frage nur theilweise in Betracht kommen. Wenn in diesem Fall früher thatsächlich Eingeweide noch nie ausgetreten sind, so ist das Eindringen des „grössten Theils des Omentum majus“ doch sehr auffallend; dieser Befund liesse doch vermuthen, dass das Netz sich schon früher mit Prädilection in der Gegend des innern Inguinalrings aufgehalten hat.

Im Fall von Kocher erwies sich der Bruch als ein alter.

Der Umstand, dass sich der Bruchträger in der Schweiz zur Radicaloperation auffallend leicht entschliesst, hat es uns ermöglicht, autoptische Befunde in einer Anzahl von Fällen von „Unfallsbrüchen“ zu erheben. Beim Material der letzten 3 Jahre fanden sich, wie schon oben erwähnt wurde, 26,3 pCt. der Bruchleidenden, die ein unfallartiges Ereigniss oder eine übermässige Anstrengung als Grund für die Entstehung des Bruches angaben und zwar mit aller Genauigkeit der Beschreibung und der Fixirung der Zeit. Selbstverständlicher Weise können für die autoptischen Befunde nur diejenigen Fälle in Betracht kommen, die bald nach dem angeblichen Unfall zur Operation gelangten. Von den 59 Fällen solcher als traumatisch angegebenen Brüche wurden 16 Fälle innerhalb der ersten 3 Wochen nach dem angeblichen Trauma, davon 10 innerhalb der ersten 10 Tage operirt. Ausführlichere Beobachtungen sollen nur für diese 10 Fälle wiedergegeben werden, denn kleine traumatische Gewebsveränderungen könnten sich nach Ablauf dieser Zeit verwischen. Für die übrigen 6 innerhalb der ersten 3 Wochen und nach dem 10. Tage operirten Fälle bemerke ich nur im Allgemeinen, dass traumatische Veränderungen nicht nachgewiesen werden konnten, trotzdem genau darnach gesucht wurde. Immer jedenfalls zeigten alte narbige Veränderungen des Bruchsackes oder weite Bruchsackhälse, dass Eingeweide nicht zum ersten Mal anlässlich des Unfalls im Bruchsack gelegen hatten.

Die übrigen 10 Beobachtungen mögen hier etwas ausführlicher wiedergegeben werden:

1. W. E., 23jähriger Schiffmann, bisher gesund, hat Militärdienst gethan. Am 27. Februar 1899 Abends beim Umladen eines grossen Bausteines in ein Schiff spürte Pat. plötzlich einen reissenden Schmerz in der linken Leistengegend. Er arbeitete noch unter Schmerzen für kurze Zeit weiter, begab sich aber dann nach Hause und bemerkte dort beim Nachsehen eine kleine flache Hervorwölbung der linken Leiste, die am anderen Morgen verschwunden war. Sie stellte sich aber, nachdem Pat. aufgestanden war, unter Schmerzen wieder ein, sodass Pat. zum Arzt ging. Derselbe stellte die Wahl zwischen Bruchband und Operation; Pat. entschied sich für die letztere. Spitaleintritt 1. März.

Status: Beim Stehen zeigt sich am linken äusseren Leistenring eine kleine flache Hervorwölbung, die beim Pressen etwas stärker hervortritt. Reposition manuell und im Liegen (spontan) ohne Schwierigkeit. Leistenkanal für den Zeigefinger passirbar.

Der rechte Leistenring ist ebenso weit als der linke. Beim Pressen spürt der eingelegte Finger das Andrängen der Eingeweide.

Die am 3. März vorgenommene Radicaloperation (Dr. Veillon) ergab einen dünnwandigen Bruchsack, dessen Kuppe den äusseren Leistenring um ca. 3 cm überragte. Der Bruchsackhals und der innere Leistenring erwiesen sich als weit. Traumatische Veränderungen konnten weder am Bruchsack, noch am Leistenkanal oder an den Leistenpfosten nachgewiesen werden.

2. K. E., 17 jähriger Schriftsetzer, bisher gesund, hat früher nie einen Bruch bemerkt.

10. November 1899 Vormittags 8 Uhr hob Pat. eine schwere Presse. Sofort heftige Schmerzen der rechten Inguinalgegend, die sich beim Gehen verstärkten und bald gegen den ganzen Bauch ausstrahlten. Kein Brechen.

Ich sah den Jüngling Nachmittags 2 Uhr in der Sprechstunde: Den rechten äusseren Leistenring überragte eine flache Geschwulst von der Grösse einer Daumenbeere, die beim Pressen nicht weiter hervortrat. Die Palpation war sehr schmerzhaft. Beim Liegen reponirte sich die Geschwulst nicht spontan; erst nach mehreren vorsichtigen Taxisversuchen glitt sie plötzlich zurück. Pat. stimmte meinem Rath auf baldige Operation zu.

Dieselbe wurde am 11. November in der chirurgischen Klinik vorgenommen (Prof. Hildebrand): 7 cm langer derbwandiger leerer Bruchsack mit einer derben, prominenten alten Narbe am ziemlich engen Hals. Keinerlei traumatische Gewebsveränderungen weder am Bruchsack noch am Leistenkanal und den Leistenöffnungen.

3. Sch. A., 24 jähriger Küfer, bisher gesund, militärpflichtig (hat vor 1½ Jahre noch gedient), wollte am 10. Mai mit ausgestreckten Händen ein grosses herabrollendes Fass stemmend aufhalten. Heftiger Schmerz in der linken Leiste und Entstehen einer Geschwulst „ca. so dick wie ein Arm". Pat. fuhr in Tram nach Hause und legte sich zu Bett, wo die Geschwulst nach ¾ Stunden wieder verschwand. Der am gleichen Abend zugezogene Arzt fand keinen Bruch mehr vor, aber eine Empfindlichkeit der Inguinalgegend. Er rieth dem Mann zur Operation.

Spitaleintrittl 8. Mai. Status: Linke Leistenöffnung scharfrandig, für die Zeigefingerkuppe passirbar. Beim Pressen deutlicher Anprall der Eingeweide.

Dieselben treten aber weder beim Pressen noch beim Stehen weiter hervor. Palpation nicht besonders empfindlich. Rechterseits keine bemerkbare Bruchdisposition.

Die am 15. Mai vorgenommene Radicaloperation (Prof. Hildebrand) ergab einen im Ganzen dünnnwandigen Bruchsack, der mit der Kuppe 2 Finger breit oberhalb des Testikels endigte. Im Bereich der äusseren Leistenöffnung ein derber, unregelmässiger, narbiger Ring. Gegen die innere Leistenöffnung zu ist der Bruchsack weit. Weder an den Leistenöffnungen noch am Bruchsack finden sich Spuren von frischen traumatischen Gewebsveränderungen.

4. B. C., 30jähriger Schlosser, früher gesund und nicht bruchkrank, wollte am 16. August mit zurückgebeugtem Oberkörper eine stürzende Leiter auffangen. Er wurde mit der Leiter umgeworfen, ohne in der Bauchgegend direct contundirt zu werden; er fühlt dabei ein Stechen in der linken Inguinalgegend, arbeitete aber nachher noch 1 Stunde lang weiter. Er ging dann zu Fuss allerdings unter Schmerzen, nach Hause, wo er eine haselnussgrosse Geschwulst der linken Leistengegend constatirte. Den nächsten Tag blieb er zu Bett, worauf die Geschwulst von selbst zurückging. Er versuchte dann wieder zu arbeiten, da er aber angeblich immer noch Schmerzen verspürte, stellte er sich am 20. August mir vor und zwar mit einem Bruchband, das er sich Tags zuvor vom Bandagisten geholt hatte.

Status: Den äusseren Leistenring überragt ein wurstförmiger stark pflaumengrosser Tumor, dessen Stiel sich in dem Leistenkanal fortsetzt; die Percussion ergiebt leeren Schall, dieser Umstand, sowie die derb elastische Consistenz und die etwas unregelmässige Oberfläche führen zur Diagnose: Netzbruch. Der Bruchinhalt ist manuell beim Stehen und spontan beim Liegen leicht reponibel. Die Palpation ist angeblich schmerzhaft. Der Mann entschied sich auf meinen Rath für Radicaloperation, die am 23. August in der chirurgischen Klinik (Prof. Haegler) vorgenommen wurde.

Es fand sich ein leerer, an der Kuppe und am Hals narbig veränderter Bruchsack. Der Bruchsackhals eng, für die Zeigefingerspitze passirbar. Keinerlei frische traumatische Gewebsveränderungen weder am Bruchsack, noch am Leistenring und den Leistenwegen.

5. P. F., 42jähriger Monteur, bisher gesund und angeblich ohne Bruchleiden, spürte am 3. September Abends, als er beim Biegen einer 6mm kalibrigen Eisenröhre mit der Schulter kräftig stemmte, einen stechenden Schmerz in der rechten Inguinalgegend. Als er bald später nachsah, bemerkte er einen kleinen Knoten. Pat. setzte die Arbeit aus und legte sich zu Bett; der Knoten verschwand bis zum nächsten Morgen, stellte sich aber beim Gehen wieder ein. Dabei spürt Pat. dieselben ausstrahlenden Schmerzen. Ich sah den Mann am 5. September. Status: Den äusseren Leistenring überragt eine ca. wallnussgrosse Geschwulst, dio beim Pressen sich noch etwas vergrössert; sie ist sowohl manuell beim Stehen, als auch spontan beim Liegen leicht reponibel. Der äussere Leistenring ist scharfrandig, für die Kuppe des Zeigefingers passirbar. Die Palpation ist angeblich sehr schmerzhaft.

Der linke Leistenring ist etwas weiter, es lässt sich der Zeigefinger bequem einlegen. Leichter Anprall der Eingeweide beim Husten. Auf meinen

Rath hin entschloss sich Pat. zur Radicaloperation, die am 7. September in der chirurgischen Klinik vorgenommen wurde (Prof. Hildebrand).

Es fand sich ein ziemlich zartwandiger, leerer Bruchsack, dessen Kuppe den äusseren Leistenring 2 cm weit überragte. Der Bruchsackhals war für den Zeigefinger gut passirbar, etwas narbig verdickt. Frische traumatische Gewebsveränderungen fanden sich weder am Bruchsack noch an den Leistenringen oder am Leistenkanal.

6. F.J., 32jähriger Giesser, bisher angeblich gesund, nicht bruchleidend, fühlte, während er am 30. October mit einem anderen Arbeiter einen 3 Zentner schweren Formkasten vom Boden aufhob, einen heftigen Schmerz in der rechten Inguinalgegend. Er sah sofort nach und bemerkte eine 2 Daumen dicke Geschwulst an dieser Stelle, die er nicht zurückbringen konnte. Er suchte einige Stunden später einen Arzt auf, der eine traumatische Hernie constatirte und dem Mann ein Bruchband verordnete. In der Nacht soll die bisher irreponible Geschwulst von selbst zurückgegangen und seither nie mehr völlig ausgetreten sein. Auf Veranlassung des Betriebes suchte Pat. Spitalbehandlung auf.

Status am 3. November: Die äusseren Leistenpforte überragt eine wurstförmige ca. daumendicke Geschwulst mit rundlicher Kuppe, spitz in den Inguinalkanal sich verlierend. Consistenz prall elastisch; Fluctuation. Die Geschwulst lässt sich nicht verkleinern, wohl aber als Ganzes in den Leistenrand hineinschieben. Die Diagnose einer Cyste war also nicht zweifelhaft und wurde durch Diaphanie bestätigt.

Die am 5. November vorgenommene Operation (Prof. Hildebrand) ergab einen dem Samenstrang eng anliegenden Cystensack, der an seiner Spitz auslaufenden Basis durch einen Strang mit einem kleinen Bauchfelltrichter verbunden war. Zeichen traumatischer Gewebsveränderungen fehlten.

7. W. G., 28jähriger Küfer, bisher gesund, nicht bruchleidend, strengte sich am 4. Februar beim erschwerten Ausschlupfen aus einem Fass in abnormer Weise an und spürte dabei einen heftigen Schmerz in der linken Leiste. Er constatirte bald darauf eine Hervorwölbung in dieser Gegend. Der andauernden Schmerzen wegen ging er zu einem Arzt, der ihm die Operation anrieth.

Spitaleintritt 8. Februar. Status: Linke äussere Leistenöffnung lässt den Zeigefinger leicht passiren. Beim Husten und Pressen wölbt sich die Gegend des Leistenkanals in der Ausdehnung einer Pflaume vor. Es besteht daneben eine ausgedehnte Varicocele.

Die am 9. Februar vorgenommene Radicaloperation (Prof. Hildebrand) ergab einen mehrfach schwielig verdickten, kleinen Bruchsack. Traumatische Gewebsveränderungen fanden sich nicht.

8. G.F., 30jähriger Arbeiter einer elektrischen Fabrik wurde 5 Monate früher auf der chirurgischen Klinik wegen Hernia ing. dextr. scrotalis radical operirt. Damals Heilung ohne Störungen. Pat. arbeitete ohne Beschwerden und will bis zum Unfall kein Recidiv bemerkt haben. 9. April spürte er beim Fortstossen eines schweren Gegenstandes einen heftigen Schmerz in der rechten Inguinalgegend; er constatirte sofort einen Vorwölbung an dieser Stelle.

Der Schmerzen wegen musste er sofort die Arbeit aussetzen und stellte sich am 11. April auf der chirurgischen Klinik vor.

Status: Schmale, 8 cm lange Operationnarbe. Ueber die vordere Leistenöffnung wölbt sich eine hühnereigrosse Geschwulst hervor, die sich manuell ohne Schwierigkeit reponiren lässt. Der Leistenkanal für den Zeigefinger bequem durchgängig.

Eine Pointe de hernie mit weitem Leistenkanal besteht auch linkerseits.

Am 15. April Radicaloperation (Prof. Hildebrand). Die Auffindung der Bruchsackes im derben Narbengewebe gestaltete sich als sehr schwierig. Er wird als zartwandiger Sack, der die äussere Leistenöffnung um ca. 8 cm überragt, endlich gefunden. Die feste Einpackung in das Narbengewebe beweist, dass der Bruchsack nicht erst anlässlich des Traumas hervorgestülpt wurde. Es fanden sich übrigens keinerlei traumatische Veränderungen der Gewebe.

9. W. D., 47jähriger Fuhrknecht, früher wegen acutem Gelenkrheumatismus und in diesem Sommer wegen Rippenfracturen in Spitalbehandlung, will beim Heben der Deichsel eines schweren Schnappkarrens am 30. Sept. heftige stechende Schmerzen in der l. Leistengegend verspürt haben. Dabei hatte er das Gefühl, dass etwas herausgetreten sei, sodass er mit der Hand instinctiv in diese Gegend fuhr, um es festzuhalten. Er bemerkte eine Vorwölbung, die in den nächsten Tagen noch grösser wurde, besonders beim Husten. Dieses und die Schmerzen veranlassten ihn den Arzt aufzusuchen, der ihn der chirurgischen Klinik überwies.

Status am 5. Oct.: In der linken Mamillarlinie etwas oberhalb der Gegend des inneren Leistenringes findet sich eine flache, hühnereigrosse Prominenz, die sich beim Husten vergrössert und quer wurstförmig abzeichnet. Beschaffenheit weich; tympanit. Percussionsschall. In Rückenlage und manuell beim Stehen, lässt sich die Vorwölbung gegen das Bauchinnere verdrängen, tritt aber beim Stehen und Husten sofort wieder hervor.

Am 9. October Radicaloperation (Prof. Hildebrand). Es findet sich ein von vielem Fett umgebener Bruchsack, der vom inneren Leistenring die Bauchdecken bis zum Obliqu. ext. durchbohrt, unter dessen Aponeurose sich aber nach aussen und oben vom inneren Leistenring eingedrängt hatte. Der im Allgemeinen derbe Bruchsack hat am Hals und an der Kuppe noch besondere alte Narben und Schwielen. Von frischer traumatischer Veränderung findet sich nicht.

10. M. J., 26jähriger Zimmermann, bisher gesund, will angeblich früher nicht bruchleidend gewesen sein. Er ist militärfrei, kann aber den Grund der Zurückweisung nicht angeben. Am 5. Mai überanstrengte sich Pat. durch Heben eines schweren Balkens. Der Balken berührte dabei seinen Rumpf nicht. Er spürte einen heftigen Schmerz in der rechten Leistengegend und constatirte dort eine kleine Geschwlst, die früher angeblich nicht vorhanden war. Die Geschwulst soll in der Nacht wieder verschwunden sein, die Schmerzen sollen aber seit dieser Zeit eher zugenommen haben. Keine Incarcerationserscheinung. Ich sah den Mann am 8 Mai und stellte folgenden Befund fest: am aufrechtstehenden Mann und bei ruhigem Athmen ist äusserlich an den Ingunialgegenden etwas Abnormes nicht zu sehen. Beim Husten wölbt sich die Gegend des rechten Leistenkanals leicht vor und zwar bis etwas über den

äusseren Leistenring hinaus. Der Letztere ist sehr scharfrandige und kaum für die Kuppe des Kleinfingers passirbar. Die Palpation erregt so grosse Schmerzen, dass die Untersuchung abgekürzt werden muss.

Wenn je so glaubte ich hier einen „Unfallsbruch" vor mir zu haben. Dieser Ansicht war auch die chirurgische Klinik (Prof. Hildebrand), der ich den Patienten zur Operation zuwies.

Der am 10. Mai vorgenommene Eingriff ergab ein Haematom im Innern des Samenstranges von der Dicke einer starken Daumenbeere; seine obere Grenze lag etwas oberhalb des äusseren Leistenringes. Im weiteren bestand weder ein ausgebildeter Bruchsack noch ein Bruchsackkegel. Verletzungen des Leistencanals waren nicht zu constatiren.

Mit Ausnahme eines Falles, bei dem ein Recidiv vorlag (No. 8) und eines Falles, dessen Geschäft der Haftpflicht nicht unterstellt war (No. 7), hatten sich alle diese Fälle der Unfallsversicherung als „Unfallsbrüche" angemeldet. Ihr Entschluss zum operativen Eingriff beweist wohl am ehesten, dass sie von ihrem guten Recht überzeugt waren; denn regelmässig wurde ihnen vorher mitgetheilt, dass die Frage, ob ein Unfallsbruch vorliege oder nicht, erst auf Grund des Befundes bei der Operation mit Sicherheit entschieden werden könne.

Fall No. 10 (Hämatocele des Samenstrangs) gehört eigentlich nicht zu den Brüchen, denn die Operation konnte weder Bruchsack noch irgend eine Bruchanlage nachweisen. Ich habe ihn trotzdem hier angeführt, weil die klinische Diagnose aller Instanzen auf „Bruch" lautete und weil er die Stigmata des „Unfallsbruchs" fast lückenlos in seltener Reinheit aufwies. Ohne Operation wäre der Mann mit einem Bruchband entlassen worden und ohne Zweifel wäre ihm auch die Aversalentschädigung für „Einbusse an Erwerbsfähigkeit", circa 10—15 pCt., zugesprochen worden, wie eine solche nach gerichtlichen Entscheidungen in der Schweiz die Norm bildet.

Trotzdem in diesen Fällen die Operation innerhalb der ersten 10 Tage (in 1 Fall am 2., in 1 am 4., in 3 am 5., in 2 am 6., in 1 am 7., in 1 am 8. und in 1 am 10. Tage) nach dem von Zeugen constatirten „Unfall" vorgenommen wurde, haben wir an Hand dieser Autopsien in keinem Fall den Eindruck gewinnen können, dass der Bruch ein frischer war, d. h. dass die Eingeweide thatsächlich bei Anlass des „Unfalls" zum ersten Mal ausgetreten sind. In den meisten Fällen übrigens bewies die Beschaffenheit des Bruchsackes das Gegentheil. Es fanden sich in keinem Fall auch die geringsten traumatischen Veränderungen, ohne die wir uns das erstmalige Austreten der Eingeweide schlechterdings nicht denken können.

Ob diese Hernien, die also schon früher bestanden, sich durch das Unfallsereigniss plötzlich vergrössert haben, mag dahin gestellt bleiben. Objective Symptome, welche diese Annahme stützen könnten, fanden sich nicht. Wenn wir darauf bestehen müssen, dass bei thatsächlich plötzlich entstandenen frischen Brüchen durch die Autopsie traumatische Gewebsveränderungen — vielleicht nur geringer Art — bemerkbar sein müssen, so können wir dieses Postulat in der Allgemeinheit bei Vergrösserung alter Brüche nicht aufstellen, jedenfalls nicht bei congenitaler Anlage in Form eines präformirten Scheidenfortsatzes. Es ist aber nicht unwahrscheinlich, dass z. B. bei plötzlicher Vergrösserung einer interstitiellen Hernie (bei „weicher Leiste" und ihrer Folgen) zu einem den äussern Leistenring überragenden Bruch traumatische Veränderungen am herausgezerrten Bauchfell nachgewiesen werden können[1]). — Die traumatische Vergrösserung alter Brüche ist übrigens hier eine Frage secundärer Ordnung.

Es liegt uns nun ferne, aus diesen relativ wenigen Befunden Schlüsse allgemeiner Art zu ziehen oder gar das Vorkommen accidentell traumatischer Hernien damit ablehnen zu wollen. Die Fälle von Eonnet, Stucki oder Fall „Hientgen" beweisen diese Möglichkeit zur Genüge und wir sind überzeugt, dass sich solche Befunde mehren werden, wenn man regelmässig oder oft in den Fall kommt, autoptisch zu untersuchen.

Erst an der Hand einer grossen Anzahl solcher frisch autoptisch untersuchter Fälle kann die Frage der accidentell traumatischen Hernie eine definitive Klärung erfahren. Es scheint dies ein vielleicht wünschbares, aber practisch undurchführbares Desiderat zu sein, denn zu einem operativen Eingriff kann Niemand gezwungen werden. Ich glaube, dass doch die Zeit immer näher rückt, wo die meisten Hernienträger den operativen Eingriff dem „Bruchbandleben" vorziehen. Kann doch die Radicaloperation nicht eingeklemmter Brüche nicht mehr als „lebensgefährlicher" Eingriff angesehen werden; nach den vielfachen statistischen Mittheilungen (Kocher [Lebensohn], Küster [von Büngner], Bassini etc.) ist die Mortalität bei diesem Eingriff = 0. Die

[1]) „Die Vergrösserung (schon bestandener Brüche) geschieht durch Herbeiziehung weiterer Theile des parietalen Bauchfells. Dazu muss aber die Festhaftung des Bruchinhaltes an der Bruchpforte gelöst werden". Graser, Monatsschr. f. Unfallheilkunde, 1899, p. 381.

dadurch bedingte Lebensgefahr steht also in keinem Verhältniss zu derjenigen, welcher der Bruchträger durch eventuelle Incarceration oder andere Complicationen des Bruchleidens ständig ausgesetzt ist. Die Aussichten auf eine definitive Heilung werden dabei immer günstigere: Küster constatirte 9 pCt. Recidive, Kocher 3,6 pCt.[1]), Bassini 2,8 pCt., Mac Even 1 pCt., Coley 0,9 pCt.[2]). Man kann also sagen, dass durch die Operation eine Lebensgefahr im Allgemeinen nicht besteht, dass die Aussicht auf Dauerheilung daneben eine sehr grosse ist und mit der Ausbildung der Technik nahezu an das Absolute grenzen wird.

König sagt in seinem Lehrbuch der speciellen Chirurgie: „Wenn nun somit die Unsicherheit aller bis jetzt geübten Methoden vorläufig noch gebietet, freie Hernien nicht ohne Weiteres operativ anzugreifen, welche durch eines der gebräuchlichen Bruchbänder zurückgehalten werden können, so sind wir dagegen . . . . nicht nur berechtigt, sondern geradezu verpflichtet, grosse, den Träger, weil sie nicht durch ein Band zurückgehalten werden können, mehr weniger invalid machende Hernien zu operiren.“[3]).

Die Stellung der Indication zum operativen Eingriff hängt aber bei diesem Leiden meist weniger vom Operateur als vom Bruchträger ab und der Umstand, dass trotz der günstigen Heilungsaussichten der Chirurg in Deutschland relativ selten zur Radicaloperation von Brüchen, die durch ein Bruchband zurückgehalten werden, veranlasst wird, zeigt wohl am besten, wie wenig eine solche Hernie den Träger in seiner Thätigkeit hindert. Bestände eine Einbusse der Erwerbsfähigkeit, so würde der Zudrang zum operativen Eingriff ein bedeutend grösserer sein.

In der Schweiz nun hat das Publikum sich selber von dieser engen Indicationsstellung emancipirt und immer häufiger wird der operative Eingriff gewünscht auch in Fällen, bei denen der Bruch nicht die geringsten Beschwerden macht. Ja sogar das Ansuchen, eine Disposition durch den operativen Eingriff gründlich zu heben, ist nicht selten.

---

[1]) Dabei wird bemerkt, dass diese Recidive bei Patienten aufgetreten sind, an denen die Operation nicht durch Kocher, sondern durch Assistenten vorgenommen wurden. Sie werden einer nicht ganz fehlerfreien Technik zugeschrieben.

[2]) Nach Referat im Centralbl. f. Chirurgie 1902 No. 1.

[3]) Lehrbuch d. speciellen Chirurgie, 7. Aufl., Bd. II. p. 348.

A. Klinische Spitalinstitute[1]).

Jahrgang	Chirurgische Spitalabtheilung	Zahl der Patienten	Zahl der Operationen	Hernienoperationen	Verhältniss der Herniotomien zur Zahl der Patienten	Verhältniss der Herniotomien zur Zahl der Operationen
1897	Basel	1023	446	49	4,8 pCt.	10,9 pCt.
1898	„	1054	468	73	6,9 „	15,5 „
1899	„	1363	605	68	4,7 „	11,2 „
1900	„	1426	804	106	7,4 „	13,1 „
1897	Bern[2])	2862	1842	279	9,7 „	15,1 „
1898	„	2879	1958	378	13,1 „	19,3 „
1899	„	3227	2039	392	12,1 „	19,2 „
1900	„	2849	1800	393	13,7 „	21,8 „
1897	Genf	1113	507	54	4,8 „	10,6 „
1898	„	1244	546	57	4,6 „	10,4 „
1899	„	1373	619	90	6,5 „	14,6 „
1900	„	1309	597	86	6,5 „	14,4 „
1897	Lausanne	1840	987	227	12,3 „	22,9 „
1898	„	2109	1019	276	13,1 „	27,1 „
1899	„	2009	1087	310	15,4 „	28,5 „
1900	„	2019	1094	255	12,6 „	23,3 „
1897	Zürich[3])	1312	549	84	6,4 „	15,3 „
1898	„	1315	561	98	7,4 „	17,4 „
1899	„	1354	624	99	7,3 „	15,8 „
1900	„	1370	619	94	6,8 „	15,2 „
1897	Heidelberg	2251	1586	93	4,1 „	5,9 „
1898	„	2501	1737	108	4,3 „	6,2 „
1899	„	2424	1794	128	5,3 „	7,1 „
1900	„	2391	1812	133	5,6 „	7,3 „

[1]) Die Zahlen von Bern und von Zürich verdanke ich der Liebenswürdigkeit des Herrn Dr. A. Kocher resp. Prof. Schlatter. Die übrigen Zahlen sind den speciellen oder staatlichen gedruckten Berichten entnommen. Da in Basel, Bern, Genf und Zürich die gynäkologischen Operationen in Specialinstituten ausgeführt werden, sind für Lausanne und Heidelberg, wo sie der chirurgischen Klinik zufallen, in der Tabelle diese Operationen (und die Patienten) abgerechnet werden.

[2]) Diese Zahlen enthalten das Material der klinischen und der beiden nicht klinischen Abtheilungen des Inselspitals.

[3]) Bei diesen Zahlen sind, wie mir Prof. Schlatter mittheilt, die poliklinischen (d. h. im poliklinischen Operationssaal ausgeführten) Operationen nicht inbegriffen.

B. Nicht klinische Spitäler oder Spitalabtheilungen.

Jahrgang	Spital	Zahl der Patienten	Zahl der Operationen	Hernienoperationen	Verhältniss der Hernienoperation zur Zahl der	
					Patienten	Operationen
1898	Chir. Abt. d. ev. Diaconiss.-Anstalt Stuttgart[1]	511	470	23	4,5 pCt.	4,9 pCt.
1898	Chir. Abtheil. d. Kantonspitals in Aarau	984	677	135	13,7 „	19,9 „
1898	Chir. Abtheil. d. Kantonspitals St. Gallen	1216	598	105	8,6 „	17,5 „
	ohne Trennung der Abtheilungen:					
1898	Kantonspital Münsterlingen	812	477	77	9,4 „	16,1 „
1898	Bezirksspital Frauenfeld	427	255	42	9,8 „	16,4 „

Jedem Chirurgen, der in den letzten Jahren schweizerische Spitäler besucht hat, muss die grosse Zahl der Radicaloperationen bei Hernien aufgefallen sein; sie gehören an verschiedenen Orten fast zum regelmässigen Bestand des täglichen Operationspensum.

Ein Bild dieser Verhältnisse mögen die vorstehenden Tabellen geben. Leider standen mir Vergleichszahlen aus grossen Krankenhäusern Deutschlands für die letzten Jahre nur aus den vorzüglichen Jahresberichten der Czerny'schen Klinik in Heidelberg zur Verfügung[2]. Soviel ich aber aus Unterredungen mit Collegen aus allen Theilen Deutschlands entnehmen kann, sind anderwärts die Verhältnisse nicht wesentlich anders (cf. Tabelle A).

Diese Verhältnisse bilden nun nicht etwa eine Eigenthümlichkeit der klinischen Spitäler; sie sind in den kantonalen oder Bezirksspitälern durchaus ähnliche. Vergleichszahlen aus Deutschland für solche nicht klinische Spitalinstitute konnte ich nur aus dem Jahresbericht von Steinhaus (chirurg. Abtheilung der evangel.

[1] Bei dem Material der chirurgischen Abtheilungen in Stuttgart und Aarau wurden — analog der Tabelle A — gynäkologische Patienten und Operationen abgerechnet. In St. Gallen entfällt dieses Material auf eine Specialabtheilung.

[2] Die letzten ausführlichen statistischen Angaben des klinischen Jahrbuches betreffen das Jahr 1891/92, sind aber für diese Frage nicht zu verwerthen.

Diaconissenanstalt in Stuttgart) für das Jahr 1898 auffinden. Aus diesem Grunde wird in der oben stehenden Tabelle B auch für die schweizerischen Spitäler[1]) nur das Jahr 1898 berücksichtigt. Ich kann aber beifügen, dass allerorts auch in solchen Instituten die Zahl der Hernienoperationen in den letzten Jahren, zum Theil erheblich, noch gewachsen ist.

Aus diesen Zusammenstellungen geht hervor, dass die Radicaloperationen in der Schweiz ungleich viel häufiger vorgenommen werden als in Deutschland. Besonders deutlich tritt der Andrang der Bruchträger zur Radicaloperation zu Tage in den Zahlen der Bezirks- oder Kantonspitäler ohne getrennte Abtheilungen (Frauenfeld, Münsterlingen), wo im Jahre 1898 fast 10 pCt. aller Patienten Bruchkranke waren, die eine operative Heilung ihres Leidens nachsuchten. In den klinischen Spitälern, wo die hohe und ziemlich gleichmässige Frequenz der Berner und der Lausanner Klinik noch nicht erreicht ist, wächst die Zahl der Radicaloperationen stetig in unverhältnissmässiger Weise.

Der Grund für diese Verhältnisse in der Schweiz liegt nun nicht etwa darin, dass Brüche oder Bruchdispositionen hier häufiger vorkommen als anderswo. Schon a priori scheint für ein Land, das aus so verschiedenen Volksstämmen zusammengesetzt ist, diese Annahme unwahrscheinlich. Sie wird direct widerlegt durch die Untersuchungsresultate bei der Rekrutirung; die Frequenz der Bruchträger entspricht hier derjenigen wie sie anderswo auch constatirt wurde.

Die sich unverhältnissmässig steigernde Zahl der Radicaloperationen hat in der Berner Klinik im Allgemeinen angefangen und es ist zweifellos ein Verdienst Kocher's, dass das Publikum die enge Grenze der operativen Indicationsstellung bei Brüchen, wie sie König in seinem Lehrbuch noch jetzt festhält und wie sie früher auch in der Schweiz gehandhabt wurde, selber durchbrochen hat. Kocher (und seine Schule) hat durch das Zutrauen, welches Publikum und praktische Aerzte ihm entgegenbringen und durch seine operativen Resultate in dieser Sache eine Bewegung ins Leben gerufen, welche auch in wirthschaftlicher Beziehung von

[1]) Die Zahlen sind sämtlich den gedruckten Jahresberichten dieser Anstalten entnommen.

immer grösseren Einfluss wird, auf den hinzuweisen nicht ohne Interesse sein mag.

Es soll hier beispielsweise des Umstandes gedacht werden, dass verschiedene Grossbetriebe (z. B. Bahngesellschaften) nur bruchfreien Leuten Anstellung gewähren, es aber den Angemeldeten —insofern der Arzt Bruch oder Bruchdisposition constatirt,— freistellen, sich operiren zu lassen, um die Anstellung zu erhalten. Da die Stellen sehr gesucht sind, so besinnt sich nach meiner Erfahrung bei dieser Alternative Keiner; ein Theil unserer Radicaloperationen betrifft solche Fälle.

Eine ähnliche Stellung hat in neuerer Zeit das schweizerische Militärdepartement eingenommen[1]): Hernien, welche bei der Rekrutirung constatirt werden, bedingen Dienstuntauglichkeit ihres Trägers. Diese Verfügung kann aber, wenn sich der Mann erfolgreich operiren lässt aufgehoben werden[2]). Es ist sogar, wenn die Operation bald nach der Rekrutenuntersuchung vorgenommen wird, dem Betreffenden die Möglichkeit geboten, mit seiner Altersklasse in die Rekrutenschule einzutreten. Solche Fälle kommen häufig vor. — Von einem höheren Militärarzt, der in den letzten Jahren viele Rekrutenuntersuchungen vorzunehmen hatte, wurde mir übrigens versichert, dass die Zahl derjenigen, die schon radikal operirt sich zur ersten ärztlichen Untersuchung stellen, von Jahr zu Jahr zunimmt.

Eine principielle Bedeutung kommt aber der Stellung der schweizerischen Eidgenossenschaft den Soldaten gegenüber bezüglich der Unfallsversicherung zu:

Der Bund trägt die Haftpflicht für Unfälle, die sich während des Dienstes ereignen; er entschädigt aber „Unfallbrüche“[3])

---

[1]) Den genauen Aufschluss über die Stellung, welche die Schweiz. Eidgenossenschaft den Soldaten gegenüber in dieser Sache einnimmt, verdanke ich der Liebenswürdigkeit des Oberfeldarztes der eidgenössischen Armee Oberst Dr. Mürset.

[2]) Diese Verordnung, die thatsächlich häufig benutzt wird, beweist nur, wie sehr im Allgemeinen der Schweizer an seiner Dienstpflicht hält. Es mögen dabei allerdings ausser den idealen auch materielle Rücksichten (Ersatzsteuer der Dienstuntauglichen) eine Rolle spielen.

[3]) Da einerseits bei der Recrutirung genau auf das Vorhandensein eines Bruches untersucht wird und andererseits beim „Unfall“ in der Regel eine grössere Anzahl von Zeugen zugegen ist und gewöhnlich die ärztliche Untersuchung bald nachher stattfinden kann, so wäre hier der Beweis eines „Unfallbruches“ in höherem Maasse geleistet, als dies in solchen Fällen der gewerb-

nur insofern, als er für die Kosten des operativen Eingriffes (incl. Spitalverpflegung) und für ein Taggeld während der Zeit der dadurch bedingten Arbeitsunfähigkeit aufkommt[1]).

Es scheint mir, dass diese Stellung zugleich die einfachste und humanste ist. Dabei hören die Differenzen in der Auslegung der Unfallsgesetze auf: Jeder Träger eines „Unfallsbruches" hat Gelegenheit sich kostenlos radical kuriren zu lassen. Gezwungen wird Niemand zur Operation. Wer den Eingriff ablehnt, hat eben sein Bruchband zu tragen, wie dies tausend Andere thun, deren Brüche keinen Unfallsereignissen zugeschrieben werden können[2]).

Die wirthschaftliche Seite der Frage der Unfallsbrüche ist mit einer solchen Stellung in einfacher Weise gelöst und ich bin überzeugt, dass in der Schweiz und vielleicht auch anderswo diese Lösung von staatlichen und privaten Unfallsversicherungen mit der Zeit wird adoptirt werden. Dann wird auch die Zeit kommen, wo an der Hand einer grossen Zahl von Autopsien die wissenschaftliche Seite der Frage definitiv geklärt werden kann.

Am Schlusse ist es mir eine angenehme Pflicht, meinem hochverehrten Chef, Herrn Professor Hildebrand für die Ueberlassung des Materials meinen verbindlichen Dank auszusprechen.

lichen oder landwirthschaftlichen Betriebe der Fall ist. — Nach Schönwerth acquiriren von den mit Bruchanlage behafteten Soldaten 4,83 pCt. wirkliche Brüche, während von den ohne Bruchanlage eingestellten 0,39 pCt. bruchleidend werden.

[1]) Meist ist die Operation auf Kosten des Bundes vorgenommen worden. Eine kleine Zahl von Fällen wurde mit einer Aversalentschädigung von ca. frs. 300 abgefunden (entsprechend den Kosten des operativen Eingriffes und der mittleren Höhe des Tagegeldes). Mit dem neuen Militärversicherungsgesetz, das Neujahr 1902 in Kraft getreten ist, geht der Bund noch einen Schritt weiter: während bisher auch langsam — also nicht durch Unfall — im Dienst entstandene Hernien, jeweilen, wenn der Betreffende es verlangte, auf Bundeskosten operirt wurden, so wird jetzt kein Unterschied mehr gemacht zwischen Brüchen, die durch Unfall und solchen, die langsam entstanden sind. Alle im Dienst ausgetretenen Brüche werden durch die Operation auf Kosten der Militärversicherung unter Bezug eines Krankengeldes während der Dauer der Arbeitsunfähigkeit entschädigt.

[2]) Man wäre geneigt zu denken, dass eine solche Stellung allgemein Widerstand finden wird. Es soll aber hier constatirt werden, dass nach dem Bericht des Oberfeldarztes Reclamationen nicht vorgekommen sind, trotzdem — wie ich beifügen möchte — der Schweizer zahlreiche und z. Th. recht nachdrückliche Gelegenheiten zu Reclamationen hat und sie ausgiebig zu benutzen gewohnt ist.

Literatur.

1. Bähr, Bruchschäden und Unfallversicherungsgesetz. Deutsche medic. Wochenschr. 1894. No. 21.
2. Derselbe, Bruchschaden und Unfall. Monatsschrift für Unfallheilkunde. Bd. 2. 1895. S. 264.
3. Bassini, Ueber die Behandlung der Leistenbrüche. Arch. f. klin. Chirurg. Bd. 40. S. 428.
4. Bayer, Der angeborene Leistenbruch. Berlin 1901.
5. Becker, Lehrbuch der Sachverständigenthätigkeit. IV. Auflage. Berlin 1900.
6. Berger, Resultats de l'examen de dix mille observations de hernies recueillies à la consultation des bandages au bureau central du 4 fevr. 1881 au 11 août 1884. Paris 1896.
7. Derselbe, Die Unterleibsbrüche. (Deutsch von Steiner). Berlin 1898.
8. Bilfinger, Zur Frage der Entstehung der traumatischen Hernien. Arch. f. klin. Chirurgie. Bd. 64. S. 159.
9. Blasius, Bruchschäden und Unfallversicherungsgesetz. (Vortrag mit nachfolgender Discussion: Kaufmann, Thiem etc.) Monatsschrift für Unfallheilkunde. Bd. 1. S. 373. 1894.
10. Brandenberg, Hernie und Unfall. Correspondenzblatt für Schweizer Aerzte. S. 74. 1899.
11. von Büngner, Zur Radicaloperation der Hernien. (Resultate der Küsterschen Klinik in Marburg.) Deutsche Zeitschrift für Chirurgie. Bd. 38. S. 549.
12. Czerny (und Marwedel oder Petersen), Jahresberichte der Heidelberger chirurg. Klinik für die Jahre 1897, 1898, 1899, 1900. Beiträge zur klin. Chirurg. Bd. 24, 26, 29, 31.
13. Eonnet, Hernie crurale énorme produit dans une flexion brusque et forcée de la colonne vertebrale. Gaz. hebd. de médecine et de chir. No. 90. p. 1069. 1898
14. Fetz, Die Krankheiten und Unfälle der Arbeiter des Bauloses I der rechtsufrigen Zürichseebahn. Inaug.-Dissert. Zürich 1896.
15. Galin, Ueber Brüche der Leistengegend künstlich-traumatischen Ursprungs. Arch. f. klin. Chirurg. Bd. 60. S. 104.
16. Görtz, Zur Begutachtung der Bruchunfälle. Monatsschr. f. Unfallheilk. Bd. 15. S. 423. 1898.
17. Graser, Die Lehre von den Hernien. Handbuch der prakt. Chirurgie. Bd. 3.
18. Derselbe, Die Bruch-Anlage und -Erkrankung in ihrer Bedeutung für die Militärdiensttauglichkeit. Monatsschrift für Unfallheilkunde. Bd. 6. S. 378. 1899.
19. Helferich, Kann ein Bruch durch Unfall entstehen? Correspondenzbl. des Aerztevereins des Reg.-Bezirks Stralsund. Mai 1888. Nach Ref. in Monatsschr. f. Unfallheilkunde. Bd. 2. S. 216. 1895.

20. Hiestand, Unterleibsbruch und Unfallsbegriff. Veränderter Sep.-Abdr. aus der Zeitschr. f. Versicherungsrecht u. Wissenschaft Zürich 1897.
21. Kaufmann, Handbuch der Unfallsverletzungen. II. Auflage. Stuttgart 1897.
22. Derselbe, Die Untersuchung und Begutachtung der sog. Unfallsbrüche. Vortrag der 56. Versammlung des ärztlichen Centralvereins (mit Discussion: Krönlein, Socin, Kocher). Correspondenzbl. f. Schweizer Aerzte. 1898. S. 713 u. 729.
23. Derselbe, Die Bruchfrage. Monatsschr. f. Unfallheilk. 1898. S. 313.
24. Derselbe, Die Entschädigung der Unterleibsbrüche in der staatlichen Unfallversicherung. Gutachten für den Vorstand der Arbeiter-Unfallversicherungsanstalt für Niederösterreich in Wien. Wien 1900.
25. König, Lehrbuch der speciellen Chirurgie. VII. Aufl. Bd. 2. 1899.
26. Kocher, Ueber Herniendisposition. Correspondenzblatt für Schweizer Aerzte. 1898. S. 354.
27. Derselbe, Zur Taxation eines Unfallsbruches. Ebendaselbst. 1899. S. 526.
28. Kries, Die Rechtsprechung des Reichsversicherungsamtes mit Bezug auf Leisten- (Bauch-, Nabel-, Netz-, Magen-) Brüche und die daraus hergeleiteten Entschädigungsansprüche. Aerztliche Sachverständigen-Zeitung. 1895. No. 19.
29. Lammers, Ein Fall traumatisch entstandenen Bruches. Monatsschr. f. Unfallheilkunde. Bd. 4. 1897. S. 215.
30. Lauenstein, Zur Beurtheilung plötzlich entstandener Hernien vom Gesichtspunkt der Unfallversicherung. Deutsche med. Wochenschr. 1890. No. 26.
31. Derselbe, Ueber Maceven's Radicaloperation der Hernien. Archiv für klin. Chirurgie. Bd. 60. S. 639.
32. Lebensohn, Radicaloperation der Hernien (Resultate der Kocher'schen Klinik in Bern). Deutsche Zeitschrift für Chirurgie. Bd. 48. S. 538.
33. Lindner, Ueber Bauchdeckenbrüche. Berliner Klinik. Heft 49. 1892.
34. Lotheisen, Zur Casuistik der Verletzungen des Bauches. Wiener klin. Wochensch. 1897. No. 1.
35. Mandl: Ueber die fortschreitende Vermehrung der Hernien in der k. u. k. Armee. Der Militärarzt, Wien 1899. No. 9.
36. Maréchaux, Leistenbruch und Unfallversicherungsgesetz. Aerztliche Sachverständigen-Zeitung. 1899. No. 17.
37. Niebergall, Beitrag zur Entstehung der Leistenbrüche. Deutsche militärärztliche Zeitschrift. 1900. No. 6.
38. de Quervain, De la hernie de force. Sem. médicale. 14 mars 1900.
39. Roser, W., Herniologische Streitfragen. Marburg 1887.
40. Derselbe, Wie entstehen die Brüche? Ist ein Unterleibsbruch als ein Unfall zu betrachten? Marburg 1889.
41. Schmidt, Benno, Unterleibsbrüche. Deutsche Chirurgie. Bd. 47.
42. Sick, Ein Fall von Bruchsackruptur durch Trauma. Deutsche Zeitschrift für Chirurgie. Bd. 47. S. 265.

43. Socin, Zur Interpretation des Haftpflichtgesetzes. Correspondenzbl. für Schweizer Aerzte. 1887. S. 545.
44. Steinthal, Die Beurtheilung der Leistenbrüche als Betriebsunfälle. Festschrift des Stuttgarter ärztlichen Vereins, 1897, nach Ref. in Monatsschrift für Unfallheilkunde. 1897. S. 121.
45. Derselbe, Verletzungen und Erkrankungen der Bauchdecken. Handb. der prakt. Chirurgie. Lieferung 8. 1900.
46. Derselbe, Bericht über die chirurgische Abtheilung der evangelischen Diaconissenanstalt zu Stuttgart im Jahre 1898. Beitr. z. klin. Chirurg. Bd. 25. S. 709.
47. Stucki, Zur Frage der Haftpflicht bei Hernienunfällen. Correspondenzbl. für Schweizer Aerzte. 1899. S. 589.
48. Wernher, Zur Statistik der Hernien. Archiv f. klin. Chirurg. Bd. 11. S. 555.
49. Derselbe, Geschichte und Theorie des Mechanismus der Bruchbildung. Ebendaselbst. Bd. 14. S. 162 u. 409.
50. Witzel, Ueber den medianen Bauchbruch. Sammlung klin. Vorträge von Volkmann. No. 10. 1890.
51. Wymann, Beiträge zur Kenntniss und Beurtheilung der Verletzungsfolgen. Inaug.-Dissert. Basel 1897.
52. Zuckerkandl, Ueber den Scheidenfortsatz des Bauchfelles und dessen Beziehungen zur äusseren Leistenhernie. Archiv für klin. Chirurgie. Bd. 20. S. 215.

VII.

(Aus der Basler chirurgischen Klinik.)

Beitrag zur Kenntniss der angeborenen Sacro-coccygealtumoren.

Von

Dr. E. Hagenbach,

Assistent der Klinik.

(Mit 3 Figuren im Text.)

Congenitale Sacrococcygealtumoren oder Sacralanhänge beim Menschen sind vielfach beschrieben und genauen histologischen Untersuchungen unterzogen worden.

Es stimmen die Befunde der verschiedenen Beobachter im Ganzen überein und es sind stets wieder dieselben Elemente, aus denen diese Tumoren aufgebaut sind. Die Einen bieten mehr Abwechslung, indem sie Theile von allen, in diesen Geschwülsten beobachteten Geweben in sich vereinigen, die Anderen weniger, indem sie sich bloss aus einigen Repräsentanten der Gewebe zusammensetzen.

So übereinstimmend die Angaben über die Zusammensetzung der Tumoren bei den verschiedenen Beobachtern sind, so gehen doch die Deutung und die Erklärung der Herkunft, sowohl der ganzen Tumoren, als auch der einzelnen Elemente vielfach auseinander und es spielte namentlich in früherer Zeit die Phantasie der Beobachter bei der Erklärung oft eine grosse Rolle.

So wurden kleinere Sacralanhänge häufig ohne Weiteres nur aus der äusseren Beobachtung am Lebenden als Schwänze bezeichnet, eine Deutung, die nur in der kleineren Zahl der Fälle richtig sein dürfte.

Die Nachrichten über geschwänzte Menschen reichen bis ins Alterthum zurück. Plinius (1) schreibt: et alibi cauda villosa

homines nasci perincitatis eximiae. Auch Herodot, Ktesias und Ptolemaeus werden als Berichterstatter über geschwänzte Menschen genannt.

Reiseberichte aus dem Mittelalter werden als noch reicher an Mittheilungen über menschliche Schwänze angeführt. So heisst es bei Stengel (2): Diximus supra, fuisse inter monstra, quae equorar instum dependulam retro haberent appendicem. Qualem etiam scribit Marcus Polus esse iis, qui iuxta Lanam in provincia Lambri degunt, absque villis quidem, sed in uloeae mensuram excurrentem.

Es handelt sich bei diesen Nachrichten meist um Angabe ganzer Völker oder einzelner Stämme, die geschwänzt gewesen sein sollen, seltener um ein einzelnes Individuum.

Aus neuerer Zeit findet sich bei Mohnicke (3) citirt bei Bartels (4), ein Artikel aus „Globus", illustrirte Zeitschrift für Länder- und Völkerkunde (Bd. 31, 1877), nach welchem Julius Kögel 1838 unter den Javanern und 1848 unter den Dajaks geschwänzte Menschen getroffen hat. Diese Schwänze seien selten länger als zwei Zoll, doch könnten sie den Träger wegen ihrer Steifheit am Sitzen behindern, so dass es die Dajaks nöthig hätten, Löcher in die Ruderbänke zu schneiden, um Raum für ihre Anhängsel zu haben. Diesem Bericht schliessen sich noch Andere an.

In einer späteren Arbeit stellt Bartels (5) eine grosse Zahl von mehr oder minder glaubwürdigen Nachrichten über menschliche Schwänze zusammen. Viele dieser Beobachtungen beruhen, wie der Verfasser selbst angiebt, auf Irrthümern, indem künstliche Anhänge, Bartels nennt sie Costümschwänze, als zum Individuum gehörig aufgefasst wurden. Was ferner die Angaben nicht verwerthbar macht, ist der Umstand, dass keine histologischen, ja in den meisten Fällen nicht einmal grob anatomische Untersuchungen vorliegen, ohne welche die Natur des Sacralabhanges zu bestimmen, unmöglich ist.

Wenn alles Zweifelhafte ausgeschaltet wird, so bleibt nur ein kleiner Rest von Sicherem übrig. Hennig (6) stellt 22 anerkannte Menschenschwänze zusammen. Auch von diesen sind nicht alle histologisch untersucht. Es kann sich also immer noch um blosse Lipome oder auch um teratoide Geschwülste handeln.

Obschon seither mehrere genaue Beschreibungen (7—11) und

Zusammenstellungen von solchen Sacralanhängen vorliegen, so herrschen doch über ihre Genese und ihre Eintheilung noch keine allgemein gültigen Gesetze. Je mehr übereinstimmende Beobachtungen aber vorliegen, um so mehr werden aus diesen allgemeine Schlüsse erlaubt sein. Aus diesem Grunde und da diese Art Tumoren nicht sehr häufig sind, halte ich es für gerechtfertigt, der grossen Zahl von Beschreibungen und genauen Untersuchungen congenitaler Sacralanhänge drei weitere Fälle beizufügen, die ich im Verlauf des vergangenen Jahres Gelegenheit hatte zu beobachten und histologisch zu untersuchen.

Der I. Fall wurde von meinem Vater, Herrn Prof. Hagenbach, beobachtet und mir zur histologischen Untersuchung übergeben.

Am 9. Mai 1900 wurde dem Basler Kinderspital ein halbjähriger Knabe zugesandt wegen mehreren Missbildungen. Vor allem aber beunruhigte die Eltern ein Schwänzchen und sie wünschten dessen Entfernung.

In der Familie des Kindes ist von Missbildungen nur ein Klumpfuss beim Grossvater mütterlicherseits bekannt. Beide Eltern, sowie ein Geschwister sind wohlgestaltet. Die Gravidität der Mutter verlief normal. Sie war weder durch Krankheit noch durch einen Unfall gestört. Auch von einem Schreck oder von Versehen ist nichts bekannt. Auffallend war nur in der zweiten Hälfte ein beständiger Schmerz auf der linken Seite an der Gebärmutter, immer an der gleichen, kleinen Stelle. Die Geburt verlief ohne Störung und das Kind kam ausgetragen zur Welt; doch wurde sofort eine Missbildung des rechten Fusses und das schwanzartige Gebilde neben dem After bemerkt. Der Knabe war immer gesund und munter und entwickelte sich gut; nur beim Entwöhnen traten etwas Darmstörungen auf. An dem Schwänzchen beobachteten die Eltern keine Veränderung.

Beim Eintritt in das Kinderspital wurde folgender Status aufgenommen:

Kräftiges, gesund aussehendes, gut genährtes Kind. Keine Anzeichen von Rachitis. Grosse Fontanelle 2,0 diagonal. Oberkiefer etwas vorstehend, Oberlippe rüsselartig. Die lange Zunge meist gegen dieselbe emporgeschlagen. Kleine schlitzförmige Augen. Ohren gross, abstehend. Linkes Ohr grösser als das rechte mit schlecht gebildeter Helix. Der Gesichtsausdruck ist etwas stumpfsinnig. Am Thorax fällt ein grosser und stark prominenter Schwertfortsatz auf. Abdomen ohne Besonderheiten. Rechter Fuss steht in mässiger Varusstellung; Talus etwas nach vorne luxirt. Der ganze Fuss leicht redressirbar. Die vier ersten Zehen fehlen. Sie sehen aus wie in der Grundphalange abgeschnürt; Reste von diesen sind unter der Haut fühlbar. Sie bewegen sich bei Kitzeln der Fusssohle. Die kleine Zehe ist normal. Das Röntgenbild ergiebt für die erste, zweite und dritte Zehe ein Vorhandensein einer, für die vierte Zehe zweier und für die fünfte Zehe dreier Phalangen. Der linke Fuss ist normal. Die Genitalien sind normal formirt, aber von auffallender Grösse.

Unmittelbar rechts neben dem After hängt ein 7 cm langes keulenförmiges Gebilde herab. Es setzt sich mit einem 1 cm dicken Stiele am rechten Rand des Anus an, die zarte Analhaut etwas ausziehend. 3 cm lang hat die Appendix die gleiche Dicke, dann schwillt sie allmählich zur Dicke einer Pflaume an, verjüngt sich gegen das Ende wieder nach und nach und endigt mit einem scharf abgesetzten 3 mm langen Spitzchen. Die ganze Anschwellung ist 4 cm lang. Stiel und Kopf des Gebildes stehen unter einem bald stumpferen, bald spitzeren Winkel zu einander. Das Ganze ist von normalaussehender, weicher Haut überzogen und trägt kurze Lanugohärchen.

Liegt das Kind ruhig, so hängt die Appendix schlaff herab. Beim Schreien, Husten oder Pressen wird die Haut des Tumors bläulich-roth und der Tumor selbst wird praller und streckt sich etwas. Es findet also eine Art Erection statt. Neben diesem, offenbar auf vermehrter Gefässfüllung beruhendem Strecken, sind noch eigentliche Bewegungen des Anhängsels zu beobachten. Sowohl spontan, als auch namentlich bei Kitzeln in der Analgegend findet in dem Tumor eine wurmartige Bewegung statt und am auffallendsten ist eine Verkleinerung des stets vorhandenen Winkels zwischen Stiel und Kopf der Appendix, so dass der Kopf etwas gehoben wird.

Es erhöht diese Bewegungsfähigkeit des Anhängels die Aehnlichkeit mit einem Schwänzchen ganz bedeutend; wenn sie auch nicht so ausgiebig ist, das man von „Wedeln“ reden kann.

Wie Stiel und Kopf für den Aspect deutlich getrennt sind, so sind sie es auch für das Gefühl. Der Stiel fühlt sich derber und compakter an und ist elastisch. Der Kopf dagegen ist weich, fast fluctuirend. Bei stärkerem Eindrücken fühlt man auch im Inneren des Kopfes consistentere Partien. Die Berührung des Gebildes macht dem Kinde keinen besonderen Eindruck.

Per rectum ist keine Fortsetzung des Stieles zu fühlen, auch fehlen alle Anhaltspunkte für einen Zusammenhang mit dem Steissbein.

Das Schwänzchen wurde am Stiele abgebunden und mit dem Messer abgetragen. Auch hierbei konnte kein deutlicher sich ins Innere fortsetzender Strang beobachtet werden.

Die Heilung verlief ausser einer Bronchitis und eines Darmkatarrhes ohne Zwischenfall.

Schon nach der äusseren Untersuchung des Caudalanhanges konnte man annehmen, dass das Gebilde keine festen Partien, wie Knochen oder Knorpel enthalte. Die Bewegungen des Schwänzchens liessen Muskulatur erwarten.

Ein Längsschnitt durch den Tumor lässt verschiedene Gewebe erkennen. Eine überall derbe Haut umgiebt das Ganze. Der Stiel besteht aus faserigen, theils weissglänzenden, theils bräunlichen matten Zügen. Sie setzen sich unmittelbar in den Kopf fort, in welchem sie sich gabelig spalten. Die Hauptmasse des Kopfes ist durch kleinlappiges Fettgewebe gebildet. Die faserigen Züge wurden schon makroskopisch als Muskulatur angesprochen, was sich im mikroskopischen Präparate bestätigte. Es wurden Längs- und Querschnitte durch Stiel und Kolben angelegt.

Der Querschnitt durch den Stiel ist umrahmt von normaler Haut mit allen ihren Attributen. Schweissdrüsen sind in auffallender Menge vorhanden. Gegen das Centrum zu folgt auf die Haut ein zellarmes Bindegewebe, reich an feinen Gefässen und Zügen glatter Muskulatur. Das Centrum des Querschnittes bildet ein Bezirk Bindegewebe, um welches mehrere quer getroffene scharf von einander getrennte Bündel quergestreifter Muskulatur angeordnet sind. In den Septen, die die einzelnen Muskelbündel von einander trennen, liegen Querschnitte von grösseren Gefässen, bei denen die Dicke der Wand auffällt. Auch Nervenquerschnitte liegen zwischen den Muskelbündeln. Da und dort finden sich Partien von Fettgewebe.

Auf dem Längsschnitte des Stieles überwiegen die Muskelzüge alles Uebrige und bieten das Bild schön ausgeprägter Muskulatur mit Querstreifung.

In den Schnitten durch den Kolben tritt die Muskulatur in den Hintergrund; denn hier haben die Fettzellen die Oberhand. In diesem fallen wiederum die dickwandigen Gefässe auf. Dass Knochen und Knorpelpartien fehlen, liess schon die Palpation des Caudalanhanges erwarten. Es fand sich denn auch mikroskopisch keines der beiden Gewebe; auch wurde vergeblich nach Chordaresten gesucht.

Der Tumor setzt sich somit zusammen aus einem centralen Strang bestehend aus Bindegewebe und quergestreifter Muskulatur, der im Wesentlichen den Stiel bildet, während der Kopf zur Hauptsache aus Fettgewebe gebildet wird und so dem Ganzen einen lipomartigen Charakter verleiht.

Der II. Fall wurde im Züricher Kinderspitale von Herrn Prof. Oscar Wyss beobachtet und mir gütigst zur Publication überlassen. Er reiht sich unmittelbar an den ersten an.

Es handelt sich um einen $2^1/_2$jährigen Knaben, selbst vollkommen gesund und von gesunden Eltern abstammend. Schon bei der Geburt wurde ein Anhängsel neben dem After bemerkt. Die Untersuchung des Kindes im Allgemeinen ergab normale Verhältnisse.

Am linken Umfange des Anus hängt ein 3,5 cm langes und 0,5 cm dickes schwanzartiges Gebilde herab. An der Basis am dicksten, verjüngt es sich allmälig bis zu seinem stumpfen Ende. Ungefähr in der Mitte ist eine stumpfwinklige Abknickung. Der Winkel ist ventral geöffnet. Das Anhängsel ist von normaler, mit Wollhärchen besetzter Haut überzogen, die auf der ventralen Seite feine quere Falten bildet. Die Consistenz ist eine gleichmässig derbe, jedoch durchweg elastische. Nirgends sind harte Theile fühlbar. Eher hatte man das Gefühl, es sei ein Lumen im Inneren vorhanden.

Beim Kitzeln am Anus oder bei Kneifen des Schwänzchens selbst, biegt sich die distale Hälfte ventral bis zu einem rechten Winkel gegen das proximale Stück. Zugleich rückt die Basis etwas nach vorne. Die ganze Bewegung gleicht einer peristaltischen Welle.

Die Appendix wurde hart an ihrer Basis abgetragen. Es zeigte sich auf dem so entstandenen Querschnitt ein centraler, deutlich gegen das umgebende Bindegewebe abgesetzter Strang. Ein Lumen war nicht zu finden.

Fig. 1. Caudalanhang in Ruhe.

Fig. 2. Caudalanhang halb gebeugt.

Fig. 3. Caudalanhang ganz gebeugt.

Auf mikroskopischen Schnitten erweist sich die centrale Partie zusammengesetzt aus einem, in der Mitte gelegenen Bezirk von Bindegewebe, umgeben von ca. 12 Bündeln quergestreifter Muskulatur von sehr variabler Stärke. In den Muskelinterstitien verlaufen Gefässe und Nerven. Das umgebende zellarme Bindegewebe enthält dickwandige Gefässe, Capillaren, glatte Muskulatur und in der Nähe der Haut ist es reich an Schweissdrüsenknäueln. Die Umsäumung bildet normale Haut mit Haarbälgen und Talgdrüsen.

Den centralen Muskelstrang finden wir noch bis in die Schwanzspitze.

Diese beiden Caudalanhänge bieten sozusagen identische Befunde, sowohl was ihre äusseren Erscheinungen anbelangt, als auch in Bezug auf die histologische Structur. Sie sind beide in einfacher Weise aus denselben Gewebsarten aufgebaut.

Der erste Fall unterscheidet sich vom zweiten bloss durch seinen aus einer Fettansammlung bestehenden kolbigen Theil. Man könnte deshalb auf den ersten Anblick versucht sein, den Tumor als gestieltes Lipom aufzufassen. Allein das Vorhandensein quergestreifter Muskulatur, die als centraler Strang zusammenliegt und dem Anhängsel Bewegungsfähigkeit verleiht, macht diese Auffassung unhaltbar..

Die nächstgelegene Bezeichnung dieser Dinge ist „Schwanz“ und in beiden Fällen wurde die Auffassung als solche durch die Bewegungsfähigkeit bestärkt. Es handelt sich zweifellos um zwei Repräsentanten der sogenannten menschlichen Caudalanhänge.

Wesentlich verschieden von diesen zwei einfach aufgebauten Caudalanhängen ist der dritte Fall, der in der chirurgischen Poliklinik der Charité zu Berlin von Herrn Prof. Hildebrand beobachtet und mir gütigst zur histologischen Untersuchung überlassen wurde.

Es handelt sich um ein kleines wohlgebildetes Kind, das hinter dem Anus eine kugelige, kleinapfelgrosse Geschwulst trug. Sie sass mit kurzem, aber scharf abgesetztem Stiel der Unterlage auf und ist von normaler Haut überzogen, die kurze Lanugohärchen trägt. Ein Durchschnitt durch den kugeligen Theil des Tumors lässt abwechselnd hellere und dunklere, festere und lockerere Gewebe erkennen. Auf die ziemlich derbe Haut folgt eine $^1/_2$ cm dicke Rindenschicht aus gleichmässigem straffem Bindegewebe. Der Kern des Tumors ist gebildet durch einen lipomartigen Theil. In diesem sind differente Herde regellos eingelagert. Zum Theil bestehen sie aus compactem Bindegewebe ähnlich der Rindenschicht; zum Theil zeigen sie lockerere Structur, und zum Theil sind es Cysten bis zu Kirschkerngrösse. Diese sind von deutlicher Kapsel umzogen. Ihr Inhalt besteht bei den einen aus einer schleimigen Flüssigkeit, bei den anderen aus einer atherombreiartigen Masse.

An der Abtragungsstelle des Stieles, die unregelmässig geschnitten ist, fällt ein etwa griffeldickes S-förmig gewundenes Gebilde auf, das — ohne praejudiciren zu wollen — am ehesten mit einem Processus vermiformis zu vergleichen ist.

Ein Querschnitt durch den Stiel nahe dem Tumor zeigt einige Gefässlumina, eine runde stecknadelkopfgrosse Cyste und eine ebensogrosse bläulich durchscheinende Stelle, die schon makroskopisch als Knorpel gedeutet werden muss. Auf Querschnitten entfernter dem Tumor fehlt sowohl die runde Cyste, als auch das Knorpelstück. Dagegen findet sich dort eine grössere polygonale Cyste umgeben von Feldern mit papillärem Bau. Es ist dies ein Durchschnitt durch das erwähnte S-förmig gewundene Gebilde.

Somit war schon makroskopisch zu erkennen, dass der Tumor aus mehreren verschiedenen Gewebsarten aufgebaut ist. Ein Lageverhältniss derselben zu einander war nicht zu constatiren. Um über den Character der einzelnen auffallenden Herde Aufschluss zu bekommen, wurden Bezirke aus dem Tumor ausgeschnitten und zur mikroskopischen Untersuchung präparirt. Zur Färbung der Schnitte wurde Haematoxylin- oder Haemalaun-Eosin, Alaun-Karmin und die van Gieson'sche Lösung verwendet.

Zunächst interessirte der Stiel, da bei ihm die übersichtlichsten Verhältnisse zu erwarten waren. Ein hart am Tumor gelegener Querschnitt ergab folgendes Bild: Der Schnitt ist nahezu kreisrund. Die Umsäumung bildet

normale Haut reichlich mit Haarbälgen, Talg- und Schweissdrüsen versehen. Hierauf folgt nach innen eine circuläre Schicht eines festgefügten ziemlich zellarmen Bindegewebes, das von feinen Fasern glatter Muskulatur durchzogen ist. Weiter gegen das Centrum zu lockert sich dasselbe in Bündel und Züge auf und umschliesst so eine Anzahl anderer Gebilde.

Vorerst sind viele Gefässe vorhanden, die durchweg auffallend dicke Wandungen haben und zwar betrifft die Verdickung alle drei Schichten. Dann liegen da und dort Querschnitte ven Nervenbündeln in das Bindegewebe eingestreut.

Das Centrum ist eingonommen durch die schon makroskopisch sichtbare Cyste und das Knorpelstück, Dieses ist hyaliner Natur und hat viele meist einzeln in Kapsel liegende Kerne. Jene erweist sich mikroskopisch als Dermoidcyste, in welche drei grosse der Cystenwand anliegende Talgdrüsen münden.

Ein anderas Bild bietet jene dem S-förmig gekrümmten Gebilde entsprechende polygonale Cyste. Sie ist ringsum von einem gleichmässigen Epithel umsäumt, das aus niedrigeren und höheren Cylinderzellen besteht. Auf dieses folgt nach aussen eine ringförmig angeordnete Schicht glatter Muskulatur. In der Umgebung dieser Cyste liegen massenhaft Drüsen von zusammengesetzt-tubulösem Character. Die einen sind regelmässig und bilden eigentliche Drüsencomplexe, andere sind vielfach ausgebuchtet und nehmen die bizarresten Formen an; sie erinnern an das Bild einer Endometritis hyperplastica; wieder andere sind cystisch erweitert.

Alle Drüsengänge sind mit hohem Cylinderepithel mit basalem Kern ausgekleidet, namentlich deutlich an den etwas erweiterten Partien. Hier sind auch reichlich Becherzellen vorhanden.

Das Ganze ist in Bindegewebe, reich an Spindelzellen, eingebettet; da und dort von glatter Muskulatur durchzogen. Gefässe sind in geringer Menge vorhanden. Eine Regelmässigkeit in der Vertheilung der Gewebe ist schon im Stiele der Geschwulst nicht vorhanden und so ist sie noch weniger in dem kugeligen Theile zu erwarten.

Wie der Stiel, so ist auch der Kopftheil von normaler Haut umgeben mit allen Zubehören, wie Haarbälge, Talg- und Schweissdrüsen. Dann folgt die Rindenschicht, bestehend aus derbem Bindegewebe mit Capillargefässen und Lymphräumen. An einzelnen Stellen ist das Gewebe kleinzellig infiltrirt.

Des Ferneren interessiren im lipomatösen Theil, dem Kern des Kopftheiles, die Cysten und eine speckig aussehende Partie im Centrum des Fettes. Die grösste und regelmässige Cyste stellte sich als Dermoid ohne Besonderheiten heraus. Ihr Inhalt besteht aus Plattenepithelzellen; der fettige Detritus fehlt, woran wohl die Behandlung des Präparates mit Alkohol Schuld ist. Die Cyste ist von circulären Zügen glatter Muskulatur umgeben. Solche findet sich auch noch reichlich in anderen Partien desselben Schnittes.

Die kleineren schon makroskopisch sichtbaren Cysten liegen in dem schwieligen Centrum des Lipoms. Sie sind auf mehreren Schnitten getroffen. Alle haben unregelmässige polygonale Gestalt mit Buchten und ins Lumen vorspringenden Leisten. Alle sind mit Epithel ausgekleidet, bestehend aus

mehr oder weniger hohen einschichtigen Cylinderzellen mit basalem Kern. Für die Höhe der Cylinderzellen gilt im Ganzen die Regel, je grösser die Cyste, um so mehr nähert sich die Gestalt der Zellen der kubischen. Ueber den Inhalt der Cysten konnte nichts constatirt werden. Diese Cysten sind eingebettet in derbes Bindegewebe, in welchem reichlich glatte Muskulatur eingestreut ist. An den zahlreich vorhandenen Gefässen fällt die Dicke der Wandung auf.

In einigen Schnitten sind unregelmässig eingestreut mehrere kleine Herde und namentlich ein grösserer, schon makroskopisch sichtbarer Bezirk von Zellanhäufungen. Sie bestehen aus lymphoidem Gewebe und die grössere Partie kann als Lymphdrüse aufgefasst werden.

Gegen das derbe Bindegewebe, das alle Einzelheiten einschliesst und die Hauptmasse des schwartigen Kerntheiles ausmacht, hebt sich ein besonderes Gewebe scharf ab, das an einigen Stellen zerstreut im Bindegewebe liegt, an anderen Stellen grössere Bezirke für sich ausmacht. Es unterscheidet sich vom Bindegewebe durch viel lockereren feinmaschigen Bau. In dieses Grundgewebe liegen eingestreut Zellen mit hellem Zellleib und grossen blassen Kernen mit Kernkörperchen, da und dort in Theilung begriffen; daneben sind runde präcise Kerne etwa $^1/_4$ so gross wie die grossen blassen.

Die Verschiedenheit dieses Gewebes gegenüber dem Bindegewebe ist namentlich in den nach van Gieson gefärbten Präparaten eklatant. Es bietet absolut das Bild von Neurogliagewebe.

In den Stielschnitten fand sich nichts davon. Es ist also eine Verbindung mit dem Rückenmark ausgeschlossen.

Dieser zuletzt beschriebene Tumor bietet wesentlich verschiedene Befunde gegenüber den beiden anderen. Während diese nur aus Haut, Fett, Muskeln, Nerven und Gefässen bestehen, die eine gewisse Regelmässigkeit in der Anordnung bieten, finden wir hier wirr durcheinander versprengte Abkömmlinge von Haut-, Nerven-, Knorpel-, Rückenmark- und Darmdrüsengewebe.

Obschon alle drei Anhänge congenital sind und im Sitz und der Form etwas Uebereinstimmendes haben, differiren sie doch in ihrer Zusammensetzung so sehr, dass die Auffassung eine verschiedene sein muss.

Die beiden ersten können zweifellos als dieselbe Form angesehen werden. Ihre äussere Gestalt gemeinsam mit der Zusammensetzung aus einem axialen Strange, der von Bündeln quergestreifter Musculatur umgeben ist und der Ueberzug des Ganzen mit Haut führen zu der Bezeichnung „Schwanz".

Es frägt sich nun, hat diese Auffassung anatomische und embryologische Berechtigung? Dabei kommt es darauf an, was man als Schwanz bezeichnen soll und ob der Mensch auf einer gewissen Entwickelungsstufe einen Schwanz besitzt.

Die Definition des Wortes Schwanz hat mehrfache Wandlungen erfahren. Die Frage dreht sich in der Hauptsache um den Anfangstheil desselben.

His (12) sagt anlässlich der Frage, ob der menschliche Embryo einen Schwanz besitzt:

„Als Anfangspunkt des Schwanzes kann gewählt werden:

1. die Befestigungsstelle der unteren Extremität,
2. der Anfang des frei hervortretenden Körperstumpfes,
3. der hintere Rand des Afters.

Die erste in der vergleichenden Osteologie gebräuchliche Auffassung weist His für die Beantwortung der Frage nach Menschenschwänzen ab, da es dabei sinnlos wäre, das Wort Schwanz für die unteren drei Sacralwirbel und das gesammte Steissbein zu verwenden. Auch die zweite Auffassung ist unbrauchbar, da sonst in früher Embryonalzeit das ganze Genital- und Dammgebiet in den Schwanz bezogen wird. His hält sich also an die dritte Auffassung, den Beginn des Schwanzes am hinteren Rand des Afters anzunehmen.

Keibel (18) ist mit dieser Auffassung nicht einverstanden. Er zählt den Beginn des Schwanzes nach den Segmenten ab, wie sie der späteren Wirbeleintheilung entsprechen und verlegt ihn deshalb in das dreissigste Segment.

Dem gegenüber wünscht Waldeyer (19) eine Definition, die mehr dem allgemeinen Sprachgebrauch entspricht. Er fordert, dass das Gebilde rings von Integument umgeben sei, um als Schwanz bezeichnet werden zu können; weshalb er seine Definition folgendermaassen formulirt:

„Als „Schwanz" ist ein Körpertheil zu bezeichnen, welcher Schwanzwirbel und etwaige andere Abkömmlinge caudaler Ursegmente enthält und dabei allseitig vom Integument umgeben ist."

Diese Definition ist mit Rücksicht auf die menschlichen Caudalanhänge gefasst.

Die embryologische Seite der Schwanzfrage ist namentlich durch His (12), Ecker (13), Braun (15), Fol (16), Phisalix (17) und Keibel (18) dahin gelöst worden, dass die menschlichen Embryonen in sehr frühen Entwickelungsstadien (8—12 mm) einen eigentlichen Schwanztheil besitzen. Er setzt

sich aus einem wirbelhaltigen dicken Theil und einem wirbellosen dünnen Theil zusammen. Letzterer wird von His und Braun als „Schwanzfaden" bezeichnet.

Braun kommt bei seinen Untersuchungen über die Entwickelungsvorgänge am Schwanzende bei Säugethierembryonen zu folgendem Resultat:

Für die Affen: Inuus pithecus trägt ein aus lockerem Bindegewebe und Blutgefässen bestehendes, keine Wirbelkörper enthaltendes Caudalrudiment (Schwanzfaden hypertrophisch). Der Chimpanse hat als Ausnahme einen weichen Schwanz. Ebenso der Orang-Utang.

Für den Menschen: Der Embryo besitzt einen Schwanz und zwar einen I. Theil mit Wirbeln, späteres Steissbein (Innenschwanz) und einen II. Theil ohne Wirbel, den Schwanzfaden (Aussenschwanz). Dieser wird resorbirt. Er enthält, nach His, Rückenmark und Chorda. Letztere wird resorbirt.

Weder Mensch noch Affe macht in Bezug auf den Schwanz eine besondere Ausnahme, sondern sie schliessen sich, wie zu erwarten war, den anderen Säugethieren an. Langgeschwänzte Thiere haben einen langen, kurzgeschwänzte einen kurzen Schwanzfaden. Auffallend am Schwanzfaden ist der Reichthum an Nervenfasern. Speciell für den menschlichen Embryo resumirt Keibel: „Es wird kaum erlaubt sein, daran zu zweifeln, dass dem Embryo des Menschen in gewissen Entwickelungsstadien ein deutlicher äusserlich hervortretender Schwanz anzusprechen ist. Auch das kann nicht zweifelhaft sein, dass dieser Schwanz sich beim Embryo einer höheren Ausbildung erfreut, als der bleibende Schwanz des Menschen. Es spricht sich das aus in der Anlage von 6 Caudalsegmenten, die ja 6 Caudalwirbeln entsprechen würden, in dem Vorkommen eines Schwanzdarmes, in dem Verhalten des Medullarrohres mit seinen Spinalganglien und Nerven."

Der Schwanzfaden fällt normaler Weise der Resorption anheim und der wirbelhaltige Theil wird unter Reduction zum unteren Kreuzbein und zum Steissbein. Nimmt man nun an, dass diese Resorption oder Reduction vollkommen oder auch nur theilweise gehindert werde, so kommt ein Individuum mit einem Schwanz oder wenigstens einem Abkömmling des Embryonalschwanzes zur Welt.

Es steht also embryologisch dem Vorkommen geschwänzter Menschen nichts im Wege. Dass die Ausbildung dieser Schwänze verschiedene Vollkommenheit erreichen kann, ist a priori zu erwarten, da die normal vor sich gehende Rückbildung des angelegten embryonalen Schwanzes auf verschiedenen Stufen die Hemmung erleiden kann. Es wäre auch denkbar, dass ein persistirender Theil sich weiter entwickelte.

Eine vollständige Hemmung wird den am besten gebildeten Schwanz bewirken, d. h. ein solcher, der den Thierschwänzen gleich ist, also Schwanzwirbel und Schwanzmusculatur enthält und allgemein vom Integument umgeben ist. Die Zahl der Schwanzwirbel könnte nach Keibel sechs, nach Fol neun betragen, auch wäre eine pathologische Vermehrung nicht unmöglich.

Bei nur theilweiser Hemmung kann es nicht zur Ausbildung von Schwanzwirbeln kommen; aber es können Muskeln als Vertreter der Ursegmente oder auch Chordareste vorhanden sein. Solche Gebilde können in ihrer äusseren Form wenig Schwanzähnliches bieten; sind aber dennoch auf den embryonalen Schwanz zu beziehen.

Wie schon in der Einleitung bemerkt, sind die Mittheilungen von Menschenschwänzen recht zahlreich und es figuriren in den Berichten oft Darstellungen über wohl ausgebildete Schwänze. Die meisten jedoch sind sehr unsicher, da eine anatomische Untersuchung fehlt. Auch die Fälle, in denen angeblich deutlich Knochen gefühlt wurden, sind nicht einwandsfrei, da es sich immer noch um eine normal reducirte Anzahl von Steisswirbeln handeln kann, die bloss in Folge einer Abbiegung nach hinten prominent geworden ist. So verhält sich Fall No. 16 bei Bartels (4) und vielleicht gehört auch die Beobachtung von Braun (20) hierher. Der vielfach citirte Fall von Schwanz mit knöchernem Inhalt von Hennig und Rauber (6) ist der einzige, der genau anatomisch untersucht ist. Numerisch ist auch hier keine Ueberzahl von Steisswirbeln. Es werden aber die zwei im Schwanz befindlichen dennoch als überzählige Caudalwirbel aufgefasst mit der Annahme, dass einige dem Sacrum näher gelegene Wirbel verkümmerten.

Einen weiteren Schwanz mit knöchernem Inhalt beschreibt Lissner (21); leider wurde in eine Amputation nicht eingewilligt, so dass man sich mit dem Palpationsbefunde begnügen muss.

Diesen seltenen Knochen enthaltenden Caudalanhängen, die ja natürlich am ehesten den Namen Schwanz verdienen, stehen die häufiger vorkommenden weichen gegenüber. Von diesen werden zweierlei Formen unterschieden, einmal die frei herabhängenden und dann die von Bartels als angewachsene Schwänze bezeichneten. Von diesen letzteren beschreibt Bartels eine Anzahl, ferner A. Ecker (22) drei Fälle und H. W. Freund (23) einen Fall. Dieser ist genau anatomisch untersucht.

Die grosse Mehrzahl aller menschlichen Schwänze bilden offenbar die weichen, freien, auch Schweineschwänze genannten. Sie bilden auch den grössten Theil der bei Bartels zusammengestellten mehr oder weniger glaubhaften Berichte.

Wenn schon für die knochenhaltigen Caudalanhänge eine anatomische Untersuchung verlangt werden musste, um Aufschluss über ihre Natur zu erhalten, so gilt das noch viel mehr für die weichen Schwanzgebilde, ja es ist ohne histologische Untersuchung nicht möglich, zu entscheiden, ob man es mit einem zufällig in der Sacralgegend hängenden nur äusserlich schwanzartigen Gebilde zu thun hat oder mit einem eigentlichen Schwanzrudimente. Um Letzteres annehmen zu können, muss der Nachweis von Abkömmlingen caudaler Ursegmente erbracht werden.

Als einen spinalen Ueberrest betrachtet Virchow (24) in einem von ihm beobachteten Falle einen derben, central gelegenen bindegewebigen Grundstock, der mit der Steissbeinspitze im Zusammenhang stand und bloss von Fettgewebe und Haut umgeben war.

Einen ähnlichen Fall beschreibt Waldeyer (19). Er fand auch einen bindegewebigen Achsenstrang mit Nerven und Arterien, der von Fettgewebe umgeben war; das Ganze überzogen von normalem Integument. Zum Vergleich untersuchte Waldeyer das knochen- und knorpellose Endstück von Schweine- und Hammelschwänzen und fand ganz den gleichen Bau wie bei dem menschlichen Caudalanhang. Als weiteren Beleg für die Richtigkeit, solche Achsenstränge als spinale Ueberreste zu betrachten, führt Waldeyer eine Beobachtung von J. J. Piatnitzky (25) an, der in einem solchen Caudalanhange Bündel quergestreifter Muskelfasern fand, was auf das ursprüngliche Vorhandensein von Ursegmenten hindeutet.

An diesen Befund schliessen sich meine beiden Fälle unmittel-

bar an. In beiden fand sich ein Achsenstrang, bestehend aus Bindegewebe, Gefässen, Nerven und quergestreiften Muskelfasern. Diese waren im Wesentlichen in der Längsrichtung des Caudalanhanges angeordnet und zu kräftigen Bündeln vereinigt, die bis in die Schwanzspitze reichten. Die Züge quergestreifter Muskulatur sind in diesen Fällen wohl nicht als versprengte Muskeltheile anzusehen, sondern dürfen als eigentliche Muskeln gelten. Dafür spricht ihre Anordnung und nicht zum wenigsten der Umstand, dass sie eine ausgesprochene Function hatten.

Es steht somit nichts im Wege, diese beiden Anhängsel als sogenannte „weiche Schwänze" oder „Caudae suillae" des Menschen aufzufassen. Ueber die Berechtigung, diese Gebilde „Schwanz" zu nennen, sagt Virchow (24): Ein weicher Schwanz ist kein „wahrer" Schwanz, aber auch kein falscher, sondern ein Rudiment eines echten. Es ist ein nicht zu vollkommener Ausbildung gelangter, — aber doch immerhin ein Schwanz, und schlägt vor, diese Art als unvollkommene Schwänze zu bezeichnen. Er unterscheidet somit complete Schwänze, incomplete oder weiche Schwänze und schwanzähnliche Anhänge der Haut.

Bartels (4) theilt die Schwänze nach der Genese in drei Hauptgruppen:

I. Echte Thierschwänze, die durch Atavismus entstanden sind. Sie haben wohl differenzirte und vermehrte Schwanzwirbel.

II. Schwanzbildung durch Hemmung.

a) Freier Schwanz, kurz, konisch mit unverknöchertem, undifferenzirtem Inhalt. Er stammt aus der Periode vor Bildung des Steisshöckers.

b) Angewachsener Schwanz, dreiseitige Form. Unterseite mit dem hinteren Körperende verschmolzen. Unverknöcherte, undifferenzirte Wirbel. Er stammt aus der Steisshöckerperiode.

III. Schwanzbildung durch Wachsthumssteigerung.

a) Lang, dünn. Schweineschwanzform. Unverknöcherter Inhalt. Stammt aus der Periode des embryonalen Schwanzes.

b) Kurze Stummelform. Knöcherner Inhalt ohne Vermehrung der Wirbelzahl. Stammt aus der Periode nach Verschwinden des Steisshöckers.

Diese Eintheilung der Caudalanhänge ist die exakteste und immer noch anerkannt. Unsere beiden Fälle wären unter III a

einzureihen, sowohl nach der äusseren Gestalt als auch nach dem Inhalt. Nach Bartels wäre ihre Entstehung also auf eine abnorme Wachsthumssteigerung des embryonalen Schwanzes zu beziehen. Dem entgegen leiten His (12) und Braun (15) die weichen menschlichen Schwänze vom Schwanzfaden ab, der sich normaler Weise in früher Zeit zurückbildet. Es handelte sich somit nicht um eine Steigerung, sondern um eine Hemmung in der Entwickelung.

Die äussere Gestalt und das Vorhandensein eines Achsenstranges, sowie das Fehlen der Wirbel im Innern lassen die Abstammung vom Schwanzfaden sehr wahrscheinlich erscheinen.

Waldeyer führt gegen diese Auffassung die Thatsache an, dass die weichen Menschenschwänze sich völlig gleich verhalten dem bleibenden Endstück der Thierschwänze. Für diejenigen menschlichen Caudalanhänge, die quergestreifte Muskulatur enthalten, hat die Ableitung vom Schwanzfaden jedenfalls Schwierigkeit, da dieser keine Ursegmente enthält.

Warum diese Missbildung aber, sei es durch Hemmung oder Steigerung in der Entwickelung, zu Stande kommt, ist wie bei den meisten congenitalen Störungen dunkel. Erklärungen wie Versehen der Mutter, wie Hennig (6) annimmt, oder besonderes Gelüste der Mutter, während der Schwangerschaft nach einem Schafschwanz, wie es in einem bei Bartels (5) citirten Falle angegeben wird, können nicht in Betracht kommen. Eine wahrscheinlichere Ursache bilden die vielfach beschuldigten amniotischen Stränge. Sie sind sicher die Ursache der schwanzartigen Hautanhänge, die an allen möglichen Körperstellen beobachtet werden. Schwerer sind sie zur Erklärung eigentlicher Schwanzrudimente zu verwenden. In unserem ersten Falle läge es nahe, an ein Vorhandensein solcher Stränge, bei Mangel an Fruchtwasser, zu denken, da das Fehlen der Zehen und das Bestehen eines Klumpfusses zugleich damit erklärt wären. Doch ist das auch nicht zwingend, da ein Zusammentreffen mehrerer Missbildungen auch sonst die Regel ist. Auch bestanden noch Abnormitäten, die unmöglich auf amniotische Stränge können bezogen werden, wie die Gestaltung des eines Ohres und die auffallend starke Entwickelung der Genitalien. Es soll nicht unerwähnt bleiben, dass Letzteres von H. W. Freund (23) in seinem Falle von Schwanzbildung auch beobachtet wurde. Sollte das öfters vor-

kommen, so könnte man im Sinne von Bartels von einer Steigerung der Entwickelung am hinteren Körperende sprechen.

Ausser dem Zusammentreffen mit anderen Missbildungen haben die Caudalanhänge wenig praktische Bedeutung. Sie können allenfalls dem Träger beim Sitzen hindern oder durch äussere Laesionen geschwürig werden, was sie dem Messer des Chirurgen überliefert. Die Berichte von besonderer Wildheit oder Bösartigkeit der Schwanzmenschen ermangeln der Bestätigung.

Wie schon erwähnt, ist der dritte Fall von ganz anderer Zusammensetzung als die beiden ersten und deshalb ist die Deutung auch eine ganz andere.

Wegen der Anwesenheit von Abkömmlingen der verschiedensten Gewebe muss man den Tumor als Teratom bezeichnen. Aehnliche Geschwülste in dieser Gegend sind unter dem Namen angeborene Sacro-Coccygealtumoren massenhaft beschrieben. Grössere Abhandlungen gaben Lotzbeck(26), Förster(27), Braune(28), dann Calbet (8), Borst (9), Stolper (10), Kiderlen (11).

Von den in der Kreuzbeingegend vorkommenden angeborenen Tumoren sind vorerst alle diejenigen abzutrennen, die mit dem Rückenmarkskanal communiciren, ferner diejenigen, die zweifellos einen zweiten Fötus in sich bergen.

Durchgeht man die Beschreibungen der Uebrigen, so findet sich eine auffallende Uebereinstimmung in der Zusammensetzung dieser Geschwülste. Es kehren stets dieselben Gewebsarten wieder, bald mehr, bald weniger reichlich vertreten. Diese Reichhaltigkeit an verschiedenen Gewebsarten hat mancherlei Deutungen der Genese dieser Tumoren verursacht. Bei dem Bekanntsein von parasitären Missbildungen lag es nahe, alle die Tumoren, die Vertreter mehrerer Keimblätter aufwiesen, als fötale Inclusionen zu bezeichnen.

Nun besteht aber eine ununterbrochene Reihe von der einfachen sacralen Dermoidcyste bis zu den complicirtesten Bildungen, wo Knochen-, Nerven- und Darmgewebe neben und durcheinander liegen. Ferner sind die zahlreichen Fälle, wo Knochen- und Knorpelgewebe fehlt, dagegen Darm- und Nervengewebe reichlich vertreten ist, schwer als fötale Inclusionen aufzufassen.

Schon Lotzbeck verlangt, um einen Sacraltumoren als fötale Inclusion auffassen zu können, müsse er nicht nur die heterogenen

Gewebsarten enthalten, sendern diese müssten auch zu einem Stücke des Körpers verbunden sein (z. B. Extremitäten) oder es sollten Bildungen in der Geschwulst sein, welche in der Zusammensetzung ausgebildete Organe des Respirations-, Circulations- oder Verdauungsapparates darstellen.

Da aber die Herkunft mancher Gewebe unklar war, musste die Phantasie aushelfen; mit deren Hilfe denn auch die zufälligsten Gewebsformen zu irgend welchen Organtheilen geformt wurden, um den unerklärlichen Tumor als fötale Inclusion auffassen zu können (z. B. Fausto Buzzi (29)).

Als Luschka die Steissdrüse entdeckt hatte, wurde sie für die Entstehung der Sacraltumoren verantwortlich gemacht. Nachdem aber ihre Zusammensetzung aus Gefässen klar geworden und ihr das Ansehen als Drüse genommen worden war, konnte sie auch nicht mehr zur Erklärung der drüsigen Cysten dienen.

Fötale Inclusion und Luschka'sche Drüse reichen also nicht zur Erkläruug der Herkunft dieser Tumoren.

Die Abkömmlinge der Haut, die Dermoide, können analog den Dermoiden an anderen Körperstellen erklärt werden. Knochen und Knorpel werden auf Wirbelanlagen und Chorda zu beziehen sein. Nicht so einfach liegt die Sache für die Darm- und Rückenmarksbestandtheile. Für ihre Herkunft liegt es nahe, das Ende des Darmkanales und des Rückenmarkes anzusprechen; es müsste dann aber ein Zusammenhang zwischen diesen Theilen und dem Tumor vorhanden sein oder eine Defectbildung, namentlich in Fällen, wo der Tumor eine ganze Darmschlinge enthält, wie Middeldorpf (30) beschreibt und wie in unserem Falle, nur in kleinerem Maassstabe, auch gefunden wurde.

Middeldorpf führt das Auftreten dieser Darmschlinge und der Darmabkömmlinge überhaupt auf ein Persistiren des embryonalen postanalen Darmtheiles zurück. Dieser Auffassung schliesst sich Hildebrand (31) an zur Erklärung der Cysten mit Darmepithel.

Zur Erklärung der Rückenmarksbestandtheile, die in diesen Teratomen auftreten, sprechen Torneux und Herrmann (32) die von ihnen gefundenen Rückenmarkreste an, die sogenannten „Vestiges médullaires coccygiens", welche bei der normalen Rückbildung des unteren Rückenmarksendes eine Zeit lang per-

sistiren. Ohne Weiteres erklärt das nur die dorsal vom Steissbein gelegenen Tumoren, für die ventral gelegenen müsste ein Auswandern der Rückenmarksreste angenommen werden. Ritschl (33) sieht darin kein Hinderniss, die Vestiges médullaires zur Erklärung der Rückenmarkselemente heranzuziehen, da er es bei dem in diesen Tumoren herrschenden allgemeinen Durcheinander für wohl möglich hält, dass Theile, die dorsal von der Wirbelsäule liegen, ventral zu liegen kommen.

Nasse (34) spricht sich gegen diese Möglichkeit aus. Er setzt überhaupt einigen Zweifel in die Erklärung der Platten- und Flimmerepithelcysten aus dem Medullarrohr, sagt aber: Wollte man die Cysten mit Platten- und Flimmerepithel auf das Medullarrohr zurückführen, so müsste man die Anlage der Tumoren auf eine sehr frühe Zeit zurückführen, in welcher noch Darm- und Medullarrohr zusammenhängen, also bevor von den Vestiges coccygiens die Rede sein kann.

Ebenso wendet sich Hildebrand (31) gegen die Ritschl'sche Erklärung, indem er eine Verlagerung der Rückenmarksreste ohne Steissbeindefect nicht für möglich hält. Er fand ausserdem directe Beziehungen zwischen den Nervenelementen und den Darmelementen, indem er Cysten mit Cylinderzellen traf, in welchen auch Rückenmarkssubstanz vorhanden war. Diese Verbindung ist einzig dadurch zu erklären, dass man die Bildung auf dasjenige embryonale Gebilde zurückführt, das beide Gewebe in einander übergehend enthält, auf den Ductus neurentericus.

Diese von Nasse angedeutete und von Hildebrand durch Thatsachen begründete Erklärung der Rückenmarkselemente schliesst sich an diejenige von Middeldorpf an und beide bilden zusammen die gegenwärtig gültige Erklärung für die Genese der sacralen Teratome.

Es findet eine Abschnürung des postanalen Darmes und des Ductus neurentericus statt und ausserdem tritt durch unbekannten Anstoss eine Weiterentwickelung ein, so dass aus den Zellen mit Nervenabstammung Rückenmarksgewebe und aus den Zellen mit Darmabstammung Cysten mit Darmepithel, ja mit functionirenden Becherzellen, entsteht, wie es in unserem Falle an vielen Stellen der Fall war, oder es bildet sich eine Darmschlinge aus in kleinerem Maassstabe, wie in unserem Tumor, oder in grösserem Maassstabe, wie Middeldorpf beschreibt.

Somit sind diese Tumoren aus embryologischen Thatsachen erklärt und es braucht keine Anstrengung der Phantasie, um sie als foetale Inclusionen auffassen zu können.

Durch verschiedene Eigenschaften gewinnen diese Tumoren eine gewisse practische Bedeutung, vielmehr als die Caudalanhänge. Sie können durch ihre Grösse verhängnissvoll werden, indem sie die Geburt des betreffenden Kindes beeinträchtigen. Glücklicherweise sollen Kinder mit Sacraltumoren nach Goldschmidt (35) besonders häufig in Schädellage geboren werden, so dass die Entwickelung der nachfolgenden Geschwulst weniger Schwierigkeiten macht. Aber auch nach der Geburt können Störungen von Seiten der Geschwulst auftreten. Wieder ist es die Grösse, die hinderlich sein kann; dann sind sie allen möglichen Insulten ausgesetzt, die leicht zur Infection und Vereiterung führen, ein Zufall, der in dem maschigen Gewebe, wo einer Verbreitung der Infection nichts im Wege steht, bedenkliche Folgen haben kann. Ferner ist nicht ausser Acht zu lassen die Möglichkeit einer malignen Degeneration.

Aus allen diesen Gründen ist die Entfernung dieser Tumoren indicirt, was bei den nach aussen entwickelten und gestielten keine Schwierigkeit bietet. Sind sie jedoch sehr gross und breitbasig aufsitzend oder gar ins Beckeninnere entwickelt, so können aus der Blutung und den Beziehungen zu den Beckenorganen für die Entfernung bedeutende Schwierigkeiten erwachsen. Zur Abtragung der mehr oder weniger breit gestielten wurde von Lotzbeck (26) zur Verhinderung von Blutung und Infection die galvanokaustische Schlinge angerathen. Mit der gegenwärtigen Technik kann man unbesorgt die Entfernung mit dem Messer riskiren. Die Hauptsache bei allen diesen Tumoren wird sein, dass man nicht eine Spina bifida übersieht; dann wird man sich vor unliebsamen Ueberraschungen bewahren.

Trotzdem die beiden Fälle von menschlichen Caudalanhängen und der Fall von sacralem Teratom als vollkommen verschiedene Gebilde aufgefasst werden müssen, haben sie doch gemeinsam, dass ihre Genese auf Entwicklungsstörungen am hinteren Stammesende des Menschen in früher Embryonalzeit zu beziehen ist, und zwar sind die Caudalanhänge zu erklären aus Persistiren und event. Wachsthum von Steisshöcker und Schwanz-

faden, während die sacralen Teratome ihre Entstehung nicht zurückgebildeten Theilen des postanalen Darmtheiles und des Ductus neurentericus verdanken.

Zum Schlusse spreche ich den genannten Herren für die gütige Ueberlassung der Tumoren und der dazugehörigen Krankengeschichten meinen aufrichtigsten Dank aus.

Herrn Prof. Hildebrand gebührt noch mein besonderer Dank für die freundliche Unterstützung bei der Abfassung der Arbeit.

Literatur.

1. Plinius, Hist. natur. VI. 2.
2. Stengel, „De monstris et monstrosis". Ingolstadt. 1647.
3. Mohnike, „Ueber geschwänzte Menschen". Münster. 1878.
4. Bartels, „Ueber Menschenschwänze". Arehiv f. Anthropologie. Bd. XIII. S. 1.
5. Bartels, „Die geschwänzten Menschen". Archiv für Anthropologie. Bd. XV. S. 45.
6. Hennig und Rauber, „Ein neuer Fall von geschwänztem Menschen". Virchow's Archiv. Bd. 105. S. 83.
7. Index Catalogue of the library of the surgeon generals-office, united states army Washington (vollständige Literaturangabe bis 1891). T. XII.
8. Calbet, „Contribution à l'étude des tumeurs congénitales d'origine parasitaire de la région sacro-coccygienne". Thèse de Paris. 1893.
9. Borst, „Die angeborenen Geschwülste der Sacralregion". (Zusammenfassendes Referat.) Centralbl. f. allg. Pathol. und pathol. Anatomie von Ziegler-Kahlden. 1898. IX. Bd. No. 1. S. 449.
10. Stolper, „Die angeborenen Geschwülste der Kreuzsteissbeingegend". Deutsche Zeitschr. f. Chirurgie. 1899. Bd. 50. S. 207.
11. Kiderlen, „Die teratoiden Geschwülste der Kreuzsteissbeingegend etc." Deutsche Zeitschr. f. Chirurgie. 1899. Bd. 52. S. 87.
12. His, „Ueber den Schwanztheil des menschlichen Embryo". Archiv für Anatomie und Physiologie. Anat. Abtheilung. 1880. S. 431.
13. Ecker, „Besitzt der menschliche Embryo einen Schwanz?" Ebenda. S. 421.
14. Ecker und His, Replik und Compromisssätze von Ecker nebst Schlusserklärung von His. Ebenda. S. 441.
15. Braun, „Entwicklungsvorgänge am Schwanzende bei Säugethieren". Ebenda. 1882.

16. Fol, „Description d'un embryon humain de 5mm etc.“ Recueil zoologique suisse. 1884. T. I. No. 3.
17. Phisalix, „Etude d'un embryon humain de 10mm“. Archiv de zoolog. expériment. et génér. 1888. T. VI.
18. Keibel, „Ueber den Schwanz des menschlichen Embryo“. Archiv für Anat. und Physiol. Anat. Abth. 1891. S. 356.
19. Waldeyer, „Die Caudalanhänge des Menschen“. Sitzungsberichte der königl. preussischen Akademie der Wissenschaften zu Berlin. Sitzung der physik.-mathem. Classe vom 9. 7. 1896.
20. Braun, „Ueber rudimentäre Schwanzbildung bei einem Menschen“. Arch. f. Anthropol. Bd. XIII. S. 417.
21. Lissner, Schwanzbildung beim Menschen“. Virchow's Archiv. Bd. 99. 1885. S. 191.
22. Ecker, „Zur Lehre von den embryonalen Ueberbleibseln in der Regio sacro-coccygea. Archiv für Anthropol. Bd. XIII. S. 483.
23. Freund, „Schwanzbildung beim Menschen“. Virchow's Archiv. Bd. 104. 1886. S. 531.
24. Virchow, „Schwanzbildung beim Menschen“. Berliner klin. Wochenschrift. 1884. No. 47. S. 745.
25. Piatnitzky, „Zur Frage über die Schwanzbildung beim Menschen“. Dissert. inaug. Moskau. 1893.
26. Lotzbeck, „Die angeborenen Geschwülste der hinteren Kreuzbeingegend“. München. 1858.
27. Förster, „Die Missbildungen des Menschen“. Jena. 1861.
28. Braune, „Die Doppelbildungen und angeborenen Geschwülste der Kreuzbeingegend. Leipzig. 1862.
29. Fausto Buzzi, „Beitrag zur Kenntniss der angeborenen Geschwülste der Sacrococcygealgegend“. Virchow's Archiv. Bd. 109. 1887. S. 9. II. Fall.
30. Middeldorpf, „Zur Kenntniss der angeborenen Sacralgeschwülste“. Virchow's Archiv. Bd. 101. 1885.
31. Hildebrand, „Ueber angeborene Geschwülste der Steissbeingegend“. Archiv für klinische Chirurgie. Bd. 49. Heft 1.
32. Tourneux und Herrmann, „Sur la persistance de vestiges médullaires coccygiens etc.“ Journal de l'anat. et de la physiol. 23me année. 1887.
33. Ritschl, Bruns' Beiträge zur klin. Chirurgie. Bd. VIII. S. 557.
34. Nasse, Langenbeck's Archiv. Bd. 45.
35. Goldschmidt, „Sacraltumoren und ihr Einfluss auf Schwangerschaft und Geburt“. Inaug.-Dissert. Berlin. 1897.

VIII.

(Aus der Basler chirurgischen Klinik.)

Ueber einige operativ behandelte Fälle von Obstruction des Darmlumens.

Von

Dr. W. Courvoisier,

Assistent der Klinik.

(Mit 3 Figuren im Text.)

In den Jahren 1900 und 1901 sind in der chirurgischen Klinik zu Basel die im Folgenden erwähnten Fälle von Obstruction des Darmlumens operativ behandelt worden. Ihre Veröffentlichung mag durch manche interessante Einzelheiten gerechtfertigt sein.

Es handelt sich um:

I. Congenitale Stenosen.
II. Drei Fälle von Invagination.
III. Volvulus der Flexura sigmoidea.
IV. Innere Incarceration.
V. Zwei Fälle von Abschnürung durch peritonitische Stränge.
VI. Abschnürung durch den verwachsenen Wurmfortsatz.
VII. Abschnürung durch ein Meckel'sches Divertikel.
VIII. Drei Fälle von Dickdarmstenose durch Carcinom.[1])

I. In gewissem Sinne darf wohl der erstgenannte Fall, was die Multiplicität von Entwicklungsstörungen am selben Individuum betrifft, als Unicum gelten.

Es handelt sich um einen zwei Tage alten Knaben, das achte Kind gesunder Eltern. Seit der Geburt erbricht derselbe von Zeit zu Zeit Meconium mit Schleim und entleert per urethram hie und da dünnen, grünlich-bräun-

---

[1]) Wir haben bei dieser Zusammenstellung diejenigen Fälle unerwähnt gelassen, bei denen es sich um Verengerung oder Stenose des Darmlumens in Folge Perityphlitis, Druck durch Tumoren von aussen her u. A. handelte.

lichen Darminhalt und urinähnliche Flüssigkeit. Jeder Versuch der Ernährung scheitert an sofort auftretenden drohenden Symptomen von Asphyxie.

Das Kind liegt beinahe regungslos da, ist äusserst schwach, im Gesicht cyanotisch. Die Haut ist trocken, gelbbräunlich, die Athmung oberflächlich. Ueber beiden Lungen sind vorn und hinten verbreitete Rasselgeräusche hörbar. Die Herzaction ist beschleunigt, wechselt in der Frequenz zwischen 120—150 Schlägen. Aus Mund und Nase quillt schubweise unter Würgbewegungen und Verstärkung der Cyanose zäher mit meconial aussehender Brühe ver-

Fig. 1.

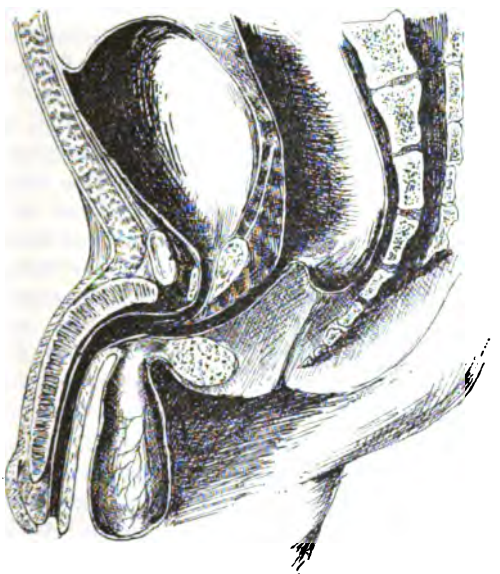

Atresia ani urethralis.

mischter Schleim. Jeder Versuch einer Exploration der Mundhöhle scheitert an sofort auftretender Athemnoth bei heftigen Brechbewegungen.

Aeusserlich sind an Kopf, Hals und Thorax keinerlei Abnormitäten sichtbar. Der Leib wölbt sich kugelig vor, ist prall gespannt; Schall über dem Abdomen durchweg tympanitisch. Am Nabel hängt ein 6 cm langer, gewundener, eingetrockneter Nabelschnurrest. Im ödematös geschwellten Scrotum sind nicht deutlich die Testikel fühlbar. Die Glans penis ist angeschwollen, mit Meconium beschmiert, das sich stossweise aus dem normal gelegenen Orificium externum urethrae, während unserer Beobachtung ohne Urinbeimischung entleert. Die rechte obere Extremität weist typische Klumphand bei Fehlen des Daumens und partiellem Defect des Radius auf.

An Stelle des Anus findet sich medial am Damm, ca. 1 cm nach hinten

vom Scrotalansatz eine kleine, etwas geröthete Hautstelle, unter welcher weiches Gewebe zu fühlen ist.

Von medialem Perinealschnitt aus wird auf den Mastdarmblindsack eingegangen in der Absicht diesen nach Unterbindung und Trennung eines vermuthlich vorhandenen Recto-urethral-Fistelganges einzunähen, zu eröffnen und zu drainiren. Zunächst stösst man auf einen im subcutanen Gewebe unter der erwähnten Hautstelle sich anheftenden soliden, stricknadeldicken, bindegewebigen, in gelbliches Perinealfett eingebetteten Strang, der um die Spitze des Os coccygis nach oben zieht und bis zum blindsackartig endenden Dickdarm führt. Nach seiner Durchtrennung und nach Resection des die klare Einsicht verdeckenden Steissbeines lässt sich mühelos der vom Darm schräg nach vorn unten zum Anfangstheil der Urethra hinziehende ca. 3 mm dicke, dünnwandige Fistelgang freilegen. Während dieser Manipulationen gehen mehrfach Flatus und Meconiumschübe aus der Urethra ab. Nach doppelter Ligatur und Durchtrennung des Stranges kann der buchtige Mastdarm herabgezogen, eingenäht und eröffnet werden, wobei sich Meconium, jedoch in erstaunlich geringer Menge entleert. Nach Ueberwindung hindernder Mucosafalten lässt sich ein Gummidrain ca. 3 cm tief einführen, aus dem sich aber selbst bei Spülung nur tropfenweise meconiumähnlicher Darminhalt entleert.

War auf diese Weise das untere Darmende sicher freilegt, so besserte sich doch der Allgemeinzustand in keiner Weise. Anhaltend trat per os unter Würgbewegungen Darminhalt aus, während per anum nur selten schleimiger grünlicher Brei ausgepresst wurde.

Es war deshalb wohl die Annahme berechtigt, dass eine zweite vielleicht nur partielle Darmstenose in einem höher gelegenen Gebiet vorliege. Durch eine Laparotomie links vom Nabel, 48 Stunden nach der ersten Operation wurde Einsicht geschaffen. Bei Eröffnung des Abdomens quoll aus dessen linker Hälfte ein über hühnereigrosser, cystischer, mässig dünnwandiger, durchscheinender Tumor hervor, von sehr weicher Consistenz, der mit breiter Basis links von der Wirbelsäule in der Nierengegend festsass und am Grund umgeben war von einer Anzahl kleinerer leicht beweglicher, gleichgebauter Cysten. Zwischen Darmschlingen liess sich klare gelbliche Peritonealflüssigkeit auspressen, welche wenig polynucleäre Leucocythen enthielt (Cultur steril). Nirgends fanden sich am Darm Zeichen von Stenosen, alle Schlingen waren gleichmässig aufgetrieben, durch die Tumoren nach rechts gedrängt. Die erste und grösste der Cysten wurde nach Einnähen in die Bauchwunde eröffnet und entleerte klaren, gelblichen, nicht urinös riechenden, sterilen Inhalt.

Da auch jetzt nach Beseitigung einer eventuell durch Tumor bedingten Druckwirkung auf den Darm weder mehr Meconium per anum abging, noch das Erbrechen sich einstellte, musste immer sicherer angenommen werden, dass man es mit einer Oesophagusstenose zu thun hatte. Ob diese eine partielle war, oder ob vollständiger Verschluss mit Oesophago-Trachealfistelbildung vorlag konnte nicht entschieden werden.

Das Kind erholte sich vom zweiten Eingriff nicht mehr, verfiel bei anhaltendem Erbrechen in tiefen Collapszustand und starb $13^1/_2$ Stunden nach der Operation.

Die Obduction wies zunächst einen völligen Oesophagusverschluss auf, indem etwas unterhalb des Aditus laryngis die nicht wesentlich hypertrophirte Wand der Speiseröhre blindsackartig endigte. Von hier an fehlte ein Lumen und nur ein bindegewebig-muskulöser Strang stellte die Verbindung zwischen dem oberen und dem von der Bifurcation der Trachea an bis zur Cardia wohl erhaltenen unteren Abschnitt des Oesophagus dar. Dieser letztere war an seinem oberen Ende fest mit der Hinterwand der Trachen verwachsen, sein Lumen mündete in die Luftröhre, ca. 1,3 cm oberhalb der Bifurcation. Durch die halbmondförmige, nach oben concave Oeffnung gelangte eine eingeführte Sonde mühelos in den Magen, welch letzterer, wie auch der gesammte Dünn- und Dickdarm mit meconialem Inhalt gefüllt war. Im ganzen Darmtractus fanden sich keinerlei Zeichen von Stenose. Milz, Leber und rechte Niere erwiesen sich intact, die rechte Nebenniere war im Verhältniss zur linken zu klein. Beide Lungen waren normal, in ihren grösseren Bronchialäsen mit zähem Schleim gefüllt. Das Herz, von entsprechender Grösse, wies im rechten Ventrikel eine balkig hypertrophirte Wandung auf, an der Pulmonalis mangelte eine dritte Klappe, sodass nur zwei seitliche den Schluss bildeten. Das Foramen ovale war offen.

Die Verhältnisse am Mastdarm entsprachen vollkommen den bei der Operation gefundenen. Das Rectum war stark dilatirt, seine Wand nicht verändert, vorzüglich nicht in hypertrophischem Zustand. Der unterbundene Fistelgang mündete nahe dem Ende des (eröffneten und eingenähten) Blindsackes und nach vorn unterhalb der Prostata in die Urethra. Diese letztere selbst wies in ihrem ganzen Verlauf keinerlei Abnormitäten auf, höchstens war das Orificium externum etwas abnorm weit, die Fossa navicularis vertieft. Auch das oberhalb der Einmündungsstelle der recto-vesicalen Fistel gelegene Stück der Harnröhre erwies sich als intact, als in keiner Weise dilatirt. Die Blase, mit wenig trübem dünnflüssigem Inhalt gefüllt, war weder erweitert, noch auffallend hypertrophisch, wenn schon der muskulöse Theil ihrer Wand in geringem Grade verdickt erschien. Viel auffallender war, dass nur auf dem rechten Flügel des Trigonum Lieutaudi eine Ureterenöffnung konnte gefunden werden, links aber eine solche fehlte. Mit Leichtigkeit war rechts der Harnleiter verfolgbar bis zum Nierenbecken, trotz aller Mühe jedoch liess sich links kein ihm entsprechender Strang finden. Nur bindegewebige Züge liessen sich isoliren, welche von der Hinterseite des Blasenfundus nach der Gegend hinzogen, wo die bei Beschreibung der zweiten Operation erwähnten Cysten retroperitoneal neben der Wirbelsäule aufsassen. Keiner derselben durfte mit Bestimmtheit als der vielleicht secundär obliterirte Ureter angesprochen werden.

Von einer linken Niere war keine Spur zu entdecken, und an der ihr entsprechenden Stelle lagerten, von zartem Peritoneum überzogen, die erwähnten Cysten, von denen die grösste, wie oben erwähnt, in die Bauchwand eingenäht war. Alle hingen eng zusammen, und waren mit dem nämlichen, bereits beschriebenen Inhalt gefüllt, wiesen verschieden dicke, z. Th. fast papierdünne Wandungen auf, von denen hier und da Septen nach dem Cavum vor-

ragten, nirgends jedoch waren Communicationsöffnungen zwischen den einzelnen Hohlräumen nachweisbar.

Die linke Nebenniere erwies sich als bedeutend vergrössert bei normalem Durchschnitt und lag an der oberen Circumferenz des Cystenconvolutes.

Waren rechts die Gefässverhältnisse vollständig normale, so stiess man linkerseits im Gebiet der Arteria renalis auf eigenthümliche Verlaufsanomalie. Schon an der Abgangsstelle war das Gefäss verdünnt, theilte sich dann in mehrere strahlenförmig divergirende fadenförmige Aestchen, die sich theils nach dem Gebiet der Glandula suprarenalis, theils nach den Cysten hin begaben. Aehnlichen Verlauf nahmen die Zweige der Vene.

Waren in der Wand der Cysten auch keinerlei Reste von Nierensubstanz zu finden, so durfte man doch wohl aus der Lage dieser Gebilde, sowie dem Verlauf der Nierengefässe schliessen, dass es sich um mangelhafte Anlage, besser wohl cystische Degeneration der linken Niere handelte.

Der Fall dürfte, was zunächst die Rectourethralfistel anbelangt, den vielfach beschriebenen Fällen von Atresia ani urethralis angereiht werden, deren Typus Ahlfeld[1]) in seinem Atlas auf Tafel XXXVIII, Fig. 17, abbildet nach einer von Witt[2]) gemachten Beobachtung. Wir haben ein Bild unseres Falles entworfen, woraus die Aehnlichkeit mit jener Ahlfeld'schen Figur ersichtlich ist. Die Verhältnisse dieses Fistelverlaufes bieten keinerlei Abweichungen vom bisher beobachteten Schema. Wohl aber ist zunächst die Combination mit Verschluss und Fistelbildung am oberen Ende des Darmtractus auffallend, abgesehen von den übrigen noch zu besprechenden Missbildungen.

Congenitale Stenose des Oesophagus an sich ist keine Seltenheit und die verschiedenen Arten der Verengerung bis zum völligen Verschluss sind beobachtet und von mancher Seite immer wieder rubricirt worden. Wittenrood[3]) führt ältere und neuere Classificationen von Blasius, Mondière, Mackenzie und Brossat nebst seiner eigenen an.

Wir beabsichtigen nicht, näher auf diese wechselnden Formen einzugehen, betonen jedoch, dass unser Fall insofern nicht zu den häufigsten gehört, als er ein relativ langes, obliterirtes, bindegewebig-muskulöses Zwischenstück aufweist, das den oberen, ca.

---

[1]) Ahlfeld, Die Missbildungen des Menschen. Leipzig 1890.

[2]) Witt, De atresiae ani congenitae anatomia pathologica. Inaug.-Diss. Kiel 1859.

[3]) Wittenrood, Ein Fall von congenitaler Atresie des Oesophagus mit Tracheo-Oesophagealfistel. Inaug.-Diss. Freiburg i. B. 1899.

4 cm vom Zungengrund entfernt endigenden Abschnitt der Speiseröhre mit dem unteren verbindet, dass ferner die Fistel zur Trachea nicht eine directe, d. h. vom oberen Ende des unteren Oesophagusabschnittes zur Trachea führende ist, sondern dass ein ca. 3 cm langer Fistelgang besteht, der von der Trachealmündung abwärts zieht und im freilich dehnbaren Oesophagus an dessen Vorderwand, ca. 4 cm unterhalb der oberen Stenose ausläuft. Typisch, d. h. entsprechend vielen anderen Beobachtungen ist die Mündung in der Luftröhre mit halbmondförmigem Schlitz, dessen Concavität nach oben sieht und der lippenförmig von einer Schleimhautfalte partiell überdeckt wird.

Combination mit Veränderung in einer oder beiden Nieren ist ein relativ häufiges Vorkommniss, nicht nur bei den oft mit Urethralverschluss complicirten Recto-vesicalfisteln, sondern auch in Fällen, die dem unsern ähnlich sind. Meist handelt es sich dabei um hydronephrotische Degeneration, häufig bei Verengerung, seltener bei Obliteration eines oder beider Ureteren. So beschreibt Senftleben[1]) eine von Langenbeck gemachte Beobachtung über doppelseitige Dilatation der Nierenbecken und Calices mit Erhaltung von Resten der Rinden- und Pyramidensubstanz bei glatter, narbenloser Oberfläche der degenerirenden Organe. (Auch hier ward eine Spaltung der Arteria renalis in 3—4 Aeste mit regelmässig zum Hilus ziehenden Zweigen gefunden.) Hydronephrose bei völliger Obliteration eines Ureters sah Heiberg[2]). Dienst[3]) beschreibt einen Fall von Atresia ani urethralis mit Dilatation und Hypertrophie der Harnblase, doppelseitiger Ureterenerweiterung und Hydronephrose (Uterus masculinus und Klumpfüssen) wobei er sämmtliche Veränderungen des uropoetischen Apparates aus der in Folge congenitalen Mastdarmverschlusses zu reichlich angesammelten Meconiummasse herleitet, ihre Entstehung also dem mechanischen Verschlusse bei Druck auf die Ausführungswege zuschreibt. Das blind endigende Darmstück hatte die ursprünglich normal dicke Blasenwand nach vorn vorgewölbt und dadurch die Verlegung des Ostium internum urethrae herbeigeführt.

---

[1]) Senftleben, Deutsche Klinik. 1858. No. 8; s. a. Canstatt's Jahresbericht. 1858. IV. S. 18.

[2]) Heiberg, Virchow-Hirsch's Jahresbericht. 1871. I. S. 172.

[3]) Dienst, Virchow's Archiv. Bd. 154. Heft 1. S. 81.

Intrauterin hatte sich compensatorische Dilatation und Hypertrophie der Blase gebildet und anschliessend ascendirend die Erweiterung der Ureteren und Nierenbecken. Die Literatur, soweit sie mir zugänglich war, ist nicht reich an Beobachtungen über Harnblasendilatation bei Analverschluss. Dienst erwähnt zwei Fälle von Cremer und Löwy, wovon der erste durch Druck auf die Urethra, der zweite durch Verstopfung der Pars prostatica mit Meconium bedingt war, das aus dem recto-urethralen Fistelgang vorquoll.

In unserem Falle fehlt eine ausgesprochene Dilatation der Blase. Ein leichter Grad derselben mit geringer Hypertrophie dürfte seine Erklärung darin finden, dass durch Abgang von Meconium per urethram zeitweise eine Verlegung der Harnröhre zu Stande kam mit Rückstauung, welches Hinderniss eine Compensation von Seite der Blase erforderte. Der Umstand, dass intra vitam das Einführen einer Sonde in das Blasencavum misslang, ist wohl bedingt gewesen durch eine klappenartig über die Einmündungsstelle der Fistel in die Urethra vorspringende Mucosafalte, wie sie Senftleben, Langenbek, Porro[3]) u. A. beobachteten, und welche zeitweise zum Verschluss des Urethrallumens mag beigetragen haben, andrerseits aber auch das Eindringen von Darminhalt in die Blase verhinderte.

Ich sprach oben die Ansicht aus, dass die in der Gegend der linken Niere gefundenen Cysten das Resultat mangelhafter Anlage, besser wohl einer Degeneration der linken Niere sein könnten. Dabei stütze ich mich auf die von Hildebrand[2]) zuerst aufgestellte Hypothese, wonach Cystennieren Neugeborener in Folge mangelhafter Vereinigung der von neueren Embryologen angenommenen zwei Nierenanlagen entstehen. Bekanntlich stehen sich, was die Bildung der Nieren betrifft, zwei Ansichten gegenüber; ich entnehme von Hertwig, dass nach der Idee älterer Embryologen das ganze Canalsystem der Niere sich nach Art des gewöhnlichen Drüsenwachsthums aus dem Harnleiter durch Sprossung bilden soll, nach Forschungen von Semper, Braun, Sedgwick, Balfour aber sich die bleibende Niere aus zwei erst secundär zu

---

[1]) Porro, Annali univers. di medic. Mai 1871; s. a. Virchow-Hirsch's Jahresbericht. 1871. I. S. 172.

[2]) Hildebrandt, O., Archiv für klin. Chirurgie. Bd. 48. S. 343.

einander in Beziehung tretenden Anlagen entwickelt, indem die Marksubstanz mit den Sammelröhren aus dem Harnleiter, die Rindensubstanz mit den gewundenen Harnkanälchen und den Henle'schen Schleifen dagegen aus einer besonderen Anlage hervorgeht, ganz in Uebereinstimmung mit der Bildung der Urniere, bei welcher Urnierengang und Urnierenkanälchen ebenfalls getrennt entstehen. Hildebrand betont nun: „Es liegt doch wirklich, glaube ich, nicht fern, anzunehmen, dass bei einem so complicirten Vorgang Unregelmässigkeiten vorkommen können, dass die beiden Kanälchensysteme sich nicht treffen, dass sie sich nicht verbinden. Wenn dann die Glomeruli anfangen zu functioniren, so giebt es keinen Abfluss für das Sekret und die Kanälchen müssen sich cystisch erweitern. Das Bindegewebe geräth durch den Reiz der sich ausdehnenden Kanälchen in Wucherung und so bilden sich die derben Bindegewebsmassen in diesen Cysten."

War es mir auch nicht möglich, durch eine genaue histologische Untersuchung den Bau der Wand der Cysten zu studiren, so glaube ich doch nach dem makroskopischen Bilde allein schon annehmen zu dürfen, dass diese Hohlräume durch Degeneration resp. Erweiterung der absondernden und abführenden Wege der ursprünglichen Nierenrinde entstanden sind. Bildet sich die Niere wirklich aus zwei getrennten Abschnitten, so kann der eben beschriebene Fall nur eine Bestätigung dessen sein, was Hildebrand als seine Ansicht über Genesis von Nierencysten ausgesprochen hat. Hildebrand glaubte, eine mangelhafte Vereinigung von Mark- und Rindensubstanz beschuldigen zu können, in unserem Falle mangelt überhaupt die Anlage der ersteren, d. h. es fehlt der Ureter und damit die Bildung eines Nierenbeckens und des Markes; es ist demnach anzunehmen, dass die Cysten sich in Folge des mangelnden Abflusses durch Ectasie aus den Kanälchen bei Verschluss derselben und anfänglich erhaltener Function der Glomeruli gebildet haben, und dass secundär die Rindensubstanz zum Schwund resp. zur bindegewebigen Degeneration gebracht wurde. Ich habe den Eindruck erhalten, dass die grösseren der Cysten durch Confluiren kleinerer entstanden sind, indem bindegewebige Septen hier und da in das Cavum vorspringen, die offenbar als Reste der Wandung kleiner Hohlräume anzusehen sind.

II. Im Ferneren mögen drei Fälle von Darminvaginationen angeführt werden, von denen der erste Ileum und Coecum betrifft.

Ein 6jähriger Knabe, der seit Wochen öfters über Leibschmerzen klagte, sich häufig unwohl fühlte, wird 8 Tage vor dem Eintritt in die Klinik obstipirt, nachdem ein stark bluthaltiger Stuhl abgegangen war. 2 Tage darauf galliges Erbrechen und heftiger Schmerz in der Nabelgegend. Mit hochgradig tympanitischem Leib, schmaler hochgelegener Leberdämpfung wird das Kind der medicinischen Klinik zugeführt, woselbst auf Oelclysma unblutiger Stuhl abgeht. Nach zwei Tagen stellt sich diffuse Druckempfindlichkeit des stärker geblähten Leibes ein und mit meteoristisch gedunsenem Leib, der auf Druck vorzüglich in der Umgebung des Nabels empfindlich ist, wird das Kind der chirurgischen Abtheilung überliefert. Nirgends ist ein Tumor palpabel, weder durch die Bauchdecken, noch per rectum. Die Zunge ist trocken, belegt, Temperatur 36,0, Puls 140, schwach. Die Diagnose auf Invagination oder Incarceration mit beginnender Peritonitis fand ihre Bestätigung bei der sofort ausgeführten Laparotomie.

Enorm geblähte Schlingen pressen sich in mannskopfgrossem Convulut hervor und zwischen ihnen quillt klare seröse Flüssigkeit heraus. Unter beständiger Irrigation wird Schlinge für Schlinge abgesucht. Dicht oberhalb des Coecum stösst man auf einen ca. 8 cm langen, wurstförmigen, ziemlich derben Tumor, der sich als das in das Coecum invaginirte untere Ende des Ileum erweist. Die Serosa ist intensiv geröthet und verdickt, matt. Durch ziemlich starken Zug lässt sich der invaginirte Darm aus seiner Scheide ziehen; er hat eine Länge von 25 cm, ist schlaff, cyanotisch, verdickt, seine Serosa stellenweise blutig suffundirt. Trotzdem kann er nach gehöriger Reinigung in das Abdomen reponirt werden.

Gegen Abend collapsartiger Zustand mit jagendem Puls, sinkender Temperatur, kühlen Extremitäten. Einmaliges Erbrechen, beständiges Schreien und Jammern. Am folgenden Tag Excitationen, mittags nach erfolglosem Clysma Erbrechen und erneuter Collaps, der auf Kochsalzinfusion hin sich hebt. Abends Temperatur 38,4, Puls unzählbar, anhaltendes Jammern und Schreien; kein Stuhl, keine Winde abgegangen. Erst am dritten Tag erfolgt auf Kochsalzclysma spurenweise Stuhl. Abends wieder Collaps. Der Zustand hält bis zum fünften Tage an; die Abdominalspannung lässt nach bei häufigem Erbrechen. Im Collaps erfolgt am sechsten Tag Exitus.

Bei der Obduction quellen geblähte Dünndarmschlingen vor, welche unter einander durch eitrige grünlichgelbe Massen verklebt sind. Im Abdomen ca. 150 ccm eigelbe, fäcalriechende Flüssigkeit, in welcher Koth schwimmt. Bei der Peritonealöffnung entweicht Luft unter zischendem Geräusch. Ueber dem Coecum liegt eine 25 cm lange Ileumschlinge, einmal um die Mesenterialachse gedreht; sie ist in dieser Stellung dadurch fixirt, dass der tiefste Punkt der Schlinge am Kreuzungspunkt der beiden Schenkel fibrös adhaerent ist. Die Schlinge entspricht der bei der Operation reponirten Invagination. Die Darmwand ist hier tief blauroth, zeigt zwei stecknadelkopfgrosse Perforationsöffnungen; die Mucosa ist concentrisch um diese ulcerirt, ähnlich an einigen

nicht perforirten Stellen. Gefässe des invaginirten Abschnittes prall gefüllt. In beiden Lungen-Unterlappen aspirirte Kothmassen, dieselben auch im Magen. Acuter Milztumor. Partielle fettige Degeneration des Myocardes und der Leber. Parenchymatöse Nephritis.

Der zweite Fall betrifft ein zweijähriges Mädchen mit Invagination des Colon transversum und der linken Flexur in das Colon descendens.

Das Kind, welches sich vorher stets wohl befunden hatte, erkrankte zwei Tage vor dem Spitaleintritt ganz plötzlich an beinahe unstillbarem, nicht fäculentem Erbrechen und anhaltender Diarrhoe unter grosser Mattigkeit. Nach 12 Stunden, angeblich auf Oelclysma, sistiren die drohenden Symptome, es tritt im linken Hypochondrium eine Resistenz auf, welche wenig empfindlich ist. Nach 48 Stunden wird das Kind der Klinik überliefert.

Es sieht matt und elend aus, ist afebril. Puls 140—150, Gesicht etwas geröthet. Ueber beiden Lungenunterlappen massenhafte Giemen und grobe Rasselgeräusche. Das Abdomen ist in toto aufgetrieben, die Bauchdecken sind straff gespannt. Im linken Meso- und Hypochondrium, wenig ausserhalb des Nabels wölbt sich ein nach innen winklig abgebogener Tumor vor, der sich bei der Athmung unter der Haut verschiebt, derb anzufühlen ist, eine Dicke von zwei Daumenbreiten besitzt und wenig empfindlich ist. Das übrige Abdomen weist gegenüber dieser Stelle mit absoluter Dämpfung hell tympanitischen Schall auf.

Mit der Diagnose einer Dickdarminvagination war nicht fehl gegriffen, lag doch bei Eröffnung des Abdomens über der Höhe der gefühlten Resistenz an deren Stelle das prall gespannte und aufgetriebene S Romanum vor, in welches ein ca. 10 cm langer Abschnitt des Colon transversum sammt linker Flexur und einem zarten Netzstrang einfach eingestülpt war. Mühevoll gelingt die Lösung der Invagination und es stellt sich heraus, dass das Intussusceptum (linke Hälfte des Colon transversum und linke Flexur) an verschiedenen Stellen nekrotisch ist, dass vielfach nur zarte Serosa über ulcerirten Stellen liegt, dass also Perforation bei Reposition drohen würde. Das ganze Dickdarmstück wird deshalb resecirt, die Darmenden werden vernäht und durch Längsanastomose vereinigt.

Wenige Stunden p. o. stirbt das Kind im Collaps. Die Obduction ergiebt: Bronchitis duplex, fettige Degeneration in Leber und Nieren, starke Follikelschwellung im Dickdarm, Schwellung der Mesenterialdrüsen, Hydrocephalus internus.

Der dritte Fall von Invagination, das untere Ileum betreffend, wurde bei einem 21jährigen Fahrknecht beobachtet. Der Fall dürfte, da es sich um Intussusception durch ein Sarcom der Darmwand handelt, von besonderem Interesse sein.

Am 22. Februar 1901 erkrankte Patient plötzlich an drückenden Schmerzen in der Unterbauchgegend und Erbrechen, Appetitlosigkeit, Kopfschmerzen. Während bis zu diesem Tage der Stuhlgang stets regelmässig erfolgte, entleerte Patient jetzt einen dünnen Stuhl ohne wesentliche Schmerzvermehrung und von da an blieb er trotz Application von Clysmen völlig ob-

stipirt, liess dagegen regelmässig Urin unter geringem Brennen in der Urethra. Am 27. Februar wurde er der medicinischen Klinik zugeführt; dort findet man die rechte Abdominalhälfte mehr vorgetrieben als die linke, das rechte Mesogastrium druckempfindlich. Mehrmals tritt Erbrechen von grünlich-gelben nicht fäculent riechenden Massen auf; nach Wassereinläufen ein Mal Winde, nie aber Darminhalt. Urin enthielt viel Indican.

Am 6. März wird der Kranke der chirurgischen Klinik übergeben. Pat. ist kräftig gebaut, blass; Puls 100, Temperatur normal. Zunge grau belegt, feucht. Urin spontan gelassen, eiweissfrei, mit Indican. Abdomen mässig aufgetrieben, keine Darmperistaltik sichtbar; überall tympanitischer Schall; Leber- und Herzdämpfung nach oben verdrängt; Bauchdecken gespannt, nirgends eindrückbar, Druck etwas schmerzhaft.

Nachts erfolgen spontan Winde und am folgenden Morgen ist der Leib bedeutend weniger gebläht und weniger empfindlich. Im Laufe des Tages (7. März) vermehrt sich jedoch die Bauchschwellung, Winde bleiben aus, der Puls wird frequenter, sodass am 8. März die Laparotomie vorgenommen wurde.

In der Linea alba wird das Abdomen eröffnet. Es quellen zunächst aufgetriebene, intensiv geröthete Dünndarmschlingen vor, denen bis zum Mesenterialansatz erfolglos nachgegangen wird. Beim Absuchen der Schlingen nach abwärts stösst man auf ein hinter der Symphyse gelegenes Schlingenconvolut, das fibrinöse Auflagerungen und Verklebungen aufweist. Es wird in toto, so gut es geht, herausgehoben und die Adhärenzen werden gelöst. Dabei stösst man auf eine invaginirte Stelle am Ileum; beim Lösungsversuch reisst schon bei leisestem Zug das Intussuscipiens ein und entleert breiigen, gelben Koth. Die Oeffnung wird nach sorgfältiger Reinigung provisorisch geschlossen; da die Naht jedoch im morschen Gewebe nicht hält, wird mit Billroth'schen Klemmen der Darm oberhalb und unterhalb abgeschnürt und das ganze invaginirte Darmstück sammt dem einscheidenden resecirt; die Enden werden durch Queranastomose zur Vereinigung gebracht.

Schon am selben Tag erfolgte wenig breiiger Stuhl und am folgenden Abend gingen viel Winde und rasch liess die Abdominalspannung nach. Am 3. Tag p. o. lässt Patient 2mal breiigen Stuhl und viel Winde. Am gleichen Abend wird er unruhig, spricht viel, muss isolirt werden. Im unbeachteten Moment verlässt er Nachts das Bett, verschmiert dieses mit seinem Verband. Auf Morphium beruhigt er sich, bricht aber mehrmals. Am folgenden Morgen lässt er Stuhl gehen, ist wohl ruhiger, wird aber von Zeit zu Zeit von Verfolgungsideen befallen. Nach 2 weiteren Tagen ist er ganz klar, Temperatur und Puls bleiben in normalen Grenzen. Am 14. März entleert sich mit dünnem breiigem Stuhl ein Kothstein. Subcutan hat sich an der Bauchwunde ein Abscess entwickelt, aus dem sich während längerer Zeit penetrant riechender Eiter entleert. Das Allgemeinbefinden bessert sich von Tag zu Tag, der Appetit nimmt rasch zu, täglich erfolgt Stuhl, die Bauchwunde granulirt zu, und am 6. April wird Patient entlassen.

Das unaufgeschnittene Darmpräparat umfasst ein ca. 20cm langes Stück

des unteren Ileum, dessen obere Hälfte gegen die untere rechtwinklig abgeknickt ist. Das obere Stück ist von annähernd normaler Weite, verjüngt sich aber trichterförmig gegen das untere, das in 6cm langer Strecke aufgetrieben erscheint und eine Drehung von 90° erlitten hat, welch letztere sich am torquirten Mesenterium deutlich ausprägt. An einer Einstülpungsrinne ist erkennbar, dass das obere Darmstück in das untere getrieben ist, jedoch lässt sich von aussen nicht bestimmen, ob es sich um einfache Invagination oder einen complicirten Vorgang handelt; nur ist durch das Intussuscipiens eine

Fig. 2.

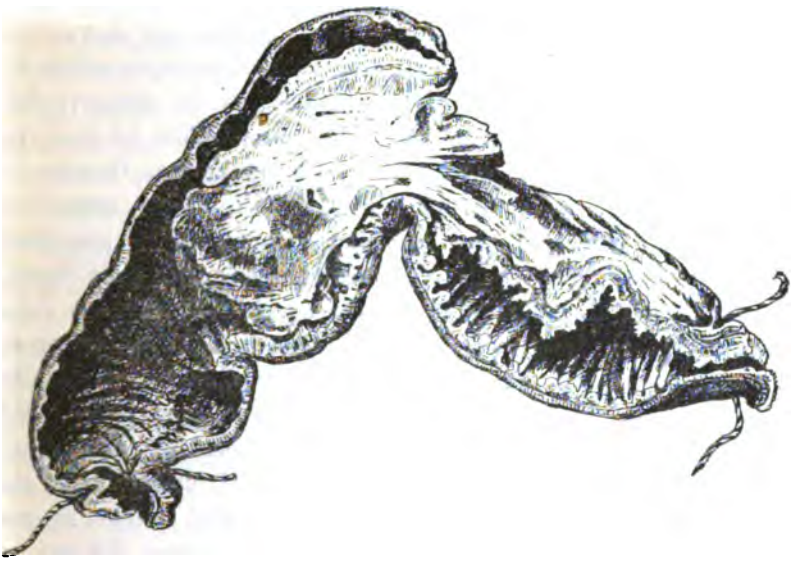

Invagination durch Sarcom bedingt.

derbe knollige Resistenz fühlbar und eine Lösung des Intussusceptum unmöglich. Auf einem Längsschnitt (s. Abbildung) erweist sich das Lumen der unteren Darmpartie von einem ca. taubeneigrossen Tumor eingenommen, der mit einem Stiel nach dem oberen Darm hin befestigt ist. Dieser ist das vom Tumor mitgerissene, gewundene Mesenterium, dessen Gefässe vollständig comprimirt sind. Man gewinnt den Eindruck, dass sich die Geschwulst submucös im oberen Darmabschnitt entwickelt hat und in den unteren eingedrungen ist, die Mucosa vor sich her stülpend, die Serosa und Muscularis mit sich zerrend, das Lumen des Darmes bis auf ein Minimum obstruirend. An der Basis ist theilweise die Mucosa erhalten, die Umschlagfalte sichtbar. Je mehr man sich der Kuppe des frei in das Lumen vorspringenden Tumors nähert, um so mehr verlieren sich die scharfen Grenzen der Schleimhaut, Blutungen in dieselbe verwischen ihre Zeichnung, die endlich am prominentesten Theil des Tumors,

sowie an seiner (auf der Zeichnung) unteren Fläche fehlt. Die vorderen Geschwulstpartien sind necrotisch, durchblutet, zerklüftet und erst im Trichter des invaginirten Stückes beginnt wieder ein Schleimhautüberzug. Der Tumor hat sich also an der einen Wand, nahe dem Mesenterialansatz entwickelt, die Musculatur verlor durch partiellen Schwund ihre Festigkeit und der Tumor ist entweder durch seine eigene Schwere oder durch die treibende Peristaltik nach unten gesunken, Serosa und Mesenterium mit sich reissend. Dadurch ist einerseits die Darmpassage verlegt, andererseits die Blutzufuhr zum Tumor und der noch erhaltenen Mucosa abgeschnitten worden und peripher, an der Kuppe, begann die Necrose und Ulceration.

Nach der Anamnese darf ich wohl annehmen, dass die Invagination sehr rasch erfolgte; dem Umstande mag es auch zuzuschreiben sein, dass die Muscularis des oberen Darmabschnittes keine wesentliche Hypertrophie erfahren hat.

Der histologische Bau der Geschwulst ist in deren vorderer Partie nicht mehr zu erkennen. Das ganze Gebiet ist stark von Blutungen durchsetzt, welche in hyalin degenerirtes Gewebe eingedrungen sind. Je mehr man sich der Basis nähert, umso deutlicher tritt eine von der Submucosa anscheinend ausgehende Wucherung malignen Charakters hervor, welche bis in die obersten Schichten der Mucosa vordringt. Die ungeheure Menge von Zügen langspindliger Zellen nach allen Richtungen verlaufend, lässt auf sarcomatöse Nutur schliessen. In der Submucosa ist zweifellos die intensivste Tumorenentwickelung und von hier aus hat sich die Neubildung nach der Mucosa den Weg gebahnt. Die Muskelbündel sind auf kleinste Züge reducirt und überall nistet sich zwischen sie das bösartige Element ein, und bringt sie zum Schwund. Enorme kleinzellige Infiltration, oft ganze Scharen von Rundzellen verhindern eine klare Uebersicht an manchen Stellen. Ueberall Zeichen entzündlicher Reizung, vielfach Blutungen, je mehr man sich der Tumoroberfläche nähert und Umstrickung der massenhaft vorhandenen, zum Theil neugebildeten Gefässe.

Unsere drei Fälle weichen von den gewöhnlichen ab, indem diese sich im Allgemeinen gegenüber einer Incarceration im Beginn durch milderen Verlauf charakterisiren. König erwähnt, dass bei dieser die Stuhlentleerung meist nicht völlig aufgehoben ist, dass freilich die Kranken oft zu Stuhl verlangen, dann aber Schleim, blutigen Schleim mit Koth gemischt, entleeren, dass sich selten frühzeitig Erbrechen einstellt, selten in frühen Stadien Peritonitis oder erhebliche Schwellung des Bauches.

Sehen wir ab von unserer dritten Beobachtung, bei welcher

die Verhältnisse durch Invagination eines Tumors und der damit verbundenen fast völligen Stenosenbildung wesentlich anders sich gestalten, als bei einer gewöhnlichen Intussusception, so muss doch zunächst bei Fall 1 der ganz acute Beginn gefahrdrohender Symptome auffallen, wennschon seit Wochen zeitweise vorhandene Leibschmerzen auf eine Alteration der normalen Darmfunction hinweisen mussten. Eine solche könnte durch die verschiedensten Momente verursacht gewesen sein; einer vorausgegangenen Perityphlitis ist nicht Erwähnung gethan, eine abnorme Beweglichkeit, durch welche etwa Verzerrung des Lumens am Coecum-Ileum hätte hervorgerufen werden können, ist bei der Operation nicht gefunden worden, Behinderung der normalen Stuhlentleerung, Coprostase u. dergleichen war nicht vorhanden und doch muss der Beginn der Invagination um längere Zeit, als bloss um die acht Tage, während welchen Obstipation, Erbrechen, Leibschwellung auftraten, zurückliegen. Darauf weist schon der Abgang eines bluthaltigen Stuhles eine Woche vor dem Spitaleintritt, gewiss ein Zeichen dafür, dass durch Mesenterialabschnürung bedingte Stauung mindestens doch schon mehrere Tage musste bestanden haben; dafür sprechen ferner die in obductione gefundenen Ulcerationen, die zum Theil bis auf die Serosa eingedrungen waren, deren Beginn sicherlich auf längere Zeit, als bloss auf acht Tage zurückdatirt werden muss, deren Entstehung aber meiner Meinung nach nur auf localer Ernährungsstörung bei Fehlen der Blutzufuhr beruhen kann. Sie waren einzig auf das Intussusceptum beschränkt, fehlten im Coecum und allen übrigen Darmpartien; nirgend fanden sich im Intestinaltractus irgend welche Zeichen acut oder chronisch entzündlicher Vorgänge. Jenes abrupte Eintreten von Obstipation, nach zwei Tagen gefolgt von Erbrechen, Auftreibung, intensiven Schmerzen, muss durch eine damals erst vollständig gewordene Stenose bedingt worden sein, deren Grund vielleicht im Verschluss der Valvula Bauhini durch Stauung oder in frisch erfolgtem Nachschub am auffallend langen Intussusceptum liegt.

Anders der zweite Fall, bei dem auch nicht die mindesten Digestionsstörungen als Vorläufer einer schweren Erkrankung sich kundgaben, sondern urplötzlich fast unstillbares Erbrechen und anhaltende Diarrhoe als erste Symptome auftraten, 12 Stunden bevor jener beschriebene, typische, wurstförmige Tumor sichtbar

wurde, der die Stelle der Invagination am Colon andeutete. Dass erst kurze Zeit die Intussusception bestanden haben musste, dafür spricht die relativ leichte Lösbarkeit derselben; dass sie jedoch immerhin vor dem Auftreten der ersten Symptome musste entstanden sein, dafür sprechen wiederum die schon weitgediehenen Ulcerationsprocesse, welche zur Resection der ganzen Partie nöthigten.

Unsere dritte Beobachtung, Invagination durch ein Darmwandsarcom, darf als Rarität gelten, nicht etwa, weil primäre Darmsarcome an sich eine Seltenheit sind, sondern weil im Gegensatz zu der meist bei solchen gefundenen Erweiterung des Darmlumens eine Verengerung desselben zu Stande kam, wenn diese auch nicht allein durch den weit in das Innere vorspringenden Tumor, sondern durch die complicirende Invagination bedingt war.

1892 schreibt Madelung[1]); „Zur Verengerung des Darmlumens führen die Sarcome, auch wenn es zum vollständigen Aufgehen der Schleimhaut in die Geschwulstmassen kommt, nicht."

Baltzer[2]) erwähnt einen Fall von Wallenberg, (Berl. klin. Wochschr. 1864 p. 497) ein 21 jähriges Mädchen betreffend, bei welchem man in obductione an der Uebergangsstelle des Ileum in das Coecum eine Invagination fand, die sich nach Abgang des abgestossenen, dem untersten Theil des Ileum angehörigen Darmstückes gebildet hatte, welch letzteres sarcomatös entartet war (Spindelzellsarcomen); trotzdem kam es nicht zur völligen Stenose. In 13 weiteren aus der Literatur gesammelten Fällen kam es niemals zur Darmverengerung oder zum Darmverschluss, ausser dass in einem Falle Stuhlverhaltung durch Achsendrehung, nicht durch die Geschwulst selbst verursacht wurde.

Rheinwald[3]) fügt den 14 Baltzer'schen Fällen 31 neue bei. Er kommt zu dem Schlusse, dass häufiger bei den lymphadenoiden und den Rundzellensarcomen Erweiterung des Darmlumens vorkommt, als bei den Spindelzellsarcomen: bei letzteren

---

[1]) Madelung, Ueber primäre Dünndarmsarcome. Centralbl. f. Chirurgie. 1892. No. 30. S. 617.

[2]) Baltzer, Ueber primäre Dünndarmsarcome. Archiv f. klin. Chirurgie. 1892. S. 717.

[3]) Rheinwald, Ueber das Sarcom des Dünndarms. Beiträge zur klin. Chirurgie. 1901. S. 702.

wurde zwei Mal Dilatation, drei Mal Stenose beobachtet. Rheinwald glaubt für dieses abweichende Verhalten der einzelnen Sarcomarten deren verschiedene Consistenz beschuldigen zu dürfen, indem die weichen, medullären Formen, wie sie besonders bei den Lymphosarcomen vorkommen, sich eher dehnen lassen, als die etwas derberen Spindelzellsarcome.

Invagination des Tumors ist ausser im oben erwähnten Falle noch von Treves (siehe Rheinwald Fall 18) und Smoler (siehe Rheinwald Fall 42) beobachtet. Im ersten dieser Fälle handelt es sich um ein primäres Melanosarcom des Ileum, dessen Trägerin in Folge einer Invagination, an deren Spitze sich der Tumor befand, gestorben war; im zweiten ist von einer melanotischen Geschwulst von polypöser Form die Rede, welche eine Darmeinscheidung gebildet hatte (Heilung durch Darmresection.)

Es ist auffallend, dass in unserem Falle, wie übrigens anscheinend auch in den beiden letztgenannten, nur kurz beschriebenen und dem von Wallenberg mitgetheilten, die ersten Symptome einer gestörten Darmfunction nicht durch den Tumor an sich, sondern erst durch die in Folge seiner weiteren Entwickelung entstandene Invagination sich kundgaben. Leider ist nur von Wallenberg eine Anamnese mitgetheilt; diese stimmt in den wesentlichsten Punkten mit derjenigen unseres Falles überein. Auch dort plötzlicher Beginn, offenbar zur Zeit der Invagination; nach dreitägiger Obstipation Magenkrampf, Uebelkeit, Erbrechen, und am gleichen Tage dünner Stuhl, später Obstipation.

Während dort nach ca. 10 Tagen eine aus dünnem Eiter (?) bestehende Entleerung erfolgte, in welcher sich ein über 1 Fuss langes sarcomatös entartetes Dünndarmstück befand, und die Patientin unoperirt nach weiteren ca. 14 Tagen starb, konnte in unserm Falle noch rechtzeitig eingegriffen werden, die lädirte Darmpartie vor der völligen Necrose resecirt und damit der Kranke gerettet werden.

Den genannten seltenen Fällen von Invagination bei Darmsarcom reiht sich zunächst eine von Sternberg[1]) angeführte Beobachtung Salomon's an.

---

[1]) Sternberg, Multiple Sarcome des Dünndarms. Wiener klinische Wochenschrift. 1901. No. 42. S. 1043.

Hier handelte es sich um einen 24jährigen Burschen, der zuerst über Stuhlträgheit klagte, dann unter Erbrechen und schliesslich unter Ileuserscheinungen erkrankte. 14 Tage vor dem Tode ging mit dem Stuhle eine aus mehreren kirschen- bis pflaumengrossen Knollen bestehende Masse ab, die als Tumor zu diagnosticiren war. Bei der Obduction fanden sich im Dünndarm eine Anzahl von Invaginationen. Zwei Zoll über der Bauhin'schen Klappe sass im Dünndarm eine gestielte, wallnussgrosse Geschwulst, welche die betreffende Darmpartie nach abwärts in das Colon invaginirt hatte. Eine Strecke weiter nach oben lagen mehrere fast hühnereigrosse Tumoren, die alle gestielt der Darmwand aufsassen und sämmtlich ausgedehnte Invaginationen herbeigeführt hatten. Jeder Tumor lag am Ende einer Invagination.

In dem von Sternberg publicirten Falle war ebenfalls Invagination zu Stande gekommen:

Ein 44jähriger Mann litt seit 6 Wochen an Diarrhöen, die in der letzten Zeit etwas nachgelassen hatten; seit 4 Wochen magerte er deutlich ab. Im Beginne der Erkrankung soll Eiter mit dem Stuhle abgegangen sein.

Das Abdomen war wenig aufgetrieben und gespannt. Nach abwärts vom Nabel fühlte man in der mittleren Bauchregion eine harte, aufgetriebene, sehr schmerzhafte Darmschlinge. Der Stuhl war bräunlich, dünnbreiig und enthielt Blutbeimengungen.

Bei der Obduction fand man im Jejunum zwölf grösstentheils breit aufsitzende, theilweise aber auch gestielte, polypös in das Darmlumen vorragende, verschieden grosse, bis nussgrosse, höckerige Tumoren, die durchwegs submucös sassen und von einer verdünnten Schleimhaut überkleidet waren. Auf Durchschnitten erschienen die Tumoren zusammengesetzt aus mehreren, im Allgemeinen erbsen- bis bohnengrossen, mässig harten, weissen, feucht glänzenden Knoten. Die Geschwülste fanden sich in grösseren Abständen von einander angeordnet an verschiedenen Stellen des Jejunums, während der übrige Dünn- und Dickdarm dieselben nicht enthielt. An der Grenze zwischen Jejunum und Ileum fand sich eine 16 cm lange Invagination; an der Spitze des Intussusceptum sass ein oberflächlich nekrotischer, leicht incrustirter und grauschwarz verfärbter Tumor. Ferner fand sich an einer weiter centralwärts gelegenen Stelle des Jejunum eine zweite, 5 cm lange Invagination und ebenfalls an der Spitze des Intussusceptum ein breit aufsitzender, oberflächlich nekrotisirter Tumor. Zudem war das obere Ileum an zahlreichen Stellen geschwürig verändert.

Der Charakter der Tumoren war der eines Sarcoms von der Art eines Alveolarsarcoms, indem scheinbar Alveolen gebildet wurden mit Anordnung der grossen Sarcomzellen um die Capillaren. Aehnlichen Bau zeigte eine Metastase im Unterlappen der rechten Lunge.

König erwähnt in seinem Lehrbuch ein bei einer Frau beobachtetes Sarcom der Ileocoecalklappe auf der Spitze einer Invagination im Colon transversum. König öffnete durch Längsschnitt

das Colon, zog die Spitze der Invagination aus dieser Oeffnung vor die Bauchdecken und resecirte sie sammt dem unteren Ende des invaginirten Darmes. Dann schob er den Darm mit einem Stielschwamm zurück, d. h. er reponirte die Invagination und verschloss die Wunde des Colon. Die Kranke starb an einer Nekrose des Colon, wie König meint, in Folge Durchschneidung von Mesenterialarterien bei der Exstirpation kranker Drüsen.

III. Anschliessend sei eines Falles von Volvulus der Flexura sigmoidea Erwähnung gethan, welchen wir bei einer 64jährigen Frau zu beobachten Gelegenheit hatten. Vor einem Jahre litt Patientin längere Zeit an Magendilatation und chronischer Obstipation. 10 Tage vor dem Spitaleintritt begann wiederum Obstipation und bald völlige Stuhlretention; das Abdomen wurde immer mächtiger aufgetrieben, ohne dass sich Erbrechen oder auch nur Brechreiz einstellte; Winde, welche anfangs noch auf Einführen eines Darmrohres entwichen, blieben endlich ganz aus und mit zunehmendem Meteorismus traten heftige Athembeschwerden auf.

Patientin wird Nachts gebracht, sieht blass aus, und ihre Magerkeit contrastirt auffallend gegenüber dem mächtig aufgetriebenen Leib. Sie ist afebril, hat einen Puls von ca. 80. Lungenschall ist beiderseits nur bis zur IV. Rippe vorhanden, das Herz entsprechend verdrängt, die Leberdämpfung überdeckt. Der Lungenschall geht unmittelbar in lauten tympanitischen Darmschall, z. Th. eigentlichen Schachtelton über. Die Abdominalwölbung ist in allen Partien eine gleichmässig kugelige, die Bauchdecken sind gespannt, so dass ein Durchtasten von Organen völlig ausgeschlossen ist. Per rectum ist nichts Abnormes fühlbar.

Der Verdacht auf Dickdarmstenose schien berechtigt und damit auch ein sofortiges Eingreifen. Durch medialen Bauchschnitt wurden die Verhältnisse klargelegt. Nach Trennung des Peritoneum quoll eine mächtig geblähte Dickdarmschlinge vor, welche sich bald als Colon descendens und Flexura sigmoidea entpuppte. Die ganze Schlinge war um 180° gedreht und liess sich mit wenig Mühe in ihre normale Lage reponiren. Nach Einführen eines Rectalrohres strömten übelriechende Gase aus unter Collabiren der Wandungen der geblähten Partie. Dennoch blieb eine fast armdicke Schwellung des Colon transversum bestehen, während Colon ascendens und Coecum normale Weite bewahrt hatten und auch das ganze Convolut von Dünndärmen, das nach rechts gedrängt lag, keinerlei Veränderungen erfahren hatte. Das Colon transversum, nach oben umgeschlagen, ist über Leber und Magen getrieben und liegt, das Zwerchfell nach oben pressend in einer weiten Cavität zwischen diesem und den genannten Organen, überall durch Adhäsionen mit dem Diaphragma verklebt. Nach Lösung dieser Adhärenzen tritt das Netz zu Tage, das ganz zusammengerollt ist und von welchem aus ein derber Strang zum Pylorustheil des Magens tritt und sich dort fixirt. An dieser letztgenannten Stelle ist auch der Magen mit dem Rand des rechten Leberlappens handbreit

verwachsen, zugleich ist hier die Leber in Kirschgrösse cystisch entartet, bläulich durchschimmernd, während ein höckriger, derber Tumor die Magenwand einnimmt. Nach doppelter Ligatur und Trennung des Netzstranges lässt sich das Colon transversum herabschlagen.

Mehrere Tage hält der Meteorismus an, Winde erfolgen nach 18 Stunden, Stuhl erst am 4. Tage. Oedeme der Knöchel stellen sich ein, anhaltende Athemnoth mit Schwäche der Herzaction weicht trotz Excitantiis und Analepticis nicht; unstillbare Diarrhoe tritt als weitere Complication hinzu, der Leib wird in der Ileocoecalgegend auf Druck empfindlich, die mächtige Bauchblähung nimmt trotz der massenhaften Entleerungen nicht ab und endlich am 15. Tage post operationem erfolgt Exitus.

Bei der Obduction stiess man zunächst auf die geblähte, wiederum um 180° gedrehte, wie bei der Laparotomie gelagerte Dickdarmschlinge, die sich jedesmal nach der Reposition in diese abnorme Lage legte. Zudem bestand allgemeine fibrinös-eitrige Peritonitis mit abgesackten subhepatischen Abscessen. Ueber der Ileocoecalgegend fand sich extraperitoneal eine Abscesshöhle mit fetziger Wand; sie reichte vom Rippenbogen bis zur Mitte der Beckenschaufel, nach oben mit dem einen der subhepatischen Herde communicirend, der hühnereigrosse Ausdehnung gewonnen hatte und mit jauchig-eitrigem Inhalt gefüllt war. Auch zwischen Vorderfläche der Leber und Peritoneum bestand eine Ansammlung von jauchiger Flüssigkeit. Der mit der Leber verwachsene Magentumor erwies sich als hypertrophische Ulcusnarbe.

Die Entstehung der Achsendrehung der Flexura sigmoidea, freilich einer Prädilectionsstelle für dergleichen Lageanomalien, dürfte in unserem Falle bei einer Frau, welche weder oft geboren, noch irgend welche Traumen des Abdomens erlitten hatte, noch ein abnorm langes Mesenterium jener Darmpartie besass, schwer zu erklären sein. Wir denken uns die Sachlage so, dass schon längere Zeit das doch wohl abnorm bewegliche S. Romanum in gedachter Stellung gelagert war, welche jetzt durch Combination mit jenen Zwerchfelladhäsionen und den folgenden Verzerrungen des Darmes mit Gasstauungen zu einer vollständigen Achsendrehung um 180° vermehrt wurde. Gasretention brachte den Dickdarm zu der gewaltigen Blähung, welche aber jene Stelle der Fixation am Quercolon nicht überschreiten konnte, an welcher bei Verlagerung und Einschnürung durch Verziehung eine Art Knickung zu Stande kam. Deshalb wohl nur bis hierher ascendirend vom S. Romanum aus die bis zu Armdicke gediehene Blähung, oberhalb aber die normale Configuration des Colon ascendens, des Coecum und des anschliessenden nach rechts gedrängten Dünndarmes.

Die auffallende Localisation eines extraperitonealen grossen Abscesses mit Hauptsitz über der Ileocoecalgegend, und die Thatsache, dass Patientin öfters über Schmerzen in dieser Gegend klagte, lässt uns vermuthen, dass doch wohl eine frisch aufflackernde Appendicitis mitspielte, wennschon bei der Obduction nicht mit Sicherheit Residuen entzündlicher Vorgänge am Vermis oder seiner Umgebung konnten entdeckt werden. Inwieweit solche mit jener Obstipation zusammenhingen, inwieweit sie indirect etwa jene Verlagerung

mochten begünstigt haben, ist schwer zu entscheiden in einem Moment, wo diese das hervorstechendste Symptom im Krankheitsbild ist, jene aber durch zugleich vorhandene frische fibrinös-eitrige Peritonitis verdeckt wird.

IV. Im Ferneren erwähne ich einen Fall von innerer Incarceration mit folgender Darmgangrän und Perforationsperitonitis.

Eine 53 jährige Frau, die früher häufig an Gallensteinkoliken gelitten hatte und einige Wochen vor ihrer jetzigen Erkrankung zeitweise über unbestimmtes Unbehagen und Digestionsstörungen klagte, empfand ganz plötzlich Leibschmerzen ohne bestimmte Localisation, erbrach bald darauf und bemerkte nach wenigen Stunden zunehmende Auftreibung des Abdomens. Am folgenden Tag steigerten sich die Schmerzen, die Pulsfrequenz stieg und gegen Abend trat Collapszustand mit kaltem Schweiss ein. Kurz vor dem noch Nachts erfolgten Spitaltransport hörten die Schmerzen ebenso plötzlich, wie sie gekommen waren, auf; die Abdominalschwellung dagegen nahm noch mehr zu.

Pat. wird collabirt gebracht mit exquisiter Facies Hippocratia, von kaltem Schweiss bedeckt, mit kühlen Extremitäten und einem kleinen frequenten Puls 160). Das Abdomen ist besonders in seinen unteren Partien aufgetrieben, seitlich gedämpft, anscheinend sehr schmerzhaft, die Recti sind straff gespannt. Oberhalb des rechten Lig. Poupartii ist eine undeutlich abgrenzbare Resistenz fühlbar; die Leberdämpfung ist schmal und hochgelegen. Brechreiz besteht nicht. Die Zunge ist trocken, stark belegt. Foetor ex ore.

Bei der sofort vorgenommenen Laparotomie in der Medianlinie entleert sich massenhaft stark bluthaltige, etwas faeculent und faul riechende Flüssigkeit (ca. $1^1/_2$ Liter). Dicht hinter der Symphyse ist ein stark faustgrosser, frei beweglicher, höckeriger Tumor fühlbar, der sich in das kleine Becken fortsetzt. Sämmtliche Darmschlingen werden eventrirt, wobei eine ca. 1 Meter lange, in der linken Bauchhälfte gelegene, vollständig blauschwarz verfärbte, matsche Dünndarmschlinge zum Vorschein kommt, welche aus einer kleinen Perforationsöffnung die oben erwähnte Flüssigkeit entleert. Obere und untere Grenze dieser verfärbten Partie erscheinen ganz scharf abgeschnitten und waren offenbar in einer engen Tasche eingeschlossen. Der übrige Darm zeigt leicht injicirte Serosa, stellenweise mit fibrinösen Auflagerungen. Resection der Schlinge, Anastomose der Darmenden durch Murphyknopf, Drainage nach Mieulicz.

Trotz Kochsalzinfusion und Kampherinjectionen erholt sich Patientin nicht aus dem Collaps und stirbt eine Stunde nach der Operation.

Die Obduction förderte weder eine abnome Peritonealtasche, noch Verklebungen, Reste alter Peritonitis neben der bestehenden sero-fibrinösen frischen, noch irgendwelche Adhärenzen zu Tage, welche etwa die Abschnürung der Schlinge könnten verursacht haben. Jener höckerige Tumor im kleinen Becken erwies sich als Uterus mit subserösen Myomen.

Es blieb also leider unaufgeklärt, durch welches Moment die Incarceration hervorgerufen wurde. Es bleibt auch die Frage unbeantwortet, ob erst zur Zeit des Auftretens der Leibschmerzen,

also der ersten Symptome der stärkeren Stenose, die Einklemmung zu Stande kam, oder ob diese partiell schon vorher bestanden hatte, jenes Gefühl von Unbehagen, jene Digestionsstörungen hervorrief, welche Patientin schon einige Wochen lang beunruhigten. Das plötzliche Sistiren der heftigen Abdominalschmerzen vor dem Transport dürfte für eine eventuelle Lösung der Incarceration also schon vor dem operativen Eingriff sprechen.

V. Dem eben mitgetheilten Falle reihen sich zwei weitere an, bei denen Darmabschnürung durch alte peritoneale Stränge gefunden wurden, und welche beide in Heilung ausgingen.

a) Ein 60 Jahre alter Mann, der seit langen Jahren häufig an kolikartigen Schmerzen in der Gallenblasengegend leidet, dabei dumpfes Druckgefühl im Abdomen mit Unbehagen und Störung des Allgemeinbefindens verspürt, erkrankt plötzlich unter Kopfschmerzen, Unwohlsein, Druckgefühl in der Lebergegend, Obstipation von sehr hartnäckigem Charakter. Nach 8 Tagen treten bei Heben einer mässig schweren Last heftige Kolikschmerzen auf mit anhaltendem Erbrechen, Auftreibung des Leibes (namentlich in den oberen Partien) und vollständiger Obstipation. 8 Tage später wird Patient der Klinik zugeführt. Er sieht cyanotisch aus, sein Puls ist kräftig, Frequenz 100. Das Abdomen ist in toto, namentlich aber im Epigastricum aufgetrieben; dasselbe wölbt sich als querer Wulst vor, etwa dem Verlauf des Quercolon entsprechend. Es ist nicht wesentlich auf Druck empfindlich. Die Leberdämpfung ist verkleinert, ihre untere Grenze steht 3 Querfinger oberhalb des Rippenbogens.

Bei der sofort vorgenommenen Laparotomie in der Linea alba quellen geblähte Dünndarmschlingen vor, die systematisch abgesucht werden. Ueberall ist die Serosa injicirt. In der Tiefe, gegen den Magen zu, liegt eine vollständig plattgedrückte, contrahirte Ileumschlinge; auch das Quercolon ist extrem contrahirt und abgeplattet. Von ihm geht ein derber, bleistiftdicker, etwa 7 cm langer, über mehrere Dünndarmschlingen hinwegziehender ligamentöser Netzstrang, der sich an einer anderen Stelle des Colon wieder ansetzt, unter Bildung einer Ansa, in welcher die erwähnten geblähten Dünndarmschlingen eingeschnürt sind. An den Serosaflächen der letzteren sind Schnürfurchen erkennbar. An der Stelle der Abschnürung ist das Lumen etwa von der Grösse eines Fünffrankenthalers. Ein zweiter Netzstrang, der jedoch nirdgends Einschnürung hervorrief, wird, wie der erste, ligirt und abgetragen. Spülung der Därme mit Kochsalzlösung, Reposition, Bauchwandnaht.

Schon am gleichen Abend erfolgte Stuhlgang, Patient erholt sich rasch, die Heilung verläuft reactionslos und nach 3 Wochen kann Patient entlassen werden.

b) Ein 10Jahre alter Knabe, der vor 2Jahren einen angeblich 13Wochen dauernden Anfall von Perityphlitis durchgemacht hatte, erkrankte am 21. September 1901 Nachmittags unter heftigen Leibschmerzen und Obstipation. Am folgenden Morgen trat häufiges Erbrechen auf, das Kind wurde apathisch, sein

Leib aufgetrieben. Am dritten Tag ist das Erbrochene stark kothhaltig übelriechend.

Das Kind wird in schlaffem Zustand, mit noch ziemlich kräftigem Puls von 120 Frequenz, trockener, gelbbraun belegter Zunge der Klinik zugeführt. Sein Abdomen ist stark aufgetrieben, durch die Bauchdecken zeichnen sich geblähte Darmschlingen ab, an welchen hie und da peristaltische Bewegungen sichtbar sind. Die Bauchdecken sind schlaff, so dass das Abdomen gut abgetastet werden kann; nirgend fühlt man eine abnorme Resistenz und Patient äussert keinerlei Schmerz.

Bei der Eröffnung des Abdomens in der Medianlinie prolabiren Dünndarmschlingen, welche dunkel blauroth verfärbt, aber nicht belegt sind. Der ganze Dünndarm wird eventrirt. Das vermuthete Hinderniss findet sich in den medialen Bezirken des Abdomens und dessen unterer Hälfte. Es spannt sich ein fast quer verlaufender federkieldicker Strang von einer links gelegenen Dünndarmschlinge nach rechts über obstruirte Darmpartien; er endet rechts an einer tiefgelegenen Schlinge. Unter ihm liegt eine hufeisenförmig nach unten und links convexe Schlinge, über welche ein isolirter Darmschenkel schräg von unten rechts nach oben links verläuft. Das Hufeisen ist seinerseits wieder um 180° gedreht und sein Mesenterium von der Radix an zu einem daumendicken Strang verdreht, der gestaute Gefässe in Menge enthält und von der abschnürenden Adhärenz stark gequetscht wird. Deren Lösung durch doppelte Ligatur ermöglicht die Retorsion der torquirten Schlinge und ihre Reposition nach rechts unter dem sie überdeckenden Darmschenkel hindurch. Der abschnürende Strang hatte sich, wie jetzt deutlicher sichtbar wurde, an der Convexität dieser Hufeisenschlinge angesetzt.

Beim Absuchen der Ileumgegend stösst man auf mehrere feine Adhärenzen des Coecum mit seiner Umgebung als Reste früherer entzündlicher Vorgänge; auch zeigt der Dünndarm an zwei Stellen, davon ein Mal unmittelbar vor der Ileumeinmündung circuläre, fibröse, schmale Narbenstreifen.

Nach der Laparotomie erfolgte noch bis spät in die Nacht kothiges Erbrechen, das Kind war sehr unruhig, warf sich hin und her, wollte aufstehen. Die Pulsfrequenz stieg auf 140—160. Von Nachts 1 h an sistirt das Erbrechen, am folgenden Morgen gehen Winde, die Pulsfrequenz fällt, der Knabe verlangt zu essen und im Laufe des Morgens geht reichlich breiiger Stuhl ab, dem später zwei gleich beschaffene Stühle folgen. Von da an setzt eine anhaltende Diarrhoe ein; im wässrig dünnen Stuhl gehen hie und da Blutfetzen ab, später auch Darmschleim.

Am fünften Tage p. o. fällt der Puls und bleibt von da ab in normalen Grenzen. Niemals Temperatursteigerung. Nach 14 Tagen lässt die hartnäckige Diarrhoe nach, und nach $2^1/_2$ Wochen kann Patient geheilt entlassen werden.

Reihen sich die beiden Fälle den in der Literatur so vielfach beschriebenen unendlich wechselnden Formen von Abschnürung des Darmes durch strangförmige Adhärenzen an mit ihren nur wenig verschiedenen Symptomen, so gehören die folgenden zwei Beobach-

tungen mehr einer selteneren Klasse an, indem bei dem einen durch Verwachsung des Processus vermiformis, bei dem anderen durch adhärirendes Meckel'sches Divertikel die Strangulation zu Stande kam.

VI. In dem ersten Falle handelt es sich um eine 57jährige Frau, welche vor 20 Jahren eine kurzdauernde Blinddarmentzündung durchgemacht hatte und vor 6 Jahren wiederum an einer solchen erkrankt war. Pat. empfand am 8. März 1901 plötzlich kolikartige Leibschmerzen; nachdem sie noch am vorigen Tag, wie bisher immer, normalen Stuhl entleerte, blieb dieser aus, Winde gingen nicht mehr ab und anhaltendes Erbrechen stellte sich ein, das am 10. März kothig wurde. Alle Mittel zur Erzeugung von Stuhlentleerung blieben erfolglos.

Pat. kommt am 10. März zur Operation. Ihr Abdomen ist im Meso- und Hypogastrium stark aufgetrieben, die Leberdämpfung nicht verdeckt. Bei der Palpation hört man im Epigastrium plätscherndes Geräusch. Bauchwand eindrückbar; beiderseits, besonders rechts in der Fossa iliaca bei Druck intensive Schmerzen; nirgends ist eine abnorme Resistenz fühlbar. Die Percussion ergiebt durchweg tympanitischen Schall. Per rectum et vaginam keinerlei Abnormitäten zu fühlen.

Nach Eröffnung des Abdomens in der Linea alba drängt sich eine prall gefüllte, von Netz überdeckte Dünndarmschlinge vor; ihre Serosa ist blaurotl verfärbt, ihre Gefässe, besonders die Venen sind erweitert. Die nächstgelegenen Schlingen sind alle in gleicher Weise gebläht. Nach Eventration dieser präsentirt sich in der rechten Unterbauchgegend eine ungemein stark meteoristisch aufgedunsene Dünndarmschlinge, deren Serosa dunkel cyanotisch verfärbt ist. An ihre Basis heftet sich ein nach dem in der Tiefe verdeckt gelegenen Coecum hinziehender Strang an, der sich bei genauerer Betrachtung als der an der Spitze fibrös entartete Processus vermiformis entpuppt; kurz vor seinem winklig abgeknickten Ende ist er mit jener Schlinge verklebt. In der Nische zwischen Coecum und diesem Darmstück liegt, strangulirt durch den Wurmfortsatz ein völlig collabirter, blasser Dünndarm, dessen directe Fortsetzung jener geblähte Darmabschnitt bildet. Dieser ist zudem oberhalb der Einschnürungsstelle torquirt um 180° und es ist dadurch besonders die Mesenterialstrangulation vermehrt (s. Abbildung).

Nach Lösung des verwachsenen Processus lässt sich die Schlinge leicht retorquiren; eine Darmresection erscheint nicht indicirt, besonders da sich während der nun folgenden Resection des Wurmfortsatzes in der bei uns geübten Art und Weise (Serosamanchette, doppelte Ligatur, Durchtrennung, Serosanaht, Einstülpung, Uebernähen mit Serosa) die cyanotischen Stellen erholt hatten.

Am zweiten Tag p. o. erfolgte Stuhl, die Leibesschwellung liess nach; Winde gingen mit Stuhl am 4. Tag. Der zu erwartende günstige Ausgang sollte jedoch nicht eintreten, denn schon am folgenden Abend stiegen Temperatur und Puls; eine doppelseitige rapid um sich greifende Bronchopneumonie überstand die schwächliche Frau nicht. Sie starb 12 Tage p. o.

VII. Der zweite Fall betrifft einen 33jährigen Landwirth, der schon vor 12 Jahren an Unterleibsschmerzen, Stuhlverstopfung, Schwellung des Abdomens und Erbrechen geliten hatte, dieselben Symptome einer wenigstens partiellen Darmstenose traten wiederholt in den letzten 3 Jahren auf.

Auf's Neue erkrankte Patient am 11. October dieses Jahres unter kolikartigen Leibschmerzen, Stuhl- und Windverhaltung. Am 15. October erfolgte Kothbrechen und deshalb Tags darauf die Ueberführung in die Klinik.

Fig. 3.

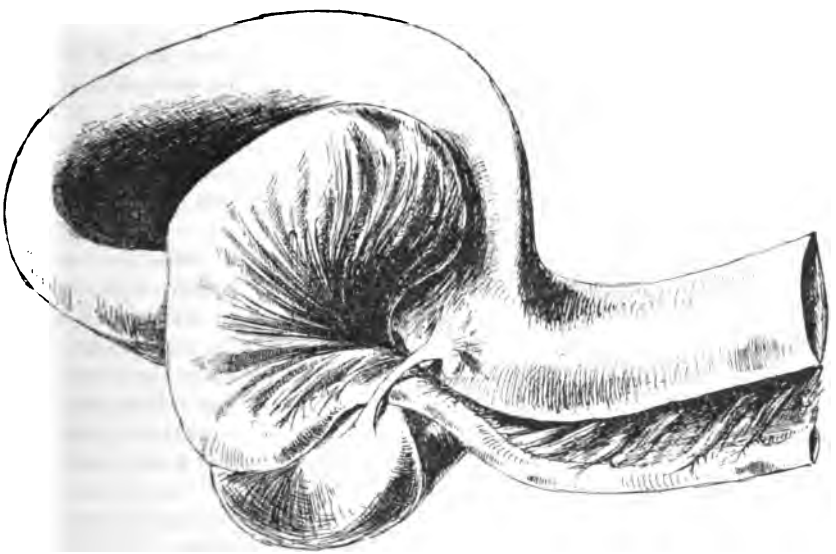

Abschnürung durch den verwachsenen Wurmfortsatz.

Pat. ist bei klarem Bewusstsein, afebril; Pulsfrequenz 84. Anhaltend erbricht er wässerigen, übelriechenden Darminhalt. Das Abdomen ist flach, im Epigastrium wenig vorgewölbt, im Hypogastrium eher eingezogen. Rechts neben dem Nabel ist eine flache Prominenz sichtbar, die sich peristaltisch verschiebt. Die Bauchdecken sind gespannt, Druck auf sie ist überall etwas schmerzhaft, am meisten in der Ileocoecalgegend, in welcher zudem eine handgrosse relative Dämpfung auffällt. Der Urin ist stark indolhaltig.

Bei der Laparotomie stösst man auf einen etwas unterhalb der Nabelhöhe und links von der Mittellinie breit mit der Bauchwand verwachsenen Strang, der sich von seiner Ansatzstelle am Peritoneum aus hinter mehreren Darmschlingen nach der Tiefe zu fortsetzt und seinen Verlauf nach rechts hin nimmt. Eine einzige Dünndarmschlinge ist mässig aufgetrieben und etwas cyanotisch, alle übrigen sind vollkommen contrahirt. Die erwähnte Schlinge

liegt der Ansatzstelle des Stranges am Peritoneum am nächsten, weist eine Schnürfurche auf. Der Strang selbst setzt sich nach einer rechts über dem Coecum gelegenen Darmschlinge fort und geht continuirlich in diese über. Er stellt ein langgezogenes Divertikel dar, das, von Serosa überkleidet, bei der folgenden Durchtrennung ein mit Schleimhaut ausgekleidetes Lumen aufweist. Eigenthümlicherweise verläuft es unter dem gesammten Dünndarmmesenterium durch, d. h. das ganze Convolut der Dünndärme ist über den Strang gelegt und zudem noch um 180° gedreht. Mikroskopisch erweist sich das Divertikelende als völlig obliterirt und bindegewebig degenerirt. Reste von Muskelfasern sind darin enthalten.

Bald nach der Operation gehen auf Clysma Winde ab, später Stuhl; eine rechtsseitige Pleuritis und linksseitige Pneumonie, die beide nach 3 Tagen auftraten, übersteht Pat. gut und nach Verlauf von drei Wochen kann er als geheilt entlassen werden.

VIII. Endlich füge ich noch drei Beobachtungen über sogenannten Ileus bei Darmverengerung durch Carcinom bei; der Sitz dieser Geschwulst war einmal am Coecum, das zweite Mal am Colon descendens und im dritten Falle an der Flexura sigmoidea.

Im ersten dieser Fälle handelt es sich um eine 61 Jahre alte Frau, die seit langer Zeit an Obstipation gelitten hatte. Schon im Herbst 1900 trat hie und da Erbrechen mit Leibschmerzen auf. Mitte December traten „dem rechten Hüftbein entlang" heftige Schmerzen auf, die Därme sollen sich gebläht haben, Pat. erbrach übelriechende Massen, hatte selten Stuhlgang, der jedesmal aus kleinen Faecalbröckeln bestand. Anfallsweise wiederholten sich Erbrechen und Abdominalschmerzen mit Auftreibung des Leibes. In der Sylvesternacht wird Pat. der Klinik zugeführt, da sie seit mehreren Stunden kothigen Inhalt erbricht.

Pat. ist blass, mager. Puls 120, Temp. 36,5. Zunge leicht belegt. Foetor ex ore. Das ganze Abdomen ist stark aufgestrieben, fühlt sich weich an. In kurzen Intervallen tritt Spannung und Grösserwerden des Leibes ein, wobei durch die Bauchdecken walzenförmige, peristaltisch bewegte Darmschlingen sich abzeichnen, um nach kurzer Zeit wieder unterzutauchen. Während dieser Zeit hört man lautes Gurren im Abdomen. Die in der Ileocoecalgegend aufgelegte Hand hat hie und da das Gefühl, als ob ein Flüssigkeitswirbel durch eine enge Passage gepresst würde.

Der Schall ist in den oberen und mittleren Bauchpartien sonor, in beiden Flanken gedämpft; eine besondere Dämpfungszone liegt in der Ileocoecalgegend, sie ist handtellergross, nach oben convex. Hier fühlt man auch einen derben, höckrigen, unverschieblich der Fossa iliaca aufliegenden, druckempfindlichen Tumor, zu welchem wurstförmige Därme hinziehen; seine Grenzen sind nicht deutlich bestimmbar, per rectum et vaginam ist er nicht fühlbar.

Die Diagnose auf Coecalkrebs wurde durch die sofort ausgeführte Laparotomie bestätigt.

Durch Schrägschnitt wird die Ileocoecalgegend freigelegt. Es drängen sich zunächst fast armdick aufgeblähte Dünndarmschlingen vor. Unter ihnen,

zwischen aufgetriebenem unteren Ileum und dem schlaffen Colon ascendens wird der vermuthete Tumor sichtbar. Er ist hart, höckerig. an einzelnen Stellen wie gallertig und ist mit dem Parietalperitoneum oberhalb der Spina ant. sup. fest verwachsen. Eine Dünndarmschlinge ist an ihm fast unzertrennbar adhärirt, wie auch das Colon transversum, nach rechts heruntergezerrt, collabirt und schlaff aussehend, mit ihm verwachsen ist. Nach Lösung desselben wird erst das untere Ileum, dann das Colon ascendens nahe der rechten Flexur doppelt abgeklemmt und durchtrennt, das letztere successive bis zum Coecum freipräparirt und endlich dieses excidirt. Durch Murphyknopf werden Colon und Ileum vereinigt, indem der männliche Theil in eine seitliche Oeffnung des Colon, der weibliche in die vorhandene des Ileum eingefügt wird und endlich nach ihrer Verankerung Serosa mit Serosa vernäht und die ganze Stelle mit Netz überdeckt wird; als letzter Schutz gegen allfälliges Lösen einer Nahtstelle dient ein eingelegter grosser Gazetampon.

Am folgenden Morgen geht massenhaft dünner Stuhlgang, das Abdomen ist weich, eingesunken. Abends steigt die Pulsfrequenz, die am zweiten Tag eine Höhe von 140 erreicht. Mit ihr steigt die Temperatur (38,4), fällt aber am dritten Tage wieder auf 36,0 als Zeichen eines collapsartigen Zustandes, von dem sich Pat. jedoch nach intravenöser Kochsalzinfusion bald erholt. Dieser Collaps, das Auftreten von Erbrechen schleimiger Massen, zugleich stechender Schmerzen in den oberen Partien des Abdomens mussten als Symptome einer, wenn auch nur localen peritonitischen Reizung aufgefasst werden; denn schon am folgenden Tage, als wegen fäculenten Geruches der Verband gewechselt wurde, sah man die Vorboten einer wohl bald perforirenden Kothfistel, indem fäculent riechende eitrige Flüssigkeit die eingelegte Gaze durchtränkt hatte, das vorliegende Netz in Nekrose übergegangen war und in seiner Umgebung allerorts entzündliche Reizung durch graue Beläge und Injection erkennbar wurde. Nach weiteren zwei Tagen entleerte denn auch eine unregelmässig berandete Fistel jauchigen, penetrant riechenden Darminhalt. Am zehnten Tag ist eine grössere Darmpartie matsch und nekrotisch und aus zwei Fistelöffnungen fliesst unaufhörlich der verpestende Koth. Die Bauchwand wird immer mehr unterminirt, die Haut in der Umgebung der Wunde nekrotisch, und unter dem oberen Wundrand quillt aus einer nicht sichtbaren Fistel (wohl am Colon) derselbe schmierige Darminhalt.

In der Nacht vom 13./14. Januar wird Pat. plötzlich unruhig, der Puls ungeheuer frequent, fadenförmig, intensive Abdominalschmerzen treten auf und nach kurzer Zeit unter zunehmendem Collaps tritt Exitus ein.

Eine Veränderung der Configuration des Abdomens oder der Wundverhältnisse fand sich dabei nicht.

Als Grund für den raschen Tod fand sich bei der Obduction eine schwere Blutung in Folge Gefässruptur in einem 2 cm unterhalb des Pylorus gelegenen kirschkerngrossen, scharfrandigen Duodenalulcus. Magen und Duodenum waren angefüllt mit frischen Cruormassen und in Dünndarmschlingen lagen schwarze blutige Klumpen.

Dünndärme und Netz waren bis in Nabelhöhe mit den Bauchdecken

verwachsen; zwischen ihnen liegen durch dicke Fibrinhäute abgesackte, mit hellgelbem, rahmigem Eiter gefüllte Abscesse. Das Colon ascendens war an zwei Stellen perforirt, der Murphyknopf durch die obere Oeffnung in die Bauchwunde getreten. Darminhalt ergoss sich wohl in diese, nicht aber in die durch Verklebungen abgeschlossene Abdominalhöhle. — Metastasen des Carcinoms konnten keine entdeckt werden.

Die histologische Untersuchung des letzteren förderte ein scirrhöses Adenocarcinom mit Uebergang in Carcinoma solidum zu Tage. Im Innern der Krebsalveolen lagen Schollen von zerfallenen epithelialen Elementen.

Der zweite Fall von Darmkrebs betrifft einen 67jährigen Mann, dessen Mutter an Magencarcinom gestorben war. Er selbst hat seit 20 Jahren Magenbeschwerden, bald Heisshunger, bald Anorexie. Schon im September 1899 lag Pat. 4 Wochen zu Bett, litt an Krämpfen im Leib, Erbrechen, Stuhlverstopfung, magerte ab. Aehnliche Zustände kamen im Frühjahr 1900 wieder, oft ist Pat. 6—7 Tage obstipirt; in letzter Zeit erfolgte Stuhl nur noch auf Clysmen; er bestand aus kleinen Kothbällchen. Am 16. Juni traten wiederum jene heftigen Leibschmerzen auf mit Erbrechen und Auftreibung des Abdomens, Stuhl blieb völlig aus.

Pat. ist abgemagert, cachectisch; Zunge trocken, rissig, belegt; starker Fötor.

Das Abdomen ist in toto fassförmig aufgetrieben; die unteren Thoraxpartien auseinandergedrängt; zeitweise werden peristaltische Darmbewegungen sichtbar. Nur in der Ileocoecalgegend besteht Druckschmerz; eine Resistenz ist dagegen auch hier nicht zu fühlen, ebenso wenig wie im Rectum.

Bei der in der Linea alba vorgenommenen Laparotomie drängen sich stark geblähte Darmschlingen vor. Sie werden vorsichtig aus der Wunde gehoben; dabei tritt plötzlich unter pfeifendem Geräusch dünnflüssiger schwarzgrauer Darminhalt (stinkend, krümlich mit massenhaften Kirschensteinen) aus einer kleinen, offenbar beim Lösen zarter Adhäsionen entstandenen Oeffnung in der Nähe des Mesenterialansatzes einer Darmschlinge aus, die sich als Colon ascendens erweist. Bei dem raschen und plötzlichen Austritte des Inhaltes kann nicht vermieden werden, dass letzterer in kleiner Menge in die freie Bauchhöhle fliesst. Während sorgfältiger Bespülung mit Kochsalzlösung sind in der Nähe genannter Perforationsöffnung noch mehrere andere solcher entstanden, aus welchen flüssiger Koth in Menge austritt. Sie werden vorläufig zugeklemmt. Bei weiterer Exploration der Bauchhöhle stösst man am Colon descendens auf einen beweglichen, genau umschriebenen, hühnereigrossen, bis zur linken Flexur reichenden Geschwulstknoten; über ihm beginnt die Blähung des Darmes, unterhalb ist der Dickdarm collabirt. Obschon der Tumor operabel erscheint, wird — der besonderen Umstände halber — auf eine Exstirpation vorläufig verzichtet und ein künstlicher After angelegt unter Benutzung der Perforationsstellen. Coecum und Colon ascendens werden am unteren Ende der Bauchwunde fixirt, die Perforationsöffnungen durch Scheerenschnitt verbunden, die Fäcalmassen abgespült und mit Jodoformgaze die Nahtstellen überdeckt.

Mit reichlich dünnem Stuhl entleeren sich in den folgenden Tagen immer noch Haufen von Kirschensteinen. Im Laufe der nächsten Wochen regelt sich der Stuhlgang. Pat. erholt sich zusehends, nimmt an Gewicht zu, sodass nach 6 Wochen die Resection des stricturirenden Tumors am Colon descendens vorgenommen werden kann.

Mit bogenförmigem, nach aussen convexem Schnitt vom Rippenbogen bis zum linken Darmbeinkamm wird die Bauchwand durchtrennt. Unmittelbar am Uebergang des Colon descendens in das S. Romanum findet sich der circulär stricturirende, bewegliche Tumor. Nach Lösung bandförmiger Adhärenzen zwischen Dünn- und Dickdarm und Abtrennung des Mesocolon kann der Tumor eventrirt werden. Oberhalb und unterhalb der Geschwulst wird der Darm abgeklemmt und der zwischenliegende Abschnitt resecirt; die Enden lassen sich leicht durch circuläre Darmnaht vereinigen.

Bald nach der Operation fällt Pat. in schweren Collaps, erbricht anhaltend. Am folgenden Tag wird der Puls frequent, Aufstossen und Erbrechen halten an, das Abdomen wird aufgetrieben, die Zunge trocken; der Collapszustand verschlimmert sich trotz Kochsalzinfusion und Verabreichung von Excitantien und am nächsten Tag erfolgt Exitus.

Bei der Obduction stösst man zunächst auf Verklebungen des Colon descendens mit Dünndarmschlingen. In 10 cm weiter Ausdehnung ist es grünlich verfärbt; distal von der Nahtstelle ist eine kirschgrosse Perforationsstelle zu sehen und 1 cm unterhalb liegen Kothballen. Um die Stelle des künstlichen Afters sind massenhaft Verwachsungen zu Stande gekommen; das einmündende Ileum ist braun verfärbt.

Der exstirpirte Tumor stellt ein das Darmlumen bis auf ein Minimum stricturirendes, ca. 3 cm hohes Carcinom dar, das an mehreren Stellen schüsselförmig ulcerirt ist und sich wulstig gegen die übrige normale, weiche, faltenreiche Schleimhaut absetzt. Infiltration in seiner Umgebung, Drüsenkrebs, Metastasen sind nicht gefunden worden.

Im dritten Fall endlich handelte es sich um ein Carcinom des S-Romanum bei einer 58jährigen Frau, deren Bruder an Rectumkrebs gestorben ist. Patientin verspürte seit 2—3 Jahren unbestimmte Beschwerden wechselnder Natur, ziehende, drückende Schmerzen in den Lenden. Seit einem halben Jahre wächst in der linken Unterbauchgegend ein Tumor, den consultirte Aerzte für ein Ovarialkystom hielten. Patientin liess sich zur Exstirpation der vermeintlichen gutartigen Geschwulst verleiten und es soll damals (vor zwei Monaten) die etwa 2 faustgrosse Geschwulst praller Consistenz sich als dünnwandige subseröse dem Darm (wohl Dickdarm?) angehörende, bei der näheren Untersuchung durch Platzen sich entleerende Cyste erwiesen haben. Die weitere Palpation ergab ausserdem einen kleinen harten Tumor des Darmes etwas oberhalb des S-Romanum. Verlauf nach dieser Operation glatt; seither hartnäckige Obstipation, die sich in den letzten 8 Tagen vor der Ueberführung in die Klinik zu vollständiger Retention des Stuhles steigerte. Seit dieser Zeit öfteres Erbrechen; Abführmittel und Einläufe ohne Wirkung; Auftreibung des Leibes mit Schmerzhaftigkeit seit 3 Tagen.

Patientin sieht wenig abgemagert aus. Puls 100—110, regelmässig. Zunge trocken, etwas belegt. Häufiges Aufstossen. Abdomen in toto aufgetrieben, mässig gespannt, etwas druckempfindlich, namentlich links unten. Eine Resistenz ist nicht mit Sicherheit durch die ziemlich fetten Bauchdecken palpabel, per Rectum eine Stenose nicht fühlbar.

Sofortige Laparotomie. Schrägschnitt im linken Hypochondrium und Hypogastrium. Das untere Ende des Colon descendens liegt vor. Die Palpation lässt einen sehr derben, klein faustgrossen, beweglichen, ungefähr am Anfang der Flexura sigmoidea gelegenen rundlichen Tumor erkennen. Das entsprechende Darmstück wird eventrirt und durch Compressen isolirt; sein Mesenterium wird portionenweise abgebunden, wobei einige harte regionäre Drüsen mit entfernt werden; fingerbreit oberhalb und unterhalb des Tumors wird der Dickdarm abgetrennt und die gesunden Enden des bleibenden Darmes werden durch Circulärnaht zur Vereinigung gebracht. Eine auf die Nahtlinie gelegte Jodoformmèche wird durch die Wunde nach aussen geleitet; Verschluss der übrigen Bauchwunde durch dreifache Etagennaht.

Das entfernte Darmstück lässt durch Palpation einen derben Tumor erkennen. Die Serosa ist unverändert. Der Tumor ragt in einer Länge von 7 cm von der dem Mesenterialansatz entsprechenden Wand dermaassen in das Darmlumen vor, dass eine beinahe vollständige Obstruction erfolgt ist. Der prominente Theil bildet eine flache Vorwölbung, unten einen portio-ähnlichen Zapfen; fast der ganzen Länge nach zeigt er eine klaffende Spalte, welche eine mit jauchigen Zerfallsmaassen ausgefüllte Höhle umschliesst; der übrige Theil hat den Habitus von stark gewulsteter, hypertrophischer Schleimhaut. Die hintere Serosafläche ist durch einige Bläschen mit wasserklarem Inhalt vorgewölbt (Chylusretention?).

Patientin erholt sich sehr rasch, bricht nicht mehr, hat gegen Mittag Flatus, weniger Meteorismus, Nachts spontan mehrere Stühle (übelriechend, ohne Blut, theils geformt, die letzten flüssig).

Am folgenden Morger wieder flüssiger Stuhl. Während des ganzen Tages Puls frequent, Zunge trocken, grosses Durstgefühl. Gegen Abend Zunge feucht, Abdomen ohne Auftreibung, nirgends schmerzhaft; kein Stuhl mehr abgegangen; zeitweise Aufstossen und zahlreiche Flatus.

Am nächsten Morgen ist der Leib aufgetrieben, tympanitisch. Patientin ist matt und schläfrig. Mittags fällt die bis jetzt stets um 38,0 schwankende Temperatur, der Puls steigt, wird schwach; Aufstossen tritt häufiger ein. Im salzigen Urin finden sich viel Leukocyten, Blasenepithelien, zahlreiche granulirte und frische hyaline Cylinder.

Nachts Somnolenz, zeitweise Klagen über Schmerz im rechten Hypochondrium. Viel Aufstossen, Extremitäten kühl, kalte Schweisse. Endlich Sopor bei fast unzählbarem Puls, keine Flatus, kein Erbrechen, nur anhaltend Aufstossen. Gegen Morgen im tiefen Collaps Exitus.

Eine Obduction wurde leider verweigert. Die Todesursache liegt klar zu Tage!

Mikroskopisch bietet sich das schönste Bild eines scirrhösen Adeno-

carcinoms, dessen wohl kurzes Bestehen einmal durch die Beschränkung der Ausdehnung, dann auch durch das Fehlen eines Ueberganges in soliden Krebs respective einer Anfüllung der schlauchförmigen Alveolen mit Cylinderzellen und einer Metaplasie dieser letzteren angedeutet wird. Unregelmässig verzweigte hohle, von langcylindrischen Epithelien ausgekleidete Alveolen, ohne irgend welchen Zusammenhang liegen in bindegewebiger Substanz. Sie sind bis zur Muscularis und über diese hinaus verfolgbar.

Besondere Verlaufseigenthümlichkeiten bietet keiner der drei Fälle. Die ganz allmälige Entwicklung, die sich in den Symptomen einer immer mehr sich steigernden Stenose der untersten Darmabschnitte kundgab, liess jedesmal mit ziemlicher Sicherheit auf das Vorhandensein eines Carcinomes schliessen, wenn auch nicht in jedem der Fälle typische Cachexie auf Krebs hinwies und das palpatorische Ergebniss nur in einem Falle ein positives war. Es hat sich auch hier wieder die Neigung des Krebses kund gegeben, ringförmig zu wuchern, sich wenig nach der Längsrichtung auszudehnen, wie sich auch der starke formative Reiz auf das bindegewebige Substrat der Mucosa zeigte, der zur Verhärtung, zur circulären Stenose führte.

IX.

(Aus der Basler chirurgischen Klinik.)

Hundert Fälle von Perityphlitis.

Von

Dr. A. Müller,

Assistent der chirurgischen Klinik.

Die vorliegende Arbeit soll eine Zusammenfassung der Erfahrungen geben, die an der Baseler chirurgischen Klinik unter Herrn Prof. Dr. O. Hildebrand bei der Behandlung der Perityphlitis gemacht wurden. Das Material, auf dem gefusst werden soll, umfasst 100 Krankengeschichten, die ungefähr dem Zeitraum der letzten 2 Jahre entstammen[1]). Die Erkrankungen betreffen 61 Männer und 39 Frauen. In therapeutischer Hinsicht gliedern sich die Fälle wie folgt:

Operationen im Anfall (Abscessincisionen)	32
darunter bei 1 Patienten 3 mal,	
Resectionen des Processus vermiformis à froid . .	61
Laparotomien bei allgemeiner Peritonitis	16
ohne chirurgische Behandlung ausgeheilte Anfälle .	5

Die an der hiesigen Klinik geltende Indicationsstellung, deren Begründung im Laufe dieser Arbeit folgen wird, bringt es mit sich, dass die Mehrzahl der anatomischen Befunde bei der Radicaloperation der Perityphlitis im anfallsfreien Stadium (à froid) erhoben wurde. Im Anfall selbst (à chaud) wurde jeweilen nur bei bedroh-

[1]) Das Material der Klinik setzte sich zur Zeit der Correctur dieser Arbeit, also entsprechend einem Zeitraum von ziemlich genau $2^1/_2$ Jahren, wie folgt zusammen:

Abscessincisionen	35,
à froid-Operationen	73,
allgemeine Peritonitis	18,
ohne chirurgische Behandlung .	6.

lichen Anzeichen operirt oder wenn die Resorption eines Exsudates zu lange auf sich warten liess. Als Princip galt dabei, im Anfall den Wurmforsatz nur dann zu entfernen, wenn er leicht und ohne Suchen zu erreichen war. Da dies nur selten zutraf und den meisten Operationen im Anfall eine spätere Radicaloperation folgen musste, finden sich eine Anzahl Fälle doppelt aufgeführt.

A. Im Anfall operirte Fälle.

I. Perityphlitische Abscesse.

Es wurden in den 2 verflossenen Jahren 32 perityphlitische Abscesse eröffnet.

In 20 Fällen erfolgte gleich im 1. Anfall Abscessbildung,
5 Fälle abscedirten im 2. Anfall,
4 „ im 3. Anfall,
3 „ in späteren Anfällen;
diese letzteren 3 alle mit wiederholten Eiterungen.

Aus diesen Zahlen lässt sich nun allerdings kein Schluss ziehen, ob wirklich ein Vorherrschen der Abscesse in den ersten oder den späteren Anfällen statt hat. Das Material ist nämlich der Art beschaffen, dass die ersten und überhaupt die weniger gehäuften Anfälle viel reichlicher vertreten sind als die Erkrankungen mit zahlreichen Anfällen. Daher dürfte, auf folgende Weise ausgedrückt, eher etwas aus den Zahlen sprechen:

auf 100 1. Anfälle unseres Materials kommen 41 Abscesse,
„ 100 2. „ „ „ „ 21 „
„ 100 3. „ „ „ „ 23 „
„ 100 Fälle mit mehr als 3 Anfällen 16 „

Es wäre natürlich verfehlt, auf diese wenigen Zahlen mit apodiktischer Gewissheit Gesetze aufbauen zu wollen. Möglicherweise liesse sich demnach nachweisen, dass die Abscessbildung im Allgemeinen den späteren Phasen der Blinddarmentzündung angehört, indem genaueste Anamnesen über frühere Beobachtungen von möglicherweise perityphlitischen Symptomen vieles zu Tage fördern. Doch ist bei derartigen Bestrebungen die suggestive Beeinflussung der Patienten so leicht möglich, und andererseits sind die Daten, die man erhalten kann, meist so wenig distincte, dass sich daraus keine allzu exacten Folgerungen machen lassen.

Die Symptome des perityphlitischen Abscesses decken sich anfänglich mit denen des klassischen Anfalls. Es treten erst diffuse Leibschmerzen plötzlich auf, allmälig erfolgt dann Localisation in der Ileocoecalgegend. Meist besteht Obstipation, selten Durchfall. Fast stets findet sich Fieber von mässiger Höhe; in 1 Fall begann die Erkrankung mit Schüttelfrost. Der Beginn des Anfalls ist meist ein ganz abrupter, beim besten Wohlbefinden; oft lässt sich ein auslösendes Moment, wie Genuss von kaltem Bier oder übermässige Nahrungsaufnahme angeben; einmal beobachteten wir Coincidenz des Beginns mit dem Eintritt der Menses. Das Krankheitsbild kann sich rasch zu seinem Höhepunkt entwickeln. Es bildet sich eine Resistenz in der Ileococcalgegend, die palpatorisch und percussorisch als Dämpfung nachweislich ist. Nun kann das Fieber weiter ansteigen, namentlich aber — und dies ist eines der wichtigsten Symptome — kann der Puls in die Höhe gehen, 100 und 120 überschreiten und an Spannung und Regelmässigkeit verlieren. Zu gleicher Zeit wird der Leib aufgetrieben und gespannt, es kommt zu Windverhaltung, Aufstossen, sogar Erbrechen, und alle Zeichen der sogenannten peritonitischen Reizung stellen sich ein. Dieser Zustand kann sich sehr rasch entwickeln, schon im Laufe des 1. Tages eines Anfalls; mehrmals beobachtete man ein Zurückgehen der Erscheinungen, welchem ein unmotivirtes Aufflackern aller Symptome mit peritonitischer Reizung folgte. Dabei können die localen Erscheinungen sich vollständig verwischen, Resistenz und Dämpfung werden durch die Spannung der Bauchwand verdeckt; oft weist dann nur noch die Anamnese oder eine vielleicht besonders hochgradige locale Druckempfindlichkeit auf die Ileocoecalgegend hin. Mehrmals blieb die Flexionscontractur des rechten Hüftgelenks, welche für grosse perityphlitische Exsudate charakteristisch ist, als Leitpunkt bestehen.

Viele der Patienten wurden in diesem Zustand erst eingeliefert. Die Beurtheilung eines solchen Falls, dessen Genese man nicht kennt, kann äusserst schwierig werden. Die Therapie will womöglich einer causalen, nicht blos einer symptomatischen Indication genügen, daher ist die Ergründung der Provenienz des zu behandelnden Zustandes von ausserordentlicher Wichtigkeit. Das Verständniss war übrigens in einer ganzen Anzahl von Erkrankungen noch erschwert durch anderweitig verwandte therapeutische Maassnahmen,

nämlich durch die Opiumtherapie. Ihre Berechtigung ist durchaus nicht zu leugnen; sie bezweckt Ruhigstellung der Därme, behufs Erzielung von Adhäsionen. Fraglich ist nur, ob damit auch dem Postulat: nil nocere genügt ist. An der Baseler chirurgischen Klinik wird das Opium vollständig verworfen. Es erhöht die durch die peritoneale Reizung bedingte Darmlähmung noch mehr, der Meteorismus wird stärker als nöthig, was dem Patienten vermehrte Beschwerden und dem Arzte erhöhte Schwierigkeiten für die Diagnose macht, indem die Beurtheilung des wirklichen, durch die Krankheit verursachten Zustandes getrübt ist. Abgesehen von der Erschwerung der Diagnostik, darf in einem Fall von Perforationsperitonitis ein grosser Theil des therapeutischen Misserfolgs dem Opium zugeschrieben werden, indem die Section im Vergleich mit dem Befund bei der Operation eine ausgesprochene Rückbildung der Peritonitis nachwies, während der Patient an den Folgen einer nicht zu bekämpfenden Darmlähmung zu Grunde gegangen war. Wenn die letztere vielleicht auch nicht vollständig auf Rechnung des Opiums zu setzen ist, so ist doch sicher die Bedeutung desselben als wichtigen, mithelfenden Factors nicht zu leugnen.

Die eben besprochene, rasche Verlaufsweise zeigte sich in nicht ganz einem Drittel unserer Abscesse. Die übrigen verliefen viel weniger rasch. Sie repräsentiren einen besonderen Verlaufstypus. Nachdem die ersten Symptome des klassischen Anfalls vorüber sind, tritt die Krankheit in ein chronisches Stadium oder sie beginnt schon von Anfang an mit weniger ausgesprochenen Erscheinungen. Aber das Fieber bleibt bestehen, es bleibt ferner eine Tendenz zu höheren Pulsfrequenzen, welche bei den geringsten Veranlassungen, als Aufregung oder Diätfehler, eintreten. Das Fieber kann einen unregelmässigen Character annehmen und sich zum typischen Eiterfieber entwickeln, oder es bestehen wochen- bis monatelang subfebrile Temperaturen. Eine besondere Bedeutung pflegt man dem Tumor in der Ileocoecalgegend beizumessen. Während derselbe bei den rasch sich entwickelnden Fällen oft nicht deutlich ist, pflegt er bei den langsam verlaufenden Erkrankungen ein hauptsächliches Symptom darzustellen.

Die localen Erscheinungen bestehen einfach in einer circumscripten, druckempfindlichen Stelle, oder es bildet sich ein eigentlicher Tumor in der Fossa iliaca von Bohnen- bis Faust- oder

Kindskopfgrösse. Meist bleibt zwischen Crista und Tumor eine freie Zone, ebenso zwischen Tumor und Leber. Ganz grosse Exsudate reichen bis zur Leber und über die Mittellinie. Oft ist blos eine diffuse Resistenz nachweislich, vielfach aber hat der Tumor eine gut umgrenzte, glatte Oberfläche und eine mehr oder weniger grosse, meist ziemlich geringe Beweglichkeit. Dem Tumor entspricht eine relative Dämpfung des Percussionsschalls, oft mit tympanitischem Beiklang; vielfach besteht hochgradige Druckempfindlichkeit; Fluctation wird selten sicher, mehrmals nur in Narcose und ausschliesslich bei oberflächlichen Exsudaten gefühlt. Grosse Abscesse bedingen eine Flexions- und Innenrotationscontractur des Oberschenkels; auch Schmerzen bei der Miction bis zu Retentio urinae wurden beobachtet, ohne dass nothwendiger Weise später bei der Radicaloperation Beziehungen des Processus zur Blase nachweislich waren.

Als aussergewöhnliche Formen des Ileocoecaltumors wären zu erwähnen:

Auffallend hoher Sitz über der rechten Fossa iliaca. Der Abscess wurde in diesem Fall am Promontorium gefunden.

Die ganze Fossa kann ferner frei sein, dagegen der Tumor den Raum zwischen Crista und Rippen ausfüllen. In einem derartigen Fall fand sich ein riesiger retroperitonealer Abscess weit nach oben reichend; der Processus ging hinter dem Coecum bis zur Leber.

Auch kann die Resistenz mehr nach den medianen Bezirken des Bauches zu entwickelt sein, wobei die Ileocoecalgegend mehr oder weniger frei bleibt. Dies fand sich in einem Fall, in dem ein praeperitonealer Abscess zu beiden Seiten der Recti sich ausgebildet hatte, ohne dass der Zusammenhang mit der Coecalgegend festgestellt werden konnte. Bei der Radicaloperation, ungefähr 1 Monat später, fanden sich Reste des Abscesses, darunter Netzadhaesionen und zwischen diesen der Processus, der ohne besondere Mühe zu lösen war.

Ferner erwähnenswerth sind die folgenden speciellen Befunde:

Rechts im Abdomen halbkugelförmige Resistenz, deren höchster Punkt die Mitte zwichen Nabel und Spina ant. sup. einnimmt; Umgebung bretthart infiltrirt und geröthet bis über die Mittellinie, nach unten bis zur Symphyse und nach hinten bis in die vordere Axillarlinie; deutliche Fluctuation, vergrösserte Inguinaldrüsen. Der

Abscess lag über dem rechten Rectus und dem rechten Obliquus ext. Am lateralen Rectusrand führte eine feine Fistel in die Tiefe. Der Abscess enthielt Gase und dicken Eiter, ca. 2 Esslöffel voll. Eine Radicaloperation ist bis jetzt nicht gemacht, somit auch der Zusammenhang mit dem Processus nicht klargelegt. Die Affection hatte mit Schüttelfrost 1 Monat vor der Incision begonnen und war wie ein perityphlitischer Anfall verlaufen.

Parallel dem linken Ligamentum Pouparti eine 2 Finger breite, gedämpfte Zone im Mesogastrium. Von der rechten Spina ant. sup. reicht eine 2. Dämpfung bis zur Leber; keine entsprechende Resistenz, aber Druckempfindlichkeit. Später schwindet die letztere Dämpfung, die andere wird deutlicher. Eine Incision weist eine intraperitoneale Abscesshöhle nach, von der aus ein Gang nach der Blasengegend geht. Der Processus verläuft, wie sich später zeigt, nach der Medianlinie gegen das Promontorium.

Fall von ausgedehnter Resistenz der ganzen Ileocoecalgegend bis gegen die Leber und die seitlichen und hinteren Thoraxpartien; in der Resistenz daumendicke, bewegliche, strangförmige Verdichtung, von oben nach unten verlaufend. Die Incision ergiebt einen grossen extraperitonealen Coliabscess, der bis gegen die Wirbelsäule reicht.

Folgender Befund ist nicht sicher durch einen perityphlitischen Abscess bedingt:

In der rechten Cruralgegend fluctuirende, geröthete, gänseeigrosse Prominenz. Ferner in den lumbalen Partien des Mesogastrium Vorwölbung, die sich gegen die rechte Nierengegend verliert. Zwischen beiden Vorwölbungen durchgehende Fluctuation. Die Incision ergiebt einen retroperitonealen Abscess, der sich auch nach aussen von der rechten Darmbeinschaufel senkt. Bakteriologisch: Staphylococcus pyogenes albus. Nach der Incision erscheint deutlich im rechten Mesogastrium ein faustgrosser, beweglicher, platter, praller Tumor, der sich bei der Athmung bewegt und bis 2 Querfinger lateral vom Nabel reicht.

Die Ausbildung des Ileocoecaltumors kann in sehr kurzer Zeit, schon im Laufe des 1. Tages der Erkrankung erfolgen, in anderen Fällen bildet er sich erst im Laufe der 1. Woche oder gar noch später, je nach dem rascheren oder langsameren Verlauf der Krankheit. Seine Grenzen sind nicht constant, er kann sie

ausdehnen oder zurückziehen, je nachdem eine Progression oder Regression des Processes erfolgt. Eine vollständige Rückbildung wurde nie beobachtet und ist auch auf Grund von pathologisch anatomischen Thatsachen a priori nicht zu erwarten. — Welches sind nun die Ausgänge, die ein perityphlitischer Abscess nehmen kann? Da ist zunächst die Möglichkeit der Resorption zu erwähnen. Ob ein wirklicher Abscess vollständig resorbirt werden kann, scheint auf Grund unserer Befunde kaum wahrscheinlich. Dass grosse, bis handtellergrosse Resistenzen mit dem Abklingen des Anfalls bis auf minime Reste schwinden, wurde auch hier beobachtet. Es sind unter den hier verarbeiteten Fällen 5, welche typische Anfälle durchmachten und ohne Operation ausheilten; nur 2 mal wurden dabei grössere Tumoren gefühlt. Diese waren aber sicher nicht durch eitrige oder wenigstens ganz sicher nicht durch ausschliesslich eitrige Exsudate gebildet, sonst wäre es auf Grund aller sonstigen klinischen Erfahrungen nicht möglich, dass die entzündlichen Erscheinungen in kürzester Zeit, schon nach 2—3 Tagen, schwanden. Wo sichere Zeichen von Eiterung sich finden, da ist auch sicher der Eiter, den keine Resorption wegzubringen vermag. Eine Volumveränderung des Exsudates kann ja eintreten; es dickt sich durch Wasserverlust ein und kann dann eine mehr käsige Beschaffenheit annehmen; hier wurden noch nach 3—4 Monaten grössere Eitermengen gefunden, von kleineren Abscessresten nicht zu reden, die vielfach monatelang nach Ablauf des Anfalls bei der Radicaloperation noch vorhanden waren. Auf diese Residuen werden wir bei den ausserhalb des Anfalls operirten Fällen noch eingehender zu sprechen kommen.

Eine zweite Möglichkeit der Spontanheilung stellt die Perforation des Abscesses in ein mit der Aussenwelt communicirendes Hohlorgan dar. Unter den Baseler Fällen trat dieses Ereigniss 5 mal ein. 3 mal schloss sich daran ein Zurückgehen der Symptome und Ausheilung des Anfalls, während 2 mal die Entleerung keine genügende war, und ein operativer Eingriff dennoch nöthig wurde. In allen 5 Fällen erfolgte der Abgang des Eiters durch den Darm, in Form von erst profusen, später weniger reichlichen, eitrigen Stühlen; die Eiterentleerung zog sich jeweilen Tage lang hin. Ueber den genaueren Mechanismus der Perforation haben wir blos in 1 Fall Aufklärung gekriegt; daselbst ergab nämlich die Radical-

operation, dass die Spitze des Processus dem Rectum anlag, von demselben durch morsches, graugelbes, nekrotisches Gewebe getrennt. Von den übrigen Befunden lässt sich vielleicht höchstens aus dem einen etwas folgern, bei dem der Processus breit am Dünndarm adhärirte, die Spitze war frei. Zeichen von Perforation der Appendix waren in keinem der 2 Fälle nachweislich; in den übrigen 3 Fällen liess sich auch keine Beziehung des Wurms zu irgend einem Darmtheil constatiren, so dass wohl in allen Fällen Abscessbildung durch Fortleitung und secundäre Perforation anzunehmen ist. — Dass das Ereigniss der Abscessperforation in den Darm ein seltenes ist, und dass man bei den therapeutischen Erwägungen nicht mit seinem Eintritt rechnen darf, liegt auf der Hand. Zum Vergleich wurde daraufhin das ganze frühere Material der Klinik bis zum Jahre 1870, wo der Socin'sche Jahresbericht zum 1. Mal erschien, durchgesehen und dabei unter 81 Perityphlitisfällen nur 2 mal die Perforation in den Darm notirt gefunden. Beide Male schloss sich Heilung an; zur Radicaloperation kam nur einer der Fälle; der Processus war in ganzer Ausdehnung dem Coecum adhärent; 1 cm von der Spitze fand sich eine circuläre Narbe.

Andere Perforationen haben wir nicht beobachtet; diejenigen in die freie Bauchhöhle natürlich ausgenommen. Die betreffenden anatomischen Faeta finden sich unter „Perforationsperitonitis".

Die Complicationen der Abscesse in Folge Fortleitung der Eiterung und reactiver Entzündung werden zweckmässig erst bei Besprechung der operativen Befunde behandelt.

Der perityphlitische Abscess verlangt, wie jede Eiterung, die Eröffnung, sobald er diagnosticirt ist, da, wie gesagt, weder auf die Resorption, noch auf die Perforation in die Darm- oder Urogenitalwege gehofft werden darf.

Wann soll nun der chirugische Eingriff erfolgen? Die Indicationsstellung für die Operation im Anfall ist in sofern schwierig, als nach den hier herrschenden Grundsätzen der Eingriff möglichst hinausgeschoben wird. Es soll dadurch für jeden Anfall die Möglichkeit einer spontanen Ausheilung offen gelassen werden; ausserdem bietet dies den Vortheil, dass man bei ausgesprochenen Symptomen operirt und kaum je einen Anhaltspunkt für die Localisation des freizulegenden Krankheitsherdes vermissen wird. Allerdings kann

das Spiel ein gewagtes werden, weil oft unverhofft die schweren peritonitischen Erscheinungen sich einstellen. Bei Spitalbehandlung, wo die beständige Controle der Patienten und die fortwährende Möglichkeit eines operativen Eingriffs besteht, giebt die abwartende Behandlung ganz befriedigende Resultate.

Sehen wir ab von 3 Fällen, bei denen grössere Abscesse im anfallsfreien Stadium eröffnet wurden, Fälle, bei denen die Erscheinungen bis auf kleine Resistenzen in der Ileocoecalgegend zurückgegangen waren, so bleiben noch 3 Gruppen von Abscesseröffnungen, die auf Grund von bestimmten Indicationen vorgenommen sind.

Am plausibelsten dürfte die Nothwendigkeit eines Eingriffs sein in den Fällen, wo der Abscess sehr oberflächlich liegt, wo ausser den Allgemeinerscheinungen der Eiterung, wie Fieber und entsprechende Pulsfrequenz, deutlich locale Entzündungserscheinungen sich vorfinden. Die Haut ist dann vorgewölbt, oft gar geröthet und oedematös und auf dem Tumor wenig oder nicht verschieblich; vielfach ist dann deutliche Fluctuation vorhanden. Einmal zeigte sich in einem derartigen Fall auch ausgedehntes collaterales Oedem und brettharte Infiltration bis über die Mittellinie, nach abwärts bis zur Symphyse und nach hinten bis zur vorderen Axillarlinie. Die Stelle, wo sich eine derartige Veränderung nachweisen lässt, ist natürlich je nach der Lage des Abscesses verschieden, ohne dass dadurch eine Beeinflussung der Indicationsstellung stattfände. In unseren 32 Fällen lag diese Art der Anzeige 8 mal vor.

Viel schwieriger beurtheilen sich die Formen, bei denen das Exsudat tiefer liegt. Grosse Exsudate bilden durch ihre Ausdehnung allein a priori keine Indication für ihre Eröffnung. Die Tumoren in diesen Fällen können auch nicht eitriger Natur und durch blosse Adhäsionen oder seröse resp. fibrinöse Exsudate bedingt sein und ohne weitere Complicationen ausheilen. In unseren Fallen war keine Gelegenheit, derartige Exsudate bei der Operation zu sehen, da eben im Anfall nur bei muthmaasslicher Anwesenheit von Eiter operirt wurde. Ihr Vorkommen aber ist reichlich bekannt und entsprechende klinische Beobachtungen wurden auch hier gemacht.

Die Indication eines Eingriffs beiden Fällen mit tiefem Exsudat

war gegeben durch Eintreten von peritonitischen Erscheinungen oder in einer zweiter Gruppe von Fällen, im Ausbleiben der Resorption des fühlbaren Exsudates bei andauernden entzündlichen Erscheinungen.

Die erste Gruppe von Erkrankungen sind solche, die mit den bekannten Symptomen des klassischen Anfalls beginnen. Vielleicht sind die Erscheinungen besonders intensiv und steigern sich namentlich in kürzester Zeit (in unseren am raschesten verlaufenden Fällen in 3 Tagen) zum Zustand der peritonealen Reizung. Diese bildet natürlich eine unbedingte Indication, der richtige Zeitpunkt darf aber nicht nicht verfehlt werden. Häufig bietet die Auftreibung des Leibes einen gewissen Anhaltspunkt; immerhin gehört etwas Tympanites zum Bild jeder Perityphlitis, ohne dass deswegen gleich eine Operation nöthig wäre. Vielfach aber sind die Fälle so, dass eine auffallende Auftreibung bereits als Zeichen einer ausgesprochenen Peritonitis aufzufassen ist; Erbrechen kann ebensowohl ein weniger bedeutungsvolles Symptom sein, als bereits durch Peritonitis und Darmlähmung verursacht werden. Auch die Singultus, ein exquisit peritonitisches Symptom, wurden hier mehrfach bei Perityphlitikern beobachtet, ohne dass man sonst den leisesten Anhaltspunkt zur Annahme einer peritonitischen Reizung gehabt hätte. Das Fieber kann bei diesen Fällen bestehen bleiben oder abnehmen; gerade die typischsten, hieher gehörigen Fälle waren ohne Fieber. Ein einzelnes von den hier genannten Symptomen beweist nichts für peritoneale Reizung; ihre Gesammtheit, zusammen mit Pulssteigerung, macht aber bereits das Bild der allgemeinen Peritonitis aus. Das einzige, was am besten Anhaltspunkte für die Beurtheilung giebt, ist eine genaue Beobachtung des Pulses. Wenn nach einigen Tagen Dauer die Symptome des Anfalls nicht nachlassen, und der Puls steigt noch mehr in seiner Frequenz und nimmt eventuell auch an Spannung ab, dann wird immer eingegriffen. Etwas Meteorismus ist dann auch immer vorhanden, ein stärkeres Wachsen desselben darf nicht abgewartet werden. Dass viel subjectives, auf Erfahrung begründetes Urtheil bei der Stellung der Indication mitspielen muss, ist eine bekannte Sache. Der schwere Krankheitszustand, ein leicht collabirtes Aussehen, ein gewisses Etwas in den Gesichtszügen, das drohend an das Aussehen des Peritonitischen mahnt, hat oftmals als gewichtiges Moment mit-

gespielt. Einmal wurde peritoneale Reizung angenommen, ohne dass Pulserhöhung eingetreten war: ein erster Anfall mit Peritonismus war in 2—3 Tagen abgelaufen; Winde und Stühle waren vorhanden; plötzlich kam 8 Tage nach Beginn des ersten bereits ein zweiter Anfall, der sich mit Erbrechen und leichter diffuser Auftreibung einleitete. Weil der Anfall so rasch und gleich mit Andeutung peritonealer Reizung wiederkam, wurde eine schwere Läsion angenommen und sofort operirt. Es fand sich ein nur durch leichte Adhäsionen abgeschlossener Abscess, in dem die Spitze der Appendix, durch einen haselnussgrossen Kothstein perforirt, sichtbar war. Näheres unter Krankengeschichte No. 2.

Dass dieses rasche Wiederkehren des Anfalls ein werthvolles Symptom ist, hat auch noch ein 2. Fall bewiesen, bei dem mehrmals, mit Pausen von absolutem Wohlbefinden, immer und immer wieder Temperaturen und Pulssteigerungen, sowie Druckempfindlichkeit in der Ileocoecalgegend ohne fühlbare Resistenz auftraten. Ca. 3 Wochen nach Beginn der ersten Symptome wurde operirt, wobei sich wirklich zwischen Coecum und Ileum Eiter fand; der Processus verlief hinter dem Coecum gewunden und trat dann mit seiner Spitze nach vorn gegen den Abscess. Keine Perforation.

Für die 2. Gruppe mit tiefem Exsudat gilt Folgendes:

Es sind Fälle, bei denen die acutesten Erscheinungen nach Ablauf von kürzerer oder längerer Zeit verschwinden; aber die Patienten erholen sich nicht. Entweder dauert das Fieber an, die Temperaturkurven nehmen eventuell unregelmässige Gestalt an, so dass ein richtiges Eiterfieber sich ausbildet; der Puls macht ebenfalls unregelmässige Schwankungen durch, oder es besteht nur eine hochgradige Störung des Allgemeinbefindens mit Appetitlosigkeit und Abmagerung. Meist sind local keine deutlichen Zeichen mehr vorhanden, höchstens eine circumscripte Druckempfindlichkeit. In verschleppten Fällen aber können grosse Exsudate palpabel bleiben und sogar Contracturstellungen des rechten Oberschenkels vorhanden sein. Dies sind die Formen, an die sich jene bedenklichen Complicationen anschliessen, welche die Folgen der Ausbreitung der Eiterung darstellen und eventuell zu Sepsis und Pyämie führen. Unter unseren hieher gehörigen Fällen sind solche, wo der Zustand bis 6 Wochen, ja bis $^1/_4$ Jahr sich hingezogen hatte. Dass in solchen Fällen incidirt werden muss, versteht sich von selbst.

Weniger bedenklich ist eine Gruppe von späten Abscesseröffnungen, wo auch das Fieber mit den anderen Erscheinungen nachliess. Der Tumor bleibt unverändert oder er verkleinert sich. Da tritt plötzlich entweder ohne bekannte Veranlassung oder bei Aufnahme der ersten festen Nahrung von Neuem Schmerz auf, leichte Temperatur, und es bildet resp. vergrössert sich die Resistenz in der Ileocoecalgegend. In diesen Fällen wurde stets eingegriffen und stets Eiter gefunden.

Daraus dürfte hervorgehen, dass die hier geltende Indicationsstellung einfach die Frage beantwortet: Wo ist Eiter und wo nicht? Die jetzt zu gebende Darstellung der Operationsbefunde bei Abscess wird ergeben, dass nie anders als bei vorhandener Eiterung operirt wurde. Die Symptome haben nie getäuscht; ob das Verfahren zweckmässig ist, wird ebenfalls aus den Befunden hervorgehen.

Die Technik der Abscessincision ist eine sehr einfache in den Fällen, in welchen es sich um sehr oberflächliche, womöglich mit der Haut verwachsene Exsudate handelt. Wo der Abscess liegt, ob hoch oder tief in der Ileocoecalgegend, ist gleichgültig, auf der stärksten Prominenz wird incidirt. In 16 von 32 Fällen war die Incision mit keinen weiteren Schwierigkeiten verbunden; eventuell wird der Abscess stumpf eröffnet, bei grossen Eiterungen, bei denen man ungenügenden Abschluss zu befürchten hat, wurde nach allgemein gültigen Regeln eine Gegenincision, womöglich an der tiefsten Stelle, gemacht. Die freie Bauchhöhle wurde in keinem dieser Fälle eröffnet.

Complicirter waren die übrigen Fälle. Das Vorgehen war derart, dass eine Eröffnung des freien Peritoneum womöglich vermieden wurde. Bei typischer Lage des Tumors wurde der typische bogenförmige Schnitt in der Ileocoecalgegend am äusseren Rectusrand in der Höhe der Spina bis gegen die Mitte des Poupartschen Bandes geführt; derselbe Schnitt kam zur Verwendung, wenn kein deutlicher Tumor vorhanden war. Nun wird extraperitoneal der Tumor abgetastet, eventuell das Peritoneum vom Musc. ileopsoas abgehoben und nun eine Stelle gesucht, wo das Bauchfell fest mit dem Tumor verwachsen ist, und dort wird der Abscess eröffnet. Einmal war es nothwendig, um die adhärente Partie finden zu können, temporär das Peritoneum zu eröffnen und durch Palpation von innen die Verhältnisse aufzuklären. In einem Fall,

der eine auffallend hohe, über der Fossa iliaca gelegene Resistenz gezeigt hatte (bereits erwähnt unter Form und Localisation des Tumors), wurde der Abscess von dem extraperitonealen Probeschnitt aus über dem Promontorium eröffnet. Meist braucht man die Eröffnung nicht so weit medianwärts vorzunehmen; es gelingt, dem Abscess schon in der Fossa iliaca beizukommen.

Die freie Bauchhöhle wurde bei Abscessincision 9 mal eröffnet. Abgesehen von Fällen, die angeblich à froid operirt wurden, wobei sich indess noch beim Lösen der Adhäsionen grössere Eiterherde entleerten, fanden sich 2 mal mangelhaft abgekapselte Abscesse und wurde 2 mal ein Abscess durch die offene Bauchhöhle hindurch entleert. Die Technik der angeblichen à froid-Fälle, sowie der Abscessentleerung durch den Bauch deckt sich mit dem für die Bauchtechnik allgemein acceptirten Verfahren, dem aseptischen Abschluss der übrigen Bauchhöhle vom Operationsfeld durch sterile Compressen, Austupfen des entleerten Eiters mit trockenen und Lysoltupfern, endlich Tamponade. Bei den mangelhaft abgeschlossenen Abscessen wurde vollständiger Abschluss künstlich einmal durch Tamponade, einmal durch Annähen des nur zum Theil adhärenten Netzes an das Peritoneum parietale erzielt. Zweimal wurde die sogenannte zweizeitige Eröffnung des Abscesses vorgenommen. Einer dieser Fälle möge hier in extenso wieder gegeben werden; über den anderen siehe Krankengeschichte No. 3.

Krankengeschichte No. 1. — S. X., Landwirth, 19 J., Canton Bern. Klagte den ganzen Sommer 1900 über Stechen im Bauch. Am 14. Sept. 1900 erkrankte S. mit Leibschmerzen und Diarrhoe. Auf Calomel Verschlimmerung, Auftreten von Druckempfindlichkeit und Resistenz in der Ileocoecalgegend. Auf Opium Besserung. Am 23. September auf Diätfehler wieder Schmerzen, Auftreibung, Ausbildung einer Resistenz mehr nach der Mittellinie zu. Am 27. September bemerkt Patient Eiter im Stuhl; darauf sinkt das Fieber: der objective Befund bleibt unverändert.

Am 2. October plötzlich Ileuserscheinungen; Spitaleintritt.

Status: Blasser junger Mann, ohne Fieber. Puls 90, regelmässig. Etwas Brechreiz, Zunge feucht, roth.

Abdomen stark aufgetrieben und gespannt. Deutliche Contouren von Darmschlingen, namentlich Quercolon; beim Beklopfen wird Peristaltik ausgelöst. Schall im Abdomen tympanitisch bis auf einen schmalen Bezirk oberhalb der Symphyse (Blase?). Die rechte Fossa iliaca scheint etwas resistenter als die linke. Leberdämpfung sehr schmal (ca. 2 Finger breit).

Diagnose: Ileus. Perityphlitis? Darmocclusion?

3. October Laparotomie.

Medianschnitt vom Proc. xiphoid. bis unterhalb des Nabels, später bis zur Symphyse verlängert. Kein flüssiger Erguss in der Bauchhöhle. Dünndarm bis vorderarmdick, Quercolon noch dicker; Schlingen leicht roth, matt glänzend, fleckige Fibrinauflagerungen; breite und bandartige Adhäsionen der Därme unter sich und mit dem Netz. Lösung derselben. Eine Einschnürung wird nirgends gefunden. In der Ileocoecalgegend ergiebt eine combinirte Untersuchung vom Bauch und von einem an typischer Stelle bis zum Peritoneum geführten Exploralivschnitt aus nur einzelne flächenhafte Verwachsungen. Nun zeigt sich über der Symphyse ein Klumpen von verwachsenen Därmen. Beim Versuch der Lösung, nach Verlängerung des Medianschnittes, entleert sich ca. 1 Liter stinkenden dicken Eiters. Nun wird der Darm geschützt, der Abscess gespült und dann vernäht; darüber Naht der Bauchwand. Nach erneuter Desinfection der Hände wird der Darm nach oben davon eventrirt, abgespült und reponirt. Etagennaht der Bauchwand an beiden Schnitten.

Tags darauf wird der Abscess eröffnet, ein Gummidrain eingeführt; täglich Spülungen.

Ausheilung nach Bildung eines Bauchdeckenabscesses.

Des Zusammenhanges wegen sei hier gleich die am 13. December 1900 ausgeführte Radicaloperation beschrieben.

Schnitt in der alten Ileocoecalnarbe. Die Därme sind breit und schmal unter sich und mit der Bauchwand adhärent. Lösung. Unter den Adhärenzen fast senkrecht von oben nach unten der Wurmfortsatz, federkieldick; er wird freigemacht von der Arteria iliaca ext., der er unmittelbar aufliegt; seine Spitze findet sich in einem Bett von Granulationen und gelblich höckerigen Schwarten. Typische Resection mit Bildung einer Serosamanschette, Einstülpen in das Coecum. Jodoformmèche auf den Stumpf. Heilung.

Präparat 32 mm langer Processus, dessen Lumen sich von der Mitte an verjüngt bis zu vollständiger Obliteration. Wandungen schwielig, hart. Inhalt etwas Schleim.

Nach dem Befund bei der Operation sind die Abscesse einzutheilen in extra- und intraperitoneale.

Erstere Gattung, die sogenannten paratyphlitischen Eiterungen, fanden sich sicher in 8 von den 32 Fällen. Darunter sind 2 einfache Narbenabscesse gerechnet:

Bei dem einen Patienten entwickelte sich 3 Jahre nach einer Incision eines perityphlitischen Abscesses unter den Erscheinungen eines acuten Anfalles, der später mehr chronischen Verlauf nahm, ein nussgrosser Abscess in der Narbe, der 9 Tage nach Beginn des Anfalles incidirt wurde. Der später resecirte Processus war der Narbe nicht adhärent.

Beim anderen Patienten traten zweimal im gleichen Jahre nach einer Abscessincision und zweimal im folgenden, Narbenabscesse auf. Es waren auch hier kleine, höchstens nussgrosse Höhlen, die sich ebenfalls unter den Erschei-

nungen eines perityphlitischen Anfalles gebildet hatten. Näheres die Krankengeschichte No. 10.

6 Fälle sind sichere retro- resp. präperitoneale Eiterungen.

Die Retroperitonealen sind die häufigern, 4 an der Zahl. Die Ausdehnung dieser Abscesse ist im Allgemeinen eine viel grössere, als die der Intraperitonealen, da sich die Eiterung in dem lockern Zellgewebe viel leichter ausbreiten kann, als durch die festen peritonitischen Adhäsionen. Nur ein einziger dieser Abscesse war hochgelegen: die Fossa iliaca war frei, der Abscess als Resistenz zu fühlen, welche die ganze Strecke zwischen Rippen und Crista ilei einnahm. Ausserdem bestand Flexions- und Innenrotationscontractur des rechten Oberschenkels. Der Abscess wurde ca. 4 Wochen nach Beginn des Anfalls incidirt; die Höhle reichte weit nach oben hinter dem Peritoneum; der Ausgangspunkt war nicht mit Sicherheit zu bestimmen. Der Beginn der Erkrankung wies bestimmt auf die Ileocoecalgegend hin, dem Operationsbefund nach konnte man auch an eine Nieren- oder gar Wirbelaffection denken. Gegen letzteres sprach der bacteriologische Befund (Staphylococcus pyogenes aureus). Bei der Radikaloperation, ca. 6 Wochen später, fand sich die Erklärung des Befundes: das Coecum stand hoch, die Appendix war nach hinten umgeknickt und verlief der hinteren Coecalwand adhärent bis zur Leber, an der sie adhärent war; eine Perforation war nicht nachweislich.

Sonst zeigen die Abscesse offenbar die Tendenz, sich zu senken; sie wölben die Haut entweder oberhalb des Poupart'schen Bandes vor und machen daselbst alle entzündlichen Erscheinungen, die eine Eiterung machen kann oder sie senken sich gar noch tiefer bis zum Annulus cruralis. Dass ganz grosse Eitermassen zugleich auch noch an anderen Stellen einen Durchbruch versuchen können, liegt auf der Hand. So liegt mir 1 Fall vor, bei dem, ausser einer Vorwölbung in der Cruralgegend, auch eine in den lumbalen Partien das Mesogastrium sich fand; letztere stellte eine zweite Senkung dar, welche die rechte Darmbeincrista freigelegt hatte und ausserdem an der Aussenseite des Os ilei eine tiefe Tasche bildete. Derartige Eiterungen brauchen Wochen zu ihrer Entwicklung; ihr perityphlitischer Ursprung geht meist nur aus Angaben über den Beginn der Affection hervor; sonst sind die Sym-

ptome die einer jeden Eiterung; vielfach finden wir hier die Contracturen des Hüftgelenks. Die Feststellung des wirklichen Ausgangspunktes kann übrigens sehr grosse Schwierigkeiten bereiten. In den hier zu Grunde liegenden Fällen kam es nie zur Radicaloperation, auch im Anfall wurde der Processus nie gefühlt. Beweisend ist die in 1 Fall erfolgte Entleerung eines Kothsteins aus dem obern Ende des Abscesses.

Gegen die Senkung eines tuberkulösen Abscesses von der Wirbelsäule her spricht im Allgemeinen die Beschaffenheit des Eiters und namentlich der bacteriologische Befund. Doch ist auch letzterer nicht absolut sicher zu verwerthen; so fand sich der Eiter bei dem Fall mit Kothstein ohne nachweisbare Mikroorganismen, was etwas zweifelhaft erscheint. Einmal wurden weisse Staphylococcen und einmal Coli gefunden. Gerade im letztern Fall zeigte ein später vorgenommenes Evidement, dass die Eiterung bis zur Wirbelsäule reichte, sodass starker Verdacht auf Spondylitis bestand.

Auch der Ausgang von einer Nieren- oder Gallenblaseneiterung liess sich in keinem der Fälle, ausser nach dem Satz vom zureichenden resp. unzureichenden Grunde, ausschliessen.

Dass übrigens von einer perityphlitischen Eiterung aus auch secundär benachbarte Gebilde, wie zum Beispiel die Wirbelsäule, können angegriffen werden, ist eine bekannte Thatsache. Von hierher gehörigen Beobachtungen wäre aus dem Baseler Material nur eine zu notiren, wo sich eine deutliche Infiltration des Psoas, auf dem der Abscess gelegen war, fand.

Die Behandlung aller dieser Zustände richtet sich nach allgemeinen chirurgischen Regeln und besteht in Incisionen, Gegenincisionen und Drainage. Nicht oder mangelhaft behandelte Erkrankungen dieser Art stellen sehr gefährliche Zustände dar, deren Träger leicht septisch werden. Ueber Complicationen siehe unten. Einer der Basler Patienten aus dieser Gruppe befand sich in einem ganz übeln Zustand in Folge Andauerns des Fiebers während 5 Monaten und profuser Eiterung. Er wurde auf seinen Wunsch entlassen und von seinem Schicksal wurde nichts mehr gehört. Die übrigen 3 Fälle sind in 4—6 Wochen nach der Incission geheilt.

Die beiden präperitonealen Eiterungen sind eigentlich schon bei der Besprechung der Abscesssymptome erwähnt (pag. 482). Der eine Abscess wird am 11. Tage des 2. Anfalles incidirt; es ist

jene in den medianen Bezirken unterhalb des Nabels gelegene Resistenz, der eine präperitoneale Höhle unter dem Rectus, aber denselben beiderseits überragend, entspricht; der Zusammenhang mit der Appendix wurde erst bei der Radicaloperation, ca. 1 Monat später, klar; es fanden sich die Reste des Abscesses und darunter ein Klumpen von Netzadhäsionen; in diesen verlief der Processus direct nach vorn, ohne perforirt zu sein.

Der 2. präperitoneale Abscess ist jener mit ausgedehntem collateralem Oedem und Infiltration der Haut einhergehende Gasabscess vor dem Rectus, von dem bereits pag. 482 ausführlich die Rede war.

An der Grenze zwischen den extra- und den intraperitonealen Abscessen stehen eine Anzahl Fälle, 5 an der Zahl, in denen man zu keiner sichern Einsicht kam, ob extra- oder intraperitoneale Lage anzunehmen ist.

Es sind Eiterungen, die zum Theil in alten Schwarten sich entwickelt haben, oder bei denen ein Spontandurchbruch sich vorbereitet. Die Grenzen der Gewebe sind verwischt, schon die Bauchdecken sind ödematös oder schwartig. Jedenfalls liegt der Abscess vom übrigen Peritoneum sicher abgekapselt und auf dessen Oberfläche und in sofern sicher extraperitoneal. Dagegen scheint eine primär intraperitoneale Entstehung vorzuliegen, der dann secundär eine Verwachsung mit dem Peritoneum parietale folgt; letzteres verwächst dann seinerseits wieder mit den Bauchdecken.

Symptomatisch sind dies Fälle, die keine Tendenz haben, schwere Erscheinungen zu machen. Hohes Fieber (39,1) war nur einmal Indication zum Eingriff, sonst bestanden subfebrile Temperaturen, hie und da wechselnd mit afebrilen Tagen. Die Incision erfolgte 8, 14 Tage, 4 und 6 Wochen nach Beginn des Anfalls; als Leitpunkt für die Incision benutzte man die typischen Ileocoecalresistenzen, die bei dieser Categorie von Fällen aus den oben angegebenen pathologisch-anatomischen Gründen besonders deutlich zu sein pflegen. Nur einmal fand sich der Tumor auffallend hoch über der Fossa iliaca und nicht an der Oberfläche der Bauchdecken, einmal fehlte er überhaupt und es fand sich blos eine hochgradige Druckempfindlichkeit in der Ileocoecalgegend.

Da es sich um oberflächliche Abscesse handelt, bietet die In-

cision keine technischen Schwierigkeiten. Es waren hühnereigrosse Höhlen mit fetzigen Wandungen und ohne Nebentaschen. Nur in 2 Fällen war die Eröffnung technisch etwas schwieriger; es sind die beiden wegen ihrer Ileocoecalbefunde speciell angeführten Beobachtungen. Bei beiden wurde entlang der Fossa iliaca eingegangen, retroperitoneal vorgedrungen und im ersten Fall am Promontorium, im andern auf der Darmbeinschaufel der Abscess eröffnet.

Bei der ganzen Gruppe der Grenzfälle bleibt der Zusammenhang des Abscesses mit dem Processus in 2 Fällen bis jetzt unklar. Zweimal zwar wurde bei der Operation der Verlauf der Appendix gefühlt, d. h. einmal fand sich im Grunde des Abscesses anscheinend die Spitze des Processus. Die später vorgenommene Radicaloperation that aber dar, dass dieser Befund ein Irrthum war. Der Processus stand nirgends in directem Contact mit dem Abscess, war auch nicht perforirt. Auch in einem 2. Fall fanden sich bei der à froid-Operation keine Beziehungen des Processus zur Stelle, wo der Abscess eröffnet worden war. Reste einer Eiterung lagen vielmehr in der Tiefe zwischen Processus und Ileum innerhalb von Adhärenzen. Einzig in einem 3. Fall, mit Abscess über dem Promontorium, wurde bei der Incision der Verlauf der Appendix extraperitoneal richtig gefühlt, wie die à froid-Operation nachwies. Eine Perforation fehlte auch hier.

Was die Resultate anbetrifft, so heilten 4 Fälle ohne Weiteres, einer verlief mit Complicationen, deren weiter unten noch wird gedacht werden.

Nun blieben auf Grund von 19 Beobachtungen noch die sicher intraperitoneal gelegenen Abscesse zu besprechen.

Zweimal wurden mehrere (2) Abscesse zu gleicher Zeit eröffnet. Derartige Vorkommnisse sind allem Anschein nach als Abkapselungen von Residuen grösserer Eiterherde aufzufassen. Sie wurden immer in nächster Nähe bei einander gefunden, in Schwarten und Darmadhäsionen gelegen. Zusammenhang mit dem Processus vermiformis ist in beiden Fällen anzunehmen, ein directer Zusammenhang nicht nachweislich. Beide Male glaubte man es mit Perityphlitiden im anfallsfreien Stadium zu thun zu haben und versuchte deshalb die Radicaloperation 4 und 5 Wochen nach dem letzten Anfall, der seinerseits keine Besonderheiten dargeboten hatte. Beide Male konnte der Processus nicht exstirpirt werden,

indem er nicht gefunden oder nicht ohne hochgradig gefährliche Manipulationen gesucht werden konnte. Unter enormen Schwierigkeiten gelang die Radicaloperation in dem einen Fall 5 Wochen, im anderen 2 Jahre später. Letzterer Fall erlebte in der Zwischenzeit noch 6 Recidive.

Die intraperitoneal gelegenen Abscesse sind z. Th. kleine, nur wenige Tropfen Eiters enthaltende oder grössere bis ganz grosse Höhlen. Die grösste beobachtete Ausdehnung nahm ein Abscess, der von der Fossa iliaca bis zum Rippenbogen die ganze rechte Bauchhälfte einnahm. Längere Zeit unoperirte Fälle von wenig progredientem Charakter können sich natürlich durch Eindicken des Eiters verkleinern. Die Localisation der Herde ist natürlich eine nicht ganz constante und wechselt eben mit der verschiedenen Lagerung ihres Ausgangspunktes, des Processus vermiformis. Allerdings wurden in unseren Fällen die Verhältnisse des Zusammenhangs mit der Appendix nur sehr selten klar, da im Anfall keine Radicaloperation vorgenommen wurde und im kalten Stadium höchstens noch Abscessreste die ursprüngliche Lage verriethen.

Die häufigste Lagerung ist die typische in der Ileocoecalgegend. Die Ausdehnung variirt innerhalb gewisser, oben angeführter Grenzen. Aussergewöhnliche Variationen sind bei Besprechung des Ileocoecaltumors erwähnt. Als Abweichung vom gewöhnlichen Befund wurde einzig zweimal die Lagerung des Abscesses in der Mittellinie zwischen Nabel und Symphyse constatirt. Die Möglichkeit dieser Abweichung von einem typischen Verhalten ist ja leicht verständlich, ihre Bedeutung liegt in eventueller Erschwerung der Differentialdiagnose, vielleicht auch in den durch die specielle Lagerung speciell verursachten Complicationen. Man vergleiche hiermit die Befunde der Krankengeschichten 1, S. 490, und 3, S. 506.

Principiell wichtiger ist das Verhalten dieser Abscesse in Bezug auf ihre Wandungen; in dieser Hinsicht lassen sich zwei Gruppen unterscheiden, je nachdem das Peritoneum parietale sich an der Abscesswand betheiligt oder nicht.

Im ersten Falle bildet es die vordere Wand der Höhle, mit 2 einzigen Ausnahmen, wo es die seitliche, hintere Wandung darstellte, sodass die betreffenden Abscesse von der Fossa iliaca aus mussten eröffnet werden. Begreiflicherweise sind diese Abscesse

der Bauchwand nahe gelegen; ihre Anwesenheit verräth sich demnach schon beim Bauchschnitt, indem das Peritoneum oder gar die Bauchmuskeln ödematös, ja infiltrirt erscheinen können. Selbstverständlich bestehen vielfach auch Adhärenzen zwischen Peritoneum und Bauchwand, doch war in allen hierher gerechneten Fällen (10) das Bauchfell deutlich als solches zu erkennen. Nach aussen zu bildet das Peritoneum der Fossa iliaca den Abschluss, medianwärts lagen fest der vorderen Bauchwand adhärente Darmschlingen, die meist auch nach oben den Abschluss bildeten. Einmal beobachteten wir den Abschluss medianwärts durch adhärentes Netz, während nach oben unvollkommener Abschluss durch Darmschlingen stattfand. Bei einem Fall mit medianwärts, ungefähr den mittleren Partien des Hypo- und Mesogastriums entsprechend gelegenem Abscess, war die vordere Wand allein durch Peritoneum parietale, der Rest durch adhärente Därme gebildet.

Bei der oberflächlichen Lage dieser Eiterungen ist sowohl die diagnostische Feststellung wie die Technik der Incision ziemlich vereinfacht. Die Eröffnung kann vielfach geschehen, ohne zugleich die freie Bauchhöhle zu eröffnen, oder wenn letztere mangelhaft abgeschlossen sein sollte, so lässt sich künstlich der Abschluss relativ einfach bewirken.

Die übrigen intraperitoneal gelegenen Abscesse sind nur unter Eröffnung des intacten Peritonealraumes zugänglich zu machen. Das Peritoneum parietale hilft sie nicht begrenzen; es sind Eiterherde, die zwischen adhärenten Därmen oder Netztheilen an beliebigen Stellen des Abdomens abgekapselt liegen. Hierher gehören die beiden Fälle von multiplen Abscessen, welche als kleine Granulationsherde bei der Lösung von Adhäsionen zwischen Coecum und Dünndärmen, resp. zwischen Coecum und Fossa iliaca eröffnet wurden. In einem weiteren Fall findet sich ein derartiger Abscess der Mitte des Processus entsprechend; der Wurm schlägt sich an der hinteren Coecalwand fest adhärent nach oben und ist an der Stelle des Abscesses matsch und weich, ohne perforirt zu sein. Hierher gehört auch das in der Krankengeschichte 1, S. 490, verzeichnete Verhalten, wo sich der Eiter zwischen einigen Klumpen von adhärenten Därmen über der Symphyse findet. Durch die Bauchhöhle wurde auch ein zwischen hinterer Coecal- und hinterer Bauchwand gelegener grosser Abscess eröffnet, allerdings unvorher-

gesehener Maassen bei der Mobilisirung des Coecum; um seine Entleerung durch den Bauch zu verhindern, wurde dann sofort eine 2. Incision von der rechten Weiche aus gemacht. Mit Ausnahme des Falles 1, S. X, S. 490, localisiren sich diese Abscesse alle in der Ileocoecalgegend. Ueber den Zusammenhang mit dem Processus s. u.

Einen hierher gehörigen Fall möchte ich in extenso wiedergeben, weil er sich von den anderen allen unterscheidet. Es handelt sich bei ihm nicht um einen relativ stabilen Zustand, in dem es den Schutzkräften des Organismus gelungen ist, wenigstens für einige Zeit einen festen Wall zu errichten, der die Eiterung abzukapseln und aufzuhalten im Stande ist; der Process der Eindämmung ist erst im Werden und noch unvollkommen. Zudem ist es ein Fall, bei dem die Resection des Processus im Anfall ausgeführt wurde, der deshalb die hier gültige Motivirung dieser therapeutischen Maassregel illustriren wird.

Krankengeschichte No. 2. E. Otto, 19 Jahre, Conditor. Erkrankt am 9. Juni 1901 mit Brechen nach Nahrungsaufnahme und diffusen Leibschmerzen. Letzter Stuhl und letzte Flatus 10. Juni. Eintritt auf die Abtheilung 12. Juni.

Der Leib ist diffus etwas aufgetrieben, rechts mehr als links. Zunge feucht. Miction spontan, kein Fieber. Puls von mittlerer Frequenz und mässig rasch, subjective und objective Rückbildung der Symptome. Es treten Winde auf und erfolgt diarrhoischer Stuhl. Am 18. Juni ohne Veranlassung mehrmals Erbrechen. Der Leib wird eine Spur diffus aufgetrieben: eine stärkere Resistenz oder Dämpfung wird nirgends deutlich; kein Fieber, keine Pulssteigerung.

Da der Anfall so rasch sich wiederholt hat und wieder mit leichten peritonitischen Erscheinungen aufgetreten war, entschliesst man sich zu einem Eingriff.

Typischer Schnitt in der Ileocöcalgegend. Es drängen sich meteoristische Dünndarmschlingen vor, die leicht untereinander verklebt sind, zum Theil Röthung und Fibrinbelag. Sie werden gelöst und medianwärts verschoben. So wird die Fossa iliaca frei. Nun werden die von unten andrängenden Dünndarmschlingen zurückgeschoben, das Coecum wird sichtbar; es ist in der Gegend der grosse Gefässe fixirt, und man sieht daselbst die Abgangsstelle des Processus, sowie die Ileumeinmündung. Nun wird die Loslösung des Processus versucht unter Abschluss der übrigen Bauchhöhle durch sterile Gaze. Dabei bricht plötzlich von der medianen und obern Seite dicker Eiter hervor; derselbe wird weggetupft, der Abscess stumpf erweitert und völlig entleert. Inhalt: stinkender dicker Eiter und ein haselnussgrosser harter Kothstein. Nun wird der Processus noch völlig losgemacht; er liegt über den Gefässen, seine Spitze sieht in das kleine Becken und ist perforirt. Das Mesenteriolum sowie das

übrige, den Processus einhüllende Gewebe ist schlaff, brüchig und leicht blutend. Typische Abtragung des Processus. Jodoformmèche in sein Bett, eine zweite in den Abscess. Die Schutzgaze gegen die Bauchhöhle zu wird liegen gelassen. Austritt geheilt am 30. Juli.

Ob sich in symptomatischer Beziehung diese intraperitonealen von den extraperitonealen Abscessen unterscheiden, lässt sich auf Grund des vorliegenden, relativ kleinen Materials nicht sagen. Mehrfach sind die Abscesse ganz latent und objectiv höchstens als kleine Resistenzen nachweislich; Fieber kann fehlen, oder es bestehen subfebrile schleichende Temperaturen, einige Male auch höheres Eiterfieber. Ausgeprägte peritoneale Symptome kamen auch zur Beobachtung. In allen Fällen handelt es sich um grosse Eiteransammlungen, die aber vom Bauch gut abgeschlossen waren, einmal ausgenommen (s. Krankengeschichte 2).

Die Technik der Incision folgt den allgemeinen Regeln der Bauchtechnik. Wenn die Natur keinen Abschluss des Krankheitsherdes zu Stande gebracht hat, muss derselbe künstlich durch Compressen bewerkstelligt werden. Langsamer und sicherer, aber nur bei Mangel an drohenden Zeichen anwendbar ist die zweizeitige Incision mit primärem Einnähen oder Abtamponiren und secundärer Eröffnung.

Alle unsere intraperitonealen Abscesse sind ausgeheilt, bis auf einen, der zur Zeit noch in Heilung begriffen ist.

Nachdem nun extra- und intraperitoneale Abscesse bis dahin getrennt besprochen wurden, bedürfen noch einige, für beide Formen gleichartige und gleich wichtige Punkte auf Grund des gesammten Materials einer gemeinsamen Erörterung.

Dies ist vor Allem das Verhältniss zum Processus vermiformis. Zur Untersuchung dieses Verhaltens sind zunächst 10 Fälle nicht zuzuziehen, weil sowohl bei der Abscessincision kein Processus gefunden, als auch eine Radicaloperation bis jetzt nicht vorgenommen ist.

Am werthvollsten sind die Fälle, bei denen gleich bei der Eröffnung des Abscesses eine Orientirung über das Verhältniss zum Processus möglich ist; die Befunde im anfallsfreien Stadium lassen ja auf den Zustand während des Anfalls schliessen, doch bedingt der Heilungsvorgang meist derartige Veränderungen, dass der Schluss auf das frühere Verhalten meist enorm erschwert ist.

Das Verhältniss zur Appendix sei deshalb zunächst auf Grund von 7 Beobachtungen untersucht, in denen die Abscessincision eine Beurtheilung dieses Punktes ermöglichte.

Dass überhaupt ein Zusammenhang zwischen Abscess und Processus bestand, wurde in einem Fall einzig dadurch klar, dass sich mit dem Eiter ein kirschkerngrosser Kothstein entleerte. In den andern Fällen wurde der Processus deutlich gefühlt und zum Theil auch gesehen. Dass man sich mit der Palpation des Wurms von der Abscesshöhle aus enorm täuschen kann, demonstrirt eine unsrer Beobachtungen, bei der eine später vorgenommene Radicaloperation eine derartige Lagerung der Appendix ergab, dass letzterer unmöglich vom Abscess aus konnte gefühlt werden, obschon bei der Incision eine Täuschung wenig wahrscheinlich schien.

Ohne Weiteres klar ist die Genese des Abscesses, wenn die perforirte Spitze des Processus im Abscess deutlich ist, und sich aus ihr etwa gar noch ein Kothstein entleert. Einen derartigen Befund bietet der Fall E. O. S. 498. Wir werden bei Besprechung der Perforationsperitonitis sehen, dass derartige Vorkommnisse nicht selten sind, dass es aber selten bei der Abscessbildung bleibt, sondern meistens die allgemeine Peritonitis sich anschliesst. Geradezu klassisch ist der Befund bei einer Abscesseröffnung im 5. Anfall (s. Krankengeschichte No. 10 S. 542 K. S.): haselnussgrosse, mit Granulationen gefüllte Abscesshöhle in einer alten Narbe. Nach Entfernung der Granulationen findet sich in der Tiefe ein zapfenähnliches, kleinfingerbeerendickes, wie eine Portio in die Höhle hineinragendes Gebilde, dessen Oberfläche speckig, gelblich, wie gangränös aussieht. Die Radicaloperation wird verschoben, um Eröffnung der Bauchhöhle zu vermeiden; Ausführung $^1/_4$ Jahr später; bei derselben erweist sich das Gebilde wirklich als an der Spitze perforirter Processus.

In einem andern Fall findet sich der Processus hinter dem Coecum in einem Granulationsherd; letzterer nimmt seinen Ausgang offenbar von der Mitte des Verlaufs des Appendix; an der betreffenden Stelle fühlt sich die Wandung auffallend weich und matsch an (Gangrän). Es konnte nur der centrale Theil resecirt werden; der Rest ist so hochgradig in Adhäsionen eingehüllt, dass er liegen bleibt.

Dass übrigens eine Perforation oder Gangrän des Processus zur Abscessbildung nicht nöthig ist, beweist der bereits S. 482 und

489 erwähnte Fall von Abscess über dem Promontorium. Bei dem extraperitonealen Vordringen auf der Fossa iliaca fühlte man durch das Peritoneum deutlich den Verlauf des Processus erst nach abwärts, dann gegen die Sacroiliacalfurche. Der Abscess lag der Spitze an, ohne dass eine Perforation zu finden war; dies bewies auch die à froid-Operation.

Eine Beobachtung verzeichnet einen grossen Abscess hinter dem Coecum, darin einen pflaumensteingrossen Kothstein; vor dem Abscess und hinter dem Coecum findet sich ferner ein $^1/_2$ cm langer, schwach bleistiftdicker Anhang, der mikroskopisch ohne Lumen ist, rein aus gefässreichem Bindegewebe und kleinen Infiltraten sich zusammensetzt, somit nicht mit Sicherheit als Appendix angesprochen werden kann.

Ausser dem Kothstein beweist also nichts die Wirklichkeit und noch weniger den Modus des Zusammenhangs mit dem Wurm.

Dieser Zusammenhang wurde in einigen Fällen erst durch die später erfolgte à froid-Operation hergestellt, nachdem die Abscessincision auch keine Vermuthung erlaubt hatte. Einzelne besonders häufige Befunde seien hier erwähnt:

Am prägnantesten ist die Beobachtung, bei der der Wurmfortsatz bis in die Reste des Abscesses verfolgt wurde, woselbst er mit perforirter Spitze endigte. Die übrigen Befunde sagen nicht viel aus. Man findet wohl den Wurm der Gegend des Abscesses ungefähr entsprechend, aber meist ohne Veränderung, die etwa den Ausgangspunkt der Eiterung markirte. Die Schwarten und Adhäsionen, ebenso wie eventuelle Granulationen und Eiterreste erlauben keinen Schluss auf die Gestaltung der Verhältnisse im Anfall. Dass der Zusammenhang bestand, beweist vielfach die Lagerung der Appendix. So fanden wir 3mal bei mehr nach der Mittellinie zu gelegenen Abscessen Verlauf des Processus median- und abwärts. In einem Fall von hohem Abscess fand sich auch der Wurm an der hinteren Coecalwand adhärent und nach oben geklappt, bis zur Leber reichend.

In einem später zu erwähnenden Fall (s. No. 4, S. 508) entleerte sich 6 Wochen nach der Incision ein dattelkerngrosser, harter Kothstein und bewies so den Ursprung des Abscesses.

Einige Aufklärung über die möglichen Verhältnisse werden auch noch die Befunde bei den Operationen im freien Intervall

bringen. Aus dem bisher verarbeiteten Material scheint hervorzugehen, dass der perityphlitische Abscess nur ausnahmsweise, d. h. in 3 von 32 Fällen nachgewiesenermaassen durch Perforation der Appendix entsteht. Eine zweite Möglichkeit ist das Durchwandern der Keime durch die gangränöse Wand, ohne dass eine Perforation nachweisbar zu sein braucht; dieser Modus kam 1 mal zur Beobachtung. In allen übrigen Fällen ist zwar der Zusammenhang mit dem Wurmfortsatz kein exact und autoptisch nachgewiesener, aber durch Exclusion aller anderen Möglichkeiten doch sicher anzunehmen. Entweder finden sich wirklich Theile der Appendix, vorzugsweise seine Spitze, in nächster Nähe der Eiterung, ohne perforirt oder durchlässig zu sein, oder die Nachbarschaft von Wurm und Abscess bezieht sich einfach auf die Region, ebenfalls bei intacter Wandung des ersteren. Dieses Verhalten ist natürlich unauffällig bei der typischen Lagerung der Abscesse in der Ileocoecalgegend, muss aber sofort frappiren, wenn der Abscess eine aussergewöhnliche Lage einnimmt. Daraus scheint zu folgen, dass die Eiterung auch durch die Darmwand per contiguitatem sich ausbreiten kann. In wie fern bei diesen Fällen die Infection von primär sterilen Exsudaten durch die Darmbakterien in Betracht kommt, vermag ich nicht zu entscheiden.

Das Verhältniss von Processus und Abscess bringt uns auf eine therapeutische Frage, nämlich die Resection des Wurms bei der Abscesseröffnung. Auf Grund der an der hiesigen Klinik geltenden Indicationen ist diese Operation eine seltene und wurde, ausser bei Perforationsperitonitis, nur 4 mal ausgeführt. Der hier geltende Grundsatz ist der, dass der Processus nur dann resecirt wird, wenn er ohne Weiteres gefunden und ohne grössere Manipulationen frei gemacht werden kann. Der Hauptzweck dieser Vorschrift ist der, eine Eröffnung der Bauchhöhle zu vermeiden, bei Gegenwart von Eiter eine nicht zu unterschätzende Complication; wir fürchten weniger eine sichtbare Eröffnung, mit der die ausgebildete Bauchtechnik schon fertig wird; viel gefährlicher sind tiefe, versteckte Eröffnungen, bei denen kein Schutz gegen das Eindringen infectiöser Massen angebracht werden kann. Ueberhaupt entspricht das Präpariren im inficirten Gewebe mit eiterbeschmutzten Händen und Instrumenten nicht den aseptischen Principien. Aus Analogie mit Beobachtungen an anderen Eiterprocessen wissen wir ferner,

dass alle Manipulationen leicht eine locale oder gar allgemeine Propagation von Keimen und Toxinen bedingen. Zudem legt das Lösen von Adhäsionen Gewebstheile blos, die vorher vor der Entzündung geschützt waren; schon dadurch wird einer Ausbreitung der Eiterung Vorschub geleistet, eine Perforation in den Bauch braucht nicht gerade einzutreten. Jedenfalls stellt jedes Lösen von Adhäsionen von einem Abscess aus, wenn es nicht eine Eröffnung von weiteren Abscesshöhlen zum Zweck hat und somit einer dringenden Indication genügt, ein Ankämpfen gegen die Schutzvorrichtungen des Organismus dar zu einer Zeit, wo, im Gegensatz zum à froid-Zustand, dieselben noch dringend nöthig sind. Sonst gilt doch allgemein das Princip, sich für therapeutische Maassnahmen die Kräfte des Organismus dienstbar zu machen und eine Wirkung zu entfalten, die ihrem Wirken möglichst adaequat ist. Ich weiss nicht, ob es in den Basler Fällen nur eine unglückliche Constellation ist, dass eine mühelose Resection des Wurms nur 4mal möglich war; eine Betrachtung des Verhältnisses von Abscess und Processus zeigt aber deutlich, dass eine sichere Orientirung selten, eine leichte Auslösung des Processus noch seltener erwartet werden darf. In 3 unserer Fälle wurden die betreffenden Abscesse bei offenem Bauch und durch den Bauch eröffnet, somit war auch die Auffindung des Processes bedeutend erleichtert. Der 4. Fall ist der Fall E. O., No. 2, S. 498.

Der Patient kam zur Operation am gleichen Tage, an dem der Anfall von Neuem einsetzte, gleich mit Beginn der peritonealen Reizung. In diesem Zustand sind die Adhäsionen noch zart, die Lösung gelingt leicht, deshalb war auch die Resection des Processus ohne Mühe zu bewerkstelligen. Dies könnte für die sogenannte Frühoperation begeistern, wenn man nicht andererseits gerade die mangelhafte Bildung der Adhäsionen fürchtet. Wir werden bei Gelegenheit der Perforationsperitonitis noch näher von der Frühoperation zu reden haben; der Fall E. O. ist jedenfalls nicht als Frühoperation im üblichen Sinne aufzufassen. Im Allgemeinen wartet man an der hiesigen Klinik die Bildung einer festen Abgrenzung des Processes ab. Das Auftreten von peritonitischen Erscheinungen, wie es oben beschrieben ist, stellt eine Indicatio vitalis dar, in Folge drohender Perforation in das Peritoneum oder continuirlicher Ausbreitung der Eiterung auf dasselbe.

Auch im Fall E. O. ist dies das Primum movens des Eingreifens und nicht das Bestreben, eine coupirende Behandlung der Krankheit einzuleiten. In derartigen Fällen gilt das Princip, von 2 Uebeln das geringere zu wählen; da man mit dem Abwarten bis zur Bildung von Adhäsionen den Ausbruch der Perforationsperitonitis zu gewärtigen hat, wird die Eiterung freigelegt, bevor sie fest abgekapselt ist. Die Resection des Processus im Falle E. O. ist ein Accessit, das bloss durch die günstige Lagerung ermöglicht war und mit der allgemeinen Indicationsstellung nichts zu thun hat.

Nun bliebe noch einiges über den Inhalt der perityphlitischen Abscesse zu sagen. Ihre Wandung ist entweder glatt oder von Granulationen oder Schwarten gebildet, vielfach auch fetzig und mit Fibrin belegt. Die Beschaffenheit des perityphlitischen Eiters ist bekannt; er ist meist dick hellgelb oder mehr dunkel bis braun, viscös und — als hervorragendste Eigenschaft — auffallend faeculent riechend. Einmal ist Gasentwicklung im Abscess (Bacterium coli commune) beobachtet. Vielfach ist der Eiter nicht reinflüssig, sondern enthält Fetzen von nekrotischem Gewebe und Fibrin.

Einen besonders bekannten Bestandtheil einzelner perityphlitischer Abscesse werden wir in seiner Bedeutung bei Besprechung der Perforationsperitonitis noch genauer kennen lernen, es ist dies der Kothstein. Wir finden Kothsteine in 4 Fällen notirt; sie wurden 2mal bei der Abscesseröffnung entleert, ohne dass die Perforation der Appendix, auf die sie hindeuteten, klargestellt werden konnte. Im 3. Fall entleerte sich der Kothstein circa 14 Tage nach der Incision spontan aus der Wunde. Die 4. hierher gehörige Beobachtung ist der Fall E. O. mit perforirter Appendix und Resection derselben im Anfall, mit Befunden, die sehr an diejenigen bei der Perforationsperitonitis erinnern.

Eine genaue Darstellung der Bakteriologie des Perityphlitiseiters kann hier nicht gegeben werden. Aus verschiedenen Gründen können nur über 11 Eiteruntersuchungen Mittheilungen gemacht werden. Von Details abgesehen, sind folgende Resultate anzuführen:

Ohne sichern Befund blieb 1 Fall,

Coli in Reinculturen zeigten 4 Fälle, darunter jener Gasabscess vor dem Rectum; ausserdem fand sich Coli combinirt

je 1mal mit Staphylococcus albus, Proteus, Staphylococcus albus und Streptokokken,

je 1mal wurde Staphylococcus albus und aureus nachgewiesen und endlich enthielt ein subphrenischer Abscess Coli, Diplococcus pneumoniae und Streptokokken, sowie das sich daran anschliessende rechtsseitige Pleuraempyem Streptokokken.

Was bis jetzt beschrieben wurde, ist gewissermaassen das normale Verhalten der perityphlitischen Abscesse. Mit der Eröffnung des Eiterherdes ist meist die Krankheit gebrochen; Fieber und sonstige Erscheinungen lassen rasch, oft plötzlich, nach; die Eiterung behält noch einige Tage ihren faeculenten Charakter bei, wird dann geruchlos, um nach kürzerer oder längerer Zeit gänzlich zu schwinden. Es giebt aber auch Krankheitsbilder, die nicht nach diesem Schema verlaufen, die Complicationen aufweisen, welche den Verlauf erheblich beeinflussen.

Hierher gehören die Kothfisteln. Sie wurden hier 2mal nach Abscessincision beobachtet, ohne bekannten Grund für ihr Auftreten; die eine zeigte sich in den ersten Wochen bei noch offener Wunde, die andere bildete sich ca. $^1/_2$ Jahr nach der Operation unter vorheriger Bildung eines Kothabscesses, der spontan perforirte. Beide Fisteln schlossen sich ohne Operation nach wenigen (8—14) Tagen.

Als eigentliche Complicationen der Eiterung sind die Senkungen zu betrachten. Ihr Vorkommen ist da, wo zur rechten Zeit operirt wird, wohl kaum sehr häufig, dagegen weist sie wohl jedes Material unter den verschleppten Fällen nach.

Wir verfügen nur über 2 Beobachtungen, wo eine Senkung des Eiters nach dem Becken stattgefunden hat; natürlich ist dabei abzusehen von den Beckenabscessen, die bei allgemeiner Peritonitis mehrfach beobachtet wurden.

Diese Senkungen machen die Symptome einer Eiterretention, eventuell mit peritonitischen Reizerscheinungen, und sind objectiv nachzuweisen als fluctuirende Vorwölbungen der vorderen Rectalwand oder der rechts vom Rectum gelegenen Theile. Einer unserer Fälle war zugleich mit Perforation des Eiters in den Mastdarm complicirt. Es gelang durch tiefes Einführen eines Drainrohrs von der Ileocoecalwunde aus und durch Seiten- und Bauchlagerung des Patienten eine Entleerung der Senkung zu erreichen, da der All-

gemeinzustand eine 2. Operation nicht zuliess. Objectiv liess sich in der That später keine Vorwölbung mehr feststellen, es bestand aber noch 5 Monate nach der Incision eine Fistel, die in das kleine Becken führte und beständig durch ein Drain musste offen gehalten werden. Vielfache Retentionen machten eine Eröffnung des Abscesses vom Rectum oder der Bauchhöhle aus wünschenswerth; aus verschiedenen Gründen wurde bis jetzt davon Abstand genommen.

Eine lange interessante Leidensgeschichte stellt folgender Fall dar, auf den bereits bei der Darstellung der zweizeitigen Abscessincision hingewiesen wurde.

Krankengeschichte No. 3. B., Emma, 20 Jahre, Basel. War vom 18. Mai bis 5. August 1899 auf der Abtheilung wegen perityphlitischen Anfalls mit peritonealer Reizung. Trotz Bestehens einer Resistenz gingen sämmtliche Erscheinungen zurück. Eine, Mitte Juni auftretende Fiebersteigerung wurde auf eine objectiv nachgewiesene rechtsseitige Parametritis zurückgeführt. Beim Austritt fand sich in der Ileocoecalgegend eine rundliche, abgrenzbare Resistenz und leichte Druckempfindlichkeit. Anfangs 1900 machte die B. einen zweiten, 4 Wochen lang dauernden Anfall zu Hause durch.

Wiedereintritt am 28. September 1900. Am 25. September war sie unter den typischen Zeichen des perityphlitischen Anfalls erkrankt.

Status: Blass, erregt, ängstlich. Temp. 38,1, Puls 130.

Abdomen aufgetrieben, druckempfindlich, namentlich rechts. In der Ileocoecalgegend findet sich eine 2 handtellergrosse Resistenz mit entsprechender Dämpfung. Der Tumor zeigt deutliche Fluctuation, namentlich von unten nach oben.

Diagnose: Perityphlitischer Abscess, peritoneale Reizung.

Sofort Operation: Typischer Schnitt in der Ileocoecalgegend. Die tiefern Schichten der Bauchwand sind schwartig, die Orientirung, ob das freie Peritoneum eröffnet ist oder nicht, ist deshalb erschwert. Unter vorsichtigem Trennen der Schichten eröffnet man im unteren Wundwinkel einen Abscess, aus dem sich im Strahl eine grosse Menge grüngelben, stinkenden Eiters entleert. Die Abscesshöhle erstreckt sich von der Incisionsstelle noch je ca. 4 cm weit nach oben und nach unten. Spülung. Nun bemerkt man im obern Theil der Wunde freiliegenden Darm; der Abscess stellt sich somit als frei in der Bauchhöhle, durch Verklebungen entstanden, heraus. Abspülung und Abtupfen des vorliegenden Darms mit Sublimat, dann Decken mit Jodoformgaze. Die Abscesshöhle erhält ein Gummirohr, äussere Wunde wird mit Jodoformgaze bedeckt. Zwischen Abscess und Eröffnung der Bauchhöhle wird die Haut mit 1 Stich genäht.

Im Verlauf bestand meist etwas erhöhte Temperatur bis Fieber. Es entleerte sich stinkender Eiter in wechselnden Mengen. Allgemeinbefinden besser. Neigung zu Pulssteigerungen. Dann bildete sich in der Medianlinie über der Symphyse eine Resistenz aus. Am 26. November weist eine Rectalunter-

suchung rechts oben eine diffuse, nicht druckempfindliche Resistenz nach. — Am 29. November wird eine Untersuchung in Narkose vorgenommen. Die Sonde gelangt durch die Incisionswunde direct in's Becken, nicht gegen die Resistenz in der Mittellinie. Bei Druck auf letztere entleert sich kein Eiter. Per rectum fühlt man den Sondenknopf oberhalb der Portio, nahe der vordern Rectalwand. Rechts gegen den Beckenausgang eine diffuse Resistenz. Bei Druck auf den Tumor oberhalb der Symphyse Fortpflanzung des Drucks bis auf das Rectum. Uterus anteflectirt. Rechts Parametrium derber als links. Die Resistenz über der Symphyse liegt vor und über dem Uterus, zwischen ihm und der vordern Bauchwand. Aus dem gegen das Rectum führenden Canal lässt sich kein Eiter herausdrücken. Von der Bauchwunde aus wird in denselben ein Nélatonkatheter als Drain eingeführt, der später durch einen gewöhnlichen Gummidrain ersetzt wird.

Das Befinden ändert sich wenig. Die Temperatur bleibt eine Zeit lang niedrig, dann wieder Neigung zu subfebrilen bis febrilen Höhen, mehrmals leichte Retentionen. Die Secretion nimmt ab, verliert namentlich ihren fäculenten Geruch. Anfang Januar kann bei einem Verbandwechsel das Drain nicht mehr eingeführt werden. Daher am 14. Januar 1901 Exploration in Narkose: ergiebt denselben Befund wie die letzte Untersuchung. Eröffnung des Abscesses vom Rectum aus, 4 cm oberhalb des Anus an der rechten Wand. Durchziehen eines Drains. Spülung.

Temperatur und Puls nähern sich auf diesen Eingriff mehr der Norm, um jeweilen, wenn das Drain sich durch Scybala verstopft, wieder anzusteigen. Täglich Spülungen durch das Rohr, worauf die Secretion mehr und mehr abnimmt. Die häufig auftretenden Retentionen machen einen radicalen Eingriff wünschenswerth, daher Operation am 18. März.

Querschnitt über der Symphyse. Eröffnung des Peritoneum. Am Blasenapex finden sich Dünndarmschlingen adhärent; sie werden vorsichtig gelöst, um eine unvermuthete Eröffnung des Abscesses zu vermeiden. Nun gelingt es, in der Excavatio vesico-uterina die Vorwölbung der Abscessmembran zu constatiren; dieselbe wird ca. 2 Francsstück weit blossgelegt, und die Bauchhöhle rings herum durch Tamponade abgeschlossen. — Die Eröffnung des Abscesses erfolgt erst 8 Tage später. Durch die alte Fistel in der Ileocoecalgegend wird ein Drain in den Abscess und durch den suprasymphysären Schnitt nach aussen geleitet.

Von da an gelingt es, die Temperatur niedrig zu erhalten; Puls schnellt mehrmals noch in die Höhe. Täglich Spülungen durch das Rohr; die Secretion wird minimal. Einmal erfolgt noch eine Retention. Am 28. September tritt Pat. in ambulante Behandlung bei relativ gutem Allgemeinbefinden.

Das Drain wird später durch ein dünneres ersetzt, dann der Symphysentheil weggelassen und der Ileocoecaltheil gekürzt. Draussen nochmals eine Retention. Eine Radicaloperation ist bis jetzt noch nicht ausgeführt.

Weniger bedenklich, als diese Senkungen in's Becken, sind die einer operativen Behandlung leichter zugänglichen Extraperitonealen. Sie benutzen die natürlichen Gewebslücken und

wölben die Haut an typischen Stellen vor, namentlich in der Cruralgegend oder über der Darmcrista. Bei Besprechung der extraperitonealen Abscesse wurde dieser Formen bereits gedacht, hier sei nur nochmals darauf hingewiesen.

Bekannt ist die Complication der perityphlitischen Eiterung mit dem subphrenischen Abscess. Wenn man als solchen nicht jeden hohen Abscess, sondern nur die sicher zwischen Leber- und Zwerchfell nachgewiesenen Ansammlungen ansieht, so weist unser Material nur einen bestimmten Fall auf, der deshalb in extenso mitgetheilt sei, zumal da er noch eine weitere Complication, die mit Empyem der rechten Pleura, zeigt.

Krankengeschichte No. 4. F. Gerhard, 18 Jahre, Basel. Erkrankt vor 6 Wochen unter den Erscheinungen eines perityphlitischen Anfalls. Nach Abklingen der ersten, klassischen Erscheinungen musste Patient weiter das Bett hüten, wegen andauernder Temperatursteigerungen von wechselnder Höhe.

Stets blieb eine circumscripte druckempfindliche Stelle in der Ileocoecalgegend zurück.

Eintritt am 8. Juli 1901.

Blasser Patient. Brustorgane ohne Besonderheiten. Der Leib ist hart und überall leicht eindrückbar. In der Ileocoecalgegend, hart an der Darmbeinschaufel ein intensiv druckempfindlicher Punkt. An derselben Stelle findet sich eine längliche, der Darmbeinschaufel anliegende Resistenz: letztere ist von Daumendicke und ca. 3—4 cm lang. Bauchdecken darüber verschieblich, dagegen sitzt der Tumor fest auf der Unterlage. Consistenz derb, eindrückbar, elastisch; undeutliche Fluctuation.

Diagnose: Perityphlitischer Abscess.

Am 9. Juli Incision.

Schnitt hart am Darmbeinkamm; Aponeurose und Peritoneum sind schwartig. Nun dringt man stumpf medianwärts, immer hart an die Darmbeinschaufel sich haltend. Nachdem eine ca. 1 cm dicke Schwarte perforirt ist, bricht ca. 1 Esslöffel voll dünnen graugrünen Eiters hervor. Die Oeffnung wird erweitert und so die längliche, nach allen Seiten glatt abgeschlossene Höhle freigelegt. Ihre Wandungen sind mit schlaffen, blutreichen Granulationen ausgekleidet. Evidement mit dem scharfen Löffel, Ausspülung und Tamponade des Abscesses. Verkleinerung der Hautwunde.

Die Temperatur fällt darauf frappant ab, um in Folge einer Retention am 3. Tag wieder anzusteigen. Von da an meist Fieber gegen 39°. 19. Juli findet sich im Verband Koth. Die Kothentleerungen dauern bis in die letzten Tage des Juli an, von da an werden nie mehr Faeces, nurnoch faecalriechender Eiter entleert. Einzig traten zweimal durch die Incisionswunde Apfelkerne aus (Ende August und Anfang September). Das Fieber dauert an bei gut bleibendem Appetit.

In der ersten Woche des August, also 5 Wochen nach der Incision, zeigt sich Husten mit schleimig-eitrigem Auswurf.

Objectiv findet sich (7. VIII.) auf den Lungen: Hinten rechts unten vom Angulus scapulae an abwärts Dämpfung mit abgeschwächtem Athmen und Stimmfremitus. Keine Tuberkelbacillen im Sputum nachweislich. Am 9. August Expectoration von übelriechendem, eitrigem Sputum, von dem Patient aussagt, dass es so rieche wie der Eiter aus der Incisionswunde. Starke Alteration des Allgemeinbefindens. Diagnose: Empyem der rechten Pleura; Durchbruch in einen Bronchus.

10. August. Resection der rechten 9. Rippe in der hinteren Axillarlinie, ca. 3 cm weit. Eine Punction ergiebt reichlich Eiter. Nun wird die Pleurahöhle eröffnet, sie erweist sich leer, enthält keinen Eiter, dagegen wölbt sich das gespannte Zwerchfell gegen die Pleura vor. Die Brustfellhöhle wird nun fest austamponirt und abgeschlossen, und dann wird das Zwerchfell incidirt. Es entleert sich reichlich stinkender, grüngelber Eiter (Bacterium coli commune, Diplococcus pneumoniae und Streptococcen). Eine Communication mit dem perityphitilischen Abscess lässt sich nicht nachweisen.

Nach der Operation Abfall von Temperatur und Puls. Subjectiv bedeutende Erleichterung. Bald Abnahme der Secretion.

17. August abends plötzlich Temperatur 40,1, Puls 160. Eine Retention besteht nicht. Die Lungen zeigen hinten rechts unten eine handbreite Dämpfung mit abgeschwächtem Athmen und Stimmfremitus. Fieber zwischen 39.0 und 40,0 dauert an.

Ueber den Lungen wird flüssiges bis zur 6. Rippe reichendes Exsudat nachweislich. Punction im 6. Intercostalraum mit nach unten gesenkter Nadel ergiebt grüngelbe, trübe, nicht stinkende, dünne Flüssigkeit.

20. August. Stumpfe Eröffnung der von der ersten Operation vorhandenen, aber verklebten Oeffnung in der Pleura. Es entleert sich eine Menge Flüssigkeit von der oben beschriebenen Beschaffenheit (Streptococcen!) Drainage der Pleura.

Bei den Manipulationen des letzten Eingriffs tritt ein dattelkerngrosser, harter Kothstein aus der Ileocoecalwunde aus.

Nach der Operation Temperaturabfall. Die Heilung wird complicirt durch eine 3 Tage andauernde manische Exaltation und durch das Hineingerathen des Drainrohrs in die Pleura.

Eine sichere Beurtheilung dies Falles ist bis jetzt nicht möglich, da eine Radicaloperation noch nicht ausgeführt ist[1]). Vor allem wäre interessant, zu wissen, ob der subphrenische Abscess als primär gebildet durch die Perforation der Appendix aufzufassen ist, die erstincidirte Höhle somit als Senkung desselben, oder, ob

[1]) Die Radikaloperation wurde am 25. Nov. 1901 ausgeführt. Der Processus fand sich in der Fossa iliaca in Schwarten eingebacken, an seiner Basis auf einen fibrösen narbigen Strang reduciert. Innerhalb der Schwarten fand sich auch ein kleiner Abscess.

der tiefe Abscess der primäre ist und der obere eine Continuitätseiterung. Endlich wäre auch die Bildung der beiden Herde als Residuum von einem ausgedehnteren peritonitischen Process möglich. Jedenfalls handelt es sich um eine rein intraperitoneale Ausbreitung der Eiterung, da bei extraperitonealen subphrenischen Abscessen die Continuität der Eiterung hinter dem Peritoneum immer deutlich sein wird.

Einige Worte verlangt auch noch das Empyem der rechten Pleura. Im vorliegenden Fall lässt sich die Möglichkeit einer operativen oder postoperativen Infection der Pleura nicht ganz von der Hand weisen, obschon sie ebenso wenig sicher sich behaupten lässt. Das Auftreten von Empyemen nach suphrenischen Absessen ist ja eine bekannte Thatsache. Abgesehen von der groben Perforation eines Abscesses durch das Zwerchfell, entsteht das Empyem durch das Durchwandern der Keime durch das Zwerchfell und zwar, wie neuerdings nachgewiesen ist, nicht durch dessen Lymphbahnen, die garnicht perforirend sind (E. Burckhardt). Der Befund von Pneumococcen neben Coli und Streptococcen im Abscess deckt sich mit zahlreichen gleichen Befunden in perityphlitischem Eiter.

Nur ein gradueller Unterschied dürfte wohl sein zwischen dem Empyem und der, bekanntermaassen, häufig bei Perityphlitis vorkommenden Pleuritis dextra serosa und serofibrinosa. Leichte entzündliche Veränderungen unter dem Zwerchfell mögen bei vielen abdominellen Entzündungen vorhanden sein, weil ja der betreffende Raum speciell für ein Conserviren von Entzündungsproducten geeignet ist. Wie man sie sich will entstanden denken, das sei dahingestellt, ob als letzte Residuen eines leichten allgemeinen oder als primär localen Process. Eine Diagnose wird selten oder kaum möglich sein. In einem unserer Fälle, der auffallender Weise heftige und unstillbare Singultus zeigte, ohne sonstige peritonitische Zeichen, könnte man eventuell an eine Betheiligung des Zwerchfells denken. Die Pleuritis ist nichts anderes als diese per contiguitatem fortgeleitete subphrenische Entzündung. Wir werden die Pleuritis häufiger bei den allgemeinen Peritonitiden treffen; bei den hierher gehörigen Fällen sind sie nur selten (3 mal) beobachtet.

Endlich sei hier einer Complication gedacht, die sich auch

zweimal bei unsern Fällen erwähnt findet, der rechtsseitigen Parametritis. Es ist selbstverständlich, dass sich extraperitoneale Eiterungen nach den Parametrien senken können und dort zu Spontandurchbruch oder chirurgischer Eröffnung kommen. Derartige Beobachtungen wurden hier keine gemacht. Unsere Fälle stellen vielmehr jene entzündlichen Durchtränkungen dar, die spontan sich wieder zurückbilden und von denen die Annahme ist, dass sie als sterile Exsudationen durch den chemischen Reiz der benachbarten Entzündung hervorgerufen werden. Unsere Beobachtungen sind indess zu spärlich, um eine Beurtheilung zu erlauben.

Alle diese Complicationen können natürlich die Ausheilung des Processes ganz ausserordentlich verzögern. Die Kräfte der Patienten werden mitgenommen, ganz abgesehen von den speciellen, durch die einzelnen Affectionen bedingten, regionären Gefahren. Derartige Fälle lassen das Postulat der frühen Radikaloperation berechtigter als je erscheinen.

Wir können das Gebiet der perityphlitischen Eiterungen nicht verlassen, ohne noch speciell auf zwei Beobachtungen aufmerksam zu machen, welche die nahen Beziehungen der perityphlitischen Abscesse zu Eiterungen der weiblichen Genitalien illustriren.

Es handelt sich das eine Mal um einen kindskopfgrossen, von einer puerperalen Eiterung der rechten Tube ausgehenden, rings abgekapselten peritonitischen Herd, der wegen der Erscheinungen peritonealer Reizung zur Operation kam. Die Erkrankung imponirte als Perityphlitis, da die Patientin eine deutliche Dämpfung und Resistenz im rechten Hypogastrium zeigte, während ein sicherer Genitalbefund nicht zu erheben war. Auf Grund der gestellten Diagnose wurde vor der Auffindung des wirklichen Ausgangspunktes der Processus exstirpirt; derselbe zeigte, ausser Koth als Inhalt, keine Veränderungen.

Etwas anderer Art ist der zweite Fall, der ausführlicher wiedergegeben sei.

Krankengeschichte No. 5. — Frau S., 35 Jahre. Hat einen 1. perityphlitischen Anfall durchgemacht im Juni 1898; 2. Anfall 30. December 1898; am 4. Januar 1899 Incision eines hühnereigrossen Abscesses.

3. Anfall anfangs Februar 1899, 4 Wochen.

4. Anfall im Laufe des Sommers 1899 (2 Wochen).

Endlich 5., jetziger Anfall vor 8 Tagen. Begann plötzlich, bei vollstän-

digem Wohlbefinden, mit Erbrechen, krampfartigen Schmerzen im Abdomen, speciell der Ileocoecalgegend und Stuhlverstopfung. Seit 3 Tagen besteht Auftreibung des Leibes. Auf Klysma folgte spärlicher Stuhl; keine Winde. Letztes Erbrechen indess vor 3 Tagen. Herpes labialis. Eintritt am 19. December 1899.

Status praesens: Herpes labialis. Zunge belegt, trocken. Brustorgane ohne Besonderheiten, Abdomen stark tympanitisch aufgetrieben, spitz. Ueberall Contouren von Darmschlingen, vielfach in lebhafter Peristaltik. In der Ileocoecalgegend die alte Operationsnarbe. Daselbst 3 Querfinger breite Dämpfung, parallel dem Poupart'schen Band auf der Höhe der Spina ant. sup. Deutliche schmerzhafte Resistenz in der Tiefe. Sonst überall tympanitischer Schall im Abdomen. Leberdämpfung etwas nach oben verschoben. Temperatur 38,0, Puls ca. 90, regelmässig. Wasserklysma ist ohne Erfolg. Morph. 0,008.

20. December. Ausgesprochener Ileus mit Kothbrechen. Temp. 35,6, Puls 104, sehr klein. Facies abdominalis.

Klinische Vorstellung. Dann Operation.

Grosser Bogenschnitt parallel nnd medianwärts der Incisionsnarbe. Nach Eröffnung des Peritoneum prolabiren geblähte Dünndarmschlingen und ein Theil des Colon ascendens. In der Ileocoecalgegend sind die Därme breit aneinander adhärent. Eine fingerdicke, von einer Dünndarmschlinge zu einer anderen reichende und eine dritte einschnürende bandförmige Adhäsion wird durchtrennt.

Nun werden die Därme eventrirt, die Adhärenzen gelöst. In der Ileocoecalgegend findet sich zwischen zwei Schlingen eine ziemliche Menge weingelber, seröser, klarer Flüssigkeit.

Bei der weiteren Lösung quillt plötzlich aus der Tiefe eine Menge höchst übelriechenden (wie bei Zahnabscessen!), mit Flocken vermischten Eiters zwischen zwei Dünndarmschlingen hervor. Erweiterung der Oeffnung und Spülung unter Schutz des eventrirten Darmes. Die wallnussgrosse Abscesshöhle ist medianwärts von einer Dünndarmschlinge, lateralwärts von einem darmähnlichen, daumendicken, ziemlich derb in Adhärenzen eingebetteten Gebilde begrenzt. Dieses wird als Appendix aufgefasst und gelöst. An seiner Spitze trägt es eine kirschengrosse Cyste, die abgetragen wird; das Gebilde wird nun medianwärts verfolgt, ohne dass man ein Ende erreicht. Ein kleiner Schnitt weist in dem Strang ein Lumen und Schleimhaut nach. Die Section ergab später, dass es sich um die Tube handelte.

Nun gelingt es, das Coecum frei zu machen. Der Processus ist kleinfingerdick und derb, fest in Schwarten eingehüllt und direct nach abwärts verlaufend. Resection in gewohnter Weise.

Spülung der Abscesshöhle, Jodoformmèche, eine zweite Mèche auf den Stumpf des Processus. Naht des Bauches in 2 Etagen.

Der Processus ist 5 cm lang; die Schleimhaut enorm verdickt und gewulstet; an zwei Stellen grünlicher Koth, Serosa mit dichten Auflagerungen.

Während der Narkose intravenöse Kochsalzinfusion von 1000,0.

Nach der Operation Puls schlecht. Fäculentes Erbrechen und profuse wässrige Diarrhöen, äusserst übelriechend. Kochsalz intravenös. Coffein subcutan. Darauf wird der Puls etwas besser. Kein fäculentes Erbrechen mehr.

In der Nacht vom 21. auf den 22. Delirien, grosse motorische Unruhe und Exitus.

Die Section ergiebt eine frische allgemeine fibrinöse, neben Spuren von alter Peritonitis. Der Tumor rechts vom Uterus erweist sich als die schwielig verdickte, in Adhäsionen eingebettete Tube. Hinter der Tube das rechte Ovarium.

Somit stellt der 1. Fall eine sicher genitale Eiterung vor. Der Processus fand sich ohne Erkrankung; flüssiger Koth im Wurm bei freiem Lumen dürfte wohl kaum Symptome machen, höchstens könnte eine Retention in Folge Schleimhautschwellung angenommen werden. Uebrigens genügt ja der objective Befund im Abdomen vollständig zur Erklärung der Erscheinungen, auch ohne Betheiligung des Wurms.

Dass eine Differentialdiagnose zwischen rechtsseitigen Adnex- und Wurmfortsatzleiden sehr schwierig und oft überhaupt unmöglich ist, liegt auf der Hand. Die Nachbarschaft, die sehr häufig beobachtete secundäre Verwachsung, erklären dies zur Genüge. Wir werden bei Besprechung der Operationen im anfallsfreien Stadium noch auf die Häufigkeit genitaler Beschwerden bei Wurmfortsatzerkrankungen hinzuweisen haben. Es ist selbstverständlich, dass auch ein Uebergang der Erkrankung des einen Organs auf das andere möglich ist, sodass beide verändert können gefunden werden. Die leichtesten Grade dieses Zustandes stellen die Verwachsungen der Appendix mit den rechtsseitigen Adnexen dar. In ausgesprochenster Form zeigt der Fall 5 die betreffenden Verhältnisse.

Die Beurtheilung dieses Falles ist nicht ganz einfach. Der Erkrankung voraus gingen anamnestisch und klinisch nicht misszudeutende perityphlitische Anfälle, einmal sogar mit Bildung eines intraperitonealen abgesackten Abscesses mit faeculentem Eiter. Allerdings gab die Operation des Abscesses keinen Aufschluss über das Verhalten des Wurmfortsatzes.

Die ganze klinische Erscheinung mit den auch bei der letzten Erkrankung, vorzugsweise in der Ileocoecalgegend localisirten Druckschmerzen, spricht für eine primäre Erkrankung des Processus. Die Veränderungen an den rechtsseitigen Adnexen

wären darnach als secundäre Erscheinungen aufzufassen. Allerdings weist die relativ geringe Veränderung des Wurms, trotzdem schon zum 2. Male sich ein Abscess entwickelt hat, auf die Möglichkeit eines andern Ausgangspunktes; für letzteres kann aber kaum die Tube angeschuldigt werden, da sie keine frischen Veränderungen, namentlich keinen Grund für eine Eiterung zeigt.

Vielleicht handelt es sich auch um eine Mischerkrankung; jedenfalls bleibt der Fall nicht vollständig erklärt, was ein neuer Hinweis darauf sein soll, wie eng die Krankheiten des Wurmfortsatzes mit denen der weiblichen Genitalien klinisch und, wie man sieht, auch pathologisch-anatomisch zusammenhängen.

Die Eigenthümlichkeit dieser Fälle bringt es mit sich, dass sie eigentlich nicht nach den hier üblichen Grundsätzen für die Operation behandelt wurden. Auf Grund ihrer klinischen Erscheinungen fallen sie nicht unter die Indicationen für die Entleerung eines perityphitischen Abscesses, sondern unter die der allgemeinen Peritonitis. Daher erklärt es sich, dass der Abscess ohne Versuch einer extraperitonealen Eröffnung durch den Bauch aufgemacht wurde.

II. Allgemeine Peritonitis.

Das Auftreten der allgemeinen Peritonitis im Gefolge der Perityphlitis stellt die unseligste Complication dar, die möglich ist. Abgesehen davon, dass es verschieden virulente Infectionen giebt, sodass eventuell ein milderer Verlauf der Peritonitis nicht ausgeschlossen ist, abgesehen davon, sind die therapeutischen Chancen sehr gering. Jedenfalls sind die Resultate so, dass die Therapie der Zukunft mehr und mehr nicht dem Zustand selbst geweiht sein muss, sondern seiner Prophylaxe. Mehr und mehr wird darauf hingewirkt, dass die Wurmfortsatzperitonitis in ihren Wurzeln erstickt werden kann. Niemand wird daran zweifeln, dass es einen Zustand giebt, in dem Jeder, dem eine allgemeine Peritonitis wartet, noch durch eine Operation zu retten ist; dieser Gesichtspunkt muss leitend sein für den Ausbau der Diagnostik; es es muss gelingen, diesen Zeitpunkt mit Sicherheit zu bestimmen, ohne dass man einer unnöthigen Polypragmasie oder einem sinnlosen Schematismus zu verfallen braucht. Einen kleinen Beitrag

zur Lösung dieser Frage hoffe ich durch die klinische und anatomische Analyse der perityphlitischen Abscesse gegeben zu haben; das ist das Gros der Krankheitsformen, bei denen eine wirksame Prophylaxe anzugreifen hat, und diese besteht in nichts anderem, als einer zweckmässigen und rechtzeitigen Eröffnung. Radicaler ist, noch früher einzugreifen und überhapt den Abscess sich nicht ausbilden zu lassen. Dass dies rationell ist, besonders da es Formen der Perforationsperitonitis giebt, bei denen sich nicht erst ein Abscess formirt, lässt sich nicht bestreiten; ob es praktisch möglich ist, ist eine andere Frage. Dies bringt uns auf den grossen Zankapfel, die Frühoperation; das über sie bereits Gesagte soll hier noch vervollständigt werden, sobald die nöthigen Thatsachen werden gegeben sein.

Das Material der Klinik weist in den letzten 2 Jahren 16 Peritonitiden auf, bei denen der Wurmfortsatz entfernt oder Abscesse der Ileocoecalgegend eröffnet wurden. Zwei Fälle sind, als diagnostische Irrthümer, auszuschalten (Resection des Processus bei Peritonitis in Folge dysenterischer Geschwüre, und im 2. Fall in Folge Perforation des Ileum oberhalb einer Strictur. Beide Fälle erst bei der Section klargelegt.) Es bleiben somit 14 Beobachtungen.

Alle diese Peritonitiden kamen im 1. Anfall zu Stande. Man nimmt nun freilich im Allgemeinen an, dass eine Perforation des Wurmfortsatzes nicht so ohne Weiteres mit den ersten Symptomen erfolgen könne, und Sonnenburg macht darauf aufmerksam, dass eine genaue Anamnese häufig jahrelang vor dem verhängnissvollen Anfall leichte Störungen aufweist, die auf den Wurmfortsatz können bezogen werden. Unsere Anamnesen berichten in unzweideutiger Weise nur in 2 Fällen von derartigen Prodromen, die sich einmal durch Jahre hin als häufige Schmerzen in der Ileocoecalgegend, das andere Mal als chronische Krankheit mit leichten Exacerbationen darstellten. Vielleicht, dass eine speciell darauf hin tendirende Anamnese noch in anderen von unseren Fällen etwas hätte nachweisen können; es ist dies eben ein Fehler der meisten Krankengeschichten, dass sie nicht auf specielle Bedürfnisse hin abgefasst sind.

Für die Besprechung der Symptomatologie sollen diejenigen Fälle, bei denen die Operation eine allgemeine Peri-

tonitis nachwies, von den übrigen getrennt werden, bei welchen keine resp. scheinbar keine solche gefunden wurde.

Die erstere Gruppe umfasst 11 Beobachtungen. Die Krankheit beginnt mit den allgemeinen Symptomen des perityphlitischen Anfalls, wie sie bekannt sind, einmal zugleich mit Icterus. Die eigentliche Entwickelung auf den Zustand des Peritonitis war nur selten Gelegenheit zu beobachten. Die verzweifeltsten Fälle werden eben dem Chirurgen erst zugeführt, wenn die Perforation da ist; vielfach ist dann auch durch die Opiumtherapie die Beurtheilung des Zustandes noch mehr erschwert. Meist ist der Schritt von der peritonealen Reizung bis zur allgemeinen Peritonitis nicht weit; ja man kann sagen, es lässt sich nie mit Sicherheit behaupten, ob die peritonitische Reizung nicht bereits eine allgemeine Peritonitis ist. Die Ausbildung der Peritonitis kann rapid erfolgen: einer der Fälle zeigt schon am 1. Tag, zwei am 2., einer am 3., vier am 5., zwei am 6. und zwei am 7.—8. Tag der Erkrankung das ausgesprochene Krankheitsbild.

Die Einzelheiten des letzteren: der aufgetriebene Leib, die hochgradige Druckempfindlichkeit, der Hochstand der Leber, daneben der frequente, kleine Puls, das eingefallene, spitze Gesicht, das mit kaltem Schweiss bedeckt ist; jenes unruhige Wesen der Patienten und das fäculente Erbrechen, bei dem der Mageninhalt ohne Brechbewegungen einfach zum Mund herausfliesst, alles, was dieses furchtbare Krankheitsbild in seiner typischen Form ausmacht, braucht hier nicht genauer besprochen zu werden. Von grösserer Wichtigkeit dürfte an dieser Stelle sein, dass festgestellt wird, welches der Uebergang des noch ungefährlichen in den soviel wie rettungslosen Zustand ist und ob es einen Zeitpunkt giebt, wo die allgemeine Peritonitis noch kann verhütet oder wirksam angegriffen werden.

Die schlimmsten Fälle dürften wohl die sein, bei denen von Anfang an der Anfall unter besonders heftigen Symptomen auftritt, Fälle, die schon in den ersten Stunden das Bild der peritonealen Reizung bieten. Wartet man dann noch ab, bis der Meteorismus stärker wird, bis das Erbrochene fäculenten Geruch zeigt und der Puls in die Höhe geht, dann ist natürlich die allgemeine Peritonitis längstens da. Andere Beobachtungen verzeichnen einen mehr regulären Verlauf des Anfalls mit plötzlichem Eintritt bedrohlicher

Symptome. Sind diese ausgesprochen, so wird man sich über ihre Bedeutung kaum täuschen und einen entsprechenden Eingriff vornehmen. Häufig aber fehlt dem Symptomencomplex irgend ein Factor, der vor Allem für die Indicationsstellung wichtig ist. So wurden z. B. Fälle nicht zur Operation geschickt, weil kein Erbrechen, sondern nur Brechreiz oder Singultus vorhanden waren. In einem Fall ging zwar der Puls in die Höhe, blieb aber kräftig; die Klinik erhielt den Patienten erst, als er Ileussymptome aufwies und der Puls an Spannung abnahm.

Das Ereigniss der Perforation lässt sich in den meisten Fällen zeitlich ziemlich genau bestimmen. Es zeigt sich entweder durch heftigste Leibschmerzen und zunehmenden Meteorismus oder mit mehr allgemeinen Symptomen: Collaps mit Temperaturabfall und erhöhter Pulsfrequenz bei Abnahme der Spannung des letzteren. Daneben stellt sich oft plötzlich jener physiognomische Ausdruck der allgemeinen Peritonitis her, der als Facies hippocratica bekannt ist.

In den meisten Fällen tritt die Perforation ohne plausible Veranlassung ein. Auffallend und vielleicht diagnostisch oder ätiologisch zu verwenden ist das spontane Auftreten von dünnem Stuhlgang und Miction im Zustand der peritonealen Reizung, wie es in 2 unserer Fälle zur Beobachtung kam. Vorher war in dem einen Fall Catheterismus nöthig gewesen, seit 6, im 2. Fall seit 5 Tagen kein Stuhl mehr erfolgt. Kurz nach diesen Entleerungen war die allgemeine Peritonitis da. Ob aus irgend einem Grunde eine vermehrte Peristaltik ein Zerreissen von Adhäsionen verschuldet hat oder ob dies ohne Bedeutung, dagegen die körperliche Anstrengung beim Heben auf das Geschirr anzuklagen ist, kann nicht entschieden werden. Nicht auszuschliessen ist ja auch die Möglichkeit, dass der Austritt des Eiters in die Bauchhöhle das primäre Agens ist, das durch Toxinwirkung die Vermehrung der Peristaltik bedingte.

Auf einzelne Symptome der Allgemeinperitonitis sei noch etwas näher aufmerksam gemacht.

Zunächst der locale Befund, auf Grund dessen die perityphlitische Natur des Peritonitis erkennbar ist.

In 5 Fällen schwindet jede Spur eines localen Symptoms unter dem allgemeinen Erscheinungscomplex; eine diffuse Auf-

treibung, in 2 Fällen durch reichliche Opiummedication noch vermehrt, macht jede Palpation, selbst in Narkose, resultatlos. Der Rest der Fälle zeigt wenigstens eine vermehrte Druckempfindlichkeit in der Ileocoecalgegend, mehrfach auch eine stärkere Resistenz als in den entsprechenden linksseitigen Partien mit analoger relativer Dämpfung. Einmal findet sich eine Localisation der regionären Symptome vorzugsweise in den linken Partien des Hypogastriums, nämlich: stärkere Vorwölbung und Dämpfung oberhalb des linken Ligamentum Pouparti und gegen die linke seitliche Bauchgegend. Die Ileocoecalgegend ist frei, auch nicht wesentlich druckempfindlich. Dementsprechend wies die Operation auch die Peritonitis vorzugsweise in den linken Theilen des Bauches nach; die perforirte Appendix verlief gegen die Mittellinie.

Die Krankheit zeigt auf ihrer Acme vielfach den Charakter eines Darmverschlusses mit wenig ausgesprochenen entzündlichen Erscheinungen. Diese Fälle sind alle afebril, dagegen besteht hohe Pulsfrequenz und Abnahme der Spannung der Blutwelle. Eine mechanische Obstruction, die den Symptomen nach zu erwarten war, fand sich meistens nicht.

Von Interesse dürfte ferner noch das Verhalten der Temperatur auf der Höhe der Krankheit sein. In 7 Fällen finden wir kein Fieber, darunter befindet sich eine leichte Form von fibrinöser Peritonitis, die mit dem Leben davon kam. Bekannt, aber bei unseren Fällen nicht beobachtet, ist das Vorkommen von Collapstemperaturen beim Eintritt der Perforation. Die übrigen Krankengeschichten verzeichnen niedrige, subfebrile Temperaturen, Fieber über 38,5 kam nur zweimal zur Beobachtung. Es ist sehr wohl möglich, dass das eventuell in Folge der Eiterung zuerst bestehende Fieber bei dem mit der Perforation sicher verbundenen Collaps sinkt. Ob das Schwitzen des Peritonitiker etwas mit dem Temperaturabfall zu thun hat, sei dahingestellt. Jedenfalls hat ein Abfall des Fiebers insofern etwas Merkwürdiges, als mit dem Durchbruch in das Peritoneum eher eine gesteigerte Resorption von Toxinen und damit eine Steigerung der Eigenwärme zu erwarten wäre.

Was nun die Fälle anbetrifft, die bei der Operation keine deutliche Peritonitis zeigten, so ist wenigstens für einen die Abtrennung von der erstbetrachteten Gruppe nur eine künstliche. Wohl imponirte der Fall klinisch als perityphlitischer Abscess mit

peritonealer Relzung und ergab sich bei der Operation als gänseeigrosse, intraperitoneale Abscesshöhle, die scheinbar vollständig abgeschlossen war. Der Exitus erfolgte sofort nach der Operation. Die Section zeigte eine allgemeine eitrige Peritonitis.

Einer der Fälle verhielt sich klinisch als grosser Ileocoecalabscess ohne bedrohliche Erscheinungen; die Peritonitis stellte sich erst 2 Tage nach der operativen Eröffnung des anscheinend vollständig abgeschlossenen Eiterherds ein. Welches der genauere Modus des Zusammenhanges zwischen Abscess und Peritonitis war, bleibt unerklärt, da auch das Sectionsprotokoll keinen Aufschluss darüber giebt.

Einen 3. Fall will ich hier in extenso wiedergeben.

Krankengeschichte No. 6. H. Albert, 52 Jahre.

Erkrankt am 11. November 1900 mit Leibschmerzen. Vom 11. bis zum 16. November bestand Stuhlverhaltung, am 16. erfolgte auf Seifenklysma Stuhlgang. Seit dem 19. klagt Pat. über Uebelkeit und Brechreiz.

20. November. Eintritt in die med. Klinik. Daselbst wurde eine allgemeine Auftreibung und Druckempfindlichkeit der Ileocoecalgegend constatirt. Auf Oleum Ricini reichlich Stuhl und damit Besserung des Zustandes.

25. November Behufs Beobachtung und ev. operative Behandlung wird Pat. auf die chirurgische Abtheilung transferirt.

Status. Cachektisches Aussehen. Der Unterbauch ist von 2 Finger unterhalb des Nabels an abwärts vorgetrieben. Handtellergrosse, druckempfindliche Resistenz in der rechten Fossa iliaca und entsprechende Dämpfung der Mitte des Ligamentum Pouparti entsprechend. Per rectum fühlt man an der rechten Wand einen Tumor, der mit dem oberen in Zusammenhang steht.

Temperatur afebril, Puls 72, regelmässig, voll.

Diagnose. Maligner Tumor? Perityphlitis?

29. November. Nach gehöriger Vorbereitung Laparotomie. Medianer Schnitt; bei Durchtrennung der Bauchdecken fällt auf, dass die tiefen Schichten auffallend sulzig sind. Eine geblähte Dünndarmschlinge ist breit der Bauchwand adhärent; sie wird gelöst, ebenso einige Netzstränge. Um besseren Zugang zu beschaffen, wird ein Querschnitt gegen die rechte Spina geführt. In der rechten Fossa iliaca finden sich nun starke, z. Th. gelblich ödematös aussehende Verwachsungen von Därmen und Netz. Bei ihrer Lösung entleert sich dünnflüssiger, stinkender, flockiger Eiter in geringer Menge, vor dessen Eindringen die Bauchhöhle geschützt wird. Das Coecum ist torquirt und collabirt und liegt nahe der Bauchwand an, der es zum Theil adhärent ist. Die Ileummündung ist gebläht, von ihr verläuft ein stark verwachsener, bleistiftdicker, glatter, runder Strang direct nach oben. Derselbe wird gelöst, wobei er an seinem Ansatz am Coecum abreisst. Es entsteht so ein erbsengrosses Loch, durch das die Schleimhaut prolabirt. Der Strang besitzt ein Lumen, erweist sich somit als Processus vermiformis. Das Loch im Coecum wird erst

mit einem Serosarest, der von der Appendix noch zurückbleibt, dann nochmals mit Coecalserosa übernäht und mit einer Mèche gedeckt. Bei den dazu nöthigen Manipulationen entleeren sich noch weitere kleine Eiteransammlungen, die ausgetupft werden. Naht der Bauchwunde in Etagen. Dauer der Operation $2^1/_2$ Stunden.

Das Präparat ist 5 cm lang, federkiel- bis bleistiftdick. Die Schleimhaut ist gequollen, das Lumen enthält etwas Schleim. Die Basis des Wurms ist gangränös. Kein Stein.

Es handelt sich also um einen abgesackten perityphlitischen Heerd, der retrocoecal gelegen ist. Daneben besteht eine Stenosirung des Dünndarmes durch den in ganzer Länge adhärenten Processus an der Uebergangsstelle von Dünn- und Dickdarm.

Im weiteren Verlauf war einzig auffallend, dass der Patient hochgradig blass blieb, ferner complicirte sich die Heilung mit einem grossen Bauchwandabscess.

Am 3. Dezember stellt sich plötzlich eine unmotivirte Unruhe des Pat. ein, dazu Stuhlverhaltung. Winde vorhanden, kein Erbrechen, Zunge bleibt feucht. In den folgenden Tagen wird der Puls unregelmässig, kein Fieber, aber zusehends Verfall der Kräfte bis zum Exitus am 5. Dezember.

Die Section ergiebt eine allgemeine serofibrinöse Peritonitis, ferner einen abgesackten Abscess zwischen Blase und Dünndarm, endlich eine Kothfistel an der Stelle des Processusstumpfes.

Woher die Peritonitis stammt, ist schwer zu sagen. Möglich ist eine Infection der Bauchhöhle bei der Operation mit dem damals entleerten Eiter, oder es bestand schon damals jener zweite abgesackte Abscess, von dem aus eine Perforation kann erfolgt sein, oder die Infection stammt von der Kothfistel. Jedenfalls muss es sich um eine wenig virulente Infection gehandelt haben, wofür ja auch die pathologisch-anatomische Form der Peritonitis spricht.

Eine Besprechung der Indiçationen bei der allgemeinen Peritonitis kann sich kurz fassen. So wenig man sich von einem Eingriff versprechen kann, in jedem Fall wird man ihn doch versuchen, falls er vom Patienten nicht abgelehnt wird. Theoretisch ist die Möglichkeit einer Elimination der Entzündungsproducte und ihrer Ausgangspunkte durchaus plausibel, nur entsprechen im Allgemeinen die Resultate nicht den gehegten Erwartungen. Vielfach ist es nicht möglich, allen Entzündungsherden beizukommen, andererseits sind es die Toxine, die durch Schädigung des Herzens, überhaupt des Gesammtorganismus jeden chirurgischen Eingriff illusorisch machen.

Auch die Technik braucht keine nähere Würdigung; sie beruht in dem Bauchschnitt in der Medianlinie oder der Ileocoecalgegend und Resection des Processus. Darauf folgte in den Basler

Fällen die sogenannte Toilette der Bauchhöhle, d. h. Eventration der Därme, Lösung der Adhärenzen, Abspülen von Fibrin und Eiter mit warmer, physiologischer Kochsalzlösung. Eventuell Drainage der Bauchhöhle und Naht. Technische Einzelheiten werden besser bei den Operationsbefunden erwähnt.

Die pathologisch-anatomischen Befunde bei den Operationen theilen wir am vortheilhaftesten nach den Veränderungen des Ausgangspunktes, des Processus, und denen des Peritoneums ein.

Zunächst die Veränderungen am Processus selbst. 10 Fälle zeigen Gangrän des Wurms. Die gangränösen Partien stellen sich dar als erweichte und meist auch verdünnte Wandpartien, die bis auf einen membranartigen Rest reducirt sein können. Für das Auge erscheint die gangränöse Partie als gelbliche bis grünliche oder schwärzliche Verfärbung. Eine Perforation braucht nicht vorhanden zu sein. Eine gewisse Gesetzmässigkeit herrscht in der Lage und Ausdehnung der gangränösen Bezirke. In einer Gruppe von Fällen ist die Ausdehnung der Gangrän sehr beschränkt. Es finden sich erbsen- bis bohnengrosse Ausbuchtungen der brandigen Wand, entweder solitär oder 2-, resp. 3 fach. Auf der Spitze der Ausbuchtung findet sich vielfach eine Perforationsöffnung; gewöhnlich liegt unter der Vorwölbung ein Kothstein, der in seinen Grössenverhältnissen der Vorwölbung entspricht, wenn er nicht bereits in den Abscess oder die Bauchhöhle ausgetreten ist. Besonders bevorzugt für die Localisation der gangränösen Bezirke ist die dem Mesenteriolum abgewandte Seite des Wurms; ein gewisser Typus liegt auch darin, dass vorzugsweise das periphere oder das basale Drittel, letzteres indessen anscheinend seltener, betroffen ist.

Noch häufiger scheint die Gangrän eine ausgedehntere zu sein und grössere Theile des Wurms zu befallen. Bei dieser Form ist die Gangrän häufig circulär oder fast circulär; sitzt sie nun an der Basis, im proximalen Drittel des Wurms, so kann die Verbindung des letzteren mit dem Coecum eine äusserst lockere werden oder überhaupt eine Continuitätstrennung erfolgen. Der Processus fand sich einmal an der Basis halb durchgerissen, in den anderen hierher gehörigen Fällen liess er sich ohne Weiteres durch leichten Zug entfernen. Die Thatsache, dass von 7 Fällen von ausgedehnterer Gangrän dieselbe 5 mal sich an der Basis des Wurms

fand, scheint für eine gewisse Prädisposition des proximalen Drittels zu sprechen. In 3 Fällen findet sich keine auf makroskopisch abgegrenzte Bezirke ausgedehnte Gangrän. Selbstverständlich aber setzt jede Perforation des Wurmfortsatzes eine Zerstörung der Wand durch Gangrän voraus, wenn die letztere auch noch so sehr räumlich beschränkt ist. So zeigt ein Präparat in ampullenförmiger Ausbuchtung seines Verlaufes einen grossen Kothstein; die Wand des Sacks ist mehrfach ganz fein perforirt.

Von Belang dürfte das Verhalten der Kothsteine sein. Sie finden sich in 9 Fällen von allgemeiner Peritonitis. Es sind ausschliesslich relativ kleine Concremente von höchstens Bohnen- bis Haselnussgrösse, die sich entweder noch im Wurm finden oder bereits ausgetreten sind. Zweimal fanden sich je 2 Steine. Wo die ursprüngliche Lage noch nachweislich ist, finden sie sich in 3 Fällen im proximalen Drittel und nur 1 mal sicher in der Spitze.

Mehrfach hat sich die Wandstelle, der sie anliegen, ampullenförmig ausgebuchtet, was darauf hinzudeuten scheint, dass der Kothstein längere Zeit der betreffenden Partie anlag. In Fällen, wo an solchen Stellen keine Gangrän der Wand eintritt, lässt sich deutlich eine Verdünnung mit Atrophie und fibröser Umwandlung der Schleimhaut nachweisen. Meist findet sich bei den hierher gehörigen Beobachtungen gerade an den Stellen, wo der Kothstein liegt, die Gangrän, sodass die letztere offenbar durch den Druck des Concrements zu Stande kommt. Perforation der gangränösen Partie braucht nicht zu erfolgen; tritt der Durchbruch ein, so braucht derselbe wiederum nicht so ausgiebig zu sein, dass damit ein Austritt des Kothsteins möglich wird. Für die Folgezustände macht die Thatsache, ob Perforation oder nicht, wenig aus, indem die gangränöse Wand vollständig für alle Krankheitserreger durchgängig ist; höchstens mag der Austritt von Koth und Infectionsstoffen in grösseren Mengen vielleicht mechanisch oder chemisch-toxisch nicht ganz gleichgültig sein.

Die Thatsache, dass in allen anderen, nicht hierher gehörigen 91 Perityphlitisfällen nur 11 mal Kothsteine, sei es bei Abscessincision, sei es bei der Radicaloperation, beobachtet wurden, lässt aus diesem viel häufigeren Vorkommen der Concremente bei den Formen, die zu allgemeiner Peritonitis führen, auf eine besondere

Bedeutung der Kothsteine für die Malignität der Perityphlitis schliessen. In Procentzahlen ausgedrückt, finden sich Kothsteine bei Peritonitis in 64 pCt. der Fälle, bei Formen, die ohne Betheiligung des Gesammtperitoneums ausheilen in nur 12 pCt. Jedenfalls zeichen sich die bösartigen, rapid auftretenden Peritonitiden durch das bei ihnen überraschend häufige Vorkommen von Concrementen aus. Dies sind zugleich die Formen, die mit Gangrän und eventuell mit Perforationen verlaufen, und bei denen die Therapie meist zu spät kommt.

Von den weiteren Veränderungen des Wurms selbst wären die Lage-Anomalien zu erwähnen. In 8 Fällen verläuft der Processus an der Coecalwand nach oben und zwar 6 mal an der hinteren, 2 mal an der vorderen. Dabei stellt die Umschlagstelle an seinem Ansatz eine starke Knickung dar, sodass eine Ernährungsstörung an dieser Stelle mit consecutiver Gangrän, wie sie 2 mal notirt ist, durchaus plausibel erscheint. Der weitere Verlauf der Appendix kann entweder in ganzer Ausdehnung feste Verwachsungen mit dem Coecum aufweisen oder vollständig frei sein; die Verwachsungen waren bei unseren Fällen, die sich ja alle durch kurze Krankheitsdauer auszeichnen, nur selten so fest, dass die Lösung Beschwerden machte. Befunde von festen Verwachsungen müssen unbedingt auf eine längere Dauer von Entzündungsprocessen hindeuten, selbst in Fällen, wo, wie bei einer hier gemachten Beobachtung, die Anamnese nur von wenigen Tagen Dauer der Krankheit weiss. Derartige Verwachsungen können alle jene Folgeerscheinungen bewirken, die wir auch sonst von Verwachsungen kennen. So entstand in dem hier gemeinten Fall eine Abschnürung des einmündenden Ileum durch den fest der medialen Wand des Coecum adhärenten Wurm. Die Erkrankung verlief als Appendicitis mit herorstechenden Ileussymptomen. Sonst gilt gerade für die gangränösen Formen die mangelhafte Bildung der Adhärenzen für typisch. Wohl kann der ganze Processus in Fibrin eingepackt sein, vielfach betrifft dieser Ueberzug nur einzelne Theile, namentlich die Umgebung der Perforationsöffnungen, andererseits beobachtet man aber auch Wurmfortsätze, die ganz frei in die Bauchhöhle oder z. Th. ohne Adhäsionen in Eiterhöhlen hineinragen, oder aber es ist die Spitze wieder mehr oder weniger adhärent; durch diese Adhärenzen der peripheren

Theile wird erklärt, dass an der Basis eine circuläre Gangrän möglich ist, ohne dass dieselbe sich auf die Peripherie ausdehnt, da letztere ihre eigenen, durch die Endproducte der Entzündung geschaffenen Ernährungswege hat.

Andere Verlaufsarten des Processus sind die nach vorn und lateralwärts, welche mit je 1, sowie die median- und abwärts, die mit 2 Fällen vertreten ist.

Als besondere Verlaufsarten wären 2 Beispiele anzuführen:

Verlauf an der hinteren Bauchwand erst gegen die Mittellinie, dann rechtwinklig geknickt ins kleine Becken; offenbar war dieses periphere Stück nicht genügend ernährt, eventuell wegen der bestehenden Knickung, wenigstens war es in ganzer Ausdehnung gangränös. Ebenso war bei einem 2. Processus circumscripte Gangrän eingetreten; derselbe verlief nach unten, die Spitze hing schräg über die Linea innominata.

Die Veränderungen im Peritoneum theilt man am besten ein nach demjenigen, was den einzelnen Formen der Erkrankung ihre speciellen Eigenschaften giebt und welches von jeher auch für die Nomenclatur von hervorragendster Bedeutung war, dem Exsudat.

Die relativ gutartigsten Formen stellen die serofibrinösen Peritonitiden dar. Unser Material verfügt nur über 1 sicheren derartigen Fall von fibrinösem Exsudat. Von anderen sind auch rein seröse Formen beobachtet, deren Exsudat steril war. Leider kann ich hier bei unserer Beobachtung über keine bakteriologischen Befunde referiren.

Der Fall zeigt alle Criterien der Peritonitis, die streifige Röthung der Berührungsstellen, die Verklebungen, das Exsudat und namentlich die Erscheinungen der Darmlähmung.

Auffallender Weise ist diese Darmlähmung, die richtige Ileussymptome machte, nur auf gewisse Bezirke des Darmes beschränkt, um ganz unmotivirt in collabirten Darm überzugehen, ein Verhalten, das bei dem vollständigen Fehlen einer mechanischen Obstruction nicht zu verstehen ist.

Da der Fall einen Typus darstellt, den wir nur einmal zu beobachten Gelegenheit hatten, dürfte es berechtigt sein, seine Krankengeschichte mitzutheilen. Die Beobachtung bietet auch deshalb ein specielles Interesse, weil sie den einzigen, wirklich

erfreulichen therapeutischen Erfolg in der Behandlung der Peritonitis verzeichnet.

Krankengeschichte No. 7. R., Bertha, 34 Jahre. Erkrankt am 11. Juli 1901 Vormittags. Plötzliches Auftreten von Krämpfen im Leib, von der Ileocoecalgegend ausstrahlend. Dazu Erbrechen der genossenen Nahrung. Stuhlverhaltung; am 12. Juli wieder Stuhlgang; Schmerzen bei der Miction. Am 13. Juli trat ohne Grund eine starke Auftreibung des Leibes auf.

Eintritt auf die Abtheilung 13. Juli 1901. Pat. ohne Fieber. Puls 86, regelmässig. Aussehen abgemagert, blass, ängstlich. Abdomen gespannt, im Meso- und Hypogastrium sind aufgeblähte Därme sichtbar. Die Ileocoecalgegend ist druckempfindlich.

14. Juli. Laparotomie mit Medianschnitt. Die vorliegenden Dünndarmschlingen sind stark gebläht und geröthet; überall Beläge von Fibrin. Coecum frei beweglich, ebenfalls gebläht; der Processus findet sich hier an seiner Hinterseite, die Spitze ist winklig geknickt, der ganze Wurm in Fibrin eingebettet. Colon ascendens und transversum sind ebenfalls gebläht, Colon descendens ist collabirt, eine Stenose durch Obstruktion wird an der betreffenden Stelle nicht gefunden. Durch Druck auf die meteoristischen Schlingen entleert sich indess der Darm leicht nach unten. Genitalien ohne Besonderheiten. Der Processus löst sich leicht aus seiner Lage und wird in typischer Weise resecirt. Schluss der Bauchwunde in Etagen.

Heilung complicirt durch einen grossen Bauchwandabscess. Austritt am 10. August.

Der Fall bietet verschiedene sehr interessante Seiten dar. Bemerkenswerth ist schon die Bildung einer allgemeinen Peritonitis ohne Perforation oder Gangrän des Processus, eine Genese, die durchaus denkbar ist, wenn sich erst durch Fortleitung der Entzündung ein Abscess gebildet hätte, der dann secundär perforirt wäre. Ob dies der dem Fall zu Grunde liegende Modus ist, scheint fraglich. Es ist sehr zu bedauern, dass keine bacteriologische Untersuchung des Exsudats vorgenommen wurde. Es ist möglich, dass keine Bacterien wären gefunden worden. Das ganze Bild stimmt auffallend auf die Beschreibung des Zustandes, den Nothnagel chemische Peritonitis nennt und der klinisch unter dem Namen der peritonealen Reizung geht. Die bei diesen Reizzuständen beobachteten Exsudate sind meist serös, können aber auch serofibrinös sein. Ihre Entstehung wird gedeutet als vitale Reaction des Peritoneum auf den chemisch-toxischen Reiz einer benachbarten, in unserm Fall der appendicitischen Entzündung. Diese Exsudate sind, wie Sonnenburg nachgewiesen hat, steril und einer vollständigen, spontanen Resorption fähig, sind aber der

Ausdruck eines äusserst reizbaren Zustandes des Peritoneums, das bei ihrem Vorhandensein für jede bacterielle Infection in gesteigertem Maasse empfänglich ist. Auch die Exsudate selbst können sich inficiren und so zu einer wirklichen Peritonitis führen. Diesen sterilen, toxisch hervorgerufenen Exsudaten werden in Analogie gesetzt die rechtsseitigen, rückbildungsfähigen Parametritiden, wie sie oben bei Besprechung der Abscesse erwähnt sind, vielleicht sind auch die rechtsseitigen Pleuritiden analoge Erscheinungen.

Wir haben auf Grund des Materials keine Anhaltspunkte, ob derartige Formen von Peritonitis häufig vorkommen; soviel ist sicher, dass vielfach, wenn auf Grund der Diagnose peritoneale Reizung operirt wird, das Peritoneum makroskopisch unverändert ist. Uebrigens beweisen die so massenhaft bei Bauchoperationen gefundenen Verwachsungen, dass es wirklich Peritonitiden giebt, die leichtere Affectionen sind und ohne operative Behandlung ausheilen können.

Practisch wichtig wäre, ob sich eine derartige gutartige Form von einer bösartigen klinisch unterscheiden lässt. Ob die im Falle R. Bertha gemachte Beobachtung zu verwerthen ist, dass trotz aller allgemeiner und localer Erscheinungen der Puls und die Temperatur auf normaler, entsprechender Höhe blieben und der erstere namentlich seine Spannung nicht veränderte, lässt sich auf Grund dieses einen Falles nicht sagen.

Die Möglichkeit, dass es sich bei der R. doch um ein bacterielles Exsudat handelt, ist übrigens durchaus nicht auszuschliessen. Dasselbe wäre dann durch die frühe Operation, 1 Tag nach Auftreten der ersten feinsten Andeutungen von Peritonismus, unschädlich gemacht worden.

Fibrinös-eitrige Peritonitiden sind viel weniger gutartig. Im Allgemeinen gelten ja alle fibrinösen Formen als die relativ günstigsten. Die reichliche Fibrinexsudation erlaubt viel eher eine Abkapselung der Processe auf einzelne Abschnitte; das Peritoneum wird in vielen Fällen mit den abgeschlossenen Herden fertig oder die operative Eröffnung derselben ist möglich. Die fibrinöse Entzündung spielt in 2 hier genannten Erkrankungen eine gewissermaassen symptomatische Rolle, d. h. es besteht daneben ein wirklich eitriger Herd unter einem vielleicht nicht vollständigen aber doch andeutungsweise vorhandenen Abschluss von der Bauchhöhle.

Es handelt sich das eine Mal um einen retrocoecalen Abscess, ausgegangen von einer Gangrän der Processusbasis, anscheinend gut abgekapselt. Die Eröffnung geschah allerdings erst am 18. Tage nach Beginn der Erkrankung, da die Affection keine stürmischen Erscheinungen gemacht hatte; bei der Operation (s. Fall No. 6 S. 519) war keine Peritonitis vorhanden, dagegen noch weitere kleine Eiterherde in der Umgebung des Coecum. Unter mehr chronischen, ganz allmälig sich einstellenden Symptomen erfolgte der Tod 6 Tage später und fand sich eine allgemeine serofibrinöse Peritonitis, ferner ein abgesackter Eiterherd zwischen Blase und Dünndärmen. Der 2. Fall kam am 5. Tag der Erkrankung wegen Ileuserscheinungen zur Operation. Es fand sich hochgradiger Meteorismus, Röthung und an einzelnen Stellen Fibrinbelag der Därme, letzterer gegen das kleine Becken zu viel reichlicher. Beim Aufsuchen des Processus entleert sich aus der Ileocoecalgegend eine Menge fäculenter, eitriger Flüssigkeit. Der Processus findet sich an der Hinterseite des Coecum nach oben geklappt, 9 cm lang, an 3 Stellen gangränös und 2 mal im Bereich der gangränösen Partien perforirt. Das proximale Drittel enthält einen kirschkerngrossen Kothstein. Nach Resection des Processus, Toilette und Drainage der Bauchhöhle, keine Besserung. Exitus offenbar beschleunigt durch eine nicht zu bekämpfende Darmlähmung am 3. Tag post operationem (Opium!). Die Section zeigt ausser hochgradigem Meteorismus keine peritonitischen Zeichen. Daneben finden sich 2 abgesackte Abscesse zwischen Colon ascendens und Leber und im Douglas. Unmittelbare Todesursache ist eine rechtsseitige Lungenembolie.

Bemerkenswerth an dem Fall ist der autoptisch nach der Operation constatirte Rückgang der Peritonitis, der die vielfach constatirte Thatsache illustrirt, dass eine Beeinflussung durch operative Maassnahmen eben doch möglich ist.

Allem nach hat man 2 Formen der fibrinösen Peritonitis zu unterscheiden, von denen die eine der Ausdruck der sogenannten peritonealen Reizung ist, die andere die erste Andeutung einer allgemeinen Infection des Peritoneum, bei mangelhafter Abkapselung von Eiterherden, darstellt. Beide Formen scheinen durch eine chirurgische Behandlung beeinflussbar zu sein, indem die Erreger entweder chemischer Natur oder vital, aber von geringer Virulenz anzunehmen sind.

Viel bedenklicher sind die Formen, bei denen das freie Exsudat auch fibrinös-eitrigen Charakter zeigt. Die Klinik verfügt über 10 Fälle mit 9 unmittelbar sich anschliessendem Exitus. Dass man es hier mit einer maligneren Erkrankung zu thun hatte, darauf wies schon die klinische Beobachtung hin. An der Diagnose war hier nicht zu zweifeln, alles war in excessivem Maasse vorhanden, namentlich auffallend war die Beobachtung des Allgemeinausdrucks, kurz, es sind die Fälle, die das klassische Bild der allgemeinen Peritonitis bieten. Auffallend ist, dass in 6 hierher gehörigen Beobachtungen die Körpertemperatur erhöht war; die höchste beobachtete Temperatur betrug 38,9, im Uebrigen blieben die Wärmewerthe unter 38,0.

Es sind dies die Fälle, die mit einer einzigen Ausnahme Gangrän des Processus aufweisen; es bildet sich eine Eiteransammlung, die vom Peritoneum eine gewisse Abgrenzung hat, letztere ist aber von Anfang an ungenügend oder wird von dem zunehmenden Abscess oder durch mechanische Insulte irgend welcher Art gesprengt, so dass eine ungehinderte Invasion in die freie Bauchhöhle erfolgen kann. Häufig fand sich der Abschluss vom Peritoneum, wenn er überhaupt nachweislich war, so mangelhaft, dass seine Festigkeit nicht über die der gewöhnlichen Adhäsionen hinausging; andere Befunde weisen deutlich bei der Operation oder der Autopsie erkenntliche Abgrenzungen auf, die aber unvollständig sind. Befunde letzterer Art deuten auf ein längeres Bestehen von Krankheitsprocessen hin; es sind das offenbar die Fälle, wo die Perforation in präformirte Adhäsionen erfolgt ist, wo letztere aber nicht genügend waren. Ganz foudroyante Fälle, bei denen sich überhaupt keine Adhäsionen bilden, haben wir unter dieser Gruppe nicht zu verzeichnen. Meistens wird die Zeit, in der sich die Perforation vorbereitet, auch wenn sie nur Stunden beträgt, genügen zur Ausbildung von Adhärenzen, die wenigstens vorübergehend den Einbruch des Infectionsmaterials in die Bauchhöhle aufhalten können. So bilden sich jene Abscesse, die event. eröffnet werden, ohne dass sich constatiren lässt, dass der Abschluss kein vollständiger oder wenigstens kein auf die Dauer genügender sei. Gelingt es, in diesem Moment noch einzugreifen, d. h. die Entzündungsproducte und ihren Ausgangspunkt zu entfernen, so ist Rettung möglich. Dieser Art ist der Fall E. Otto No. 2 S. 498.

Ein weiteres Abwarten bringt die allgemeine Peritonitis. Sie tritt entweder ohne plausible Veranlassung auf, indem die Eiterung continuirlich die schützenden Adhäsionen durchbricht oder erst sterile Exsudationen in der Umgebung inficirt, oder es lässt sich eine Veranlassung angeben, wie Transport, körperliche Anstrengung, Anregung der Peristaltik (Abführmittel). In unsern Fällen trat die Perforation zwischen 5. und 8. Tag der Erkrankung ein.

Ist die Eiterung einmal ins freie Bauchfell durchgebrochen, so verbreitet sie sich rasch in alle Nischen. Dass die Schutzkräfte des Organismus auch im verzweifeltsten Fall noch thätig sind, das lehrt uns die Bildung der multiplen Abscesse; es gelingt dem Peritoneum, einzelne Bezirke abzugrenzen, die Eiterung zu sequestriren, allerdings meist ohne dauernden Erfolg; zudem macht diese Bildung multipler Herde es zur Unmöglichkeit, dass bei einer Operation der Eiterung freier Abfluss geschaffen werden kann. Wenn man nicht eine Bauchsection in vivo machen will, ein Eingriff, der in dem schweren Zustand, in dem derartige Patienten stets sind, kaum ertragen wird, kann man nie mit Sicerheit behaupten, alle Herde eröffnet zu haben.

Der peritonitische Eiter ist dünnflüssig, trüb und intensiv stinkend wie der Eiter der perityphlitischen Abcsesse; vielfach enthält er Fibrinflocken und eventuell Kothsteine. Nach Analogie mit anderen Eiterungen ist anzunehmen, dass die Ausbreitung der Eiterung im Bauch gewisse Strassen bevorzugt. Dass man in der Ileocoecalgegend vielfach die grössten Eitermassen findet, ist nicht zu verwundern. Andererseits folgt der Eiter auch dem Gesetz der Schwere und senkt sich mit Vorliebe in das kleine Becken oder es bildet sich unter der Leber ein gewisser Abschluss, durch den der Eiter retinirt wird. Diese speciellen Befunde sind natürlich hochgradig beeinflusst durch die Lage des Processus, ferner durch die Localisation der gangränösen und perforirten Partien desselben. Ferner geben bestehende Verwachsungen eine gewisse Barrière ab, die der Eiter umgehen muss, sodass also auch davon, d. h. von der Dauer und Intensität der vorausgegangenen entzündlichen Processe, die Ausbreitung der Eiterung dirigirt wird. Es kann hier natürlich nur eine Auswahl der besonders prägnanten Befunde gegeben werden.

Vor allem fällt auf, dass meistens bei vorhandener Peritonitis

die entzündlichen Erscheinungen über die Aussenfläche des Peritoneum auf die Bauchwand sich fortsetzen; letztere erscheint mindestens in ihren tiefern Schichten sulzig ödematös, vielfach sogar leicht gelblich, vielleicht bereits eitrig durchtränkt.

Von den Verhältnissen im Peritoneum selbst dürfte wohl am meisten Interesse beanspruchen, ob sich eine primäre durch die Perforation der Appendix hervorgerufene Abscessbildung wenigstens in ihren Rudimenten nachweisen lässt, ob und in wie weit die Abgrenzung dieses primären Eiterherdes unvollkommen war.

Anhaltspunkte geben uns 7 Fälle in absolut deutlicher Weise. Die Abgrenzung kann bis zu einem gewissen Grade fest sein, sodass man bei der Eröffnung der Abscesse wirklich glaubt, einen genügenden Abschluss constatirt zu haben. So wurden 2 mal anscheinend vollständig abgeschlossene Ileocoecalabscesse incidirt, von denen der eine Gänseeigrösse hatte, der andere etwas kleiner war. Bei beiden ist der operative Eingriff als vollständig illusorisch zu bezeichnen. Im erstern Fall, der am 6. Tag der Erkrankung wegen ausgesprochener peritonitischer Erscheinungen zur Operation gekommen war, erfolgte sofort nach Eröffnung des Abscesses Exitus. Die Section erwies die incidirte Höhle als nicht primären Abscess. Letzterer fand sich unter Leber und war ohne Zusammenhang mit dem Incidirten. Die primäre Natur dieses subhepatischen Herdes ergiebt sich aus dem Verlauf des Wurms mit dem Colon verwachsen nach oben gegen die Leber. Leider erwähnt das Sectionsprotocoll nichts über Veränderungen am Wurmfortsatz selbst. Im Uebrigen fand sich eine diffuse eitrige Peritonitis.

Im 2. Fall wurde nach Eröffnung des Peritoneum durch eine dicke Fibrinschwarte vorgedrungen und darin wenig dünnflüssiger Eiter und Granulationen gefunden. Während vor der Operation mehr Abscesserscheinungen vorgeherrscht hatten, machten sich vom 2. Tage allgemein peritonitische Symptome geltend, am 5. Tag Exitus. Wie die Section ergab, war offenbar blos eine Schwarte vor adhärenten Dünndärmen incidirt worden, während in der Tiefe die Noxe weiter wirken konnte. Der Processus war 1 cm von der Spitze necrotisch und perforirt, die Spitze war nach oben geschlagen und dem Coecum adhärent, proximal von der Perforation fand sich im Lumen ein bohnengrosser Kothstein. Da der Pro-

cessus tief stand, auf der Höhe des Ligamentum Pouparti und da sich in seiner Umgebung keine grossen Eiterdépots nachweisen liessen, dürfte wohl ein grosser Douglasabscess als die erste, an die Perforation sich anschliessende Eiteransammlung aufzufassen sein. Daneben allgemeine fibrinöseitrige Peritonitis mit Bildung von massenhaft kleinen und grössern, aber der Appendix sämmtlich mehr oder weniger fernstehenden Abscessen.

Die Verhältnisse können aber auch viel deutlicher sein. Der Processus kann mitten im Abscess sogar freiflottirend sich finden, sein Inhalt in Folge Gangrän oder Perforation ausgetreten sein. So wurde ein in der Ileocoecalgegend gelegener Abscess eröffnet, in dem der Processus an der vorderen Coecalwand nach oben lief. Der Abschluss war scheinbar vollständig und namentlich medianwärts evident; daselbst lag in ganzer Ausdehnung des Abscesses eine Dünndarmschlinge der Bauchwand fest an. Die Section, 2 Tage nach der Operation, zeigte die Adhäsionen medianwärts und gegen das Becken nur als lose Verklebungen; festere Adhärenzen fanden sich gegen die Leber, doch waren alle Verwachsungen von deutlichen Lücken durchbrochen.

Der primäre Abscess zeigt sich vielfach bei schon bestehender Peritonitis als Eiteransammlung zwischen leichten Verklebungen, welche eine Höhle formiren, in der der Wurm sich findet. Bei der Exstirpation des letzteren löst man diese Adhäsionen und zerstört damit die Möglichkeit eines späteren Einblicks in den Modus der Perforation. An irgend einer Stelle muss eben eine Verklebung gefehlt haben oder zu schwach gewesen sein, oder es schreitet die Infection continuirlich von Schicht zu Schicht vor, bis keine Schranken sie mehr hemmen. Meist wird deshalb der primäre Abscess nicht mehr zu erkennen sein; seine Lage lässt sich höchstens aus dem Verlauf des Processus und aus entsprechend vorhandenen dichteren Verklebungen oder ausgiebigerem Fibrinbelag erschliessen. Therapeutisch deckt sich seine Auffindung in ziemlich jedem Fall mit der Entfernung des Processus vermiformis. Prognostisch bedingt deshalb in den meisten Fällen weder die allgemeine Peritonitis noch der primäre Abscess die Aussichtslosigkeit der Therapie. Das Bedenkliche sind die multiplen Abscesse, auf die schon oben hingewiesen wurde und deren Eröffnung selten vollständig gelingt.

In den meisten Fällen von allgemeiner Peritonitis kommt es zur Bildung multipler Abscesse, einem Vorgang, der als Heilungsprocess zu deuten ist und unter günstigen Bedingungen auch als solcher functioniren kann. Einzig in 2 Fällen eitriger Peritonitis waren nur solitäre Abscesse vorhanden, davon kam der eine bereits nur wenige Stunden nach der Perforation zur Operation. Die Zeit, die bis zur Bildung der multiplen Herde nöthig ist, dürfte sehr verschieden sein; im Grossen und Ganzen ist die Annahme, dass die Abkapselungen eine Späterscheinung darstellen, wohl richtig, doch haben wir multiple Abscesse schon wenige Stunden nach der Perforation nachgewiesen. Wahrscheinlich ist die Beschaffenheit des Exsudates maassgebend, indem ein fibrinreiches Exsudat eher die Bildung von Adhäsionen ermöglicht; ferner bedingt ein hochgradig toxisches Infectionsmaterial eine so rapide Progression ad exitum, dass ausgiebigere Verwachsungen sich nicht mehr bilden können, weder local noch viel weniger an anderen Stellen des Abdomens.

Von speciellen Localisationen derartiger multipler Abscesse können hier natürlich nur besonders auffallende Typen angeführt werden. Die unzähligen Eiterdepots, die man bei der Toilette der Bauchhöhle zwischen adhärenten Schlingen findet, lassen sich nicht classificiren.

Am häufigsten begegnet man Eiteransammlungen im kleinen Becken, entweder diffus alle Organe desselben umspülend oder als eigentlichen, für sich abgeschlossenen Abscess. Besonders bevorzugt für die Bildung derartiger Herde ist der Douglas'sche Raum, der prall von einem solchen Eitersack kann angefüllt sein. Der Abschluss von der übrigen Bauchhöhle ist ein sehr fester, eine Communication vielfach nicht mehr nachweislich. 3mal wurden derartige Douglasherde erst bei der Section eröffnet, weil bei der Operation die verschliessenden Adhäsionen als schützender Wall betrachtet und nicht angetastet wurden.

Eine weitere beliebte Localisation findet sich unter der Leber. Hier kommen Abscesse ebenfalls ohne nachweislichen Zusammenhang mit dem Bauch oder mit anderen, resp. dem primären Abscess vor. Unsere Beobachtungen verzeichnen ebenfalls 2 Fälle, wo erst die Section die Eiterung bloslegte. Kleinere Ansammlungen wurden vielfach bei der Operation eröffnet und ausgeräumt, grössere

und durch feste Adhäsionen abgeschlossene wurden aber meist irrthümlicher Weise als Noli me tangere geschont.

Vielfach finden wir solche Herde auch in der näheren Umgebung des Coecum, wo sie meist nicht sehr gross sind und kaum je einer Eröffnung bei der Operation entgehen werden. Auch um die Milz und Magengegend notiren sie die Krankengeschichten und endlich in einer unterhalb der Milz gelegenen vom Netz und Peritoneum parietale gebildeten Tasche.

Dass eine Eiterung von der Dimension einer allgemeinen Peritonitis weit über locale Bezirke ihre Folgen hat, ist begreiflich. Meist ist die Zeit bis zum Exitus zu gering für hochgradige Contiguitätsausbreitung, dagegen weisen die Sectionen die Allgemeinwirkungen in Form septischer Veränderungen reichlich nach. Jene Complication des perityphlitischen Abscesses, die rechtsseitige Pleuritis, hat natürlich auch hier genügend Grund, sich auszubilden: alle Pleuritiden, die übrigens nie eiteriger Natur waren, sind Sectionsbefunde und haben im Leben keine symptomatische Rolle gespielt.

Nun wäre endlich noch eine Form der Peritonitis zu erwähnen, die sich durch ihren Verlauf von den anderen zu unterscheiden scheint und bei der neben dem infectiösen ein nicht unwesentliches mechanisches Moment mitspielt. Es ist die kothig-eitrige Peritonitis. In ausgesprochener Weise, d. h. so, dass grössere Kothmassen neben dem eitrigen Exsudat im Leibe sich fanden, kam diese Form 2mal zur Beobachtung. Eine der Krankengeschichten folgt im Auszug; die andere unterscheidet sich von ihr einzig durch noch fondroyanteren Verlauf innerhalb eines einzigen Tages.

Krankengeschichte No. 8. B. Elise, 18 Jahre. Am 20. Juli 1901 plötzlich mit intensivem Schmerz in der Ileocoecalgegend erkrankt; zugleich Verstopfung, Erbrechen und Singultus. Der Symptomencomplex hielt an bis zum 23. Juli früh, wo offenbar die Perforation eintrat. Der Leib wurde aufgetrieben, es kam zu fäculentem Erbrechen, das sich alle 10 Minuten wiederholte.

Am 24. Juli früh Spitaltransport, sitzend in einer Droschke.

Beim Eintritt: Allgemeine Auftreibung des Leibes; im ganzen Hypogastrium Druckempfindlichkeit. Eine Dämpfung war nicht zu constatiren. Verfallenes Aussehen. Puls 160, unregelmässig. Kein Fieber.

Sofort mediane Laparotomie: Aus dem Leib dringt massenhaft trübeitrige, mit Fibrin und Massen von grösseren und kleineren Koththeilen vermischte Flüssigkeit hervor, namentlich aus dem kleinen Becken. Ausge-

sprochene fibrinös-eitrige Peritonitis, namentlich deutlich im Meso- und Hypogastrium.

Das Coecum ist fast frei beweglich, an seiner Unterseite findet sich der Processus, in Fibrin eingebettet, an der Basis halb durchgerissen. Aus dem Loch im Coecum quellen Kothmassen hervor.

Abtragen des Processus, Vernähen des Lochs im Coecum lege artis. Dann Toilette der Bauchhöhle, namentlich auch im Becken, woselbst zwei kleine, frei herumkollernde Kothsteine entleert werden. Drainage der Bauchhöhle. Exitus nach der Operation.

Das Auffallende an dem Fall ist das, dass die ganze Erkrankung ohne nennenswerthe Tendenz zur Abkapselung des Processes verlief. Es waren doch mindestens 3 Krankheitstage offenbar den schweren Erscheinungen vorangegangen, ohne dass sich mehr als Andeutungen von Verwachsungen gebildet hatten. Ob das anatomische Substrat der Prodrome nur in Veränderungen der subserösen Wandschichten des Wurms bestand, kann nicht entschieden werden. Jedenfalls aber stellt der Austritt von Koth neben Infectionsmaterial die bösartigste Form der Perforation dar. Der Durchbruch erfolgt offenbar so unvorbereitet, der Process wird so rapid allgemein, dass keine Adhäsionen sich mehr bilden, dass die Natur bei der ersten Invasion des Feindes die Waffen streckt.

Nach alledem hat die Therapie der allgemeinen Peritonitis keine hervorragenden Erfolge zu verzeichnen. Von allen 14 Fällen sind zwei durch die Operation geheilt, wovon dem einen offenbar eine ganz besondere Stellung zukommt (s. Fall 7, R. Bertha, pag. 525).

Die Unzulänglichkeit der Operation liegt darin, dass eine schonende Ausführung nicht zum Ziele führt. Die Gefahr liegt nicht in dem zu Tage liegenden Eiter und Fibrin, sondern sie lauert in den Ecken und Nischen unter schützenden Adhäsionen, die oft kaum die Section löst. Die rationelle Therapie ist die Section in vivo, bei der Alles ausgepackt und gereinigt wird; aber sie ist ein Eingriff, den ein Peritonitiker nie erträgt. An der hiesigen Klinik wurde einmal diese theoretisch postulirte Operation ausgeführt: Nachdem ein rechtsseitiger Flankenschnitt nicht genügend Zugang gewährt hatte, wurde ein symmetrischer linker hinzugefügt und die Bauchdecken in der Mitte emporgehoben. Da noch besserer Zugang wünschenswerth war, wurden die beiden ersten durch einen dritten, queren Schnitt verbunden; das Abdomen

war so H-förmig durchtrennt, die beiden Flügel wurden nach oben und unten umgeklappt, und nun blieb keine Nische mehr unzugänglich. Die Därme wurden dann in feuchte Tücher eingehüllt und der Bauch ohne Naht mit einem grossen Kissenverband bedeckt. Nach einigen Stunden Exitus. — Ganz abgesehen von der Bedenklichkeit derartiger Operationen, kann man sich auch von der Nachbehandlung kaum eine Vorstellung machen; jeder Verbandwechsel hätte die Bedeutung und die Gefahren einer Laparotomie und könnte wohl kaum ohne Narkose vorgenommen werden. Sollte endlich eine wirkliche Heilung erfolgen, so dürfte wohl eine hochgradige Behinderung der Darmthätigkeit nebst all jenen Gefahren der Stenose, der Verschlingung und Abknickung zu erwarten sein.

Von der Operation dürfen daher nur dann günstige Resultate erwartet werden, wenn die Verhältnisse der Art sind, dass der Eingriff nicht zu verletzend gemacht werden muss, d. h. wenn die Virulenz der Infection nicht allzu hochgradig und die Zeit seit der Perforation nicht zu gross ist, sodass namentlich die gefürchtetste Complication, die Bildung der multiplen Abscesse noch nicht stattfinden konnte. Dass verzweifelte Fälle noch können gerettet werden, ist nicht ausgeschlossen. Auch unsere Journale verzeichnen einen derartigen Fall, der einen, wenn auch nicht befriedigenden, Beitrag zu dieser Frage liefert und deshalb eine genauere Mittheilung schon verdient, zumal da er das einzige Beispiel von Heilung der eitrigen Peritonitis ist, das die Klinik erlebt hat.

Krankengeschichte No. 9. St., Christian, 27 Jahre, Monteur; Ct. Bern. Erkrankt am 20. Februar 1900 mit Schmerzen in der Ileocoecalgegend. Am 26. Februar auf die med. Klinik. Seit Beginn der Erkrankung Wind- und Stuhlverhaltung; am 27. Februar trat Erbrechen ein, wonach St. am 28. Februar auf die chirurgische Abtheilung transferirt wurde.

Status beim Eintritt. Patient collabirt; Spitzes Gesicht. Leib allgemein, rechts mehr als links, aufgetrieben. In der Ileocoecalgegend 2fingerbreiter Dämpfungsstreifen und lebhaftere Druckempfindlichkeit. Ueberall Druckschmerz; Schall überall tympanitisch. Leber etwas nach oben verschoben. Temperatur afebril, Puls 100, klein.

Operation nach Kochsalzinfusion.

Schräger Bauchschnitt zwischen Nabel und rechter Spina. Die Darmschlingen sind gebläht, geröthet und mit Fibrin bedeckt; dazwischen findet sich übelriechende, dünne, eitrige Flüssigkeit. Zahlreiche Adhärenzen der Därme untereinander. Dieselben werden gelöst, wobei in der Ileocoecalgegend ein grösserer Abscess eröffnet wird. In demselben ist die Vorderfläche des Coecum

sichtbar; am Grunde der Abscesshöhle findet sich der 5 cm lange Processus, theilweise frei im Eiter. Er ist am Ansatz eine grosse Strecke weit necrotisch und kann ohne Weiteres entfernt werden. Das Lumen des Ansatzes am Coecum wird verschlossen und mit Serosa übernäht. Bei diesen Manipulationen entleert sich nun auch Eiter von gleicher Beschaffenheit wie oben aus dem kleinen Becken. Toilette der Bauchhöhle durch Spülung mit warmer Kochsalzlösung.

Um besseren Zugang zu schaffen, wird am lateralen Rand des linken Rectus ein zweiter Bauchschnitt ausgeführt und nun werden, unter 20 Minuten dauernder Irrigation, die Adhäsionen gelöst. Von den beidseitigen unteren Wundwinkeln beidseits Mèchen ins kleine Becken. Beide Bauchschnitte werden durch ein quer unter den Därmen durchgezogenes Gummidrain verbunden. Keine Bauchnaht. Grosser Kissenverband.

Verlauf. In den ersten 3 Tagen viel Erbrechen; Ernährung per rectum. Dann profuse Diarrhöen während weiterer 3 Tage.

Am 5. März 1. Verbandswechsel. Der Verband ist leicht mit Eiter durchtränkt, wird zum Theil entfernt. Ibitgaze.

Am 7. März Entfernung der Mèchen; die Därme liegen frei zu Tage. Feuchter Deckverband mit Aluminium acet. Täglich Spülungen der Bauchhöhle mit Borwasser; anhaltend eitrige Secretion aus dem Peritoneum; die Därme bedecken sich allmälig mit Granulationen. Allgemeinbefinden ordentlich; kein Fieber. Neigung zu Verstopfung.

Am 18. März wird auch das Drain weggelassen. In der 4. Woche plötzlich Verschlimmerung des Zustandes. Patient erbricht und fiebert; die Granulationen fangen an zu jauchen, es stellt sich ein gangraenescirendes Erysipel der Bauchhaut mit Herzschwäche und Albuminurie ein, dem Pat. am 26. April erliegt (Streptokokken, Staphylokokken, Bact. coli commune). Bei den letzten Bewegungen des St. riss das Coecum an einer Stelle ein, worauf sich Koth entleerte.

Die Section ergiebt septische Veränderungen. Im Bauch waren Netz- und Dünndarmschlingen fest verklebt und es fanden sich nur wenige Tropfen eitriger Flüssigkeit. Im oberen Bauch sind die Därme frei, nur matt belegt. Feste Adhäsionen finden sich wieder zwischen Leber und Zwerchfell.

Diagnostik und Therapie der allgemeinen Peritonitis erfüllen nur dann ihren Endzweck, wenn sie nicht den ausgebildeten Zustand, sondern seine Vorstufen angreifen. Die moderne Therapie auf allen Gebieten ist die Prophylaxe. Daher das von der hiesigen Klinik gestellte Desiderat der Radicaloperation nach dem ersten Anfall. Meistens ist es ja aber gerade der erste Anfall, in dem auch die Peritonitis auftritt, in dem auch die Prophylaxe wirken muss; denn eine Prophylaxe vor Auftreten des Anfalls resp. heftiger, chronischer Erscheinungen ist wohl ein Postulat der Vernunft, aber nie der Praxis. Da gelten nun die Regeln, die für die rechtzeitige Behandlung der perityphlitischen Abscesse an-

geführt wurden; der Fall No. 2, E. O. pag. 498, beweist, dass auch bei nur angedeuteter Abscessbildung, d. h. bei Adhaesionen, die so schwach und lose sind, dass sie höchstens vorübergehend die Perforation vermögen aufzuhalten, die Diagnose und somit die rechtzeitige Operation möglich ist. Freilich darf der Chirurg dabei eines verlangen, nämlich die Möglichkeit der Beobachtung; jede Perityphlitis gehört dem Chirurgen, ob sie operirt werden muss oder nicht. Wenn der Verlauf höchstens aus Berichten oder gar nicht bekannt ist, so ist die Beurtheilung unendlich erschwert. Dieses mehrfach geäusserte Postulat steht ja begreiflicher Weise mit tausend Widerwärtigkeiten im Streit. Vor Allem giebt es ja auch Formen der Perityphlitis, bei denen brüsk die Peritonitis da ist nach unbedeutenden Prodromen oder gar bei bestem Wohlbefinden. Dass die Krankheit auch dann keine momentan eingetretene ist, beweisen die Veränderungen am Processus, die Gangrän, die Kothsteine, die man in solchen Fällen meist findet und die eine gewisse Zeit zu ihrer Ausbildung gebraucht haben. Eine Prophylaxe sollte somit auch hier möglich sein; wo und wann aber soll sie angreifen? Dies sind die Fälle, die wohl höchstens zufällig operativ werden verhütet werden, die verlorenen Posten, die auch die Zukunft kennen wird. So lange man sich nicht entschliesst, bei jeder abdominalen Erkrankung den Processus zu exstirpiren, so lange werden diese Peritonitiden nicht verschwinden; auch dies wird nicht genügen, jedes Unwohlsein kann der Ausdruck eines Perityphlitis sein, ja der Gesunde kann einen kranken Wurm in sich tragen, woraus also folgen müsste, dass jeder Mensch sich seinen Processus müsste exstirpiren lassen. Dies sind nun Chimaeren, die ewig solche bleiben werden. Auch am kranken Menschen wird sich der Schematismus nie allgemeine Achtung erwerben. Die principielle Frühoperation in allen Fällen wird sich nie durchführen lassen, da sie viel zu viel Widerstand von Seiten der Patienten zu gewärtigen hat, so lange ihre absolute Nothwendigkeit für die Erhaltung des Lebens nicht mit Sicherheit in jedem speciellen Fall behauptet werden kann. Sie würde allerdings manches Leben retten, manches wohl aber auch zerstören. Die Frühoperation verlangt die Frühdiagnose, die ja in den meisten Fällen möglich ist, aber gerade in den verzweifeltsten, für die allgemeine Peritonitis prädisponirten Fällen vielfach nicht. Auch ist man selbst heutzutage

noch nicht soweit, eine Laparotomie als einen ganz ungefährlichen Eingriff zu betrachten, am wenigsten im entzündeten Gewebe. Man wird sich daher kaum berechtigt fühlen, eine derartige Operation Leuten aufzuzwingen, die sie eventuell gar nicht nöthig haben und nie nöthig haben werden.

Die Prophylaxe der allgemeinen Peritonitis besteht deshalb in einer exacten Beobachtung und möglichst frühen Operation, aber nicht der Frühoperation.

B. In der anfallsfreien Zeit operirte Fälle.

Das hier zu verarbeitende Material umfasst 61 Operationen. Die Indicationsstellung für die à froid-Operation ist äusserst einfach. Jedem, der einen einmaligen perityphlitischen Anfall durchgemacht hat, wird die Operation im freien Intervall empfohlen. Freilich heilen so und so viel Perityphlitiden nach dem 1. Anfall aus und brauchen keine Operation; da man aber nie weiss, was die nächste Attaque bringt, ist es Pflicht, den Kranken wenigstens zu warnen. Freilich ist das Ideal einer Radicalheilung die Radicaloperation im Anfall, die einzig deshalb durch die Radicalkur nach dem ersten Anfall ersetzt wird, weil sie auf Grund der hiesigen Erfahrungen viel zu viel Gefahren in sich birgt. Auch die à froid-Operation ist nicht gefahrlos, und wir haben unter den 61 Fällen auch einen Todesfall, der unten noch genauer zu erörtern sein wird, also für die vorliegende Zusammenstellung immerhin eine Mortalität von 1,6 pCt. Doch ist man im Stande, die Gefahr auf ein Minimum zu beschränken bis auf jene unkontrollirbaren und daher auch unvermeidlichen Momente, die eben jeder Operation drohen. Vor allem ist die Möglichkeit einer zeitlichen und örtlichen Wahl der Operation ein ungeheurer Vortheil. Operirt man erst nach Ablauf aller entzündlicher Erscheinungen, so kann ein vollständiger exacter Verschluss der Bauchdecken gemacht werden: man vermeidet so mit Sicherheit jene lästigen Narbenhernien, die mehrfach in den Fällen auftraten, wo tamponirt werden musste, die also bei einer Operation im Anfall, ausser in den ersten Stunden desselben, kaum zu verhindern sind und sogar nach Radicaloperationen, die nicht ganz à froid ausgeführt wurden, sich ausbildeten. Auch eine richtige Vorbereitung ist keine gleichgültige Sache.

Hier werden die Patienten 4—8 Tage täglich abgeführt und bei Diät gehalten; es gelingt dadurch, den Darm so zu entleeren, dass nach der Operation, meist ohne Opium, eine Stuhlverhaltung von 5 bis 8 Tagen und noch mehr sich erreichen lässt. Wohl weniger von Belang, aber doch nicht ohne Bedeutung ist diese Entleerung des Darms im Falle einer Verletzung desselben bei der Operation.

Was nun den Zeitpunkt der Ausführung anbetrifft, so sind verschiedene Zeiträume zwischen Anfall und Radicaloperation versucht worden. Als normales Intervall galt immer mindestens ein, besser zwei Monate. Man liess sich dann durch die guten Resultate wieder hinreissen und verkürzte den Zeitraum auf 14, ja auf 10 und 8 Tage, doch nicht ungestraft. Der einzige Todesfall, der vorkam, muss auf Infection durch vorgefundene Abscessreste bei der Radicaloperation zurückgeführt werden. Nicht ohne Grund verlangt man für eine gefahrlose Operation das Fehlen jeglicher, entzündlicher Producte, also den vollkommenen à froid-Zustand. der eben nur durch ein wochenlanges Abwarten zu erreichen ist Seit diesem Todesfall gilt an der hiesigen Klinik die höchste Vorsicht; als Minimalintervall werden 4—6 Wochen angenommen, obschon man auch dann nicht sicher ist, keine entzündlichen Producte mehr zu treffen.

Eine andere Categorie der Radicaloperirten hat nie Anfälle gehabt; es sind die Formen, die mit chronischen Beschwerden verlaufen. Diese chronischen Symptome können sich natürlich auch mit Anfällen combiniren, indiciren aber auch schon für sich allein die Exstirpation des Wurmfortsatzes. Sie sind bekannt genug, als dass sie hier mehr als angedeutet zu werden brauchen, zumal da ausserordentliche Formen nicht beobachtet wurden. Sie bestehen meist in Stuhlbeschwerden, Neigung zu Obstipation, häufige Leibschmerzen, namentlich in der Ileocoecalgegend, spontan oder nach Anstrengungen oder Diätfehlern. Dann gehören hierher dysmenorrhoische Beschwerden, Neuralgien und Krämpfe. All das schwindet nach der Exstirpation der Appendix, wenn es nicht eine nicht perityphlitische Natur hat.

Dass chronische Entzündungen, wie Tuberculose oder Aktinomycose des Wurmfortsatzes oder Tumoren seine Entfernung heischen, versteht sich von selbt. Leider verfüge ich über keine derartigen Befunde. Ein in das Gebiet der Tuberculose gehörender Fall, der

wenigstens in seinen Folgezuständen beobachtet wurde, möge später Erwähnung finden.

Dem objectiven Befund im anfallsfreien Stadium wurde nicht sehr grosse Bedeutung zugemessen. Eine genaue Untersuchung wird selten ohne Resultat bleiben, da auch die leichtesten Erkrankungen meist palpable Veränderungen hinterlassen. Dagegen kommt dem localen Befund kein Einfluss auf die Indicationsstellung zu. Hier gilt die Anamnese Alles; wo Beschwerden sind, wird zur Operation gerathen, ob sich objectiv etwas nachweisen lässt oder nicht; dagegen wird auf Grund eines blos objectiven Befundes wohl kaum operirt werden. Die ganze Bedeutung des Palpationsbefundes liegt in seinem differentialdiagnostischen Werth, wo er bei diffusen Erscheinungen mit Bestimmtheit auf die Ileocoecalgegend weist. Sein Fehlen kann in solchen Fällen die Indicationsstellung ganz erheblich erschweren. Die specielle Form der palpablen Veränderungen ist viel weniger wichtig, als der Nachweis von Veränderungen überhaupt. Ganz abgesehen von den Täuschungen, denen jede Palpation durch die Bauchdecken unterliegt, ist der Befund so wechselnd und oftmals so nicht dem wirklich bei der Operation Vorgefundenen entsprechend, dass ein sicherer Schluss auf den zu erwartenden Situs rein unmöglich ist. Grosse, in der Ileococalgegend fühlbare Resistenzen entsprechen ja im Allgemeinen wohl einer erheblich veränderten Ileocoecalgegend, dagegen ist der umgekehrte Schluss von einer mangelnden Resistenz auf geringe oder keine Veränderungen durchaus unsicher. Grössere Resistenzen werden im Zustand à froid nur ausnahmsweise gefühlt; vielfach beschränkt sich der Ileocoecalbefund auf einen nicht an constanter Stelle zu localisirenden Druckpunkt. Was nun gar die häufigste objective Veränderung anbetrifft, jene fühlbaren Stränge der Ileocoecalgegend, so ist ihre Deutung absolut ungewiss. Sie sind bald dünner, bald dicker, verlaufen bald senkrecht, bald mehr quer; auch ihre Verschieblichkeit ist wechselnd, ebenso ihre Empfindlichkeit auf Druck. Vielfach nehmen sie Formen an, in denen sie als Processus vermiformis gedeutet werden. Die Möglichkeit, den Processus zu palpiren, soll nicht bestritten werden, dagegen hatte man auf Grund des vorliegenden Materials nie Gelegenheit, das, was gefühlt wurde, bei der Operation wirklich als Appendix zu agnosciren. Als Processus deuten kann man

manchen Befund, wie viele derartige Deutungen der Controlle Stand halten, das ist fraglich.

Nun in Kürze einiges über die hier geltenden technischen Grundsätze.

Die Operation wird in Beckenhochlagerung ausgeführt; man erreicht durch diese Maassnahme einen Hochstand der Dünndärme, wodurch der Zugang und die Orientirung im Operationsgebiet bedeutend erleichtert werden. Der typische Schnitt verläuft von der Mitte zwischen Spina ant sup. und Nabel leicht nach aussen convex am lateralen Rand des rechten Rectus gegen die Mitte des Lig. Poup. Vordringen schichtweise durch die Bauchdecken; vielfach wird das Peritoneum zur ersten Orientirung noch nicht in ganzer Ausdehnung des Hautschnittes eröffnet. Nach Bedarf kann der Schnitt dann mit der Scheere nach oben oder unten verlängert werden. Dann folgt die Orientirung; man sucht das Coecum, die Ileumeinmündung und den Ansatz des Processus, dann an letzterem womöglich die Spitze. Das Mesenteriolum wird an seinem Ansatz in Portionen unterbunden und vom Wurm abgetrennt. Ist dadurch der Wurm in seiner ganzen Ausdehnung isolirt, so wird an seiner Basis, ca. 1 cm vom Ursprung, die Serosa circulär durchschnitten und mit dem Messer die so gebildete Serosamanchette zurückgestreift. Der blossliegende Muscularistheil wird doppelt unterbunden und zwischen den Ligaturen durchtrennt. Dann wird der Stumpf mit Lysol abgewischt und die Serosamanchette darüber vernäht. Das Ganze wird in das Coecum eingestülpt und darüber Coecumserosa genäht. Selbstverständlich gelten auch hier die bekannten Regeln der Bauchtechnik: Schutz der Umgebung durch Compressen bei der Abtrennung des Wurms. In der Regel wird das Coecum einfach versenkt; einzig, wenn man Grund hat, der Naht nicht absolut zu trauen, oder wenn Reste von Entzündungsproducten gefunden wurden, wird der Stumpf mit einer Mèche bedeckt, die zum unteren Wundwinkel herausgeleitet wird. Sonst vollständige Bauchnaht in 3—4 Etagen. Auf die Technik bei erschwerter Operation kann hier nicht näher eingegangen werden.

Als Mittelding zwischen den à froid und den à chaud operirten Fällen muss hier zunächst eine Beobachtung verzeichnet werden, die nach der von Kocher angegebenen Methode der

frühen Radicaloperation kurz nach der Abscesseröffnung behandelt wurde, allerdings mit der Modification der Primärnaht der Bauchdecken, im Gegensatz zu der von Kocher empfohlenen Secundärnaht. Das Verfahren bietet wohl nicht viel geringere Gefahren als die Radicaloperation im Anfall und entspricht somit nicht den an der hiesigen Klinik geltenden Grundsätzen. Es wurde desshalb auch nur dieses eine Mal angewandt; die Berechtigung eines derartigen Vorgehens wird aus der Krankengeschichte unmittelbar sich erweisen.

Krankengeschichte No. 10. K. Simon, 25 Jahre, hat Anfangs des Jahres 1899 auswärts einen perityphlitischen Anfall durchgemacht, wobei er einer Operation unterzogen wurde. Auf die Anfrage der Klinik bei dem betreffenden Spitalarzt wurde mitgetheilt, dass „der ganze, vielfach abgeknickte, adhärente und einen Kothstein enthaltende Processus resecirt worden war", eine Mittheilung, die, wie der Verlauf bewies, offenbar auf einer Verwechslung beruhte.

Erkrankt Ende Juli 1899 mit Leibschmerzen, die namentlich auf die Ileocoecalgegend localisirt waren. Vom 4. August an Stuhlverhaltung, keine Winde mehr. In der Nacht vom 4. auf den 5. Erbrechen. Eintritt in die chirurgische Abtheilung 5. August 1899.

Status: In der Ileocoecalgegend 20 cm lange strahlige Narbe; in derselben gänseeigrosser Tumor, prall elastisch, druckempfindlich, aber nicht sicher fluctuirend. Tumor und Haut, beide für sich verschieblich. Temp. 38,3, Puls ca. 100. Diagnose: Perityphlitischer Abscess. Sofort Incision des Tumors.

Man gelangt in eine Schwarte, ohne dass Eiter ausfliesst, eine vom Schnitt aus ausgeführte Punction stösst nicht auf Eiter. Dennoch fällt die Temperatur und bessert sich das Allgemeinbefinden. Keine Secretion aus der Wunde.

Am 14. August wegen erneuten Fiebers Incision. Man gelangt diesmal durch dicke Schwarten in eine Abscesshöhle, die sich nach oben fortsetzt. Sie enthält schleimigen, bräunlichen Eiter, stinkend und mit grösseren und kleineren Bröckeln. Spülung. Drainage. 9. September Austritt, geheilt.

Wiedereintritt 29. September bis 5. October wegen Furunculose in der Gegend der Operationsnarbe.

Wiedereintritt 14. November wegen plötzlich aufgetretener heftiger Schmerzen in der Ileocoecalgegend.

Status. Die Narbe ist in den obern Theilen vorgewölbt und resistent. Kein deutlicher Tumor der Ileocoecalgegend. Abdomen nicht gespannt, nicht druckempfindlich. Pat. stöhnend, mit beschleunigter Athmung. Opium. Eis. Später Cataplasmen. Danach am 21. November spontane Entleerung eines Abscesses.

22. November Incision, behufs genügender Entleerung. Man gelangt durch Schwielen in eine eigrosse Abscesshöhle, die von starren Wänden ausgekleidet und mit Granulationen bedeckt ist. Austritt 16. December, geheilt.

Wiedereintritt 23. Juli 1900. Gestern traten nach Biergenuss plötzlich Leibschmerzen und Stuhlverhaltung auf. Erbrechen. Behandlung: Opium, Eis.

Status. Abdomen leicht aufgetrieben. Umgebung der Narbe drei-Finger breit nach einwärts resistent und sehr druckempfindlich. Keine sichere Fluctuation. Uebrigens Abdomen viel weniger druckempfindlich.

Diagnose: Perityphlitis. Da der Zustand nicht zurückgeht, wird am 26. Juli eine Operation vorgenommen. Schnitt nach einwärts von der früheren Narbe. Die Bauchwand ist narbig. In der Gegend der Resistenz eine haselnussgrosse, mit Granulationen gefüllte, intraperitoneale Höhle mit fibrösen Wänden. Kein Eiter. Nach Entfernung der Granulationen findet sich in der Tiefe ein zapfenähnliches, kleinfinger-beerendickes, in die Höhle wie eine Portio hineinragendes Gebilde. Seine Oberfläche ist speckig, gelblich, wie gangränös; seine Consistenz mässig derb. Freie Spitze des necrotischen Processus? Wegen Gefahr der Eröffnung der Bauchhöhle wird die Operation unterbrochen. Der weitere Verlauf complicirt sich mit einer rechtsseitigen exsudativen Pleuritis. Erst Mitte August tritt ziemlich plötzlich Besserung des Zustandes ein.

25. August. Austritt nach der Erholungsstation mit einer kleinen Granulationsstelle.

Wiedereintritt am 20. Oktober 1900. Bei Wiederaufnahme der Arbeit vor 8 Tagen trat sofort Abscessbildung in der Narbe auf mit drohender Perforation nach aussen.

Status: Umgebung der Narbe geröthet, an einer Stelle Epidermis zur Blase abgehoben; nach Platzen dieser Blase Secretion von dünnflüssigen, serös-eitrigen Massen. In der Tiefe findet sich eine derbe, diffuse und wenig schmerzhafte Resistenz. Kein Fieber. Blasses Aussehen, Zunge belegt, Verbände mit Aluminium acet. am 23. October Resection des Processus vermiformis auf Grund der Kocher'schen Empfehlung.

Beckenhochlagerung, Uebernähen der Fistel. Schräger Bauchschnitt am lateralen Rectusrand. Nach Eröfnung des Peritoneum liegt ein grosser Netzklumpen vor, der die Därme überlagert und z. Th. an der lateralen Bauchwand adhärent ist. Darunter tumorartig stark an einander adhärente Dünndarmschlingen. Lösung der Adhäsionen. Vorn erscheint aus der Tiefe ein stark kleinfingerdicker, derber, glatter, z. Th. in Adhäsionen eingehüllter runder Strang, der quer lateral zur Bauchwand verläuft, woselbst er medial von der Operationsnarbe in der Wand selbst verschwindet. Es ist der Processus vermiformis; sein centrales Ende wird zunächst isolirt, dann die Spitze verfolgt. Sie liegt in dick schwartigen, gelblichen Massen eingebettet der Bauchwand an. Es wird parallel der Appendix vom Operationsschnitt aus ein horizontaler Schnitt nach aussen geführt und die Spitze nebst umgebendem Stück der Bauchwand excidirt. Nun Abtragung in typischer Weise. An die Stelle der Spitze der Appendix kommt eine Mèche. Sonst Naht der Wunde in toto.

Der Processus zeigt gequollene succulente Schleimhaut und enges Lumen. Enthält Schleim und 4 kleine bis hirsekorngrosse Kothsteine. Er ist an der

Spitze durch eine feine Oeffnung perforirt und rings in schwieliges Gewebe fest eingebacken.

Der Verlauf der Heilung ohne Störung. Austritt geheilt, bei vollem Wohlbefinden, 13. November.

Die 61, im anfallsfreien Intervall ausgeführten Radikaloperationen, zu denen, der Einfachheit halber, auch der Fall K. hinzugerechnet wurde, vertheilen sich in Bezug auf vorausgegangene Anfälle wie folgt:

Nach dem 1. Anfall 19, nach dem 2. Anfall 14, nach dem 3. und 4. Anfall 15, nach dem 5. bis 7. Anfall 4, nach mehr als 7 Anfällen 4, wegen chronischer Beschwerden 5.

Die bei den Operationen gefundenen Veränderungen betreffen zum Theil den Wurmfortsatz selbst, zum Theil seine Umgebung. In der Regel findet sich beides, indess giebt es Formen der Erkrankung, die rein auf den Wurmfortsatz selbst beschränkt bleiben, bei denen bei der Operation kaum eine Adhäsion auf ausgeheilte entzündliche Processe hinweist. Meist, auch noch bei klinisch leichten Formen, überschreitet die Krankheit die Wandung der Appendix, aus der Appendicitis wird eine Periappendicitis oder fälschlicherweise Perityphlitis.

Von den erstgenannten, streng auf den Processus beschränkten Formen finden sich 5 Fälle unter unserem Material. Wie zu erwarten steht, wird es sich hier unmöglich um Erkrankungen handeln können, die mit heftigen peritonealen Erscheinungen einhergehen, indessen verlaufen auch diese Formen durchaus nicht symptomlos. Es sind einzig 2 Beobachtungen darunter, nach denen der Operation nur ein ganz leichter Anfall vorangegangen war. In den übrigen Fällen haben die Recidive die Patienten zur Operation veranlasst. Es handelt sich zweimal um je 2 Anfälle von steigender Intensität und namentlich zunehmender Dauer. Ein 3. Fall hat gehäufte Attaquen im Verlauf von 3 Jahren neben chronischen Beschwerden, die theilweise auf die Ovarien hindeuteten, durchgemacht. Daraus scheint hervorzugehen, dass bis zu einem gewissen Grade weder die Intensität der klinischen Erscheinungen, noch die Dauer der Erkrankung eine Mitbetheiligung des Peritoneum involviren, wie das a priori zu erwarten ist; somit kann auch bei klinisch nicht ganz leichten Erkrankungen eine technisch leichte Operation möglich sein. Man wird allerdings häufiger dem Umgekehrten begegnen

und auf Grund dieser Erfahrung so früh wie möglich zur Radikaloperation schreiten. Dass übrigens die hier gemeinten 5 Fälle wirklich Appendicitiden sind und nicht etwa diagnostische Irrthümer, dafür sprechen die objectiven Befunde am Präparat selbst, die Veränderungen der Schleimhaut. Einen Fall einzig hat eine spätere Beobachtung zweifelhaft gemacht. Da das Präparat sich nicht in der Sammlung befindet, kann eine nachträgliche Aufklärung auch nicht mehr stattfinden; eine Mittheilung der Krankengeschichte ist wünschenswerth, weil hier jener oben angedeutete Zusammenhang mit der Tuberculose in Betracht kommt.

Krankengeschichte No. 11. K. Victor, 19 Jahre.

11.—14. August 1899 perityphlitischer Anfall. Kommt am 19. September zur Radicaloperation. In der Ileocoecalgegend ist einfingerbreit einwärts der Crista ossis ilei eine bleistiftdicke längliche indolente Resistenz zu constatiren. Bei der Operation fehlen jegliche Verwachsungen; der Processus verläuft von der Aussenseite des Coecum gegen die laterale Bauchwand, schräg nach abwärts gerichtet. Im 6 cm langen Präparat ist höchstens eine leichte Wulstung der Schleimhaut zu constatiren, Inhalt breiiger Koth.

Im März 1901 erkrankt Patient an einer rechtsseitigen Coxitis. Extensionsbehandlung. Wegen constanter Druckempfindlichkeit des Trochanters wird derselbe angemeisselt, ohne Resultat. Später wird am Innenrand des Sartorius incidirt, doch ohne Erfolg. Ende April bildet sich ein Abscess in der Narbe der Radicaloperation, ebenso rechts in der Schenkelbeuge über den Adductoren.

29. April Incision. Entleerung von dickem, grünlichem Eiter. Der Abscess führt nach abwärts nach den grossen Gefässen, der untere Abscess tendirt nach oben gegen dieselbe Stelle; ausserdem gelangt man von beiden Abscessen aus in die Fossa iliaca, die deutlich freigelegt ist.

Diagnose: Tuberculose[1]).

Ein Knochenherd wird nicht gefunden. Vollständige Ausheilung.

Im Anschluss an diese rein auf die Wandung des Processus beschränkten Erkrankungen möge die Zusammenstellung der Veränderungen am Processus überhaupt folgen.

Die häufigste Veränderung ist die Schwellung der Schleimhaut; sie findet sich in weitaus den meisten Fällen in mehr oder minder hohem Grade, mehrfach als einziger Ausdruck einer Erkrankung der Appendix. Sie nimmt die ganze Längenausdehnung

[1]) Offenbar auch in das Gebiet der Wurmfortsatz-Tuberculose gehört ein Fall, bei dem das Coecum wegen Tuberculose resecirt wurde. Der Betreffende hatte 7 Jahre früher sich seinen Wurmfortsatz auswärts entfernen lassen, ohne dass dadurch sein Zustand sich gebessert hätte. Der Fall gehört übrigens dem hier verarbeiteten Material nicht an.

des Processus ein oder häufiger ist sie nur partiell, auf einzelne Bezirke beschränkt. Die Schwellung kann sich von der Schleimhaut auch auf die übrigen Wandschichten ausdehnen; diese sind dann entweder entzündlich infiltrirt oder dann narbig, derb. Je nachdem ist der Processus hellroth und turgescent oder blass, aber derb, je nachdem auch mehr spitz oder stumpf und kolbig.

Die partiellen Schleimhautschwellungen sind entweder willkürlich regionär in irgend einem Abschnitt des Lumens bei sonst unveränderter Mucosa oder die Continuität der gewucherten Schleimhaut ist durch Geschwürsbildung unterbrochen. Der letztere Fall ist 3 mal beobachtet, wobei die Ulcera sich immer in der Spitze fanden. An allen anderen Präparaten ist die verschiedene Beschaffenheit der Schleimhaut durch die Bildung von Stricturen und die vor resp. hinter denselben herrschenden Bedingungen beeinflusst. Diese Stricturen, die weiter unten eine genauere Berücksichtigung erfahren, können in ganz verschiedener und zum Theil nicht ganz klarer Weise den Zustand der Schleimhaut modificiren: die beobachteten Möglichkeiten seien hier angeführt:

Die Strictur sitzt an der Basis, der ganze Rest der Schleimhaut wuchert.

Die Strictur sitzt im Verlauf; proximal und distal davon ist die Schleimhaut gewuchert.

Proximal der Strictur ist die Schleimhaut wulstig, distal glatt, normal oder gar atrophisch.

Proximal normale Schleimhaut, distal gewucherte.

Endlich proximal gewucherte Schleimhaut und vollständig obliterirtes peripheres Ende. Ausserdem besteht die Möglichkeit, dass willkürlich einzelne Schleimhautpartien in Wucherung gerathen oder auch sich nicht an der sonst allgemeinen Schwellung betheiligen; so sehen wir namentlich die basalen Bezirke mehrfach normal, während die Schleimhautschwellung ganz allmälig peripherwärts sich ausbildet.

Selbstverständlich kann die Schleimhaut in verschieden hohem Maasse geschwollen sein, das Lumen dadurch mehr oder weniger eingeengt werden. Eventuell kann es dadurch zu Retentionen kommen. Kleine Blutungen in die geschwollene Schleimhaut geben derselben ein braun bis röthlich gesprenkeltes Aussehen.

Naturgemäss reiht sich hier an die Atrophie der Schleim-

haut. Hier soll Alles, was zu Obliteration oder Verengerung des Lumens führt, nicht erwähnt werden. Es handelt sich hier bloss um den Schwund der Schleimhaut resp. deren adenoider und drüsiger Elemente; daraus resultirt eine Verdünnung der Mucosa und Umbildung zu rein bindegewebiger Beschaffenheit. Allgemein trifft dieser Process wohl nie in ausgiebigem Maasse den Wurm, überhaupt ist die Atrophie viel seltener als die Hypertrophie. Unser Material enthält 4 Fälle von partieller Atrophie, jeweilen die peripheren Theile des Lumens betreffend. 2 mal fand sie sich peripher von Stricturen, 1 mal peripher von einer hochgradigen Schleimhautschwellung, eine Thatsache, die an Druckatrophie durch gestautes Secret denken lässt. Allerdings zeigte das periphere Stück keine entsprechende Dilatation.

In den hier beobachteten Fällen von grösseren Hydropsansammlungen war die Schleimhaut wohl glatt gedrückt, aber nicht atrophisch.

Zu den häufigsten Veränderungen im Processus gehören die Stricturen. Es wurden solche in 30 Fällen, also bei ca. 50 pCt. der Operirten gefunden. Die Stricturirung kann sehr verschiedene Grade einnehmen und auch für die Beobachtung mit dem blossen Auge ganz verschiedene Beschaffenheit zeigen. Es handelt sich entweder um kleine Ein- und Ausbuchtungen der Schleimhaut oder stärkere Schwellung der letzteren an circumscripter Stelle, oder es finden sich Veränderungen, die sich deutlich durch ihre Beschaffenheit vor der Schleimhaut auszeichnen und den Eindruck von etwas Neugebildetem und Fremdartigem machen. Die Formen ersterer Art finden sich andeutungsweise fast in jedem einmal erkrankten Wurm, freilich so minim, dass sie wohl ohne klinische Bedeutung sind; dass höhere Grade aber als Stricturen functioniren können, das beweisen die Retentionen von Secret, die hinter derartig veränderten Stellen möglich sind. Bei allen anderen Formen der Verengerung macht die Schleimhaut und vielfach auch die übrigen Wandschichten viel eingreifendere Veränderungen durch. Derartige ausgebildete Stricturen sind wohl in den meisten Fällen als Narbenbildungen aufzufassen und sind als solche die Residuen von Geschwüren. Mehrfach zeigen sie unsere Präparate in Bildung begriffen: 2 sich gegenüberliegende wunde Schleimhautflächen verkleben und verwachsen später narbig. Auch durch Ernährungs-

störungen beliebiger Art büsst die Schleimhaut eventuell ihre Lebensfähigkeit ein, verliert ihre specifischen Elemente und wird zu Bindegewebe. Ein derartiger Modus könnte eventuell bei lange an einer Stelle localisirten Entzündungsprocessen in Frage kommen oder gilt vielleicht auch für die Verengerungen, die sich mit Vorliebe an Knickungsstellen des Präparates etabliren.

Die Stricturen sind entweder flach und durchziehen quer als weisse, narbige Bänder die Mucosa, auf der sie durch Retraction die Verengerung bewirken; vielfach sind sie erhaben und springen als deutliche Leisten in das Lumen vor. Manchmal nur schmal, bis wenige Millimeter, können sie in anderen Fällen grössere Bezirke der Appendix einnehmen. Die klinische Sammlung besitzt ein Präparat, bei dem die ganze periphere Hälfte des Processus in einen feinen narbigen Kanal umgewandelt ist. In einem 2. Fall ist der ganee Processus mit Ausnahme von 3, je nur wenige Millimeter langen Bezirken vollständig fibrös narbig eingeengt.

Der Schritt von derartigen Befunden zur vollständigen Obliteration ist natürlich ein kleiner. Daher ist es nicht zu verwundern, dass in 4 unserer Fälle Beobachtungen von vollständiger Verödung gemacht wurden. 3 mal war der grösste Theil der peripheren Hälfte betroffen und in ein fibröses, festes, einmal sogar deutlich vom Rest abgesetztes Gebilde verwandelt; noch merkwürdiger ist die umgekehrte Beobachtung, nämlich die Umwandlung der proximalen Hälfte der Appendix in einen bindegewebigen Stiel, an dem der distale Theil als kolbiges, mit Schleimhaut ausgekleidetes Cystchen hängt. Wenn dieselbe Veränderung nicht Spitze oder Basis betrifft, sondern den Verlauf der Appendix, so entsteht selbstverständlich eine vollständige Continuitätstrennung zwischen proximalem und distalem Theil des Lumens. Die Sammlung der Klinik besitzt 2 derartige Präparate: Das eine Mal endigt das Lumen ca. 1 cm von der Spitze; letztere ist in ein erbsengrosses, homogen fibrös aussehendes Kügelchen umgewandelt, das mit einem feinen, bindegewebigen Stiel dem Ende des Lumens ansitzt. Beim 2. Präparat endigt das Lumen zwischen mittlerem und proximalem Drittel. Er folgt eine ca. 1 Millimeter breite, stielartige, fibröse Brücke, der das Ende des Processus, noch mit Lumen, aufsitzt. Das peripher gelegene Stück ist indess collabirt, die Schleimhautflächen berühren sich, ohne dass eine wesentliche Wul-

stung der Schleimhaut vorläge; die Obliteration bereitet sich vor. Der letztern verfallen wohl sämmtliche derartig secludirte Abschnitte des Processus. Sie werden eine Zeit lang durch die Secrete ihrer Schleimhaut noch gedehnt, dann erlischt die Absonderung, die Schleimhaut atrophirt, das Lumen verödet und es bleibt eventuell eine compacte bindegewebige Masse zurück, wie in dem ersten angeführten Fall.

Dies ist wohl in vielen Fällen auch der Mechanismus, der der Spontanheilung zu Grunde liegt. Wir besitzen eine hierher gehörige Beobachtung, bei der vom Processus einzig ein fibröser Strang gefunden wurde, der ohne Lumen war, und bei dem selbst das Mikroskop keine Reste von Schleimhaut mehr nachweisen konnte. Allerdings — dies mag bei dieser Gelegenheit Erwähnung finden — giebt es sicher auch Fälle, die ohne Obliteration ausheilen, z. B. jene, bei denen es bei einer einmaligen leichten Attaque bleibt. Ueberhaupt setzt ja das Recidiviren nicht unbedingt ein Zurückbleiben von Krankheitserregern voraus, sodass es als Exacerbiren eines latent gewordenen Processes in allen Fällen zu deuten wäre; es genügt für das Auftreten der Recidive ein Andauern einer Disposition, sodass die Recidive als vollständig selbständige Erkrankungen sich einstellen können. Ist die Disposition nur eine zeitliche, so kann sie eventuell nie mehr vorhanden sein, und die Recidive bleiben aus. Auf derartige Annahmen weisen doch unbedingt jene Befunde hin, bei denen Appendices fast ohne nachweisliche Veränderungen nach einem ersten Anfall operirt werden.

Welches sind nun die hauptsächlichsten Localisationen der Stricturen im Verlauf des Processus, von den Obliterationen, die oben beschrieben wurden, sei dabei abgesehen. Am häufigsten sitzt die Verengerung ungefähr dem mittleren Drittel des Verlaufs entsprechend, fast ebenso häufig an der Grenze zwischen mittlerem und distalem Drittel; gerade diese Localisation ist ein Typus, der ziemlich präcis wiederkehrt, während im mittleren Drittel zeitlich die Stelle der Strictur viel mehr variirt. Weitere typische Localisationen sind an der Basis und an der Grenze zwischen mittlerem und basalem Drittel. Endlich kommen Fälle vor, die mehrfache Stricturen aufweisen. So zeigt ein Präparat zwischen erstem und zweitem, sowie zwischen zweitem und drittem Drittel eine Verengung. Ein weiteres Präparat macht 2 rechtwinklige Knickungen

durch, sodass der basale und der terminale Schenkel sich in gleicher Richtung parallel laufen. Intacte Schleimhaut findet sich nur noch an der Basis, und an den Knickungsstellen; der ganze Rest des Kanals ist stark verengt und narbig fibrös geworden.

Da die Localisation der Stricturen gewissen Typen folgt, sollte es möglich sein, den Grund der Bevorzugung einzelner Partien zu finden. Vor allem weist das besonders häufige Befallensein der Spitze auf Einflüsse, die in den terminalen Bezirken sich besonders bemerkbar machen können, etwa eine weniger gute Ernährung als die basalen Theile, oder das Vorherrschen entzündlicher Processe. In der That können sich Entzündungserreger an der Spitze des relativ langen Schlauchs eher fangen und eher daselbst retinirt bleiben. Eine ganze Reihe von Fällen zeigt ferner die Verengerung an Stellen, wo der Wurmfortsatz eine Abknickung durchmacht. An derartigen Stellen kommt es leicht zu einer Beeinträchtigung der Circulation und damit einer erhöhten Neigung zu Ulceration, andererseits aber kann die Ulceration das primäre sein, von der aus durch Fortleitung der Entzündung die Adhäsionen entstehen, denen die Abknickung ihre Entstehung verdankt. Eine andere Gruppe von Fällen lässt weniger derartige prädisponirende Momente erkennen, aber zeigt den entzündlichen Ursprung der Stricturen besser. Es finden sich Reste von Entzündungsproducten auf und um die den Stricturen entsprechenden Wandtheile, ein Zeichen, dass die extramurale Entzündung von einem der Strictur zeitlich vorangegangenen Geschwür, vielleicht auch von einer Perforation herrührt.

Zu den Folgen, die eine Strictur hat, sind wohl auch jene Beschaffenheiten der Schleimhaut vor und hinter dem Hinderniss, wie sie bei Besprechung der Schleimhautschwellung zusammengestellt sind, zu rechnen. Bedeutungsvoller aber sind die Folgen, welche der Strictur als abflussbehinderndes Moment zukommen, die Retentionen. Man unterscheidet das Empyem und den Hydrops. Ersteres fand sich 3mal; der Eitersack bestand jeweilen nur aus einer peripheren Partie des Processus und war vollständig vom Rest abgeschlossen. Die Schleimhaut wird dann ebenfalls eitrig eingeschmolzen; der Eiter kann unter hohem Druck stehen; es kommt zu Perforationen durch Platzen in Folge Drucksteigerung

oder, wie in 2 der Fälle durch Zerstörung der Schleimhaut und der umgebenden Wandschichten.

Hydrops processus vermiformis kam ebenfalls 3mal zur Beobachtung. Er nahm 2mal die ganze Länge der Appendix, 1mal nur das terminale Drittel ein. Der physikalischen Beschaffenheit nach war der Inhalt des Processus je einmal klar serös, transparent schleimig oder graubraun, dünn, trüb. Der Druck, unter dem die Flüssigkeit steht, kann ziemlich hochgradig werden, sodass die letztere beim Eröffnen des Processus im Strahl sich entleert. Die Druckwirkung zeigt sich auch an der Schleimhaut, welche abgeglättet wird, atrophisch war sie in unseren Präparaten nie, obschon die Möglichkeit einer Druckatrophie besteht. Einmal war die Wand so gespannt, dass sie durchscheinend wurde. In demselben Fall wurde die schleimige, transparente Flüssigkeit einer bakteriologischen Untersuchung unterworfen und fand sich steril. Die anderen Hydropsansammlungen sind nicht bakteriologisch untersucht. Die an unseren Präparaten beobachteten Retentionen nahmen nie grösseren Umfang an. Die Empyeme sind kleine bis haselnussgrosse Cysten, Hydrops war 2mal grösser, wie eine Daumenendphalange. Auf das nähere Verhältniss zwischen Empyem und Hydrops kann auf Grund des vorliegenden Materials nicht geschlossen werden. Der letztere kann aus dem ersteren möglicherweise durch Absterben der Bakterien und chemische Umwandlung hervorgehen. Noch verständlicher ist der umgekehrte Vorgang, nämlich die Bildung des Empyems durch Infection des Hydrops.

Was die klinische Bedeutung der Stricturen anbetrifft, so liegt in ihnen wohl eine Hauptursache der Recidive, falls sie nicht so hochgradig sind, dass durch sie ein Abschluss des Processus und damit eventuell eine Spontanheilung zu Stande kommt. Ob es die in ihnen deponirten Bakterien sind oder nicht vielmehr die hinter ihnen möglichen Retentionen von Entzündungserregern, welche die Recidive verursachen, Thatsache ist, dass die Fälle mit Stricturen mit wenigen Ausnahmen Recidive aufweisen. Dass Stricturen schon bei Radicaloperationen nach dem ersten Anfall zur Beobachtung kommen, beweist nichts gegen die Möglichkeit späterer Recidive, allerdings auch nichts für dieselbe. Jedenfalls gehören unter die den recidivirenden Formen besonders häufigen anatomischen Ver-

änderungen auch die Stricturen. Der umgekehrte Schluss, dass die Stricturen zu ihrer Ausbildung eine längere Krankheitsdauer und eine grössere Anzahl von Anfällen nöthig hätten, ist wohl nicht berechtigt. Wir haben ausgebildete Stricturen schon nach ersten Anfällen zu verzeichnen, wobei allerdings nicht vergessen werden darf, dass man die wirkliche Dauer der Krankheit mit ihren ersten Prodromen wohl in den meisten Fällen nicht kennt. Man kann sich indess leicht denken, dass die Dauer eines Anfalles plus die Zeit bis zur Radicaloperation genügend lange ist, um aus einem Ulcus eine stricturirende Narbe zu bilden.

Die hier beobachteten Hydropsfälle haben sich klinisch nicht von anderen Anfällen unterschieden; namentlich sind die Anfälle trotz Andauerns des cystischen Zustandes des Processus abgeklungen und in ihr kaltes Stadium getreten. Auch der objective Zustand der Ileocoecalgegend differirte in keiner Weise von den Befunden einer jeden anderen Appendicitis im freien Intervall. Von einer anatomischen Diagnose konnte demnach keine Rede sein.

Empyeme machen Eitersymptome, verlaufen namentlich mit Fieber. Sie wurden als Abscesse gedeutet, in 2 Beobachtungen waren sie in Folge Perforation auch wirklich mit Abscessbildung combinirt. In allen 3 Erkrankungen ging der Zustand in das reizfreie Stadium über, die Operation wurde erst später ausgeführt, eine Möglichkeit, die sicher nur bei schwach virulenten Infectionen stattfindet.

Ulcerationen der Schleimhaut sind ein Befund, der relativ selten bei den im anfallsfreien Intervall gewonnenen Präparaten erhoben wird. Sind wirklich Ulcera vorhanden gewesen, so haben sie bis zur Zeit der Radicaloperation im Allgemeinen reichlich Frist, auszuheilen. Man findet dann ihre Spuren in Form von Narben, von denen einzelne Formen die Stricturen bilden. Dem entsprechend sind geschwürige Veränderungen der Mucosa unter unseren Fällen nur 4mal beobachtet. Auffallend ist die Localisation solcher Ulcerationen im terminalen Drittel. Man findet einen diffusen Defect der oberflächlichen Epithelschichten, ohne scharfe Umgrenzung, also keine Ulcera im gewöhnlichen Sinne; das hauptsächliche Vorkommen in der Spitze ist, wie schon erwähnt, auf eine specielle Prädisposition dieses Theiles für Infection zurückzuführen. Narbige Veränderungen, soweit sie nicht die Bildung

von Stricturen bedingen, sind nur selten zu beobachten. Sie ziehen dann als weissliche Züge zwischen den Erhebungen der Mucosa her, entweder als circumscripter Complex oder als netzförmige Zeichnung. In dieser Form finden wir sie an unseren Präparaten nur 3mal; alle anderen Narbenbildungen finden sich unter den Stricturen aufgeführt.

Von Interesse dürfte ferner eine Zusammenstellung über den Inhalt der exstirpirten Appendices sein. Allerdings beweisen die hier erhobenen Befunde nichts über die Bedeutung des Inhalts für die klinischen Erscheinungen, weil die letzteren zur Zeit der Operation verstummt sind, indess dürfte der umgekehrte Schluss vom Inhalt bei gleichzeitigem Mangel an klinischen Erscheinungen auf die Bedeutungslosigkeit des Inhalts auch nicht ganz berechtigt sein.

In der Mehrzahl der Fälle findet sich kein wesentlicher Inhalt des Processus, die Schleimhaut ist feucht, aber ohne dass eine stärkere Secretion stattfände. Das trifft für 36 Präparate, also mehr als die Hälfte, zu. Nun kann die Secretion auch so vermehrt sein, dass der Processus einen deutlichen Inhalt kriegt; zäher, heller Schleim haftet der Mucosa an und ist oft schwer davon zu entfernen. Oder der Schleim ist mehr flüssig, das Secret kann die beim Hydrops beschriebenen physikalischen Eigenschaften annehmen. Wir finden diesen Inhalt, abgesehen von den Hydropsfällen, 12 mal, ohne dass sich irgend ein Vorherrschen bestimmter klinischer Zeichen, wie etwa besonders häufige Recidive, nachweisen liesse.

Eiter fand sich, ausser in den Empyemfällen, begreiflicherweise nie.

Koth in weicher, breiiger Form findet sich in Spuren in den meisten Appendices, in wesentlicher Menge fand sich solcher nur 3 mal, wobei das eine Mal ein ganz leichter, das andere Mal ein schwerer sechster Anfall und im dritten Fall mehr chronische Beschwerden vorangegangen waren. Im letztern Wurm wurden auch Oxyuren gefunden, ein Befund, der, weil vereinzelt, hier nicht weiter kann verwerthet werden. Die restirenden Krankengeschichten geben keine Mittheilung über den Inhalt der Appendices.

Wichtig ist die Bildung von Kothsteinen. Im Allgemeinen lernten wir die Kothsteine bei den Abscessen und namentlich bei den Peritonitiden als infaustes Vorkommniss kennen. Dass sie

nicht unbedingt beim 1. Anfall eine schwere Complication hervorrufen müssen, das beweisen 5 Fälle des Basler Materials. Es handelt sich um 3 Radicaloperationen nach einem und um zwei nach zwei Anfällen. Die Kothsteine sassen alle in der Spitze und waren von Erbsen- bis Kirschkern- und Bohnengrösse; ein Processus enthielt sogar 2 erbsengrosse Concremente. Dazu wären dann noch die Concremente im Falle K. S. pag. 542 zu rechnen; ausser in diesem Fall waren Perforationen nicht nachweislich, auch nicht in ihren Residuen, dagegen kam es in allen Fällen zu Abscessbildung, die aber nur 3 mal eröffnet wurde. Sonst klang der Anfall ohne Weiteres ab, und erst die Radicaloperation legte 1 Monat später die Eiterung bloss; die letztere konnte bei der auffallenden Leichtigkeit der Anfälle nicht geahnt werden. Auch die zur Incision gekommenen Abscesse zeichneten sich vor anderen Eiterungen nicht aus, höchstens 1 Fall ausgenommen, bei dem bei der hohen Temperatur und raschem Puls vielleicht an die Möglichkeit von Kothsteinen gedacht werden konnte. Demnach gilt eben auch hier kein Schema; es giebt Kothsteine, die, ohne schwere Erscheinungen zu machen, vorhanden sein können.

Auffallend ist, dass in allen den Fällen keine Verengerung des Lumens an irgend an einer Stelle bestand, indem die Bildung der Concremente doch immer eine Retention voraussetzt; offenbar bilden sich die Steine in vielen Fällen nach dem Gesetz der Schwere durch eine Art Sedimentirung. Uebrigens kann die Schwellung der Schleimhaut oder Knickungen in Folge Lageanomalien die für die Steinbildung nöthige Retention bewirken.

Ausser diesen Veränderungen im Innern des Processus dürften von Interesse sein die Abnormitäten seiner äusseren Form, wie sie durch originäre Ausbildung oder durch Lageanomalien zu Stande kommen. Vor allem gehört hierher die Länge der Appendix. Bekanntlich gilt die abnorme Länge als das anatomische Substrat für die familiäre Häufung der Perityphlitis; mit welchem Recht kann hier nicht entschieden werden. Es ist ohne weiteres plausibel, dass, je länger der Wurm, um so eher er für Retentionen disponirt ist, sodass bei auffallender Länge eine Häufung von Anfällen im klinischen Bild nicht unbegreiflich ist. Im Vergleich mit fremden Beobachtungen finden sich in unserem Material keine besonders langen Präparate, sodass eine Controlle

der obigen Behauptungen auf Grund desselben nicht möglich ist. Die mittlere, hier beobachtete Ausdehnung beträgt ca. 6 cm; die kleinsten Exemplare sind blos 2 cm lang, die längsten von 7 bis höchstens 11 und 12 cm. Uebrigens sind Messungen nur dann von Werth, wenn sie an frisch gewonnenen Präparaten ausgeführt werden. Eine ganze Anzahl Appendices konnte erst als Spirituspräparat in geschrumpftem Zustand gemessen werden, sodass die Beobachtungen unbrauchbar sind.

Eine ähnliche Bedeutung wie der Länge für familiäre und individuelle Häufung von Attaquen mag auch der speciellen Form des Processusansatzes zukommen. Derselbe ist oftmals weit, trichterförmig, der Uebergang auf das Coecum ist ein ganz allmäliger; oft fehlt dieser Trichter, der Wurm entspringt ganz abrupt aus der Blinddarmwand. Genauere Angaben betreffend die Häufigkeit der verschiedenen Formen und ihrer Zwischenstufen können nicht gemacht werden, da erst in der letzten Zeit darauf geachtet wurde und die Krankengeschichten meist keine entsprechenden Notizen enthalten. Nur möge die Frage angedeutet sein, ob nicht die Form des Ansatzes insofern bedeutungsvoll sein könnte, dass sie krankheitserregende Stoffe irgend welcher Art leichter oder weniger leicht eintreten lässt resp. bei grösserer Enge eher eine Retention derselben begünstigt.

Im Folgenden soll nun noch einiges über Form und Verlauf des Processus zusammengestellt werden. Als normale Lagerung gelte dabei die von Sonnenburg angeführte: Ursprung an der hintern Coecalwand, ca. 1 Querfinger unterhalb der Bauhin'schen Klappe, dann Verlauf parallel dem Ileum, sodann über den Psoas in das kleine Becken. Für die Beurtheilung der Verlaufsanomalien ist vor allem zu berücksichtigen, dass der Wurmfortsatz selbst relativ nur geringen Spielraum für seine verschiedenen Lagerungen hat. Das Hauptmoment, das seine Dislocation bedingt, sind die Verhältnisse am Coecum. Es ist bekannt, dass das letztere ausserordentlich verschiedene Lagerung und Ausdehnung haben kann; die Ursache dieses Verhaltens liegt z. Th. in originärer Kürze oder Länge, dann namentlich in der Beschaffenheit seiner Fesselung, die freier oder weniger frei sein kann; im ersteren Fall ist vielfach durch entzündliche Fixation des Coecum in der Fossa iliaca seiner Beweglichkeit eine Grenze gesetzt. Ist somit häufig das Coecum

sehr wenig beweglich, so kann es andererseits mobil werden und durch horizontale und verticale Excursionen den Situs erheblich beeinflussen. Schon durch die blosse Variation seines Füllungszustandes kommen nicht unbeträchtliche Lageveränderungen zu Stande. Alle diese Bewegungen muss der Processus mitmachen, seine Schwankungen kommen dann noch dazu, um den Situs zu modificiren. Demnach ist eine endlose Reihe von verschiedenen Möglichkeiten zu erwarten, die unmöglich mehr als grob schematisch und nur unter Anführung der besonderen prägnanten Befunde, können besprochen werden. Selbstverständlich kann der Processus mit allen Gewebstheilen, die ihm in seinem Verlauf begegnen, in Adhäsionsverhältnisse treten; kann auch auf jedem Punkt seiner Wand irgend eine der weiter oben erwähnten Veränderungen tragen und überall auch von Resten der Entzündungsprodukte umgeben sein. Aus alledem bauen sich die Bilder auf, denen man bei den Radicaloperationen begegnet.

1. Verlauf nach abwärts.

Der Processus verläuft entweder vom untern Pol des Coecum senkrecht nach unten; dies stellt ein Persistiren foetaler Zustände dar. Dies Verhalten wurde 2 mal beobachtet; die betreffenden Processus waren auffallend kurz, nur 2—3 cm lang und in dichteste Adhäsionen eingebettet, aus denen sie nur mit grösster Mühe konnten ausgegraben werden.

Oder häufiger weicht die Richtung des Wurms von der Senkrechten nach innen oder aussen ab, wobei die Längenausdehnung der Appendix meist eine grössere ist, der Verlauf meist nicht gestreckt sondern leicht wellig. Namentlich häufig ist der Verlauf nach unten und innen gegen das kleine Becken zu. Dieser Verlauf scheint der Norm am meisten nahe zu kommen, wofür die Thatsache spricht, dass alle hierher gehörigen 15 Processus mit 2 einzigen Ausnahmen keine oder nur minime Verwachsungen aufweisen, die sie in der eben bezeichneten Stellung fixiren; dass es sich dennoch um erkrankte Wurmfortsätze gehandelt hat, das bewiesen Schleimhautveränderungen, auf die hier nicht nochmals braucht eingegangen zu werden.

Ausserdem kann die Richtung des Wurms mehr nach vorn, nach aussen oder nach hinten gehen und dadurch der Verlauf nach unten modificirt werden. Je nachdem kann die Appendix demnach

Beziehungen zu den verschiedensten Partien des Parietalperitoneum auf der Fossa iliaca oder zu benachbarten Dünndarmschlingen oder Netzstücken gewinnen. Die Möglichkeiten sind Legion. Von speciellem Interesse scheint nur jener S. 484 erwähnte Befund, wo der Processus dem Rectum anlag, von demselben durch die Reste eines in den Mastdarm perforirten Abscesses getrennt und technisch von Bedeutung eine breite Verwachsung der Appendix mit der Arteria iliaca ext. (s. S. 490 Krankengeschichte No. 1).

2. Verlauf nach oben.

Am häufigsten beobachtet man den Verlauf nach hinten oben. Der Processus wendet sich von seinem Ansatz direkt oder um die untere Kuppe des Coecum an dessen Hinterwand, an der er gestreckt oder häufiger leicht geschlängelt nach oben zieht. Eine Grundbedingung für das Zustandekommen dieser Verlaufsanomalie ist natürlich die Bildung von Adhäsionen zwischen hinterer Coecalwand und Processus. Bei dieser Verlaufsweise, zumal wenn sie entzündlich fixirt und starr gemacht ist, etabliren sich sehr häufig Knickungen, womit die Möglichkeit von Retentionen und damit von Recidiven gegeben ist. In der That finden sich unter 11 Fällen mit dieser Verlaufsart 7, die recidivirt haben. Stricturen an den Knickungsstellen sind nur andeutungsweise 2 mal nachweislich, aber für das Zustandekommen einer Retention durchaus auch nicht nöthig. Technisch bedeutungsvoll ist diese Lageanomalie, wenn das Coecum garnicht oder nur wenig zu mobilisiren ist. Die Darstellung des Processus kann dann mit enormen Schwierigkeiten zu kämpfen haben. Wichtig ist diese Anomalie des ferneren für die Aetiologie der hohen Abscesse, zumal, wenn zugleich ein Hochstand des Coecum besteht. Ein derartiger Fall wurde S. 492 angeführt. Seltener verläuft der Processus nach vorne und oben. In dieser Verlaufsweise liegt ein Typus, der sehr bekannt ist; es bestehen Verwachsungen, die den proximalen Theil des Vermiformis an das Coecum fixiren, während die Spitze frei ist. Entweder ist dadurch eine Abknickung an der Grenze zwischen befestigtem und freiem Theil bedingt oder dieselbe braucht nicht deutlich zu sein, kann sich aber jederzeit ausbilden. Ausser dem Verlauf nach hinten und oben ist diese Form der Adhäsionsverhältnisse der häufigste Modus, wie sich Knickungen und damit alle ihre Folgen etabliren. Zugleich stellen diese Befunde ein Beispiel dafür dar,

dass nicht nur die Spitze der Angriffspunkt der entzündlichen Veränderungen sein kann, sondern auch die Basis, dass diese eventuell sogar die einzigen Veränderungen aufweist.

3. Verlauf nach vorn ist nur 2 mal beobachtet. Er setzt eine entzündliche Fixation des Wurms voraus, die in beiden Fällen an der Basis etablirt war. Dabei waren die Spitzen starr infiltrirt, ohne Verwachsungen. (Eine dieser Beobachtungen s. S. 493).

4. Verlauf medianwärts findet sich 3 mal verzeichnet. Je nachdem die Richtung des Processus mehr nach vorn oder hinten geht, entspricht diesem Verlauf eine Abscessbildung vorn zwischen Nabel und Symphyse, siehe S. 483, oder hinten über dem Promontorium (S. 482 u. 489).

5. Verlauf lateralwärts über das Coecum an die laterale Bauchwand fand sich 3 mal. Erwähnenswerth ist nur, dass in einem hieher gehörigen Fall die vorausgegangene Attaque in der Klinik beobachtet wurde, wobei auffiel, dass die Resistenz in der Ileocoecalgegend, die sich ausbildete, hart an der Darmbeinschaufel, auffallend lateral zu constatiren war.

6. Findet sich eine Gruppe von Fällen, in denen der Processus an der Unterseite der Colonkuppe seinen Platz hat. Die Präparate, 6 an der Zahl, zeigen alle starke Ringelung, hufeisen- bis S-förmige Gestalt und starke Verwachsungen mit reichlichen Resten der abgelaufenen Entzündung.

7. Selbstverständlich halten nicht alle Appendices die eine Richtung während ihres ganzen Verlaufs bei; folglich giebt es Verlaufsformen, die in keiner der genannten Gruppen können untergebracht werden. Wir können hier natürlich nicht alle jenen beobachteten Möglichkeiten, wie sie durch Knickungen und Zerrungen, durch Verdrängungen und Verwachsungen zu Stande kommen, anführen. Die Verhältnisse sind in jedem Falle anders und die Ueberraschungen wohl selten so reichlich, wie bei einer schweren Radicaloperation. Détails sind übrigens ohne Werth, weil sie praktisch nicht können ausgenützt werden. Hier mögen nur noch 3 aussergewöhnliche Formen Erwähnung finden, die vielleicht ein casuistisches Interesse haben.

Verlauf des Processus gegen das Ligamentum Pouparti und von da in einer Spirale nach oben und innen unter eine Ileum-

schlinge, um dann unter derselben Schlinge wieder nach aussen gegen das Coecum auszugehen.

Verlauf vom Ursprung erst einige Millimeter längs der medialen Fläche des Coecum nach oben, dann spitzwinklig senkrecht nach unten, sodass eine scharfe Knickung besteht, dann geht der Verlauf nach rechts horizontal mit sanftem Bogen weiter, um gegen die Mitte der Coecumkuppe senkrecht nach oben zu ziehen. Dieser letzte Schenkel besteht grösstentheils aus einem fibrösen Stil und der abgeschnürten, dem letzteren aufsitzenden Spitze (s. S. 548).

Endlich ein Fall mit spiraligem Verlauf des Wurms. Der Processus verläuft vom untern Pol des Coecum bogenförmig nach oben und tritt an der Stelle der Ileumeinmündung nach oben über dieselbe, von ihr durch Abscessreste getrennt. Dann legt er sich in eine nach links gedrehte Spinale von $1^1/_2$ Touren, wobei die zweite Tour einen ungefähr doppelt so grossen Radius hat, als die erste. Der ganze Verlauf ist in feste Adhäsionen eingebacken, aus denen die Isolirung nur mit grosser Mühe möglich ist.

Um die Darstellung der Operationsbefunde vollständig zu machen, müsste noch einiges über die Adhäsionsverhältnisse gesagt sein. Es kann hier nicht eingegangen werden auf alle die Möglichkeiten, die hierin bestehen. Ausser mit Darm und Netz, sowie Peritoneum parietale fand sich der Processus nur einmal, bei jenem Fall mit hohem Abscess, der Leber adhärent (s. S. 492). Mit den weiblichen Genitalien sind nie Adhärenzen notirt worden, ebenso wenig mit anderen Organen. Von speciellen Formen der Adhärenzen wurde die Fixation der Basis bei freier Spitze angeführt. Im übrigen baut sich von den leichtesten Fällen, wo die Ileocoecalgegend vollständig frei ist, eine unendliche Stufenleiter bis zum unentwirrbaren Convolut von Därmen, Netz und Bauchwand. Bald finden sich feine Stränge, bald breite Bänder, bald feste, derbe Schwarten, sodass die Operationen von den einfachsten bis zu den schwierigsten gehören, die überhaupt zur Ausführung kommen.

Selbst die technische Unmöglichkeit kann vorliegen, ein Vorkommniss, das sich unter den Basler à froid-Operationen nur einmal vorfindet. Eminent wichtig für die Technik und die unmittelbare Gefahr der Radicaloperation sind die Reste von Entzündungs-

producten, die ausserordentlich häufig zwischen adhärenten Darmtheilen oder in Schwarten vorgefunden werden. Es handelt sich z. Th. um einfache entzündliche Granulationen, die theilweise in Verfettung mögen übergegangen sein, z. Th. sind es Ueberreste von Eiterungen, bestehend in eingedicktem Eiter oder bröckligen, käseartigen oder verkalkten Massen. Diese modificiren technisch die Operation dahin, dass sie entfernt werden müssen; dabei ist die grösste Sorgfalt auf Abschluss der Bauchhöhle zu verwenden, um eine Infection der letztern zu verhüten. Der einzige Todesfall, den unsere Journale von Radicaloperirten notiren, ist, wie oben schon angedeutet, auf diese Weise zu erklären. Es handelte sich um einen 28jährigen, kräftigen Mann, dem 10 Tage nach dem dritten Anfall der Wurmfortsatz exstirpirt wurde. Verlauf des Processus, an der Hinterseite des Coecum adhärent, nach oben; Lösung nicht leicht, aber doch ohne ausserordentliche Schwierigkeiten. Im Bett des Processus einzelne gelbliche Krümmelchen, die unter Abschluss der Bauchhöhle weggetupft werden und deren Unterlage mit einer Mèche gedeckt wird. Am folgenden Tage acute eitrige Peritonitis und Exitus.

Es mag sein, dass in vielen Fällen diese Granulationen und Abscessreste nicht mehr infectiös sind; leider besitzen wir keine Versuche, die über diesen Punkt angestellt sind; man wird deshalb in jedem Fall diese entzündlichen Reste als infectiös betrachten. Das beste Mittel, der Gefahr aus dem Wege zu gehen, ist die Radicaloperation möglichst à froid, d. h. möglichst lange nach Ablauf der letzten entzündlichen Erscheinungen vorzunehmen. Man hat damit allerdings keine sichere Garantie, alle entzündlichen Producte zu vermeiden, aber doch die grösstmöglichste Sicherheit. Zudem kann man darauf rechnen, dass allfällig vorhandene Reste weniger infectiös sind als frische, eventuell sogar ohne jegliche Infectiosität.

Eine genaue Grenze, von der an keine entzündlichen Reste mehr zu finden sind, lässt sich selbstverständlich nicht aufstellen. Abgesehen von 6 eigentlichen Abscessen fanden sich bei 11 der hier Radicaloperirten theils Granulationen, theils käsig-kalkige Massen vor, und zwar ebensowohl bei Fällen, die 10—12 Tage, wie bei solchen, die 3—4 Wochen und noch mehr, monatelang bis $^1/_2$ Jahr nach dem letzten Anfall zur Operation gelangten.

Die bei der Radicaloperation eröffneten Abscesse waren 14 Tage, 3 und 4 Wochen, ja sogar $2^1/_2$ Monate ohne jegliches entzündlich Symptom geblieben, trotzdem es sich um haselnussgrosse und noch grössere Höhlen handelte.

Der Erfolg der Radicaloperation ist ein eclatanter, ausgenommen natürlich die Fälle, bei denen nicht der Wurmfortsatz das eigentliche Corpus delicti darstellt. Soweit spätere Nachrichten von den Operirten sich finden, hat die Radicaloperation allen Beschwerden ein Ende bereitet. Von anderen Organen, die eine Wurmfortsatzerkrankung vortäuschen können, sind es vor allem die weiblichen Genitalien, die von Bedeutung sind. Das Basler Material verfügt unter den im anfallsfreien Intervall Operirten über 4 Fälle, in denen der genitale Ursprung der Beschwerden in Frage kam. 2 weitere, in dieses Grenzgebiet gehörige Beobachtungen wurden bei Besprechung der Abscesse S. 511 angeführt.

Die in Betracht kommenden Möglichkeiten sind einfach: die Affection geht vom Processus aus, geht deshalb auf eine gynaecologische Behandlung (in 1 Fall Castration) nicht zurück, schwindet aber auf Resection des Processus (5 mal). Oder die Erkrankung ist wirklich gynaekologischer Natur, bleibt deshalb nach Entfernung des Processus bestehen. Daneben sind natürlich auch Mischaffectionen möglich.

Befunde, die eventuell die Schwierigkeit der Differentialdiagnose erläuterten, wurden nicht erhoben, obschon in allen zweifelhaften Fällen die Genitalien abgetastet wurden. Nur in dem einen, wirklich gynaekologischen Fall wurde eine deutliche Vergrösserung des rechten Ovarium mit cystischen degenerirten Follikeln constatirt. Der Wurmfortsatz war fast vollständig frei.

Auf Grund des ganzen Materials liesse sich nun noch über das gesammte Krankheitsbild zusammenfassend folgendes sagen:

Für die Perityphlitis besteht die Möglichkeit einer Spontanheilung, meist ist die Krankheit nur durch die Exstirpation des Wurmfortsatzes zu heilen. Sie tritt in zwei Formen auf, einer gutartigen, die durch wiederholte Attaquen oder mehr chronische Beschwerden sich mehr als Plagegeist der Menschheit aufspielt, und einer bösartigen, die auf einen Schlag in der acutesten Weise ihre Lebensopfer fordert. Anatomisch kennzeichnet sich die erste Modifikation in ihren leichtesten Formen durch entzündliche und

narbige Veränderungen der Schleimhaut, die sich ganz successive auch auf die übrige Wandung und damit auf das Peritoneum des Processus und seiner Nachbarschaft fortsetzen können. Auch hier bestehen graduelle Unterschiede qualitativer Natur, die sich als seröse, fibrinöse und eitrige Entzündungen charakterisiren. Die Endprodukte dieser Entzündungsformen sind auf der Schleimhaut die Narbenbildungen, in der Umgebung des Processus die Verwachsungen; beide sind in ihren Folgezuständen das anatomische Substrat für den Eintritt der Recidive und die chronischen Beschwerden.

Bei diesen Formen wird im Anfall gar nicht operirt, wenn die Symptome rasch zurückgehen, oder man beschränkt sich auf die Eröffnung des Abscesses, wenn Zeichen von Eiterung bestehen. Die radikale Heilung der Krankheit selbst wird am besten durch die Exstirpation des Wurmfortsatzes im anfallsfreien Stadium erreicht.

Die bösartige Form des Perityphlitis zeichnet sich durch rasche Progression des Processes auf die Umgebung aus. Sie führt zur Zerstörung der Wand der Appendix, zu Austritt von Infectionsstoffen in die Bauchhöhle und ungehinderter Propagation derselben. Sie geht meist letal aus. Die Behandlung müsste in möglichst früher Entfernung des Processus vermifornis bestehen. Dieses Postulat bleibt deshalb meist unerfüllt, weil bei der eminent raschen Ausbreitung des Processes eine rechtzeitige sichere Diagnose, auf Grund deren auch der Widerstand der Patienten könnte überwunden werden, oft nicht möglich ist. Als anatomische Eigenthümlichkeit dieser bösartigen Formen sind die Kothsteine zu betrachten.

Am Schlusse meiner Zusammenstellung angelangt, bleibt mir noch die angenehme Pflicht, Herrn Prof. Hildebrand meinen herzlichsten Dank auszusprechen für die Anregung zu dieser Arbeit, die weitgehendste Ueberlassung des Materials und die vielfache Unterstützung und Berathung.

X.

(Aus der chirurgischen Universitätsklinik des Professor Dr. Hildebrand in Basel.)

Klinische und experimentelle Beiträge zur Kenntniss der Bauchcontusionen und der Peritonitis nach subcutanen Darmverletzungen.

Von

Dr. Thommen,

früherem Assistenten der chirurg. Klinik.

Den Bauchverletzungen haben die Chirurgen seit jeher ein reges Interesse entgegengebracht, das sich im Laufe der Zeit, d. h. mit der wachsenden Erfahrung auf diesem Gebiete noch verstärkt. Wenn sich auch infolge der in der neuesten Zeit stattgefundenen Kriege die Aufmerksamkeit mehr den penetrirenden Verletzungen zugewendet hat, und man dadurch viele neue Erfahrungen gesammelt hat, so haben die Verletzungen durch stumpfe Gewalt, die Bauchcontusionen, doch nicht an Interesse verloren. Gehört es oft schon bei den penetrirenden Verletzungen zu den schwierigen diagnostischen Aufgaben, eine Eingeweideverletzung festzustellen oder auszuschliessen, so nimmt bei den Contusionen diese Schwierigkeit noch zu, hier gerade, wo eine möglichst frühzeitige Diagnose einer traumatischen Perforation des Magen-Darmkanals von ausserordentlicher Wichtigkeit ist, weil ein chirurgischer Eingriff mit jeder Stunde an Aussicht auf Erfolg verliert. Die penetrirenden Verletzungen drängen uns viel eher zu einem chirurgischen Eingriff, da wir uns verpflichtet fühlen, ihre eventuellen Wirkungen durch das Auge festzustellen. Daher rühren theils auch die

glänzenden Resultate der operativen Eingriffe, während bei den von aussen oft harmlos aussehenden, durch stumpfe Gewalt versetzten Verletzungen mit Zweifeln und Zuwarten die kostbarste Zeit verloren wird. Die pathologischen Veränderungen bei Bauchcontusionen und ihre Folgen wurden sowohl anlässlich der operativen Eingriffe als auch auf dem Sectionstisch und durch das Thierexperiment ausgiebig studirt, ohne dass das Missverhältniss zwischen den chirurgischen Erfolgen bei penetrirenden Bauchverletzungen einerseits und bei den durch Contusion hervorgerufenen subcutanen Eingeweideverletzungen andererseits ganz aufgeklärt wäre, wenn auch das Zeitintervall zwischen Trauma und Operation in Rechnung genommen wird.

Es mag daher nicht ohne Interesse sein, wenn an Hand der Beobachtungen der Basler chirurgischen Klinik noch einmal auf dieses Thema eingegangen wird. Wir haben, um für die einzelnen dabei auftretenden Symptome grössere Vergleichszahlen zu bekommen, auch die Fälle mit andern innern Organverletzungen des Bauches als nur des Magendarmkanals aufgeführt, ohne näher auf diese dann einzutreten.

Diese Beobachtungen entrollen im Ganzen ein trauriges Bild; das Interesse wird ihnen aber hierdurch wohl nicht genommen. Nicht die Anführung von glänzenden Resultaten führt zur Aufklärung strittiger Ansichten, sondern einzig die allseitige, ruhige Betrachtung des gesammten einschlägigen Materials. Es kann bei der während zwei Jahrzehnten lückenlos aufgeführten Reihe von Bauchcontusionen nicht verwundern, dass die chirurgischen Erfolge besonders anfangs spärlich ausfielen, da Diagnose und Technik erst in Entwicklung waren.

An der Hand der Thierexperimente wurde schliesslich, angeregt durch die klinischen Beobachtungen, die Lösung einer Anzahl bisher nicht aufgeklärter Fragen versucht. Dabei verhehlen wir uns nicht, dass gerade bei dieser Materie, der mannigfachen Schwierigkeiten wegen, die Resultate des Thierexperiments nur mit Vorsicht zur Erklärung pathologischer Vorgänge beim Menschen benutzt werden können. Indessen fanden sich auch unter diesen Bedingungen Uebereinstimmungen zwischen Thierexperiment und einzelnen klinischen Beobachtungen, und halfen uns mit bei deren Erklärung.

Die Anregung zur Ausführung dieser Arbeit ging mir von Herrn Professor Haegler zu, welcher auch die Ausführung derselben wie die Art und Anordnung der Thierexperimente ständig mit grösstem Interesse überwachte. Herr Professor Hildebrand stellte uns in gütigster Weise die Krankengeschichten seiner Klinik, sowie das nöthige Versuchsmaterial zur Verfügung.

Es sei meine angenehmste Pflicht, an dieser Stelle meinen beiden Lehrern meinen aufrichtigsten Dank auszusprechen.

Klinischer Theil.

Vorerst werden hier kurz die wichtigeren Beobachtungen aus den Krankengeschichten aller, in den letzten 22 Jahren auf der Basler chirurgischen Klinik beobachteten Bauchcontusionen wiedergegeben, ohne Rücksicht darauf, ob eine innere Organverletzung und welche eventuell vorgelegen hat.

Aus practischen Rücksichten haben wir die Fälle in zwei Gruppen eingetheilt.

A in solche, die nicht operirt wurden,
B in solche, die operirt wurden.

A. Fälle, die nicht operirt wurden.

1880.

1. L. F., 38 Jahre alt, Kutscher. — Stoss durch eine Wagendeichsel gegen den Bauch und Einklemmung zwischen zwei Wagen. Heftige Schmerzen, starke Athemnoth. In der Nacht Schwäche, Ohnmachtsanfall, unwillkürlicher Stuhlabgang.

Spitaleintritt ca. 7 Stunden nach der Verletzung.

Status; Kräftiger Mann, leicht benommen. Temp. 36,4. Puls 120, klein. Abdomen nicht aufgetrieben. Nabelgegend empfindlich.

Therapie; Eisblase. Opium. Nach Aufhören des Shoks rasche Besserung innerhalb 18 Tagen.

1881.

2. E. B., 19 Jahre alt, Schmied. — Hufschlag gegen das Abdomen. Ohnmacht, Leibschmerzen, später mehrmals Erbrechen.

Spitaleintritt sofort nach der Verletzung.

Status: Aussehen gut. Athmung costal. Abdomen besonders linkerseits stark druckempfindlich.

Therapie. Eisblase. Rasche Genesung.

3. K. L., 21 Jahre alt, Metzger. — Sturz über eine Treppe hinunter, Aufschlagen des Bauches gegen eine Mauer. Kurzdauernde Behinderung des Athmung.

Spitaleintritt sofort nach der Verletzung.

Status: Aussehen gut. Abdomen linkerseits druckempfindlich.

Therapie: Eisblase. Rasche Besserung.

1883.

4. K. E., 28 Jahre alt, Pferdeknecht. — 2 Hufschläge gegen das Abdomen. Heftige Schmerzen.

Spitaleintritt zwölf Stunden nach der Verletzung.

Status: Blasse Hautfarbe. Respiration mühsam. Temp. 39,2, Puls 120, klein. Abdomen nicht aufgetrieben, bretthart, sehr druckempfindlich. Leberdämpfung fehlt. Lungengrenze etwas nach oben verschoben. Spontane Urinentleerung unmöglich.

Therapie: Eisblase. Opium. Zunehmende Tympanitis mit Spannung und Druckempfindlichkeit des Bauches. Stuhlverhaltung. Am 2. Tage Erbrechen, Pulsverschlechterung, Singultus. Verfall. Tod am 3. Tage.

Sectionsbefund: Gas im Abdomen nebst fäculent riechender schmutzigbräunlicher Flüssigkeit und Fibrinbelägen und -verklebungen. Am Ileum, 10 cm oberhalb des Coecum eine erbsengrosse Perforation an der Convexität mit gewulsteter, prolabirter Schleimhaut.

5. H. F., 19 Jahre alt, Landwirth. — Hufschlag gegen die Mitte des Bauches. Kurze Bewustlosigkeit, heftige an Intensität zunehmende Schmerzen in der linken Bauchseite. Einmal Erbrechen. Bettruhe zu Hause, Eisbeutel, Morphium.

Spitaleintritt 23 Stunden nach der Verletzung.

Status: Leidender Gesichtsausdruck. Haut kühl. Athmung dyspnoisch. Temp. 37,6, Puls klein, sehr frequent. Abdomen aufgetrieben, sehr druckempfindlich, mit Dämpfung in den abhängigen Partien bis zur Nabelhöhle hinauf. Urin blutig gefärbt.

Therapie: Eisblase. Morphium. Zunehmender Verfall, unstillbares Erbrechen. Benommenheit. Tod 60 Stunden post trauma.

Sectionsbefund: Jauchige Perionitis nach Perforation des Ileum in dessen unterstem Abschnitt.

1884.

6. H. I., 22 Jahre alt, Küfer. — Ueberfahrung durch einen Wagen, indem ein Rad über den Bauch ging. Schmerzen im Abdomen. Erschwerung der Athmung und des Gehens. Einmal Erbrechen: Bettruhe. Am folgenden Tag bei zunehmenden Schmerzen Erbrechen von schwarzrothen Massen. Spontane Entleerung von blutigem Urin. Eisbeutel.

Spitaleintritt 40 Stunden nach der Verletzung.

Status: Gutes Aussehen. Temp. 38,1, Puls gut. Abdomen leicht aufgetrieben, wenig empfindlich. Urin leicht blutig.

Therapie: Eisbeutel. Heilung innerhalb 16 Tagen.

1886.

7. H. Ch., $3\frac{1}{2}$ Jahre alter Knabe. — Ueberfahrung, indem das Rad eines Wagens über den Bauch wegging. Schmerzen in der linken Schenkelbeuge, hinkender Gang.

Status: Blasse Hautfarbe. Temp. und Puls normal. Linkes Hypogastrium leicht vorgewölbt, bläulich verfärbt, leicht druckempfindlich.

Therapie: Bettruhe. Rasche Heilung.

1887.

8. B. H., 32 Jahre alt, Schreiner. — Einklemmung zwischen einem Möbelwagen und einem vorbeifahrenden Eisenbahnwagen. Starke Schmerzen in der Magengegend.

Spitaleintritt sofort nach der Verletzung.

Status: Anämischer Mann. Puls und Temp. normal. Abdomen nicht aufgetrieben. Epigastrium leicht druckempfindlich. Leberdämpfung normal.

Therapie: Bettruhe. Heilung.

1889.

9. D. H., 32 Jahre alt, Landwirth. — Hufschlag gegen das Abdomen. Starke Schmerzen. Schwellung der getroffenen obern mittleren Bauchregion. Bettruhe.

Spitaleintritt 24 Stunden nach der Verletzung.

Status: Gutes Aussehen. In der Regio epigastrica eine Schürfwunde. Abdomen nicht druckempfindlich, nicht aufgetrieben. Temp. und Puls normal. Bettruhe. Heilung nach 4 Tagen.

10. U. R., 32 Jahre alt, Zettlerin. — Hufschlag gegen die rechte Unterbauchgegend. Heftige, beim Gehen sich steigernde Schmerzen. Bettruhe. Andern Tags arbeitete Patientin trotz sehr heftiger Leibschmerzen weiter, bis sie zu neuer Bettruhe gezwungen wurde. Abwechselnd Frösteln und Hitzegefühl. Appetit schlecht. Häufige Diarrhoen.

Spitaleintritt 9 Tage nach der Verletzung.

Status: Leidender Gesichtsausdruck. Temp. 36,0, Puls normal. Abdomen leicht aufgetrieben, hart, sehr druckempfindlich. Schall leicht tympanitisch gedämpft. Leberdämpfung normal.

Therapie: Bettruhe, Priessnitz. Abnahme der Druckempfindlichkeit. Heilung nach 40 Tagen.

1890.

11. Sch. Ch., 28 Jahre alt, Bäcker. — Einklemmung zwischen 2 fahrenden Wagen. Beklemmungsgefühl in der Magengegend.

Spitaleintritt sofort nach der Verletzung.

Status: Blasse Gesichtsfarbe. Temp. 37,2, Puls gut. Epigastrium leicht geschwollen und ziemlich stark druckempfindlich.

Therapie: Bettruhe, Priessnitz auf den Leib. Heilung.

12. B. H., 43 Jahre alt, Schlosser, wollte beim Heben eines schweren eisernen Turbinendeckels, der herunterzufallen drohte, denselben allein

halten. Schmerzen im Bauch besonders beim Gehen. Schwellung rechts von der Linea alba. Bettruhe.

Spitaleintrit ca. 18 Stunden nach der Verletzung.

Status: Gegend des Musculus rectus abdominis dexter mässig angeschwollen, druckempfindlich. Abdomen sonst ohne Abnormitäten. Schmerzen beim Gehen und Sitzen.

Diagnose: Muskelriss. Priessnitz. Heilung innerhalb 6 Tagen.

1891.

13. M. K., 16 Jahre alt, Handlanger. — Sturz aus einer Höhe von 3 Metern, Aufschlagen des Abdomens. Kurze Bewusstlosigkeit. Athemlosigkeit, später heftige Schmerzen im Bauche. Erbrechen.

Spitaleintritt sofort nach der Verletzung.

Status: Haut blass. Temp. und Puls normal. In der Regio epigastrica eine Schürfwunde. Bauch nicht aufgetrieben, straff gespannt, in der Nabelgegend druckempfindlich. 2 mal Erbrechen.

Therapie: Bettruhe. Priessnitz. Heilung innerhalb 3 Tagen.

14. G. K., 30 Jahre alt, Handlanger. — Schlag durch einen Balken gegen das Abdomen. Kurze Bewusstlosigkeit; nachher heftige Schmerzen im Leibe, besonders beim Gehen.

Spitaleintritt sofort nach der Verletzung.

Status: Gutes Aussehen. Abdomen nicht aufgetrieben, weich. Epigastrium stark druckempfindlich; Schall überall tympanitisch. Bettruhe. Heilung innerhalb 2 Tagen.

15. B. A., 45 Jahre alt, Gasarbeiter, war bisher frei von jeden Magenbeschwerden. — Einklemmung zwischen zwei nebeneinander vorbeifahrenden Eisenbahnwagen. Schmerzen in den unteren Thoraxpartien und in den Schultern. Engigkeit. Bettruhe zu Hause während 4 Tagen.

Therapie: Priessnitz.

Spitaleintritt 4 Tage nach der Verletzung.

Status: Hautfarbe blass. Auf den Lungen Rhonchi sonori. Sternum in der Höhe der 5.—7. Rippe druckempfindlich ohne nachweisbare Fractur. Abdomen normal; Leberdämpfung überragt den Rippenbogen.

Therapie: Diät. Priessnitz. Am 3. Tage Blutbrechen. Magengegend druckempfindlich. Anderen Tages erneutes Blutbrechen. Stuhl ohne Blut. Heilung innerhalb 17 Tagen.

1892.

16. B. G., $14^1/_2$ Jahre alt, Lehrling. — Einklemmung zwischen Schacht und hydraulischem Aufzug. Starke Schmerzen im Leib. Verlust des Bewusstseins circa $1^1/_2$ Stunden nach der Verletzung.

Spitaleintritt 2 Stunden nach der Verletzung.

Status: Blasse Hautfarbe. Haut kühl. Patient ist unruhig, benommen. Am Abdomen und Rücken je eine kleine Schürfwunde. Keine Dämpfungsanomalien. Puls nicht fühlbar. Tod 10 Minuten nach Spitalaufnahme.

Sectionsbefund: Im Abdomen 1 Liter Blut. Omentum minus zerrissen. Leber mit zackigem Einriss. Vena lienalis an der Einmündung in die Vena portae eingerissen.

17. J. A., 56 Jahre alt, Kutscher. — Einklemmung in der Blasengegend zwischen einem Wagen und einem Deichselkopf. Heftige, zunehmende Schmerzen.

Spitaleintritt circa 15 Stunden nach der Verletzung.

Status: Habitus potatorius. Temp. 38,4, Puls 108, mittelkräftig. Abdomen in den unteren Partien leicht aufgetrieben, stark druckempfindlich. Der spontan gelassene Urin ist anfangs klar, später bluthaltig.

Die Schmerzen dauern 2 Tage an, dann erfolgt Besserung und Heilung innerhalb 25 Tagen.

1893.

18. Z. R., 25 Jahre alt, Zimmermann. — Stürzte 4 m hoch hinab, wobei ihm ein Balken aufs Abdomen fiel. Starke Leibschmerzen.

Spitaleintritt sofort nach der Verletzung.

Status: Gesicht blass. Respiration beschleunigt. Temp. 37,1, Puls 80, klein. Abdomen nicht aufgetrieben, in den unteren seitlichen Partien leichte Dämpfung. Leberdämpfung normal. Der mit dem Katheter entleerte Urin enthält Blut und etwas Eiweiss.

Therapie: Eisbeutel, Opium. Wiederholtes Erbrechen. Temp. bis 38,5. Abdomen druckempfindlich. Das Aussehen wird schlechter. Am 3. Tage erfolgen wieder spontane Mictionen. Urin wieder klar. Allmälige Besserung. Am 5. Tage bildet sich ein Icterus aus, der langsam verschwindet. Heilung innerhalb 40 Tagen.

1894.

19. M. E., 27 Jahre alt, Maurer. — Verschüttung durch eine umstürzende Riegelmauer. Athemnoth.

Spitaleintritt sofort nach der Verletzung.

Status: Gutes Aussehen. Magengegend schmerzhaft, sonst das Abdomen normal. Bettruhe. Heilung innerhalb 18 Tagen.

20. V. J., 30 Jahre alt, Landwirth, wurde von einem fahrenden Wagen umgeworfen und einige Schritte weit vor dem Rade hergeschoben, ohne eigentlich überfahren worden zu sein. Bewusstlosigkeit, nachher Schmerzen im Abdomen, Engigkeit. Erbrechen.

Spitaleintritt sofort nach der Verletzung am 4. Januar.

Status: Gesicht blass. Temp. 35,0, Puls 112, klein. Rechte untere Brust- und obere Bauchgegend bläulichroth verfärbt. Abdomen hart gespannt. Seitliche abhängige Partien mit absoluter Dämpfung. Leber- und Magengegend stark druckempfindlich; 7. und 8. Rippe sind gebrochen.

Therapie: Eisbeutel. Patient ist zeitweise benommen, klagt über Schmerzen im Bauch. Urin wird spontan gelassen, enthält kein Blut, dagegen etwas Albumen, wenige Cylinder und eine Spur Gallenfarbstoff. Gegen Abend

tritt Erholung ein. Das Epigastrium bleibt druckempfindlich, das Abdomen ist aufgetrieben.

Am 5. 1. über dem Abdomen überall tympanitischer Schall. Leib noch aufgetrieben und empfindlich. Harn normal. Stuhl thonfarben.

Am 9. 1. rechts hinten über der Lunge eine bis zur 8. Rippe emporreichende Dämpfung. Athemgeräusch aufgehoben, Stimmfremitus abgeschwächt, an der oberen Grenze der Dämpfung pleuritisches Reiben. Leichte Dyspnoe. Temp. 39,3.

Am 19. 1. auch links hinten unten über der Lunge eine bis zur 9. Rippe hinaufreichende Dämpfung. In dieser Zone pleuritisches Reiben.

Eine Probepunction im rechten Dämpfungsbezirk ergiebt dicken, braungelben Eiter.

Mikroskopisch handelt es sich um nekrotisches Lebergewebe.

Am 25. 1. werden in Chloroformnarkose die 10. und 11. Rippe rechts in der Gegend der hinteren Axillarlinie resecirt. Es entleert sich ca. $^1/_2$ Liter dicken, grüngelben, mit bräunlichen Fetzen vermischten Eiters aus einer faustgrossen, von bräunlichen Massen begrenzten, mit der Pleurahöhle nicht communicirenden Abscesshöhle. Lunge nirgends fühlbar. Die entfernten Massen bestehen aus nekrotischen Leberzellen, Hämatoidinkrystallen und Fettkrystallen.

Am 26. 1. Auftreten von Icterus. Das Aussehen wird verfallen, der Puls klein, frequent. Im Abdomen keine Dämpfung. Unter zunehmender Schwäche erfolgt am 28. 1. der Exitus.

Sectionsbefund: Am oberen Umfang des rechten Leberlappens, welcher hier mit dem Zwerchfell adhärent ist, findet sich eine buchtige, faustgrosse, mit fetzigen Bröckeln ausgekleidete Höhle. Durch eine fingerdicke Oeffnung im Zwerchfell communicirt dieselbe mit einer faustgrossen, abgeschlossenen Abscesshöhle der Pleura. Im Abdomen 150 ccm dunklen Blutes. Milz vergrössert. Traumatischer Leberabscess mit partieller Lebernekrose.

1895.

21. F. A., 21 Jahre alt, Schmied. — Hufschlag gegen das Abdomen. Bewusstlosigkeit.

Spitaleintritt bald nach der Verletzung.

Status: Gesicht sehr blass. Abdomen schlaff, nicht aufgetrieben. Leberdämpfung normal. Nabelgegend druckempfindlich. Temperatur normal, Puls 60, kräftig.

Therapie: Eisbeutel. Heilung innerhalb 8 Tagen.

1896.

22. L. J., 18 Jahre alt, Magd. — Fall und Aufschlagen des Abdomens auf einer Holzwelle. Schmerzen im Leibe.

Spitaleintritt 5 Stunden nach der Verletzung.

Status: Aussehen gut. Haut der rechten Unterbauchgegend bläulich verfärbt. Abdomen hier druckempfindlich. Heilung innerhalb 9 Tagen.

1897.

27. H. E., 58 Jahre alt, Maurer. — Schlag durch einen eisernen Hebel gegen die Oberbauchgegend. Patient fiel rücklings um, konnte aber wieder gehen. Schmerzen im Bauch; kein Erbrechen. Urin kann spontan gelassen werden.

Spitaleintritt $5^1/_2$ Stunden nach der Verletzung.

Status: Schwächlicher Mann. Temp. 39,1, Puls 105. Auf der rechten Lunge hinten unten viele Rasseln, ohne Dämpfung.

Abdomen stark gespannt, nicht aufgetrieben. Druckempfindlichkeit findet sich besonders in den Leistengegenden, wo die Bauchwand dünn, die Leistenringe weit und empfindlich sind, ferner in der Blasen- und Oberbauchgegend. Urin hell. Stuhl und Winde angehalten. Die Temperatursteigerung wird der Lungenaffection zugeschrieben.

Folgenden Tags ist die Temperatur 38,0 bis 38,5, der Puls 100 bis 120. In der Nacht, ca. 30 Stunden post trauma fällt die Temperatur auf 37,5, während der Puls stetig ansteigt, klein wird. Das Allgemeinbefinden verschlechtert sich, Patient sieht verfallen aus, und bei zunehmender Auftreibung des Leibes tritt, 39 Stunden post trauma Exitus ein.

Sectionsbefund: Im Abdomen Gas und kothig stinkende Flüssigkeit. Ueberall Fibrinverklebungen und -beläge. Am untern Ende des Ileum findet sich eine 4 mm grosse Perforation am convexen Theil des Darms. Hypostase der Lunge.

24. B. A., 34 Jahre alt, Fahrknecht. Deichselschlag quer über das Abdomen. Sehr heftige Schmerzen, so dass das Gehen fast unmöglich wurde. Später getrunkenes Wasser wurde sofort erbrochen. Die Schmerzen dauerten an, Auftreibung des Leibes, wiederholtes Erbrechen. Urin- und Windverhaltung traten ein.

Spitaleintritt 12 Stunden nach der Verletzung.

Status: Kräftiger, collabirt aussehender Mann. Temperatur 34,9, Puls 144, kaum fühlbar.

Abdomen aufgetrieben, gespannt, diffus druckempfindlich. Seitliche Bauchpartien mit gedämpftem Schall. Leberdämpfung reicht von der 5. Rippe bis 3 Querfinger oberhalb des Rippenbogens. Der Puls wird schwächer, die Athmung angestrengt, schnappend.

Exitus 14 Stunden nach der Verletzung.

Sectionsbefund: Im Abdomen Gas nebst trüber, brauner, fäculenter Flüssigkeit. Auf der Serosa massenhaft streifenförmige Blutungen nebst Fibrinverklebungen. Jejunum fast vollständig vom Duodenum abgerissen und entleert Darminhalt.

25. J. J., 33 Jahre alt, Droschkenkutscher. Hufschlag gegen die Nabelgegend. Heftige Schmerzen und Brechreiz; einmal Erbrechen. Gehen noch möglich.

Spitaleintritt $2^1/_2$ Stunden nach der Verletzung.

Status: Kräftiger Mann, leicht collabirt aussehend. Temperatur 37,2, Puls 81, ziemlich klein.

Abdomen nicht aufgetrieben, weich, nicht druckempfindlich. Patient giebt in der Nabelgegend drückende Schmerzen an. Schall in dieser Gegend leicht gedämpft. Leberdämpfung bis 1 Querfinger oberhalb des Rippenbogens.

Patient erholt sich, sieht besser aus. Gegen Abend stellt sich Brechreiz ein. Temperatur 38,5, Puls 106. Urin wird spontan gelassen. Nachts steigt der Puls plötzlich auf 150. Beständiger Brechreiz. Schmerzen im Abdomen. Druckempfindlichkeit und Spannung des Leibes. Wiederholtes Erbrechen. Zunahme der Schmerzen und des Meteorismus.

Exitus 47 Stunden nach der Verletzung.

Sectionsbefund: Im Abdomen Gas und jauchige Flüssigkeit nebst Fibrinbelägen. Im untern Theil des Ileum liegen zwei 9 cm von einander abstehende Perforationen mit prolabirter gewulsteter Schleimhaut.

26. Ch. G., 21 Jahre alt, Handlanger. Fall und Aufschlagen des Abdomens auf Baumaterial. Schmerzen im Leib.

Spitaleintritt sofort nach der Verletzung.

Status: Gutes Aussehen. Temperatur und Puls normal. Nabelgegend druckempfindlich. Objectiv nichts Abnormes nachweisbar. Heilung.

1898.

27. V. G., 29 Jahre alt, Maurer. Schlag auf den Bauch durch einen herabfallenden Balken. Heftige Schmerzen in der Nabelgegend.

Spitaleintritt am 4. Tage nach der Verletzung.

Status: Aussehen gut. Temperatur und Puls normal. Abdomen nicht aufgetrieben, weich. Nabelgegend und linkes Hypochondrium druckempfindlich. Heilung innerhalb 4 Tagen.

28. W. L., 31 Jahre alt, Maurer, stiess beim Tragen einer Last mit dem Bauch gegen einen Balken, knickte sofort zusammen. Athemnoth. Uebelkeit. Schmerzen in der Lebergegend.

Spitaleintritt sofort nach der Verletzung.

Status: Gesichtsausdruck leidend. Geringe Dyspnoe. Temp. und Puls normal. Abdomen ohne Abnormitäten. Lebergegend schon bei leisem Druck schmerzhaft. Bei Bettlage keine Schmerzen.

Therapie: Priesnitz. Heilung innerhalb 2 Tagen.

1899.

29. B. F., 27 Jahre alt, Fuhrmann, wurde zuerst von den Rädern eines Wagens vorwärts geschoben, dann in der Blasengegend durch dieselben überfahren. Schmerzen im Bauch. In der Nacht heftiges Erbrechen, Auftreibung des Leibes.

Spitaleintritt 19 Stunden nach der Verletzung.

Status: Blasser cyanotisch und verfallen aussehender, sehr unruhiger Mann. Puls an der Radialis unfühlbar. Respiration beschleunigt, stöhnend. Abdomen wenig aufgetrieben, in den untern Partien stark druckempfindlich. Leberdämpfung vorhanden. Urindrang mit Unmöglichkeit spontaner Urinentleerung.

Diagnose: Perforationsperitonitis. Von einem operativem Eingriff wird wegen des schlechten Zustandes abgesehen.

Exitus 21 Stunden nach der Verletzung.

Sectionsbefund: Peritonitis serofibrinosa mit Gas im Abdomen. 2–3 cm von der Radix mesenterii entfernt ist das Jejunum quer abgerissen und ein ca. 7 cm langer Riss geht ins Mesenterium hinein. Im Fundus der Harnblase findet sich ein zackiger Riss.

30. H. F., 17 Jahre alt, Packer, stiess mit dem Velo gegen einen Tramwagen und schlug mit der Oberbauchgegend gegen die Balancirstange des Rades. Athmung gehemmt, Gehen kaum möglich.

Spitaleintritt 1 Stunde nach der Verletzung.

Status: Gesichtsausdruck collabirt. Farbe blass. Grosse Apathie. Temp. afebril, Puls 60.

Abdomen flach, weich, ohne Percussionsanomalien. Epigastrium stark druckempfindlich, ebenso die Gegend der untern Dorsalwirbel.

Angesichts des intensiven Traumas und der dadurch entstandenen schweren Allgemeinstörung wird eine Probelaparotomie stark erwogen, dann aber wegen Abwesenheit jedes objectiven Befundes, besonders der Spannung der Bauchdecken davon Abstand genommen.

Folgenden Tages tritt Besserung ein, und die Heilung erfolgt innerhalb 6 Tagen.

31. R. J., 36 Jahre alt, Tagelöhner. Fall vom Dach, aus einer Höhe von 7 Metern. Sofortige Bewusstlosigkeit.

Spitaleintritt sofort nach der Verletzung.

Status: Delirirender, benommener Mann. Temp. 36,5, Puls 126, regelmässig. Herz und Lungen ohne Abnormitäten. Suffusion des rechten Augenlides. Quetschwunde an der Stirn und an der Jochbeingegend.

Abdomen weich, diffus druckempfindlich, nicht aufgetrieben, ohne Dämpfungsbezirke.

Leberdämpfung verkleinert. Urin hell. Lendenwirbelsäule schmerzhaft, ohne Deformität.

Bewusstlosigkeit hält an, Temp. 37,6, Puls 150, Cheyne-Stokes'sches Athmen. Incontinentia urinae. Am 2. Tage Unruhe, Auftreibung des Leibes.

Am 3. Tage Facies hippocratica, Temp. 38,6, Puls 170. Exitus.

Wegen des schlechten Zustandes (Wirbelfractur etc.) wurde am 1. Tage keine Operation vorgenommen uud auch am 2. Tage trotz gestellter

Diagnose: Peritonitis durch Darmperforation

nicht mehr operirt.

Sectionsbefund: Abgesackter, eitriger Abscess in der rechten unteren Bauchgegend.

Diffuse fibrinös hämorrhagische Peritonitis.

Darmriss im Ileum, 2,30 cm oberhalb der Valvula Bauhini. Fractur des ersten Lendenwirbels und mehrerer Rippen. Haemothorax dexter. Hämorrhagien in die Fettkapsel der Nieren. Blutung in die Pia mater.

1900.

32. E. J., 18 Jahre alt, Zimmermann. Sturz vom 5 m hohem Gerüst.

Spitaleintritt sofort nach der Verletzung.

Status: Gutes Aussehen. Temp. afebril, Puls 90. Abdomen nicht aufgetrieben, nicht gespannt. Rechtes Hypochondrium und Regio ileo-coecalis druckempfindlich. Urin klar.

Lendengegend bleibt etwas druckempfindlich. Am 3. Tage ganz leichter Ikterus.

Heilung innerhalb 8 Tagen.

1901.

33. Mädchen B. H., 14 Jahre alt. Fall mit der linken Seite voran auf einen eisernen T-Balken. Schmerzen im Leib linkerseits, besonders beim Athmen. Kein Fieber. Bettruhe zu Hause während 2 Tagen.

Spitaleintritt am 3. Tag nach der Verletzung.

Status: Aengstlicher Gesichtsausdruck. Temp. afebril, Puls 100. Athmung oberflächlich, leise stöhnend. Haut über der linken Brust- und Bauchseite mit streifigen Suffusionen, druckempfindlich. Leib etwas aufgetrieben, ziemlich gespannt, und im linken Hypochondrium druckempfindlich.

Andern Tags Besserung. Heilung innerhalb 10 Tagen.

B. Fälle, die operirt wurden.

1895.

34. R. L., 47 Jahre alt, Fuhrmann. Deichselschlag in die Magengegend. Starke Leibschmerzen, kein Erbrechen.

Spitaleintritt $2^1/_2$ Stunden nach der Verletzung.

Status: Leidender Gesichtsausdruck. Temp. afebril, Puls 72. Abdomen stark eingezogen, bretthart, gespannt, äusserst druckempfindlich. Leberdämpfung fehlt. Von Seiten des Harnapparates keine Störungen.

Da eine Verletzung des Verdauungstractus angenommen wird, wird sofort zur Operation geschritten.

Chloroformnarkose. Laparotomie. Medianschnitt. Aus der Peritonealhöhle entweicht Gas, und von der Magengegend her entleert sich Blut. Im Magen findet sich, ca. 4 cm vom Pylorus entfernt, ein ca. 7 cm langer Riss, aus welchem sich Mageninhalt in die Bauchhöhle entleerte. Naht des Risses in 3 Etagen. Zeichen von Peritonitis fehlen. Ausspülung und Austupfen der Bauchhöhle. Naht der Bauchdecken.

Puls klein, 74. Subcutane Kochsalzinfusionen und Campherinjectionen ohne Besserung für das schlechte Befinden. Kein Fieber; Auftreibung des Leibes, Beschleunigung der Athmung. Puls klein, frequent.

Exitus 4 Tage nach der Operation.

Sectionsbefund: Peritonitis und retroperitoneale Eiterung, aus-

gehend von einer Verletzung der Pars descendens duodeni. Magennaht hält gut. Das Duodenum ist nicht vollständig perforirt, sondern die Darmwand und ein handtellergrosses Stück des angrenzenden Mesenteriums sind in ein erweichtes, fetziges Gewebe verwandelt. Därme und Netz fibrinös belegt. Im kleinen Becken ca. 50 ccm Eiter. Hypostatische Pneumonie.

35. Sch. U., 51 Jahre alt, Knecht. Hornstoss durch eine Kuh gegen den Bauch. Heftige Schmerzen, viermal Erbrechen.

Spitaleintritt $15^1/_2$ Stunden nach der Verletzung.

Status: Gesicht fahl, blass. Puls 120, klein. Kein Fieber. Abdomen wenig aufgetrieben, nicht gespannt, aber druckempfindlich.

Leberdämpfung sehr schmal.

Diagnose: Darmperforation, beginnende Peritonitis. Sofortige Operation in Aethernarkose.

Laparotomie mit Medianschnitt. Aus der Bauchhöhle fliesst viel grüngelbe, trübe, nicht übelriechende Flüssigkeit. Därme durch Fibrinbeläge verklebt. An einer Ileumschlinge ist eine zackige, bohnengrosse Oeffnung, an deren Convexität, aus welcher sich Koth entleert. Naht der Perforation. Spülung des Abdomens. Einlegen einer Jodoformgazemèche. Naht der Bauchdecken.

Die bacteriologische Untersuchung des Exsudats ergiebt: Bacterium coli, Staphylococcus aureus, Hefen und grosse Kokken. Pat. erholt sich nicht, stirbt 48 Stunden nach der Verletzung.

Sectionsbefund: Allgemeine Peritonitis. Darmnaht hält gut.

1896.

36. M. J., 6 Jahre alter Knabe, wurde von einem schweren Holzfuhrwerk überfahren. Das Rad ging quer über den Bauch. Schwerer Shock. Spitaleintritt 3 Stunden nach der Verletzung.

Status: Pat. zeigt die Symptome eines schweren Shocks, ist aber nicht bewusstlos. Puls sehr klein, frequent. In der Lendengegend eine Schürfwunde. Abdomen wenig aufgetrieben, diffus druckempfindlich; am intensivsten in der Gegend rechts vom Nabel. Leberdämpfung fehlt. Dämpfung in der Fossa iliaca dextra,

Diagnose: Darmverletzung. Sofort Laparotomie in Aethernarkose. Schnitt am äussern Rand des Musculus rectus. Aus der Fossa iliaca entleert sich Blut. Ileum circulär vom Coecum abgerissen, ebenso der Appendix an seiner Einmündungsstelle ins Coecum total abgerissen. Wundränder zackig. Entfernung des Wurmfortsatzes. Naht der offenen Darmstellen in 3 Etagen. Anlegung einer seitlichen Anastomose zwischen Ileum und Coecum. Spülung der Bauchhöhle. Naht der Bauchdecken. Pat. erholt sich nicht. Exitus 6 Stunden nach der Operation.

Sectionsbefund: Im Abdomen wenige Tropfen blutiger Flüssigkeit; keine Peritonitis. Darmnähte halten. Kleiner Riss im rechten Leberlappen. Haemorrhagie im Musculus ileopsoas rechts und im retroperitonealen Zellgewebe. Abbruch des Processus transversus des 2. Lendenwirbels.

37. V. S., 32 Jahre alt, Knecht. Deichselstoss in die rechte Unterbauchgegend. Pat. fiel zu Boden, konnte später aber wieder gehen. Während der Nacht trat häufiges Erbrechen galliger Flüssigkeit ein. Urin wurde spontan gelassen. Spitaleintritt 18 Stunden nach der Verletzung.

Status: Kräftiger Mann. Temp. 37,6, Puls 120. Zunge feucht. Abdomen kaum aufgetrieben, ohne äussere Verletzungen. Schall überall tympanitisch. Leberdämpfung normal. Der Leib ist wenig gespannt, diffus druckempfindlich, besonders intensiv in der rechten Unterbauchgegend. Ausheberung des Magens ergiebt galligen Inhalt.

Diagnose: Perforationsperitonitis. Operation 22 Stunden post trauma. Aethernarkose. Laparotomie mit Medianschnitt. Es entleert sich viel dünne, eitrige, nicht übelriechende Flüssigkeit. Die Därme sind geröthet, fibrinös belegt, das Colon ist contrahirt. Ueberall Fibrinauflagerungen. Rechts unten im Becken liegt eine perforirte Ileumschlinge. Die Mucosa ist prolabirt und aus der bleistiftdicken Oeffnung entleert sich Koth. Naht der Perforation in 3 Etagen. Spülung der Abdominalhöhle mit physiologischer Kochsalzlösung. Naht der Bauchdecken.

Bei der bacteriologischen Untersuchung des Exsudats finden sich: Bacterium coli, Staphylococcus pyogenes aureus et albus. Nach der Operation bleibt der Puls frequent, wird klein. Die Haut ist kühl. Tympanitis. Exitus 60 Stunden nach der Verletzung.

Sectionsbefund: Eitrig fibrinöse Peritonitis. Darmnaht hält. Am Ileum eine 5 frcs. Stück grosse, blaurothe, sugillirte Stelle, verbunden mit queren Einrissen der Mucosa. Einige gleiche Stellen am Jejunum.

38. R. A., 37 Jahre alt, Maurer. Schlag durch eine fallende eiserne Röhre gegen die linke Unterbauchgegend und gegen eine ausgetretene linksseitige Leistenhernie. Heftige Schmerzen im Bauch. Gehen noch möglich. Die als incarcerirt taxirte Hernie konnte zu Hause vom Arzt leicht reponirt werden. Stuhl- und Windverhaltung, Aufstossen. Folgenden Tags trat der Bruch wieder aus. Spitaleintritt mit der Diagnose: Hernia incarcerata, 40 Stunden nach der Verletzung.

Status: Verfallenes Aussehen, Puls 150. Abdomen ziemlich stark aufgetrieben, wenig gespannt, empfindlich. In der linken Leistengegend eine nussgrosse, schlaffe, wenig empfindliche, nicht reponible Geschwulst.

Diagnose: Darmperforation im Bruchsack. Sofortige Operation. Aethernarkose. Schnitt zur Herniotomie. Aus dem Bruchsack fliesst serös eitrige Flüssigkeit. Bruchinhalt fehlt. Aus der Bruchpforte entleert sich von der Bauchhöhle her dünner, stinkender Eiter. Verlängerung des Schnittes nach oben. Im Abdomen reichlicher, fäculent riechender Eiter und grosse diphtherieartige Beläge der Därme und des Netzes. Am Ileum eine bohnengrosse Perforation, aus der sich Koth entleert. Resection eines 5 cm langen Darmstückes und circuläre Naht in 3 Etagen. Resection des belegten Netzstückes. Spülung des Abdomens. Einlegen einer Jodoformgazemèche. Naht der Bauchdecken. Puls 130, Temp. 37,6. Verschlechterung des Pulses, kalter Schweiss. Exitus 56 Stunden nach der Verletzung.

Die bacteriologische Untersuchung des Exsudats ergiebt: Bacterium coli, Proteus vulgaris, Streptococcus longus, Sarcinen.

Sectionsbefund: Peritonitis fibrinosa. Vernähte Perforation des Ileum 60 cm oberhalb der Valvula Bauhini. Am Jejunum eine unvollständige Rissstelle der Mucosa, der auf der Serosa ein fibrinöser Belag entspricht.

39. M. M., 33 Jahre alt, Näherin. Fall und Aufschlagen der linken Bauchseite gegen die Kante eines Waschzubers. Kurze Bewusstlosigkeit, nachher heftige Schmerzen. Nachts mehrmals Aufstossen und Erbrechen. Im Unterleib starke Schmerzen. Spitaleintritt 24 Stunden nach der Verletzung.

Status: Haut blass, anämisch. Puls 150, sehr klein. Athmung frequent, Zunge trocken. Abdomen mässig aufgetrieben, wenig gespannt, im Allgemeinen wenig druckempfindlich. Leberdämpfung fehlt. Ueber der linken Bauchseite eine bis zum Rippenbogen reichende Dämpfung mit Druckempfindung in diesem Bereiche, Fractur der X. und XI. Rippe in der Gegend der hinteren Axillarlinie.

Diagnose: Milzruptur, intraabdominelle Blutung.

Sofortige Operation in Aethernarkose. Schnitt in der hintern Axillarlinie vom Rippenbogen bis zum Darmbeinkamm, welcher später im obern Wundwinkel in horizontaler Richtung bis zur Medianlinie weiter geführt wird. Im Abdomen viel coagulirtes Blut. Milz in 2 Partien getrennt, welche 3 cm von einander abstehen. Totalexstirpation der Milz. Spülung der Bauchhöhle. Naht der Bauchdecken. Puls kaum fühlbar. Kochsalzinfusionen, Campherinjectionen. Vorübergehende Erholung. Exitus 12 Stunden nach der Operation.

Sectionsbefund: Allgemeine Anämie. Keine neue Blutung. Die grosse Milz war 350 g schwer und stellte sich als leukämische Milz heraus.

1897.

40. J. J., 57 Jahre alt, Erdarbeiter, fiel zu Boden und erlitt durch die herabfallende Deichsel eines umkippenden Schnappkarrens einen Schlag rechterseits auf die Pelotte des Bruchbandes. Doppelseitiger freier Leistenbruch existirt seit 20 Jahren. Heftige Schmerzen in der rechten Unterbauchgegend. Gehen unmöglich.

Spitaleintritt 2 Stunden nach der Verletzung.

Status: Kräftiger Mann, Aussehen collabirt. Temp. 35,8, Puls 52. Abdomen nicht aufgetrieben, weich, ohne Dämpfungsbezirke. Unterbauchgegend druckempfindlich. Rechts eine hühnereigrosse, reponible Leistenhernie. Urin normal. Einmal Erbrechen.

Es wird in Folge Vermuthung einer Verletzung des Darmes alles zur Laparotomie vorbereitet; weil sich aber Patient sichtlich erholt, wieder zugewartet. Abends Temp. 36,9, Puls 58. Patient schläft Nachts, fühlt sich Morgens wieder wohler, liest. Abdomen weniger empfindlich. Am 2. Tag Puls und Temp. normal. Im Verlauf des Nachmittags krampfartige Schmerzen im Leib, Stuhl und Winde beständig angehalten. Abdomen mehr

aufgetrieben, gespannt. Leberdämpfung verschmälert. Temp. 37,7. Puls 90. Beide Hernien drängen sich nach ausgeführter Reposition sofort wieder vor.

Diagnose: Peritonitis nach Darmperforation. Operation in Aethernarkose, 29 Stunden nach der Verletzung. Herniotomie rechts. Aus dem Bruchsack fliesst mit Speiseresten vermischte serös-eitrige, nicht übelriechende Flüssigkeit.

Verlängerung des Schnittes nach oben. Darmschlingen injicirt, fibrinös belegt. Am Ileum eine linsengrosse Perforation, die durch Etagennaht geschlossen wird.

Medianschnitt behufs Auswaschung der Bauchhöhle. Aus dem Abdomen entleert sich leicht übelriechende serös-eitrige Flüssigkeit. Därme überall mit Fibrinbelägen. Spülung mit Kochsalzlösung. Tamponade. Naht. Am folgenden Tag häufiges Erbrechen von Darminhalt. Hochgradige Tympanitis. Collaps. Exitus 64 Stunden nach der Verletzung.

Sectionsbefund: Serofibrinöse Peritonitis. Genähte Perforation im untern Theil des Ileum. Ileum und Mesenterium mit mehreren Sugiliationen und Serosarissen.

Die bacteriologische Untersuchung des bei der Operation entnommenen Exsudats ergiebt: Bacterium coli, Staphylococcus albus et citreus, grosse Coccen, Hefen.

1899.

41. Sch. S., 39 Jahre alt, Gasarbeiter.

Einpressung der Bauchgegend zwischen zwei Wagen. Patient fiel um, war athemlos, hatte heftige Schmerzen im Unterleib. Spitaleintritt sofort nach der Verletzung.

Status: Kräftiger, collabirt aussehender Mann. Temp. subnormal. Puls 50. Abdomen nicht aufgetrieben, ziemlich weich, stark druckempfindlich, ohne Dämpfungsanomalien. Angesichts der Schwere der Verletzung und der Intensität des Collapses wird eine innere Verletzung diagnosticirt und in Aethernarkose sofort die Laparotomie ausgeführt, ca. 2 Stunden nach der Verletzung. Medianschnitt. Im Peritonealsack flüssiges und coagulirtes Blut. An der Unterfläche der Leber zwischen medialem Rand des rechten Leberlappens und Ligamentum hepatoduodenale findet sich ein 4 cm langer blutender Riss. Naht desselben. Patient erholt sich bei normalem Wundverlauf nur langsam (traumatische Hysterie).

42. St. J., 22 Jahre alt, Manöverist. — Einpressung in der Bauchgegend zwischen 2 aufeinander stossende Eisenbahnwagen. Patient fiel zu Boden, hatte heftige Leibschmerzen. Gehen ohne Stütze unmöglich. Keine Ohnmacht, kein Erbrechen.

Spitaleintritt 2 Stunden nach der Verletzung.

Status: Kräftiger Mann. Gesicht blass. Temp. 37,2. Puls 82. Abdomen nicht aufgetrieben, aber gespannt, mit einer zwischen Mittellinie und Ileocoecalgegend localisirten intensiven Druckempfindlichkeit, bei deren Betastung sich die Spannung der Bauchwand noch vergrössert. Während der Nacht ruhiger Schlaf. Andern Tags heftige Leibschmerzen. Temp. 38,1,

Puls 102, kräftig, Respiration 30 bis 40. Abdomen ziemlich aufgetrieben, druckempfindlich. Stuhl und Winde angehalten.

Da eine innere Verletzung vermuthet wird, so wird 12 Stunden nach der Verletzung in Aethernarkose die Laparotomie ausgeführt. Medianschnitt. Im Abdomen nichts Abnormes. Darm theils stark contrahirt, theils lufthaltig. Unterhalb des Musculus rectus gegen die Unterbauchgegend zu eine mit dunklem, flüssigem Blut gefüllte Tasche, ein Haematom der Bauchwand. Rascher Heilungsverlauf.

43. D. R., 52 Jahre alt, Küfer, mit freier, durch ein Band angeblich gut reponirt bleibender Leistenhernie. Bei einer schweren Arbeit fühlte Patient, dass die Hernie sich plötzlich unter dem Bruchbande hervordrängte und sofort wieder zurückwich. Heftige Leibschmerzen, begleitet von öfterem Brechen schleimiger Massen. Stuhl angehalten.

Die Anamnese ist hier etwas unklar, da die Art der Arbeit nicht angegeben ist, und da es doch denkbar wäre, dass Patient einen Stoss gegen die Hernie erhalten hätte und vielleicht wegen Betrunkensein sich dessen nicht mehr entsonnen hätte. Weil aber eine typische Contusion des Darms vorlag, nehmen wir den Fall hinzu; und auch Petry (22) hat eine plötzliche energische Wirkung der Bauchpresse schon als Moment für eine subcutane Darmruptur aufgeführt.

Spitaleintritt $2^1/_2$ Tage nach der Verletzung.

Status: Habitus potatorius. Kein Fieber, Puls 114. Zunge belegt, feucht.

Abdomen aufgetrieben, stark gespannt, Schall überall tympanitisch. Ileocoecalgegend stark druckempfindlich. Leberdämpfung verschmälert. Erbrechen galliger Massen.

Diagnose: Ileus.

Sofortige Laparotomie in Aethernarkose. Schnitt in der Ileocoecalgegend. Im Abdomen dünner, geruchloser, mit Fibrinflocken vermischter Eiter. Sichtbare Darmschlingen mit Fibrinbelägen und bilden eine ringsum durch Verklebungen abgeschlossene Abscesshöhle. Spülung. Tamponade.

Diagnose: Perityphlitischer Abscess.

Auftreibung des Leibes bleibt bestehen, Puls frequent, klein. Temperatur afebril. Unstillbares Erbrechen. Stuhl und Winde angehalten. Patient delirirt, sieht verfallen aus. Exitus 2 Tage nach der Operation.

Sectionsbefund: Peritonitis fibrinosa in der rechten untern Bauchgegend und im Becken. 25 cm oberhalb der Valvula Bauhini in der Convexität des Ileum eine 1 Cts.-Stück grosse, runde, mit stumpfen Rändern begrenzte, durch Fibrin verklebte Perforation mit diffus blaurother Verfärbung der anliegenden Darmschleimhaut.

44. F. E., 15 Jahre alt, Handlanger, wurde von einem beladenen Steinwagen überfahren.

Spitaleintritt sofort nach der Verletzung.

Status: Collabirtes Aussehen. Kein Radialpuls. Abdomen nicht aufgetrieben, nicht gespannt, aber stark druckempfindlich. Ueber dem linken Rippenbogen eine Hautabschürfung. In den abhängigen Partien relative

Dämpfung. Leberdämpfung vorhanden. Mehrmals Erbrechen. Starke Unruhe.

Diagnose: Innere Blutung.

Kochsalzinfusion. Aethernarkose und Laparotomie 2 Stunden nach der Verletzung. Medianschnitt. Im Abdomen dunkles Blut. Darm unverletzt. Unterfläche der Milz mit kleinem, nicht mehr blutendem Riss. Naht desselben. Kochsalzinfusionen. — Heilung.

45. W. J., 26 Jahre alt, Schreiner, wurde durch die Kante eines von der Circularsäge abspringenden Brettes gegen das Abdomen getroffen. Heftige Schmerzen. Ohnmacht. Nach Erholung ging Patient zu Fuss nach Hause. Es stellte sich Brechreiz ein.

Spitaleintritt 2 Stunden nach der Verletzung.

Status: Gutes Aussehen. Kein Fieber, Puls 96, regelmässig. Viel Brechreiz. Abdomen hart, gespannt, sehr druckempfindlich. In den untern Partien bis 3 Querfinger oberhalb der Symphyse Dämpfung. Urin wird spontan entleert.

Auf Grund der brettharten Spannung des Abdomens, des Brechreizes und der Dämpfung wird eine innere Verletzung angenommen.

Laparotomie in Aethernarkose 3 Stunden nach der Verletzung. Im Abdomen trübe, mit Fibrinflocken vermischte Flüssigkeit. Darmschlingen fibrinös verklebt, stark injicirt. Ein Meter oberhalb der Valvula Bauhini ein 1 cm langer Riss im Ileum, aus welchem Darminhalt austritt. Naht in 3 Etagen. Spülung des Abdomens. Einlegen einer Jodoformgazemèche. Naht der Bauchdecken. — Gute Heilung.

Die bakteriologische Untersuchung des Exsudates ergiebt: Bakterium coli, Streptokokken, grosse Kokken, Mikrococcus tetragenus, Hefen.

1900.

46. B. A., 45 Jahre alt, Taglöhner, wurde von einem Baumstamm beim Abladen gegen das Epigastrium getroffen und zu Boden geworfen. Gefühl von Spannung im Leibe. Brechreiz und Brechen.

Spitaleintritt sofort nach der Verletzung.

Status: Sehr blasse Farbe, Haut kühl. Aussehen collabirt, Puls 80, klein. Temperatur normal. Abdomen leicht aufgetrieben, bretthart, gespannt, druckempfindlich. In den linken abhängigen Partien relative Dämpfung. Mehrmaliges Erbrechen.

Diagnose: Innere Blutung.

Laparotomie in Aethernarkose $1^1/_2$ Stunden nach der Verletzung mit gleichzeitiger Application von Kochsalzinfusionen. Medianschnitt. Im Abdomen ca. 1 Liter theils hellrothen flüssigen, theils coagulirten Blutes. Am Darm keine Verletzungen. Leber unverletzt. Milz an ihrer Aussenfläche mit einem zerfetzten Riss. Naht desselben gelingt nicht, daher Verschorfung mit dem Paquelin und Tamponade. Jodoformgazemèche. Naht der Bauchwunde.

Analeptica, Kochsalzinfusion. Patient erholt sich. Am 2. Tag setzt eine

Pneumonie ein (Aetherpneumonie), welcher der Patient am 5. Tage post operationem erliegt.

Sectionsbefund: Hämorrhagie im Musculus rectus abdominis sin. In der Milzgegend eine frische adhäsive Peritonitis. Retroperitoneales Hämatom links. Bronchopneumonie und Lungenabscess links.

1901.

47. T. V., 37 Jahre alt, Färber. Am 26. Februar Morgens Stoss durch eine Deichsel gegen die linke Bauchseite. Leibschmerzen. Unmöglichkeit zu Gehen, kein Erbrechen. Wurde nach Hause transportirt, hatte noch Stuhlgang, erbrach nie. Wegen anhaltender Bauchschmerzen Spitaleintritt am 27. Februar.

Status: Gutes Aussehen. Puls 86, kräftig, regelmässig. Urinentleerung spontan, ohne Schmerzen. Diffuse Bronchitis.

Abdomen leicht aufgetrieben, weich und überall eindrückbar, ohne bedeutende Druckempfindlichkeit. Kein Brechen.

Diagnose: Bauchcontusion ohne innere Verletzung. Trotzdem das Trauma ein schweres war, verführte das gute Befinden und die Abwesenheit der für eine Eingeweideverletzung sprechenden Symptome zum Zuwarten.

Abends Temp. 37,8, Puls 86, kein Brechen. 28. 2. Morgens subjectives Befinden noch besser. Bauchschmerzen noch vorhanden. Temp. 38,3 (wurde der Bronchitis zugeschrieben), Puls 82. Abends 7 Uhr nach dem ersten Milchgenuss Erbrechen, welches später einen heftigen Charakter bekommt. Leib mehr aufgetrieben und allgemein druckempfindlich. Da diese Symptome auf eine Peritonitis hindeuten, wird zur Operation geschritten.

Laparotomie in Chloroformnarkose 64 Stunden nach der Verletzung. Diffuse Peritonitis mit dicken, zäh haftenden Belägen auf allen Därmen. Ileum überall stark aufgetrieben, vollständig gelähmt. In der linken Fossa iliaca (Stelle der Einwirkung des Traumas) findet sich im Ileum ein $^1/_2$ cm langer Riss mit prolabirter Mucosa, aus dem sich bei Druck reichlich Koth entleert. Naht des Risses. Abspülen der Därme mit Kochsalzlösung. Möglichst ausgiebige Entleerung des mächtig gestauten Darminhaltes durch eine an einer anderen Stelle angelegte kleine Incision, die sofort wieder vernäht wird. Ausgiebige Drainage der Bauchhöhle mit Gazemèchen.

1. 3. Befinden subjectiv besser. Temp. Abends 37,3, Puls 108. Abdomen nicht druckempfindlich.

2. 3. Urin wird spontan entleert. Zunge feucht. Abends heftiges Erbrechen. Puls frequent, schwach. Kochsalzinfusionen, Digitalis, Kampher.

Exitus 3. 3. Morgens 7 Uhr.

Sectionsbefund: Diffuse fibrinöse Peritonitis. Darmschlingen sehr ausgedehnt. In der Nähe des vernähten Risses im Ileum an mehreren Stellen Sugillationen der Darmwand. Kleines retroperitoneales Hämatom in der Nähe des Pankreasschwanzes.

48. St. L., 25 Jahre alt, Landwirth. — Hufschlag gegen das Abdomen. Athemnoth und intensiver Bauchschmerz. Patient musste zu Bett

getragen werden. Im Verlaufe des Vormittags spontane Miction. Nachmittags zweimal Erbrechen, später Aufstossen. Stuhl und Winde angehalten. Nach längerem Transport auf einem primitiven Fuhrwerk Spitaleintritt 19 Stdn. nach der Verletzung.

Status: Blasse Farbe, collabirtes Aussehen. Temp. 38,0, Puls 130, schwach. Abdomen ohne äussere Verletzungen, etwas aufgetrieben und gespannt, aber absolut nicht bretthart. Leib überall druckempfindlich, besonders in der Lebergegend. Ueber den abhängigen Partien überall absolute und relative Dämpfung. Lebergrenze nicht verändert.

Diagnose: Contusio abdominis, Perforatio intestini. Peritonitis.

Sofortige Operation 19 Stunden nach der Verletzung. Aethernarkose.

Laparotomie in der Mittellinie. Es entfernt sich aus der Peritonealhöhle im Strahl eine trüb sanguinolente, grauliche Flüssigkeit ohne besonderen Geruch. Der vorquellende Dünndarm überall fibrinös belegt. Am Dünndarm keine Verletzung. Das Colon ascendens zeigt in der Nähe der Flexur mehrfache ausgedehnte Sugillationen. An der Innenseite findet sich hier eine rundliche, bohnengrosse Perforationsöffnung mit zerfetzten sugillirten Rändern, aus welcher dickbreiiger Koth austritt. Naht der Stelle. Ausspülen der Peritonealhöhle. Einlegen eines dicken Drainrohrs und Herausleiten desselben in der Ileocoecalgegend. Jodoformgazeschürze nach Mikulicz. Naht der Bauchwunde. Nach der Operation Puls 125, schwach. Kochsalzinfusion, Kampherinjectionen.

Die bacteriologische Untersuchung des Peritonealexsudates ergab vorwiegend Bacterium coli, daneben Streptococcus longus und kapseltragende Diplokokken.

Der Verlauf war ein günstiger. Die Laparotomiewunde abscedirte, schloss sich aber langsam.

Am 46. Tag nach der Verletzung trat Patient geheilt aus ohne Störungen von Seiten des Abdomens.

49. J. P., 24 Jahre alt, Zimmermann. — Fall aus einer Höhe von 7 m auf die linke Seite. Rasch zunehmende Schwäche.

Spitaleintritt sofort nach der Verletzung.

Status: Starke Anämie mit sichtlicher Verschlimmerung. Abdomen wenig gespannt, nicht hart. Linke Nierengegend druckempfindlich. Ueber der linken Bauchseite und den abhängigen Partien des Abdomens Dämpfung. Der spontan gelassene Urin enthält Blut. Linker Arm mit mehreren subcutanen Fracturen.

Diagnose: Ruptur der linken Niere.

Laparotomie 1 Stunde post trauma. In der Bauchhöhle viel flüssiges und coagulirtes Blut. Die Niere erweist sich an ihrem Peritonealüberzug als intact, und als Quelle der Blutung wird die Milz erkannt, die an ihrer Aussenfläche mehrere Risse aufweist, ebenso einen solchen am Hilus. In Folge der starken, auch auf Tamponade nicht stehenden Blutung muss die Milz exstirpirt werden. Naht der Bauchwunde. Kochsalzinfusion. Heilung nur durch einen Bauchdeckenabscess complicirt.

Es sind hier, soweit wir wissen, zum ersten Male alle Fälle von Bauchcontusionen, die während eines langen Zeitraumes (22 Jahre) in einer chirurgischen Klinik zur Beobachtung kamen, zusammengestellt ohne Rücksicht darauf, ob Eingeweideverletzungen vorlagen oder nicht.

Man könnte dabei einwerfen, dass die einfachen, nach wenig Tagen ausgeheilten Fälle ohne innere Verletzungen hätten weggelassen werden können. Dabei muss aber bemerkt werden, dass die meisten Verletzten von Aerzten hineingeschickt wurden, weil eine schwerere Verletzung auf Grund des intensiven Traumas oder der ersten als bedrohlich erscheinenden Symptome angenommen wurde und die Verantwortung häuslicher Behandlung nicht übernommen werden wollte. Bei der grossen Schwierigkeit der Diagnostik der Eingeweideverletzungen in solchen Fällen scheint es uns auch nicht unwichtig, den Verlauf und die Resultate der exspectativen und operativen Therapie aller zur Behandlung kommenden Bauchcontusionen gegen einander abzuwägen, wie dies schon für die penetrirenden Verletzungen in letzter Zeit geschehen ist. Eine Auswahl von schweren Fällen, wie sie, besonders nach günstigem Verlauf, in der Publicistik sich oft vorfindet, giebt nur ein ungenügendes Bild über Diagnose und Prognose dieser Verletzungen und gestattet nicht, prognostische Zahlen über die Erfolge bei verschiedenem ärztlichen Verhalten aufzustellen. Es wurde auch zeitlich absichtlich weit zurückgegriffen, bis in eine Zeit, wo eine primär active Intervention noch nicht in Frage kam.

An Hand unserer Beobachtungen gehen wir kurz auf die Discussionspunkte bei diesen Verletzungen ein, wobei wir besonders die Verletzungen des Intestinalcanals berücksichtigen.

Aetiologie.

Die Art der Gewalteinwirkungen, die bei den Bauchcontusionen in Betracht kommen, ist eine mannigfaltige. Am häufigsten findet sich eine den Bauch in einem relativ begrenzten Bezirk treffende Gewalt (Hufschlag, Deichselschlag, Schlag mit einem Hebel, Stoss gegen einen Balken, Einklemmung, Ueberfahrung etc.). Die Verletzungsart ist, wie wir später erörtern werden, besonders von Interesse für die Pathogenese und den pathologischen Befund.

Von den 49 Verletzten gehören nur 3 dem weiblichen Geschlechte an. Bei einem dieser Fälle (No. 39) war die Zerreissung der Milz bedingt durch die leukämische Vergrösserung derselben. In der grossen Statistik von Petry (22) finden sich unter 232 Verletzten nur 15 weibliche und zwar meistens nur solche im Kindesalter.

Zweifellos fällt der Umstand, wie schon Petry erwähnt, am meisten ins Gewicht, dass das männliche Geschlecht den Fährlichkeiten des Lebens viel mehr ausgesetzt ist. Vielleicht dürfte aber auch der Beschaffenheit der Bauchdecken ein gewisser Einfluss zuerkannt werden. Wenn wir unsere Verletzten, besonders die mit Eingeweideschädigung complicirten Fälle beobachten, so handelt es sich meist um Leute, denen ein Fettansatz in den Bauchdecken fehlt. Bei Frauen in den mittleren Jahren aber existirt meistens ein ziemlich reichliches Fettpolster, und dieses dürfte auch dazu beitragen, die tieferen Theile vor Schädigungen bewahren zu helfen. Es würde damit nebst der Bemerkung Petry's, dass weibliche Personen meist nur im Kindesalter von solchen inneren Verletzungen betroffen werden, auch die Beobachtung Eichel's (31) im Einklang stehen, der bei seinen Thierexperimenten fand, dass die Dicke der Bauchdecken (Mamma im Lactationszustand) eine Schädigung der Eingeweide verhinderte.

Nach dem Alter vertheilen sich unsere Verletzten folgendermaassen:

Alter.	Männer.	Weiber.	Total.
0— 5 Jahre	1	—	1
6—10 „	1	—	1
11—20 „	8	1	9
21—30 „	17	—	17
31—40 „	10	2	12
41—50 „	4	—	4
51—60 „	5	—	5
	46	3	49

Nimmt man nur die Gruppe von Verletzten, welche Eingeweidecomplicationen aufwiesen, so erhält man folgende Zusammenstellung:

Alter.	Männer.	Weiber.
0— 5 Jahre	—	—
6—10 „	1 (Darmverletzung)	—
11—20 „	3 (1 Darm-, 1 Milz-, 1 Leberverletzung)	—
21—30 „	8 (4 Darm-, 1 Milz-, 1 Leber-, 1 Nieren-, 1 Nieren- und Magenverletzung)	—
31—40 „	7 (6 Darm-, 1 Leberverletzung)	1 (Milzverletzung)
41—50 „	3 (1 Milz-, 2 Magenverletzungen)	—
51—60 „	5 (4 Darm-, 1 Blasenverletzung)	—
Total	27	1

Die meisten Verletzten standen also im mittleren Lebensalter. Dass das höhere Alter zu Darmperforationen prädisponirt, wie Petry anführt, kann hier wohl auch herausgelesen werden bei Vergleichung der Zahl der Verletzten und der im Verhältniss dazu stehenden Darmperforationen. Dies mag, wie Petry und Longuet (12) hervorheben, zum Theil auf einer geringeren Widerstandsfähigkeit des Darmes beruhen. Doch ist nicht ganz von der Hand zu weisen, dass infolge vermehrter Schlaffheit der Bauchdecken der Insult leichter ins Bauchinnere fortgeleitet wird.

Pathogenese und pathologische Anatomie.

Als Terminus technicus für diese Verletzungen, insofern wenigstens der Magen-Darmcanal dabei eröffnet wird, gilt immer noch der Ausdruck Ruptur. Wenn nun auch nicht bestritten werden soll, dass der Darm, wenn er mit Luft gefüllt und eventuell noch fixirt ist, thatsächlich bersten kann (Longuet [12]), so trifft dieser Entstehungsmodus für weitaus die meisten Fälle nicht zu. Eine solche Berstung ist am ehesten bei breit einwirkenden Gewalten mit Verkleinerung des ganzen Bauchvolumens zu erwarten. Die typische Darmperforation bei unsern Fällen entstand aber regelmässig durch Gewalten, die einen relativ eng begrenzten Bezirk des Bauches betrafen. Die 20 Fälle mit solcher localisirter Gewalteinwirkung betrafen:

Hufschlag 8mal (4mal lochförmige Darmperforation),

Stoss durch eine Deichsel, einen Hebel, Balken, Kante eines Brettes } 9mal (5mal lochförmige Darmperforation, 1mal Magenriss),

Hornstoss 1 mal (Darmperforation),
Stoss durch eiserne Röhre oder Deichsel gegen eine Hernie } 2 mal (2 mal Darmperforation).

In den übrigen 28 Fällen wurde das Abdomen durch breit einwirkende Gewalt betroffen.

Von 6 Fällen, deren Verletzung durch Einpressen zwischen 2 Wagen erfolgte, fanden sich 1 mal eine Leberverletzung, 1 mal Zeichen einer Magen- uud Blasenquetschung, 1 mal ein Hämatom der Bauchwand.

5 mal war Ueberfahrung quer über das Abdomen die Ursache, wobei es sich meist um schwere Fuhrwerke handelte. Bei zwei Fällen war der Darm quer abgerissen (1 mal das Ileum vom Coecum, 1 mal das Jejunum vom Duodenum), 1 mal fand sich ein Milzriss und 1 mal eine Nierenquetschung.

Die übrigen Fälle betrafen: 9 mal Fall aus der Höhe auf den Bauch, wobei 1 mal Darmperforation, 1 mal eine Milzzerreissung, 1 mal eine Nierenquetschung resultirte.

2 mal erfolgte breite Quetschung durch einen Baumstamm (Milzzerreissung) resp. durch einen Deichselschlag quer über das Abdomen (Abriss des Jejunum vom Duodenum).

In einem Fall von Quetschung des Abdomens zwischen einem hydraulischen Aufzug fand durch Zerreissung der Vena lienalis und der Leber innere Verblutung statt.

Bei einem weiteren Fall (wo der Verletzte einige Zeit vor einem Wagenrade hergeschoben wurde, ohne überfahren zu werden, kam es zu einer Leberzerreissung, während bei einem Patienten das blosse Herausdrängen einer Hernie zu einer Perforation des Ileum führte.

Kurz zusammengestellt verhalten sich bei den Contusionen die Baucheingeweide je nach der Art der Gewalteinwirkung folgendermaassen:

Circumscripte Einwirkungen der Gewalt: 20 Fälle, mit 13 lochförmigen Darmperforationen = 65 pCt. inneren Verletzungen.

Breite Einwirkungen der Gewalt: 28 Fälle, mit 15 = 53,6 pCt. inneren Verletzungen (2 mal lochförmige Darmperforation, 3 mal quere Abreissung des Darms, 2 mal Leber-, 3 mal Milz-, 2 mal Nieren-, 1 mal Magen-, 1 mal Blasenverletzung, 1 mal Verletzung grosser Gefässe).

Fall 39 wird wegen der pathologisch veränderten Milz (Leukämie) nicht eingerechnet.

Nach diesen Beobachtungen ist die Wahrscheinlichkeit einer Eingeweideverletzung grösser bei circumscript einwirkender, als bei breit einwirkener Gewalt, wie u. a. schon Angerer (44) betont hat. Beim ersteren Modus wird vorwiegend der Magendarmtractus betroffen (bei unseren Fällen exclusiv), bei breiter Quetschung mehr die grossen Bauchdrüsen, oder ein Darmtheil ist von einem fixirten Darmstück quer abgerissen oder abgequescht, während typische Perforationen selten sind.

Neben diesen Beobachtungen sprechen besonders die Befunde bei operativem Eingriff oder bei der Section dafür, dass die Perforation meist eine Folge der Quetschung ist. Die Darmöffnung ist unregelmässig begrenzt, hat eine lochförmige Gestalt, die Ränder sind sehr oft gequetscht und in der Umgebung finden sich Sugillationen in der Darmwand, wie bei den Fällen 35, 37, 40, 43, 47 und 48. Bei letzterem Fall führten sogar diese Sugillationen zur Auffindung der Perforation. Die Quetschung geschieht meistens gegen die Wirbelsäule oder eine Darmbeinschaufel, wie schon frühere Beobachter (Petry [22], Eichel [31]) beschrieben, und wie Curtis und Longuet (17, 12) auf Grund von Leichenexperimenten gefunden haben.

Von Wichtigkeit, auch in therapeutischer Beziehung ist die Beobachtung, dass, wenn genaue Notizen über diesen Punkt existiren oder wie wir selbst beobachten konnten, die Darmverletzung an der Stelle gefunden wird, wo die Gewalt localisirt einwirkte. Wegen der meist fehlenden äusseren Verletzungen (Schürfungen) ist man ganz auf die Angaben der Patienten angewiesen. Oefters aber wurden Befunde erhoben, wo verschiedene Läsionen an Peritoneum und Darm vorlagen, und diese alle dann in einer Geraden, die man vom Verletzungspunkt zur knöchernen Unterlage ziehen konnte, hinter einander lagen. (Eichel [33] unsere Experimente).

Es wäre daher wohl richtiger, den Ausdruck Ruptur für die selteneren Fälle zu reserviren und von einer Durchquetschung oder Contusionsperforation zu reden.

Wenn wir noch die Häufigkeit der Verletzungen nach den einzelnen Organen zusammenstellen, so ergiebt sich, dass

bei unseren 49 Beobachtungen in 28 Fällen = 57,14 pCt. innere Verletzungen existirten.

Die Constatirung derselben geschah in 24 Fällen = 48,9 pCt. durch Operation oder Section bei 4 Fällen = 8,16 pCt. liess blutiger Urin oder Blutbeulen auf Magen-, Nieren- oder Blasenverletzung schliessen.

Die Verletzungen betrafen (Perforationen oder bloss Contusionen)

den Magen	in 2 Fällen = 4 pCt.	aller	49	Verletzten
das Ileum	in 15 Fällen = 30,6 pCt.	„	49	„
das Colon asc.	in 1 Fall = 2 pCt.	„	49	„
die Milz	in 4 Fällen = 8,16 pCt.	„	49	„
die Leber	in 3 Fällen = 6,12 pCt.	„	49	„
die Nieren	in 2 Fällen = 4,08 pCt.	„	49	„
die Blase	in 1 Fall = 2 pCt.	„	49	„

also im Ganzen 18 Fälle von Magendarmverletzungen = 36,73 pCt.

10 Fälle von Verletzungen der grossen Bauchdrüsen und der Blase = 22,44 pCt.

Symptome.

Es giebt wohl kaum ein Leiden, bei dem ein eindeutiges, auf eine Magendarmverletzung schliessen lassendes Symptom für die Diagnose und den Ausgang so wichtig wäre, wie bei den stumpfen Bauchverletzungen während der ersten Stunden. Die Verletzungen der grossen Bauchdrüsen mit den nachfolgenden inneren Blutungen machen sich viel leichter bemerkbar und führen, wenn sie ein beobachtendes Zuwarten in Folge Fehlen allarmirender Erscheinungen erlauben, nicht so rasch zu so schlimmem Ende wie bei Magendarmverletzungen.

Es ist daher gerechtfertigt, die einzelnen Symptome an der Hand unserer Beobachtungen durchzugehen und ihren Werth für die spätere Diagnostik abzuwägen.

Verschiedene Autoren, z. B. auch Petry unterscheiden zwischen primären und secundären Symptomen mit ihren Folgeerscheinungen. Diese Theilung ist gerechtfertigt, wenn man als primäre Symptome diejenigen der Verletzung als solcher, die secundären diejenigen der Peritonitis oder der fortschreitenden Anämie betrachtet. Aber auch hier giebt es keine bestimmte Grenze, abgesehen vom

Umstand, dass die Kranken nach ganz verschiedenen Zeiträumen zur Beobachtung kommen und man für die sogen. primären Symptome auf die oft spärlich ausfallende Anamnese (Shock) angewiesen ist.

Es ist daher am zweckmässigsten die einzelnen Symptome ungefähr nach der Reihenfolge, wie sie sich zeitlich im Verlaufe einstellen, zu betrachten.

Am auffallendsten für den Laienbeobachter ist die eintretende **Verminderung des Bewusstseins.** Bewusstlosigkeit und Ohnmacht kommen nach Bauchcontusionen häufig vor und haben theils nur eine kurze, theils eine längere Dauer, letzteres insofern sie sich mit dem Shock verbinden. Sie geben aber keinen Anhaltspunkt für das Bestehen einer inneren Verletzung und kaum einen solchen für die Schwere der Gewalteinwirkung. In unsern Krankengeschichten kamen sie zur Beobachtung in den leichten Fällen (No. 1, 2, 13, 14 und 21), in den mit inneren Verletzungen complizirten Fällen (No. 5, 16, 20, 31, 39, 44 und 45), während bei den ebenfalls mit inneren Verletzungen complizirten Fällen (No. 4, 18, 23, 24, 25, 29, 34, 35, 37, 38, 40, 41, 42, 43, 46, 47, 48 und 49) Angaben über dieses Symptom fehlen, ja volles Bewusstsein angegeben wird. Die Reaction der nervösen Organe auf gleich schwere Läsionen ist eben individuell sehr verschieden.

Auch **der eigentliche Shock,** wie er nach Bauchcontusionen eine häufige Erscheinung bildet, giebt an sich für die Schwere der Verletzung keinen sicheren Anhaltspunkt, da wir auch bei uncomplicirten Fällen (No. 1 und 30) wohl ausgebildeten Shock antreffen. Thiem (59) erwähnt bei 4 von 5 Fällen mit schwerer Bauchcontusion, aber ohne schwere Verletzung innerer Organe, intensiven, sofort auftretenden Verletzungsshock. Bei Fällen, wo andererseits die Operation eine Darmperforation nachwies (No. 31, 36, 40) fehlte der Shock. Auf diese Beobachtung wurde schon von verschiedenen Seiten aufmerksam gemacht [Petry (22), Trendelenburg (40), Angerer (44), Schmitt (vide Thiem, 59) u. A.]. Curtis (17) behauptet sogar, öfteren und schwereren Shock bei uncomplicirten Bauchcontusionen gesehen zu haben als nach Darmrupturen und erwähnt einen Fall, wo durch den Shock allein der Tod erfolgte. Die Behauptung, dass ein langer (über viele Stunden) andauernder Shock die Wahrscheinlichkeit einer inneren

Verletzung nahelege, ist in dieser Fassung nicht richtig. Der eigentliche Shock, diese nervöse Alteration, pflegt bei diesen Bauchverletzungen selten länger als 1—3 Stunden anzudauern. Ist das Allgemeinbefinden länger gestört, so ist dies die Folge einer progredienten Anämie oder einer beginnenden Peritonitis. In vielen Fällen ist, wie schon Berndt (19) ausführte, eine Grenze dieser beiden Zustände nicht zu finden. Andererseits giebt aber auch die Erholung vom Shock mit Eintreten von normalen Temperatur- und Pulszahlen, und objectivem Wohlbefinden keine Sicherheit, dass eine Eingeweideverletzung fehle. Bei unseren Fällen (No. 25, 40 und 47) war es gerade dieser Umstand, der uns von der geplanten Operation abhielt, zum Schaden für den Verletzten. Im Allgemeinen muss zugegeben werden, dass Bauchcontusionen mit inneren Verletzungen oft stärkern Shock zur Folge haben.

Auch die **primäre Behinderung der Athmung** bietet keine Regelmässigkeiten in ihrem Auftreten. Diese acute Athemnoth, die wohl durch einen reflectorisch erzeugten Zwerchfellkrampf hervorgerufen wird, tritt auch bekanntermassen nach leichten Contusionen der Magengegend (Faustschlag) häufig auf, verschwindet aber in solchen Fällen rasch wieder. In dieser Form findet sie sich bei unseren Beobachtungen häufig, und zwar bei Fällen ohne innere Verletzung (No. 1, 6, 13, 15, 19, 28), während sie bei einer Anzahl schwerer Fälle nicht beobachtet oder nicht erwähnt wird. Eine gewisse diagnostische Bedeutung muss dem

Andauern der Respirationsbeschwerden beigemessen werden. Eine frequente, weil oberflächliche Respiration von thoracalem Typus zeigt, dass instinctiv die abdominale Athmung vermieden wird. Besteht noch Shock, so kann diese abnorme Respiration theils noch einen nervösen Grund haben. Meist aber ist sie auf eine intensive Verletzung der Bauchdecken oder der Baucheingeweide zurückzuführen. Durch das Fehlen kann aber eine Eingeweideverletzung nicht ausgeschlossen werden, wie unsere schwersten Fälle beweisen. Hingegen beobachtete Thiem (59) bei 4 durch stumpfe Gewalt gegen die Oberbauchgegend Verletzten längere Zeit nur costale Athmung, ohne dass Eingeweide schwer verletzt waren.

Das hervorstechendste primär auftretende Symptom

bei allen Bauchcontusionen ist der **Schmerz**, dessen Character vom dumpfen, drückenden Schmerz bis zum höchsten krampfartigen wechselt.

Zweifellos muss der Intensität des Schmerzes eine gewisse pathognomonische Wichtigkeit beigemessen werden. Doch lässt der primäre Schmerz keinen sicheren Schluss auf die Schwere der Verletzung zu, da die Schmerzempfindlichkeit individuell sehr schwankt. In schweren Fällen wird während der ersten Stunden auch durch den Shock der Schmerz weniger empfunden.

Der Schmerz wird meist local an der Verletzungsstelle angegeben, strahlt aber in vielen Fällen über das ganze Abdomen aus. Auch bei unseren Fällen konnte constatirt werden, dass andauernder, sehr heftiger und ausstrahlender Schmerz meist mit Darmverletzung zusammen beobachtet wurde. Hingegen konnten wir die Angabe von Beck (14), dass in solchen Fällen der spontane Schmerz durch Druck nicht vermehrt wird, nicht bestätigen. In fast allen Fällen erhöhte der Druck die Schmerzen bedeutend. Schmitt (32) legt besonderes Gewicht für die Diagnose einer Darmverletzung auf die streng localisirte, heftige Schmerzhaftigkeit.

Man muss sich doch fragen, was eigentlich diese besondere Schmerzhaftigkeit bedinge. Nach den Beobachtungen Lennander's (54) über die Empfindlichkeit des Peritoneums müsste eine Perforation des Darms als solche keine besondere Empfindlichkeit hervorrufen. Bei Darmoperation ohne Narkose fällt die Unempfindlichkeit des Darms sofort auf. Das Peritoneum parietale erwies sich besonders für Zerrungen sehr empfindlich. Es müsste also die localisirte Empfindlichkeit bei Bauchcontusionen entweder von einer Quetschung der Bauchdecken und besonders des Peritoneum parietale herrühren oder eine Folge der infectiösen Reizung des Peritoneums sein. Eine Stütze findet diese Annahme in der Beobachtung, dass bei penetrirenden Bauchwunden mit Verletzung des Magendarmkanals der Schmerz in den ersten Stunden oft fehlt oder sehr gering ist. Es kommt aber vor, dass dieser primäre Schmerz nicht andauert, wie Trendelenburg (40), Petry (22), Beck (14) u. A. an Beispielen zeigen. Das Nachlassen des spontanen Schmerzes und der Druckempfindlichkeit, zusammen mit dem Eintreten subjectiven Wohl-

befindens verführte uns in den Fällen 25, 40 und 47 zum Zuwarten, trotz getroffener Vorbereitungen zur Operation, die auf Grund der Verletzungsart und der ersten Symptome indicirt erschien.

Mehr Gewicht wird auf das **Erbrechen** gelegt. Petry (22) glaubt, dass es in directem Zusammenhange mit einer Läsion des Darmes stehe, aber ebensowohl bei Contusionen als bei Perforation vorkomme. Trendelenburg (40) nimmt auf Grund seiner Beobachtungen an, dass bei einfachen Contusionen, ohne Perforation des Darmes in der Regel nicht erbrochen wird, dass dagegen bei Magen- und Darmperforationen und bei inneren Blutungen Erbrechen sofort oder innerhalb der ersten 2 Stunden mit wechselnder Intensität auftrete. Auch bei den Beobachtungen von Angerer (44) fehlte bei Darmperforationen das Erbrechen nie. Nach der Ansicht von Berndt (19) ist die Art und die Intensität des Erbrechens characteristisch für Darmperforationen, Während es bei Contusionen ein- bis höchstens zweimal auftrete, werde es bei Perforationen immer heftiger, endlich unstillbar, und bekomme einen galligen Character.

Wenn irgendwo, so ist es hier wichtig, genau zu unterscheiden zwischen dem Erbrechen als Initialsymptom und demjenigen als Folgeerscheinung. Trendelenburg (40) hat die richtig festgehalten, indem er vom Erbrechen in den ersten zwei Stunden spricht. Angerer (44) spricht nur von frühzeitigem Erbrechen, hebt aber hervor, dass dasselbe bei einfachen Contusionen nie einen galligen Charakter annehme. Wir glauben daher, dass Angerer den Zeitraum für das Auftreten dieses Erbrechens weiter hinausschiebe als z. B. Trendelenburg; und auch Berndt (19) scheint weit über die ersten zwei Stunden hinauszugehen.

Wie unten gezeigt werden soll, kann bei Darmperforationen die Peritonitis schon 3 bis 4 Stunden nach dem Unfall constatirt werden. Es kann also ein Erbrechen, das später auftritt, schon durch die Entzündung hervorgerufen sein. Nach unseren Beobachtungen ist ein an Häufigkeit und Intensität sich steigerndes Erbrechen thatsächlich durch die Peritonitis und nicht durch das Trauma an sich bedingt. In dieser Weise ist das Symptom dann allerdings ein Zeichen einer Darmperforation. Da aber ein operativer Eingriff nach Möglichkeit vor dem Bestehen

einer allgemeinen Peritonitis vorgenommen werden soll, so muss man nach dem Vorgang Trendelenburg's nur das Erbrechen während der ersten Stunden in seiner diagnostischen Bedeutung abwägen.

In unseren Beobachtungen finden sich Notizen über das Fehlen oder Auftreten des Erbrechens wenigstens immer in den Fällen, bei welchen sich innere Complicationen früher oder später herausstellten. Seine Erwähnung fehlt in einzelnen Fällen von Contusion ohne innere Verletzung. Es wird daher angenommen, dass hier wirklich kein Erbrechen bestanden habe.

Erbrechen in den ersten 6 Stunden (wir nehmen den primären Zeitraum möglichst lang) wurde bei unsern 49 Beobachtungen in 14 Fällen constatirt.

2 von diesen Fällen boten im weiteren Verlauf keine Zeichen innerer Verletzung (No. 2 und 13), in zwei Fällen fand sich beim operativen Eingriff eine Milzverletzung (No. 44 und 46), einmal eine Leberverletzung (No. 20). Im Fall 18 machte blutiger Urin eine Nieren- oder Blasenverletzung wahrscheinlich, im Fall 6 das Blutbrechen eine Magenquetschung.

In 6 Fällen (No. 5, 24, 25, 35, 40 u. 43) bestand eine Darmperforation. Dabei trat Erbrechen sofort nach dem Unfall nur in 3 Fällen auf (No. 5 u. 25 einmal, No. 43 mehrmals); in den Fällen (24, 35 u. 40) erfolgte Erbrechen meist in den ersten 3—5 Stunden, und erst nach unbestimmter, jedoch mehr als 6 Stunden betragender Zeit erfolgte Erbrechen bei den Fällen (29, 37, 39 u. 48). Peritonitis kann als Ursache bereits vorgelegen haben bei den Fällen 29, 35, 37 u. 40.

Bei zwei Fällen von Darmperforation (38 u. 45) fand sich kein Erbrechen, sondern nur Uebelkeit und Brechreiz, welcher im Fall 38 erst nach mehreren Stunden auftrat.

Bei 28 Fällen fehlte in den ersten 6 Stunden das Erbrechen. Bei 18 dieser Reihe fanden keine inneren Verletzungen statt, bei 4 wurde durch Operation eine Milz- (No. 39 u. 49) resp. Leberverletzung (No. 41) oder eine Zerreissung grösserer Gefässe (No. 16) constatirt. Bei einem Fall (No. 14) liessen die Symptome auf eine leichte Blasenquetschung, bei No. 15 auf eine Magenquetschung schliessen.

Bei 6 Fällen ergab die Operation oder die Autopsie eine Per-

foration des Magen-Darmtractus. In diesen Fällen trat schliesslich auch Erbrechen ein; oft aber erst nach langer Zeit. Dass bei Magenverletzungen das Erbrechen sehr oft fehlt (siehe auch No. 34) wurde schon von anderer Seite (Ebstein [15]) betont, aber auch wieder bestritten (Mader, 16).

Nach unsern Krankengeschichten hatten also bei Bauchcontusionen ohne innere Verletzung in zwei Fällen (9,5 pCt.) bald nach dem Unfall Erbrechen im Gefolge. Bei Complication mit Darmperforation zeigten 6 Fälle (37,5 pCt.) frühes Erbrechen (No. 5, 25 u. 40 einmal, No. 24, 35 und 43 mehrmals), wobei aber nur die Fälle No. 5, 25, 40 und 43) = 25 pCt. der Darmverletzten Beispiele von sicher primärem Erbrechen innerhalb der ersten zwei Stunden nach dem Vorgange Trendelenburg's sind. Bei den andern kann wohl schon die Peritonitis mitgespielt haben.

Wie wir sehen, ist die Differenz zwischen der Häufigkeit des Auftretens des Brechens bei leichten und complicirten Fällen auch bei unsern Beobachtungen eine ausgesprochene.

Was die **Urinentleerung** betrifft, wird von Angerer (44) u. A. darauf aufmerksam gemacht, dass gewöhnlich bei inneren Complicationen, besonders bei Darmperforationen die Urinentleerung behindert sei. Für unsere Beobachtungen, wo bezügliche Angaben meist existiren, trifft dies nicht zu, indem in fast allen Fällen der Urin spontan gelassen werden konnte, oft allerdings unter sichtlicher Anstrengung. Die Urin-, Stuhl und Windverhaltung zeigten sich erst als Symptome einer Peritonitis (No. 4, 12, 29). Eine Ausnahme bildet Fall 18, wo als Grund der Urinverhaltung eine Blasenquetschung existirte.

Der grösste Werth unter den Symptomen wird in neuester Zeit dem **Zustand der Abdominalwände** beigelegt.

Es war Trendelenburg (40), der zuerst eindringlich darauf hinwies. Allerdings wird von französischer Seite diese Priorität bestritten. Hartmann (35) nimmt die Entdeckung dieses Symptomes der **Spannung der Bauchdecken** bei Peritonitis für sich in Anspruch. Angerer (44) führt übrigens an, dass Demons (23) 1897 darauf hinwies. Trendelenburg giebt an, dass bei complicirten Bauchcontusionen sich bald ein Spannungszustand der Bauchmuskulatur einstelle, wie er in seinen höchsten Graden durchaus demselben Symptom bei Tetanus gleicht.

Der Bauch ist eingezogen, starr, bretthart. Die Spannung wird durch die Palpation, besonders wenn diese in der Gegend der Verletzung stattfindet, gesteigert. Bei unschuldigen Contusionen soll dieses Symptom so gut wie immer fehlen. Auch Angerer (44) hält diese Rigidität der Bauchwand als eines der allerwichtigsten diagnostischen Symptome für Fälle einer subcutanen Darmruptur. Eine ganze Anzahl von Operateuren wurde durch dieses Symptom zur Vornahme der Laparotomie bestimmt und zwar Grewe (36) 5 Stunden post trauma (Perforation des Ileum); Schönwerth (39) $7^1/_2$ Stunden p. tr. (Perforation des Ileum); Hahn (38) 3 Stunden p. tr. (Perforation des Ileum); Zeidler (41) 3 Stunden p. tr. (Leberriss); Schmitt (32) 17 Stunden p. tr. (zweifache Darmperforation); Kirstein (46) 3 Stunden p. tr. (zweifache Perforation des Ileum); Oppel (45) 9 Stunden p. tr. (Perforation des Ileum); Roger (57) beobachtete bei 27 Fällen von Bauchcontusion 10 mal diese Spannung und bei allen 10 lägen innere Verletzungen (5 mal Darmperforation, 2 mal Leberriss, 1 mal Riss im Mesenterium, 1 mal Blassenriss) vor. Die 17 Fälle ohne Spannung heilten ohne Eingriff, von den andern wurden 9 laparotomirt, einer starb ohne Operation.

Trapp (24) konnte bei einem später zur Section kommenden Fall einen Nieren- und Leberriss als Ursache der Spannung erkennen.

Bevor wir unsere Beobachtungen auf dieses Symptom hin durchsehen, gilt es zu untersuchen, wodurch denn eigentlich diese bei complicirten Bauchcontusionen fast regelmässige Erscheinung bedingt wird. Trendelenburg (40) giebt an: „Die Spannung der Bauchmuskulatur entsteht augenscheinlich in Folge des chemischen und mechanischen Reizes des Peritoneums durch die ausgetretene Flüssigkeit.“ Da nun diese Spannung oft schon in den ersten Stunden nach der Verletzung eintritt, so stimmt diese Annahme nicht ganz mit den Beobachtungen von Trendelenburg, wonach bei vielen Fällen von Darmperforation in den ersten Stunden weder Luft noch Koth in die freie Peritonealhöhle trete.

Trendelenburg und Andere beobachteten diese Spannung nicht nur bei Darmverletzungen, sondern auch bei Milz- und Leberzerreissungen. Es müsste also der Reiz, der die Spannung aus-

löst, auch durch eine innere Blutung erfolgen, wie sie Trendelenburg erwähnt. Durch Beobachtungen in der Trendelenburgschen Klinik selbst wird aber die Behauptung des regelmässigen Vorkommens dieser typischen brettharten Spannung bei complicirten Bauchcontusionen nicht gestützt, insofern wenigstens die Blutungen ins Abdomen dabei in Frage kommen. In den 18 Krankengeschichten, welche Wilms (55) anlässlich einer Besprechung der Leberrupturen wiedergiebt, lauten die Angaben über den Zustand der Bauchdecken folgendermaassen: 4 mal wird der Leib als „weich", 1 mal als „wenig empfindlich", 2 mal als „mässig gespannt", 4 mal als „stark gespannt", 2 mal als „eingezogen straff gespannt", 1 mal als „prall gespannt, tympanitisch", 1 mal als „rechts gespannt, links eindrückbar" bezeichnet, 4 mal fehlen diesbezügliche Notizen.

Es muss ferner darauf hingewiesen werden, dass bei grossen intraabdominellen Blutungen anderer Provenienz diese Spannung vermisst wird. Zwei Fälle von Tubenruptur bei Extrauteringravidität, die von uns beobachtet wurden und bei denen bei der Operation literweise Blut im Abdomen gefunden wurde, zeigten weiche im Allgemeinen nicht empfindliche Bauchdecken. Eine Anfrage in der Baseler Frauenklinik ergab die Thatsache, dass der Leib gewöhnlich so weich und wenig empfindlich gefunden wurde, dass man tiefer liegende, die Diagnose bestätigende Resistenzen durchfühlen könnte. Bei Uterusruptur ist das leichte Durchfühlen der Kindstheile durch die Bauchdecken geradezu ein pathognomonisches Symptom.

Es fragt sich nun, ob es die „Darmperforation" an sich oder der primär austretende Koth ist, welcher dieses Symptom herruft. Ist dies der Fall, so müssen die penetrirenden mit Darmverletzung complicirten Bauchverletzungen diese Erscheinung in gleicher Weise darbieten. Bei 10, während der letzten 5 Jahre in der Basler chirurgischen Klinik zur Beobachtung gekommenen Stich- und Schussverletzungen des Abdomens, bei denen Magen- oder Darmperforationen vorlagen, wird mehrmals der Leib als relativ „weich, eindrückbar", bezeichnet, in anderen Fällen „etwas gespannt", „vorgetrieben" oder „derb, aufgetrieben". Eine gewisse Spannung fand sich in der Mehrzahl der Fälle, aber es erreichte dieselbe nie den Grad der brettharten Beschaffenheit, wie

dies bei complicirten Contusionen beobachtet wird. Petersen (53) giebt bei seinen angeführten Bauchschussverletzten einmal den Leib als „gespannt", 2 mal „gespannt, aufgetrieben", 3 mal „aufgetrieben" 1 mal „nicht aufgetrieben", 1 mal „weich" an und Hoxie (56), der in neuster Zeit 69 penetrirende Abdominalwunden aus der Zürcher Klinik berichtet hat, erwähnt das Symptom der Spannung der Bauchdecken bei seinen Besprechungen überhaupt nicht. Wäre dasselbe mit Regelmässigkeit bei den complicirten Fällen (15 Verletzungen des Magendarmcanals, 3 der Harnblase, 7 der Leber und Nieren) beobachtet worden, so hätte wohl Hoxie darüber berichtet.

Aus diesem geht wohl hervor, dass es weder das intraabdominell ausgetretene Blut, noch der primär austretende Koth ist, der die Spannung der Bauchdecken veranlasst. Nach Trendelenburg fehlt diese auffällig starke Spannung bei unschuldigen Bauchverletzungen so gut wie ganz oder ganz. Bei zweien unserer Fälle aber fand sich dieselbe, ohne dass innere Verletzungen vorlagen (No. 10 und 42). In beiden Fällen war es wohl eine Schädigung der Bauchmuskulatur, die den Grund dazu gab. Bei Fall 10 wäre eine Contusion des Darms noch annehmbar, worauf die nachfolgenden Diarrhön möglicherweise zurückgeführt werden könnten.

Thiem (59) erwähnt 5 Fälle von schweren Bauchcontusionen, die sogleich nach der Verletzung schon ein sehr empfindliches und festgespanntes Abdomen aufwiesen, ohne dass im Verlauf Zeichen schwerer Eingeweideverletzungen aufgetreten wären, und Hoxie (56, pag. 357) führt bei einem penetrirenden Bauchschuss diese Spannung des Abdomens an, trotzdem bei der Operation blos eine Sugillation am Darm constatirt werden konnte.

Die Spannung kann also bei einer Bauchcontusion ohne Darmperforation oder innere Blutung entstehen. Wir geben zu, dass dies selten geschieht. Immerhin müssen wir annehmen, dass diese Spannung keine rein automatische sei; denn wie überall angegeben wird, verstärkt sie sich regelmässig auf Druck gegen das Abdomen.

Sie ist also zum Theil jedenfalls der Ausdruck einer stark vermehrten Empfindlichkeit, und diese letztere kann die Bauchwand oder die Peritonealhöhle betreffen. Die ohne Palpation auftretende

Spannung documentirt wohl das Bestreben, die Abdominalathmung hintanzuhalten oder möglichst zu reduciren und hängt mit der oberflächlichen Respiration dieser Kranken eng zusammen. Je schmerzhafter die Abdominalathmung ist, desto intensiver ist das Bestreben, sie auszuschalten, desto energischer werden sich die Bauchmuskeln contrahiren.

Die Spannung lässt sich nach Trendelenburg's Beobachtungen im Beginne noch durch den Druck der Hand überwinden und besteht dann oft auf der Seite, wo die Verletzung einwirkte, in höherem Grade als auf der andern; sie dehnt sich also nur allmälig über die ganze Abdominalwand aus. Hartmann (35) spricht vom Eintreten der Spannung bei beginnender Peritonitis. Greve, Schönwerth, Schmitt, Hahn, Oppel, Kirstein, welche durch dieses Symptom zur Frühoperation (meist 3—9 Stunden) veranlasst wurden, constatiren alle schon das Vorhandensein einer mehr oder weniger allgemeinen Peritonitis. Ebenso fand sich schon Peritonitis bei unserm Fall 45 innerhalb 3 Stunden p. tr.

Wenn man die Peritonitiden anderer Entstehungsart auf dieses Symptom untersucht, so wird man dasselbe in gewissen Stadien derselben fast immer finden, vielleicht weniger intensiv ausgeprägt, wie z. B. bei acuter Perityphlitis. Angerer (44) führt an, dass diese Spannung erst dann schwinde, wenn die Peritonitis einsetze.

Nach diesen Beobachtungen möchten wir uns so erklären, dass ein Theil der Spannung bedingt ist durch die Contusion der Bauchdecken und des Peritoneum parietale, der andere Theil durch die Peritonitis.

Meteorismus internus und Darmlähmung werden im Verein mit der allgemeinen Intoxication, die auch die Abdominalreflexe lähmt, die Spannung mit der Zeit überwinden. Dann besteht aber schon eine schwere allgemeine und meist wohl incurable Peritonitis.

Wenn wir unsere Krankengeschichten auf dieses Symptom hin durchgehen, so finden wir die typische brettharte Spannung in 6 Fällen, bei welchen keine Auftreibung des Leibes besteht. In 3 dieser Fälle fand sich eine durch Operation oder durch Section constatirte Verletzung des Darmes (Fall 4, 23 und 45), einmal lag ein Riss der Milz (Fall 46) und einmal ein solcher der Leber (Fall 20) vor. Bei den Darmverletzungen war jeweilen schon eine Peritonitis vorhanden, während eine solche bei dem mit Magen-

verletzung complicirten Fall 34, wo die Spannung ebenfalls vorlag, fehlte.

In 2 Fällen wird der Leib als gespannt und aufgetrieben beschrieben (Fall 24 und 43), wobei es sich je um eine Darmverletzung handelte.

Die ersten 6 Fälle kamen zwischen der 1.—12. Stunde nach der Verletzung zur Beobachtung, die beiden letzten nach Verlauf der ersten 12 Stunden, resp. nach $2^1/_2$ Tagen. Bei diesen 2 handelt es sich also rein um eine peritonitische Erscheinung. Nun restiren uns aber noch 20 Fälle, die innere Verletzungen verschieden schwerer Art aufwiesen, und bei denen dieses Symptom der harten Spannung ohne Auftreibung dennoch vermisst wurde. Dabei wollen wir diejenigen Fälle, die erst spät, meist sogar nach Ablauf von 10 Stunden p. tr. zur Beobachtung kamen, als zum Vergleich ungeeignet weglassen, weil hier die Peritonitis oder das gestörte Allgemeinbefinden schon zu starke Alterationen herbeigeführt hatten (siehe die Fälle 5, 29, 35, 37, 38 und 48), ebenso werden wir die Fälle (6, 15 und 17), bei welchen nur leichte Quetschungen innerer Organe vorlagen, vernachlässigen können, weil sie auch erst sehr spät in Spitalbehandlung kamen. Alle weisen ein mehr oder weniger aufgetriebenes Abdomen bei wechselnder Spannung desselben auf, je nach dem Ausbildungsgrad der Peritonitis.

Hingegen von Werth sind uns die 9 folgenden Fälle (16, 18, 25, 31, 36, 40, 41, 44 und 49), welche längstens innerhalb der ersten 3 Stunden in Spitalbeobachtung kamen. Hier nun finden wir folgende Bemerkungen über den Zustand des Abdomens: „leicht aufgetrieben, stark local druckempfindlich“ in 2 Fällen von Darmverletzung (No. 31 und 36), „leicht aufgetrieben, wenig druckempfindlich in 2 Fällen, davon einer (No. 18) mit Nieren- und und Blasenquetschung, No. 49 mit Milzriss complicirt, „nicht aufgetrieben, aber druckempfindlich“ in 2 Fällen, wovon No. 16 einen Riss der Vena lienalis und der Leber, No. 44 einen Milzriss aufwies. „Weich, nicht aufgetrieben“ in 3 Fällen, wovon sich bei No. 25 und 40 eine Darmperforation, bei No. 41 ein Leberriss vorfand.

Wir haben also bei unsern Fällen keine Gesetzmässigkeit im Auftreten der brettharten Spannung bei inneren Verletzungen, auch

wenn wir die Verletzungen derselben Organe innerhalb gleicher Zeitabschnitte post trauma vergleichen.

Es liegt nahe, viel von den Ergebnissen der **Percussion des Abdomens** zu erwarten, da man berechtigt ist, bei Eröffnung des Darmes auf Austritt von Luft in die Abdominalhöhle zu schliessen. Es muss aber darauf hingewiesen werden, dass sehr oft nicht viel Luft aus dem Darme entweicht, weil entweder nicht viel darin enthalten ist, oder weil die prolabirende Mucosa einen vorläufigen Verschluss bildet, der bei eintretender, oft über lange Darmpartien sich erstreckender Darmcontraction, wie sie von Greve (36) und Eichel (31) beobachtet wurde, noch verstärkt wird. Ebenso kann das aus dem Darm entwichene Luftquantum hinter oder zwischen Organen abgeschlossen werden und so nicht zur diagnostischen Geltung gelangen.

Kommt die Luft in einen abgekapselten, der verletzten Darmstelle nahe liegenden Bezirk, so entsteht eine **Zone mit auffallend hoch tympanitischem Schall**, wie dies von Schmitt (33) und Kirstein (46) beobachtet wurde.

Kann die Luft sich frei bewegen, so wird sie nach vorn und oben steigen, sich zwischen Leber, Bauchwand und Zwerchfell ansammeln und eine **Veränderung der Grösse der Leberdämpfung** als Folge nach sich ziehen. Da es ein gewisses Luftquantum braucht, um die Leberdämpfung zum Schwinden zu bringen, so wird dies um so eher eintreten, je mehr Luft das perforirte Hohlorgan fasste, und je näher dasselbe der Leber liegt. Es wird dies also am ehesten bei Magen- und Colonverletzungen zutreffen. Der Meteorismus internus, der durch die oft enorme Aufblähung des Darmes die Leber ebenfalls von der Bauchwand abdrängen kann, kommt meist erst im Verlauf mehrerer Stunden post trauma zur allmälig ansteigenden Entwicklung. Ist das Verschwinden der Leberdämpfung vorhanden, so haben wir natürlich ein positives Symptom. Leider fehlt dasselbe in vielen Fällen von subcutanen, wie auch perforativen (vide Petersen 53) Darmverletzungen. Bei unsern Fällen finden wir das Fehlen der Leberdämpfung schon wenige Stunden post trauma in 3 Fällen; einmal bei einem Magenriss (No. 34), bei einem Abriss des Ileum und des Processus vermiformis vom Coecum (No. 36), bei einer Perforation des Ileum (No. 40). Erst 12 Stunden post trauma wurde ein Fehlen der

Leberdämpfung constatirt bei einer Perforation des Ileum (No. 4). Bei allen diesen Beobachtungen, Fall 34 ausgenommen, fand sich schon eine Peritonitis.

Eine Verkleinerung der Leberdämpfung wiesen die Fälle (No. 24, 31, 35, 43) auf, die alle mit Darmriss complicirt waren. Nur der Fall 31 kam bald nach der Verletzung in Spitalbehandlung, die anderen erst im Stadium der ausgebildeten Peritonitis.

Als weiteres Zeichen des Luftgehaltes der freien Abdominalhöhle giebt Petry nach Angaben Gluczinski's an, die **deutliche Hörbarkeit der Herztöne und des Athemgeräusches über dem Abdomen.** Solche Beobachtungen fehlen unsererseits.

Das frühzeitige Auftreten von Dämpfungen in den abhängigen Bauchpartien ist am meisten zu erwarten bei einigermaassen reichlichen intraabdominellen Blutungen und bei Blasenverletzungen. Ferner können nach Perforationen des gefüllten Magens oder bei ausgedehnten Darmverletzungen rasch Dämpfungsbezirke entstehen.

Meistens aber findet sich bei frühzeitigen Operationen nur wenig Darminhalt im Abdomen. Bei unseren Beobachtungen fand sich oft kein ausgetretener Koth frei in der Bauchhöhle, das Exsudat war dabei geruchlos (No. 35, 37, 45, 48) oder es fand sich beim Absuchen des Darmes nur in nächster Nähe der Perforationsstelle Darminhalt. Bei anderen Fällen (No. 38 und 40) war das Exsudat schon fäculent. Fälle von Darmperforationen ohne Peritonitis fehlen bei unseren Beobachtungen. Nur bei einer Magenverletzung (No. 34) fehlte eine entzündliche Reizung.

Dem **Pulse** wird immer ein Hauptaugenmerk zugewendet. Gluczinski giebt an, dass zuerst eine Acceleration, dann eine Retardation des Pulses nach Magendarmperforationen eintrat (Petry 22). Die Qualität des Pulses ist aber trotz Darmriss kurze Zeit nach der Verletzung oft eine recht gute, der Rhythmus ein regelmässiger (No. 25, 34, 45), während bei anderen entweder eine Vermehrung oder Verminderung der Pulszahlen beobachtet wird (No. 31, 36, 40), wobei aber wohl der Shock als Hauptmoment dafür angesprochen werden muss. Die Pulsverhältnisse bieten also nichts Characteristisches für oder gegen eine Darmverletzung.

In Bezug auf die **Temperatur** ist zu bemerken, dass dieselbe kurz nach der Verletzung fast immer als herabgesetzt be-

schrieben wird. Doch ist bei einfachen Contusionen eine Temperaturschwankung in ebenso weiten Grenzen möglich wie bei inneren Verletzungen, besonders wenn noch der Shock dabei mitspielt, während bei Fällen mit inneren Verletzungen, die früh in Spitalbehandlung kamen (No. 25, 34, 45, 46) normale Temperaturen gemessen wurden.

Weiterer Verlauf.

Anfangs constatiren wir also ein sehr wechselndes Verhalten im Auftreten der oben angeführten Symptome, ja Contusionen einfacher Art können gleiche hervorrufen wie innere Verletzungen. Nach Ablauf einiger Zeit (wenige Stunden bis 1 oder 2 Tage) treten aber dann die Folgeerscheinungen der Magendarmverletzungen, die sogenannten secundären Symptome auf, d. h. die Peritonitis.

Von den Blutungen darf wohl abgesehen werden, da durch die starke und zunehmende Anämie, durch das Auftreten von Dämpfungen und durch die Pulsverschlechterung die Diagnose „innere Blutung“ nicht schwer zu stellen sein wird.

So einfach theoretisch die Theilung in primäre und secundäre Symptome der Darmperforation klingt, so schwer ist oft practisch ihre Trennung in einem bestimmten Zeitpunkt. Nach unseren Beobachtungen und Thierversuchen kann auch bei nur kleinen Perforationsöffnungen des Darmes schon 2—4 Stunden nach der Verletzung eine diffuse Peritonitis ausgebildet sein. In dieser Zeit können die Symptome dieser Peritonitis aber noch durch den Shock verändert oder larvirt sein.

Die Symptome, die in Folge der Peritonitis auftreten, sind entweder solche, die mit dem localen Process zusammenhängen, oder Allgemeinsymptome durch die Intoxication hervorgerufen.

Zur ersten Gruppe gehören: Schmerz, Auftreibung, Erbrechen, Harn- und Stuhlverhaltung, zur zweiten die Veränderungen der Temperatur, des Pulses und die sogenannten Collapserscheinungen, wie dies Petry schon aufgestellt hat.

Die schwerste Form, die septische Peritonitis mit enormer Bakterienwucherung auf dem Peritoneum ohne Exsudatbildung setzt während ihres äusserst foudroyanten Verlaufes vorwiegend Allgemeinsymptome in Folge der allgemeinen Septikämie, während

die häufigere fibrinös-eitrige Peritonitis die local constatirbaren Erscheinungen mehr hervortreten lässt.

Das feinste Reagens auf die entstehende Peritonitis ist der Puls, der früh schon frequent wird, in keinem Verhältniss zur Temperatur steht. Diese Pulssteigerung sehen wir auch oft als unheilvolles Omen der folgenden Katastrophe auftreten bei Darmperforationen nach Ulcerationen, nach Einklemmung oder Ileus, beim Undichtwerden angelegter Darmnähte, und zwar schon zu einer Zeit, wo weder Fieber noch Erbrechen, noch trockene Zunge oder Auftreibung des Leibes besteht. Die Beschaffenheit des Pulses wird dabei folgendermaassen verändert, dass ein frequenter, kleiner, weicher bis unfühlbarer und unzählbarer Puls auftritt.

Die Temperatur ist oft febril, kann aber bloss subfebril, ja subnormal sein, während die Entzündung schon voll ausgebildet ist.

Mit Eintritt der Peritonitis nimmt der Schmerz meist an Intensität bedeutend zu, strahlt im ganzen Leibe aus und steigert sich oft bis zur Unerträglichkeit besonders bei Palpationsversuchen des Abdomens. Bei dem das Krankheitsbild abschliessenden Collaps tritt dann sehr oft eine Abnahme der Schmerzen ein.

Hand in Hand mit der Entwickelung dieser Erscheinungen tritt wiederholtes bis unstillbares, gallig bis fäculent werdendes Erbrechen ein. Und zwar erfolgt meist in kurzen Intervallen, ohne jede Anstrengung von Seiten des Patienten ein Heraufquellen genossener Flüssigkeit oder grüner, bitterer Massen.

Der Leib wird aufgetrieben, der Schall tympanitisch, während in den abhängigen Partien Dämpfungen auftreten können. Der Stuhl und die Winde sind angehalten, die Urinsecretion nimmt ab, kann ganz sistiren. Es bildet sich ein verfallenes, bläulich blasses Aussehen heraus, mit spitz erscheinender Nase, hohlen Augen, kühler Haut, die Facies abdominalis, kalter Schweiss bricht aus, die Athmung wird kurz, frequent, und unter Collapserscheinungen erfolgt der Exitus.

Durch die Frühoperationen haben wir die Zeit der Entstehung und die Art der Entwicklung der Peritonitis kennen gelernt.

Anfangs, d. h. schon nach 2—3 Stunden, ist das Exsudat ein serofibrinöses in mehr oder weniger beträchtlicher Menge. Nach und nach bilden sich auf der Serosa fibrinöse Beläge und Ver-

klebungen, besonders zuerst in der Umgebung der Perforation. Mit Eintritt der durch den ausgetretenen Darminhalt bedingten Zersetzungsvorgänge erfolgt Eiterbildung und jauchige Peritonitis. Von anderer Seite [Petry (22) und Beck (13)] wird das Bestreben einer Abkapselung des peritonitischen Herdes durch Anlegung der perforirten Stelle an eine benachbarte seröse Fläche oder durch Bildung fibrinöser Verklebungen mehrmal angeführt. Bei unseren Beobachtungen fand eine solche Andeutung nur im Fall 43 statt, doch gelang der Natur die Abkapselung nicht, die Peritonitis wurde diffus.

Dass der Natur eine Ausheilung resp. Abkapselung gelang, dafür finde ich in der Literatur 5 Angaben, die mit einiger Sicherheit als vollständige Spontanheilungen angesehen werden können. 2 Fälle heilten ohne Abscessbildung (Fall von Jobert nach Petry und der Fall von Petrow (47)), während es in drei Fällen (Petry) zur Bildung von Kothabscessen kam, die dann allerdings spontan perforirten. Bei 3 weiteren Fällen (Petry Fall 40, 42, 46) mussten die entstandenen Kothabscesse incidirt werden. Bei den von Petry noch hieher gerechneten Fällen (Petry, Fall 41, 43, 44, 45), welche ebenfalls Kothabscesse zur Folge hatten, lagen wahrscheinlich nicht primäre Darmperforationen, sondern nur secundäre infolge Nekrose nach starker Contusion als Ursache der Kothabscesse vor.

Handelt es sich um Contusionen ohne Perforationen, sondern nur mit mehr oder weniger tiefgreifender Läsion der Darmwand, so können bei theilweiser oder vollständiger Abstossung der gequetschten Theile entweder locale, zur Abkapselung neigende, oder allgemeine Peritonitiden auftreten. Zum Unterschied von solchen nach primären Perforationen entstehenden Entzündungen werden dieselben erst nach längerer Zeit p. tr., wenn die lädirte Darmstelle durchlässig oder nekrotisch geworden ist, entstehen. Stossen sich nekrotische Fetzen in's Darmlumen ab, so entstehen oft Diarrhoen mit starkem Tenesmus, bis das Gewebstück entleert wurde. Es kann aber auch Retablirung der gequetschten Darmstelle eintreten und ein Ausbleiben aller Entzündungssymptome erfolgen.

Heusch (34) berichtet des ferneren über solche Fälle, bei denen eine traumatische Peritonitis mit Exsudat oder Ver-

wachsungen auftrat, zur Operation oder ad exitum führte, ohne dass bei angeblich genauester Untersuchung irgend eine makroskopisch sichtbare Läsion des Magen-Darmcanals gefunden worden wäre. In 5 Fällen fanden sich seröse bis serofibrinöse Ergüsse, theils auch starke Adhäsionsbildung. Die Erscheinungen der Peritonitis traten in diesen Fällen meist nach 1—2 bis mehreren Tagen auf, um entweder nach vorgenommener Laparotomie zurückzugehen oder zum Exitus zu führen. Heusch erklärt sich das Entstehen der Entzündung folgendermaassen: Durch das Trauma wird eine reflectorische Paralyse der Abdominalorgane erzielt, die Eingeweide werden gedehnt. Die Mucosa wird durch Störungen der Innervation verändert, lässt Bacterien durchwandern.

Sicher aber handelt es sich bei einigen Fällen um Darmquetschungen, die als Ursache der Peritonitis angesprochen werden können, da oft Ecchymosen des Darms beobachtet wurden.

Am Schlusse dieses Abschnittes stelle ich tabellarisch noch diejenigen Fälle unserer Beobachtungsreihe zusammen, bei denen im Verlaufe eine innere Verletzung constatirt werden konnte. Dieselbe möge dazu dienen, alle wichtigen Merkmale in übersichtlicher Weise nebeneinander zu zeigen.

Tabelle der mit inneren Verletzungen

Fortlaufende No.	Geschlecht	No. d. Krankengesch.	Alter	Zeit zwischen Verletzung und Spitaleintritt	Allgemeines Aussehen	Zustand der Bauchdecken			
						Aeusserlich sichtbare Verletzungen	Beschaffenheit des Abdomens	Empfindlichkeit des Abdomens	Percussionsanomalien des Abdomens
1	männl.	4	28	12 Std.	blass, leidend	keine	bretthart, nicht aufgetrieben	stark diffus, druckempfindlich	Leberdämpfung fehlt
2	do.	5	19	23 Std.	leidend, Haut kühl	keine	aufgetrieben	stark diffus, druckempfindlich	Dämpfung in abhängigen Partien, zur Nabelhöhe keine
3	do.	6	22	40 Std.	gut	keine	leicht aufgetrieben	wenig empfindlich	
4	do.	15	45	4 Tage	blass	keine	normal	Magengegend druckempfindlich	—
5	do.	16	14½	2 Std.	blass, benommen Haut kühl	kleine Schürfwunden an Bauch und Rücken	nicht aufgetrieben	—	kein
6	do.	17	56	15 Std.	Habitus potat.	keine	in den unteren Partien leicht aufgetrieben	stark druckempfindlich	keine
7	do.	18	25	sofort	blass	keine	nicht aufgetrieben	wenig empfindlich	leichte Dämpfung in den unteren seitlichen Partien
8	do.	20	30	sofort	blass	bläuliche Verfärb. d. recht. unteren Brust- u. oberen Bauchgegend	hart, gespannt	Leber- und Magengegend druckempfindlich	Dämpf. in den seitlichen abhängigen Partien
9	do.	23	58	5½ Std.	schwächl.	keine	stark gespt., nicht aufgetrieben	diffus druckempfindlich	keine Dämpfung
10	do.	24	34	12 Std.	collabirt	keine	gespannt, aufgetrieben	diffus druckempfindlich	Leberdämpfung verkleinert, Dämpfung in den seitlichen Bauchpartien

mplicirten Bauchcontusionen.

Bei Spital-eintritt Puls	Erbrechen vor d. Spital-eintritt	Erbrechen während der Beobachtung	Miction	Art der Verletzung	Operationen: Zeit zwischen Verletzung u. Operation	Operationen: Zeit zwischen Spitaleintritt u. Operation	Operationen: Art der Operation	Ausgang nach der Verletzung	Sections-befund
120 klein	keines	am 2. Tag	spontan unmögl.	Perforation des Ileums 10 cm oberhalb der Valv. Bautini	—	—	keine	† am 3. Tag.	Fäculente Peritonitis
frequ. klein	1 mal	unstillbar	spont. Urin blutig	Perforation im unteren Theil des Ileums	—	—	keine	† nach 60 St.	jauchige Peritonitis
[illegible]	mehrmals schwz.-rothe Massen	—	do.	Quetschung von Magen und Niere	—	—	keine	Heilung.	—
—	keines	mhrm. Blutbrech.	spont.	Quetschung des Magens	—	—	keine	Heilung.	—
[illegible]ar	—	—	—	Riss in der Leber u. der Vena lienalis Blutung ins Abdomen.	—	—	keine	† 10 Min. nach Spital-eintritt.	Verblutung ins Abdomen
104	—	—	spont. Urin blutig	Quetschung der Blase	—	—	keine	Heilung.	—
80 klein	keines	mehrmals	spontan unmögl. Urin blutig	Nieren- oder Blasen-quetschung	—	—	keine	Heilung.	—
112 klein	mehrmals	keines	spontan	Leberquetsch. Lebernekrose	—	21 Tage	Eröffnung des Leber-abscesses nach Resect. costae X u. XI.	† am 24. Tag.	Abscess im r. Leberlappen, mit der Pleura communicirend, Blutuung ins Adomen
105	—	—	do.	Perforation im unteren Theil des Ileums	—	—	keine	† nach 39 St.	jauchige Peritonitis
144 klein	mehrmals	keines	spontan unmögl.	Abriss des Jejunum vom Duodenum	—	—	keine	† nach 14 St.	do.

Fortlaufende No.	Geschlecht	No. d. Krankengesch.	Alter	Zeit zwischen Verletzung und Spitaleintritt	Allgemeines Aussehen	Zustand der Bauchdecken			
						Aeusserlich sichtbare Verletzungen	Beschaffenheit des Abdomens	Empfindlichkeit des Abdomens	Percuss. anomal des Abdom
11	männl.	25	33	$2^1/_2$ Std.	leicht collabirt	keine	weich, nicht aufgetrieben	Nabelgegend leicht schmerzhaft, nicht druckempfindlich	leichte D in d Nabelge
12	do.	29	27	19 Std.	verfallen	keine	wenig aufgetrieben	in den untern Partien stark druckempfindlich	keine
13	do.	31	36	sofort	benommen	Quetschungen am Kopf	weich, nicht aufgetrieben	diffus druckempfindlich	Leberdä verklei
14	do.	34	47	$2^1/_2$ Std.	leidend	keine	bretthart, nicht aufgetr.	stark diffus, druckempfindlich	Leberdä fehl
15	do.	35	51	$15^1/_2$ Std.	blass	keine	wenig aufgetrieben, nicht gespannt	diffus druckempfindlich	Leberdä sehr sch
16	do.	36	6	3 Std.	schwerer Shok	Schürfwunde in der Lendengegend	wenig aufgetrieben	diffus druckempfindlich, besond. in der Nabelgegend	Leberdä fehlt. Dä in der F iliaca d
17	do.	37	32	18 Std.	ziemlich gut	keine	wenig gespannt, nicht aufgetrieben	diffus druckempfindlich, bes. an der Contusionsstelle	keine
18	do.	38	37	18 Std.	verfallen	keine	stark aufgetrieben	diffus druckempfindlich	keine
19	weibl.	39	33	24 Std.	anäm.	Fract. cost. XI und X	wenig gespannt und aufgetrieben	l. Bauchseite stark druckempfindlich	Dämpfun der Lin Bauchseit zum Rip bogen

Puls	Erbrechen: vor d. Spitaleintritt	Erbrechen: während der Beobachtung	Miction	Art der Verletzung	Operationen: Zeit zwischen Verletzung u. Operation	Operationen: Zeit zwischen Spitaleintritt u. Operation	Operationen: Art der Operation	Ausgang nach der Operation	Sectionsbefund
84	1 mal	mehrmals	spontan	2 Perforation. im unt. Theil des Ileums	—	—	keine	† nach 47 St.	Jauchige Perforation
—	mehrmals	—	spontan unmögl.	querer Abriss des Jejunum, Riss im Vertex der Blase	—	—	keine	† nach 21 St.	do.
126	—	—	Incontinent. urinae	Perforation des Ileums 2,30 mm oberhalb d. Valv. Baut. Fract. des 1. Lendenwirbels	—	—	keine	† am 3. Tag.	abgesackte eitrige und diffuse fibrinöse Periton.
72	keines	keines	spontan	Riss im Magen	3 Std.	sofort	Naht des Magenrisses	† am 4. Tag.	Peritonitis u. retroperitoneale Eiterung nach Gangrän des Duodenums
120	4mal	keines	—	Perforation des Ileums. Peritonitis	16 Std.	sofort	Naht der Darmperforation	† nach 48 St.	Allgemeine jauchige Peritonitis
—	—	keines	—	Abriss des Ileums u. des Procss. vermif. vom Coecum	ca. $3^1/_2$ Std.	sofort	Naht der Perforat., Entfern. d. Processus, seitl. Anastomose zw. Coecum u. Ileum	† nach 10 Std.	Reine Periton. geringe Blutg. ins Abdomen, kleiner Leberriss
120	mehrmals	keines	spontan	Perforation d. Ileum mit Peritonitis	22 Std.	4 Std.	Naht der Perforat.	† nach 60 Std.	Peritonitis serofibrinosa
150	Brechreiz	oft post operat.	—	Perforation d. Ileum 60 cm oberhalb des Coecum	40 Std.	sofort	Naht der Perforat.	† nach 56 Std.	do.
150	mehrmals	—	—	Zerreissung der Milz	$24^1/_2$ Std.	sofort	Exstirpat. der Milz	† nach 36 Std.	Anämie, leukämischer Milztumor

Fortlaufende No.	Geschlecht	No. d. Krankengesch.	Alter	Zeit zwischen Verletzung und Spitaleintritt	Allgemeines Aussehen	Zustand der Bauchdecken			
						Aeusserlich sichtbare Verletzungen	Beschaffenheit des Abdomens	Empfindlichkeit des Abdomens	Percussi anomali des Abdom
20	männl.	40	57	2 St.	collabirt	keine	weich, nicht aufgetrieben	rechte Unterbauchgegend (Contusionsstelle) druckempfindlich	aufangs k Späterseh den der Le dämpfu
21	do.	41	39	sofort	do.	keine	ziemlich weich, nicht aufgetrieben	stark diffus druckempfindlich	keine
22	do.	43	52	$2^1/_2$ Tage	Habitus potat.	keine	nicht hart und doch gespannt, aber aufgetrieben	Ileocoecalgegend druckempfindlich	Leberdam verklein
23	do.	44	15	sofort	collabirt	kleine Hautschürfungen über dem l. Rippenbogen	nicht aufgetrieben, nicht gespannt	diffus druckempfindlich	Dämpfu den unte Partie
24	do.	45	26	2 St.	gut	keine	bretthart und gespannt	sehr druckempfindlich	do.
25	do.	46	45	sofort	collabirt	keine	bretthart, wenig aufgetrieben	zieml. druckempfindlich	in der lin unter. Par Dämpfu
26	do.	47	37	1 Tag	gut	keine	weich, leicht aufgetrieben	stark druckempfindlich	keine
27	do.	48	25	18 St.	collabirt	keine	nicht hart, leicht aufgetrieben und wenig gespannt	diffus druckempfindlich, besond. in der Lebergegend	Dämpfung den abhä gen Part
28	do.	49	24	sofort	schwer anämisch	Fracturen am linken Arm	wenig gespannt	linke Nierengegend druckempfindlich	Dämpfung d. abhängt linken Bau partien

Temp. bei Spital-eintritt	Puls	Erbrechen: vor d. Spitaleintritt	Erbrechen: während der Beobachtung	Miction	Art der Verletzung	Operationen: Zeit zwischen Verletzung u. Operation	Operationen: Zeit zwischen Spitaleintritt u. Operation	Operationen: Art der Operation	Ausgang nach der Operation	Sectionsbefund
[illegible]	52	—	einmal vor, oftmals nach d. Operat.	spontan	Perforation d. Ileum Perit.	29 St.	27 St.	Naht der Perforat.	† nach 64 Std.	Peritonitis serofibrinosa
[illegible]	90	keines	—	—	Riss an der Unterfläche d. rechten Leberlappens	ca. 1 St.	sofort	Naht des Leberriss.	Heilung	—
[illegible]	114	mehrmals	mehrmals	spontan	Perforation d. Ileum 25 cm oberhalb des Coecum, Perit.	2½ Tag	do.	Eröffnung u. Drainage eines Abscesses i. d. Ileocoecalgegend	† nach 4 Tagen	Peritonitis fibrinosa
[illegible]	[illegible]	—	mehrmals	—	Milzriss	1 St.	do.	Naht des Milzrisses	Heilung	—
[illegible]	96	mehrmals	mehrmals	—	Perforation d. Ileum, Perit. sero-fibrinosa	2½ St.	½ St.	Naht der Perforat.	Heilung	—
[illegible]	80	mehrmals	mehrmals	—	Milzriss	1 St.	sofort	Cauterisat. u. Tampon. d. Milzriss.	† nach 5 Tagen	Pneumonie (Aether)
[illegible]	86	keines	mehrmals bis Rothbrech.	spontan	Perforation d. Ileum, diffuse Peritonitis	64 St.	St. 40	Naht der Perforat.	† nach 4 Tagen	Peritonitis fibrinosa
[illegible]	130	mehrmals	—	—	Perforation d. Flexura coli deatra, Perit. serofibrinosa	18 St.	sofort	Naht der Perforat.	Heilung	—
[illegible]	—	—	—	spontan.	Milzriss	1 St.	do.	Exstirpat. der Milz	Heilung	—

Diagnose.

Erst in den letzten Jahren wurde die Diagnostik der Bauchcontusionen und der subcutanen Darmverletzungen ausgebaut, indem ein besonders auffallendes Symptom nach dem andern hervorgehoben und als pathognomonisch bezeichnet wurde. Immer aber stellte sich entweder eine Inconstanz dieser Symptome heraus, oder sie konnten auch bei Fehlen innerer Verletzungen beobachtet werden.

Von den inneren Blutungen wollen wir hier absehen und nur die Magen-Darmverletzungen berücksichtigen.

Das einzig sichere Symptom, wenn dasselbe auftritt, ist der **Luftaustritt in die freie Bauchhöhle.** Ein Verschwinden der Leberdämpfung ganz kurz nach der Verletzung wäre also pathognomonisch. Die Verschmälerung der Leberdämpfung durch Kantenstellung in Folge Meteorismus tritt meist erst einige Stunden nach dem Trauma auf. In unsern Fällen konnten wir dieses Symptom nur selten feststellen (31, 34, 36, 40), als kurz nach der Verletzung auftretend.

Von den anderen Symptomen können wir solche unterscheiden, die bei Anwesenheit eines derselben mit Wahrscheinlichkeit eine Magen-Darmverletzung anzeigen.

Es sind dies die früh bestehende brettharte Spannung des Abdomens, wiederholtes, bald nach der Verletzung auftretendes, sofort andauerndes Erbrechen, das einen galligen Character annehmen kann, und langdauernder, besonders zunehmender Shock.

Die **brettharte Spannung des Abdomens** und die damit verbundene intensive Druckempfindlichkeit wird nach neueren Publicationen regelmässig erwähnt, als zuverlässiger Indicator einer Magendarmverletzung. Die Spannung wird zweifellos in den meisten Fällen von Bauchcontusionen mit inneren Verletzungen beobachtet. Nach unseren früheren Auseinandersetzungen müssen wir aber annehmen, dass sie vorwiegend der Ausdruck einer intensiven Quetschung überhaupt ist, und nicht durch Blut oder Darminhalt in der freien Bauchhöhle hervorgerufen wird. Diese Ueberlegung nimmt diesem Symptom den diagnostischen Werth nicht, denn diese intensiven Quetschungen sind meist mit einer schweren Schädigung der Baucheingeweide verbunden. Ist diese Spannung

vorhanden, so wird man daher meist begründeter Weise eine Verletzung annehmen können, welche einen operativen Eingriff verlangt. In seltenen Fällen wird sich allerdings nur eine Quetschung des Darms (ohne Perforation) oder eine schwere Quetschung der Bauchdecken vorfinden (No. 10 und 42). Thiem (59) führt 5 Fälle von Bauchcontusionen an, wo sofort nach der intensiven Verletzung das Abdomen bei Berührung stark empfindlich und fest gespannt war, ohne dass im Verlauf Zeichen einer Eingeweideverletzung eintraten. Jedenfalls muss man sich hüten, bei Abwesenheit dieses Symptomes eine Schädigung der Eingeweide auszuschliessen, wie dies Hartmann (57) thut. Bei unsern Fällen war dieses Symptom in 3 Fällen von Darmperforation (No. 40, 47, 48) nicht vorhanden, trotzdem genau daraufhin untersucht wurde. Nicht zu vergessen ist dabei der Umstand, dass die Verletzten oft nicht frisch zur Beobachtung gelangen, und lass ein zunehmender Meteorismus dieses Symptom abschneiden kann.

Ein wichtiges Symptom bildet ferner das **bald nach der Verletzung eintretende, wiederholte Erbrechen.** Es kann aber für sich allein nicht ausschlaggebend sein. Denn einerseits ist aus unserer Tabelle ersichtlich, dass wiederholtes Erbrechen auch bei Bauchcontusionen beobachtet wurde, bei denen im Verlauf eine schwere Schädigung, jedenfalls eine Perforation eines Eingeweides ausgeschlossen werden musste (No. 2, 6, 13, 18). Auch Thiem (59) beobachtete in 5 Fällen von schweren Bauchcontusionen, die aber nicht mit Eingeweideverletzungen complicirt waren, unmittelbar p. tr. Erbrechen, das sich bis zum 4. resp. 9. Tag wiederholte. Andererseits wurde wiederholtes Erbrechen bei Magendarmperforationen im Anfang vermisst (No. 23, 36, 47), wie auch Schmitt (vide Thiem 59) bei 9 wegen Perforatio intestini operirten Fällen von Bauchcontusionen nur bei wenigen in den ersten Stunden Erbrechen constatiren konnte. Hier ist der Zeitraum, der zwischen Verletzung und Untersuchung verstreicht, ausserordentlich wichtig. Mit Recht hebt Trendelenburg hervor, dass nur das Erbrechen innerhalb der ersten 2 Stunden stricto sensu pathognomonisch ist; das spätere Erbrechen ist ein Ausdruck der beginnenden Peritonitis und als solches, besonders wenn es andauert und einen galligen Character annimmt, allerdings ein einwandsfreies Zeichen der Darmperforation.

Ein **andauernder schwerer Shock als** eine primäre Folge der inneren Schädigung ist wohl sehr selten. Dauern die Allgemeinsymptome über die ersten Stunden hinaus an, so sind sie entweder die Folge einer Anämie durch intraabdominelle Blutung oder der Ausdruck einer rasch umsichgreifenden Peritonitis. Wenn dieses Andauern der Allgemeinsymptome daher auch nicht als reiner Verletzungsshock aufgefasst werden kann, so ist es für die Diagnose doch von grosser Wichtigkeit. Solche Fälle sind aber im Ganzen selten. Andererseits giebt das Fehlen des Shocks oder das rasche vollständige Schwinden des primären Shocks keine Sicherheit, dass die Organe der Bauchhöhle nicht schwer geschädigt sind (No. 25, 40, 47 und 31, 36).

Der **Schmerz** kann nur in Verbindung mit anderen Symptomen eine Rolle spielen, da er allzusehr von individuellen Eigenthümlichkeiten abhängt. Immerhin lässt der intensive localisirte spontane Schmerz und die Druckempfindlichkeit dieser Stelle des Abdomens die Annahme einer schweren Gewalteinwirkung zu, die zu einer Schädigung des sehr empfindlichen Peritoneum parietale geführt hat.

Wenn nun die **genannten Symptome zusammen** beobachtet werden, so kann eine schwere Verletzung der inneren Organe wohl mit Sicherheit angenommen werden.

Wie wir aber gesagt haben, hat keines derselben eine absolute Constanz. Jedes derselben aber wird den Entschluss eines sofortigen operativen Eingriffes wesentlich erleichtern, auch wenn es nur für sich allein zur Beobachtung kommt.

Zum Schluss muss mit aller Nackdrücklichkeit darauf hingewiesen werden, dass die Diagnose oder eine möglichst gut erwogene Wahrscheinlichkeitsdiagnose fortan sofort oder in den ersten Stunden gestellt werden muss, wenn man bessere Resultate bei Bauchcontusionen erreichen will. Man darf sich nicht verhehlen, dass die „neuen“ Symptome, die man erwartet, um den Entschluss zum Eingriff zu fassen, diejenigen der Peritonitis sind, der sogenannten „expectation armée“ also nicht zu weite Grenzen eingeräumt werden dürfen.

Prognose und Therapie.

Von jeher galt die Prognose der Darmperforation als schlecht, und eine spontane Ausheilung als zu den grössten Seltenheiten gehörend. Da ohne operativen Eingriff die Prognose eine absolut schlechte ist, so können die Abschnitte Prognose und Therapie nicht von einander getrennt werden.

Berücksichtigen wir zunächst die Zusammenstellungen, die in den letzten Jahren in der Literatur erschienen sind, so haben wir zunächst diejenige von Petry durchzugehen.

Petry verfügt über 228 Fälle, bei denen entweder durch Operation, Section oder den Verlauf der Krankheit eine perforirende Verletzung des Magendarmkanals constatirt werden konnte.

Gesammtresultat bei exspectativen und operativ behandelten Fällen:

Von diesen 228 starben . 190 = 84,8 pCt.
und genasen . . . . 38 = 15,1 pCt.

Resultate ohne operativen Eingriff.

Von 199 Darmrupturen wurden 160 nicht operirt.
Von diesen 160 Fällen starben 149 = 93,12 pCt.
11 Fälle gingen in Genesung aus = 6,87 pCt.

Von diesen 11 Fällen soll 1 durch Verklebung des Netzes mit den Wundrändern definitiv ausgeheilt sein. (Petry, Fall Jobert, ohne Angabe über die Constatirung der Verhältnisse). In 10 Fällen kam es zu Kothabscessen, von denen 3 spontan perforirten, 7 operativ geöffnet werden mussten. Es wären also streng genommen nur 4 Fälle als spontane Heilungen anzusehen, ohne dass irgend operativ eingegriffen worden wäre. Aus der kurzen Wiedergabe der Beobachtungen ist uns aber meist nicht ersichtlich, ob thatsächlich eine primäre Darmperforation oder eine secundäre Darmnekrose nach Quetschung vorgelegen habe. Die letztere hat selbstverständlich eine bessere Prognose, da ihr bessere Gelegenheit zur Abkapselung geboten wird. Bei den angeführten 7 Fällen mit operativ eröffneten Kothabscessen liegt nur bei den Fällen No. 40, 42 und 46 die Wahrscheinlichkeit einer primären Perforation vor, während No. 41, 43, 44 und 45 wahrscheinlich nur

secundäre Nekrosen aufwiesen. Nehmen wir also nur obige 4 spontan geheilten Fälle als wirkliches Resultat bei exspectativer Behandlung, so tritt eine volle Genesung nur in 2,5 pCt. auf.

Als Heilung einer primären Perforation erscheint auch der Fall von Petrow (47) zu sein: Nach Contusion des Abdomens traten im Verlauf von 4 Monaten nachher Auftreibung des Leibes, Resistenzen im Abdomen, ein Beckeninfiltrat um das Rectum herum und mehrfache Schüttelfröste auf. Bei der Laparotomie fanden sich auf dem Peritoneum massenhafte tuberkel-ähnliche Knötchen, die aus runden und ovalen Zellen bestanden und im Innern Pflanzenfasern, umgeben von Riesenzellen einschlossen.

Von den 23 Magenperforationen wurden keine primär operativ behandelt.

9 Fälle = 40,9 pCt. genasen durch Verlöthung mit benachbarten Organen oder Abscessbildung mit spontanem Durchbruch oder operativer Eröffnung.

13 Fälle = 59,1 pCt. gingen letal aus.

Die Zusammenstellung von Pech (51), der die Resultate aus einem Militärlazareth giebt, ist nach unserer Ansicht zur Bestimmung der Prognose nicht zu verwerthen. Im Militär wird jeder, der nicht diensttüchtig ist, ins Spital verlegt. Es kamen also bedeutend mehr leichte Verletzungen zur Beobachtung als in einem anderen Spital.

Pech hat in seiner ersten Reihe unter 19 durch Hufschlag aufs Abdomen Verletzten 1 Todten. Dieser wurde $3^1/_2$ Stunden post trauma operirt und es fand sich ein Leberriss und eine Perforation des Duodenum, † 19 Stunden p. tr.

In der zweiten Reihe, die 52 Fälle umfasst, starb ebenfalls einer, und zwar ohne Operation. (Perforation des Jejunum).

Bei dem operativ behandelten Fall fand sich eine Darmperforation vor. Derselbe muss sich also gegenüber den andern durch seine Symptome ausgezeichnet haben. Es ist also anzunehmen, dass bei den spontan ausgeheilten 69 Fällen keine Darmperforation vorlag, eine Heilung also nichts Auffallendes war. Pech will nun mit diesem Material beweisen, dass die Bauchcontusionen keine so schlechte Prognose geben, wie allgemein angenommen wird. Hatte er doch nur eine Mortalität von 2,81 pCt.

Es braucht wohl kaum darauf hingewiesen zu werden, wie

unrichtig es ist, an der Hand solcher Beobachtungen die Gefährlichkeit der Bauchcontusionen als eine geringe darzustellen und nur zur conservativen Therapie zu mahnen.

Resultate bei operativem Eingriff.

Petry führt 42 Fälle an, bei denen die Laparotomie ausgeführt wurde:

14 Fälle = 33,6 pCt. gingen in Heilung, über
28 Fälle = 66,7 pCt. starben.

1 Fall starb an intercurrenter Krankheit, 5 an unvollkommener Operation.

In 22 Fällen = 52,3 pCt. wäre also der üble Ausgang trotz einer radikalen Therapie erfolgt.

Da bei solchen Fällen eine Peritonitis rasch um sich greift, so hängt der Erfolg des operativen Eingriffs ab von der Zeit, die zwischen Trauma und Operation verstreicht; je früher operirt wird, desto bessere Resultate müssen erzielt werden.

Werden nun die operirten Fälle aus der Petry'schen Zusammenstellung auf diesen Umstand untersucht, so ergiebt sich folgendes Resultat:

Von 18 innerhalb der ersten 24 Stunden operirten
heilten 8 = 44,5 pCt., und
starben 10 = 55,5 pCt.

Von 24, später als 24 Stunden p. tr. operirten
heilten 6 = 25 pCt. und
starben 18 = 75 pCt.

Die Fälle von Petry umfassten einen Zeitraum von 14 Jahren, von Anfang der 80er bis Mitte der 90er Jahre. Es ist dies also ein Zeitabschnitt, wo ein sofortiges radicales Vorgehen im Ganzen noch wenig geübt wurde. Dass der Eingriff innerhalb der ersten 24 Stunden nur 44,5 pCt. Heilungen ergab, ist um so begreiflicher, weil die Fälle meist mehr gegen Ende dieses Zeitabschnittes in Behandlung kamen, die Prognose sich also schon entschieden hatte.

Am besten geht dies hervor aus der Zusammenstellung, die Kirstein (46) mit 18 operativ behandelten Fällen aus den Jahren 1897—99 giebt.

8 mal = 44,5 pCt. erfolgte Heilung
10 mal = 55,5 pCt. Tod.

2 Fälle können nicht direkt als operative Misserfolge angesehen werden (Myodegeneratio cordis; Ileus durch Torsion des Coecum).

In 1 Fall konnte wegen Collaps die Operation nicht vollendet werden, und bei einem weiteren Fall wurden 2 Perforationen im Duodenum übersehen.

Bei Ausschaltung dieser Fälle würden

die Heilungen also 57 pCt.
die Mortalität . . 43 pCt. betragen,

Nach der Grösse des Zeitraumes zwischen Verletzung und Operation lässt sich folgende Tabelle aufstellen:

Bei innerh.	der	1.—	5.	Stund.	operirten	erf.	4	mal	Heil.	= 100	pCt.
„	„	„	6.—10.	„	„	„	2	„	„	= 66,6	„
„	„	„	11.—15.	„	„	„	1	„	„	= 100	„
„	„	„	16.—20.	„	„	„	1	„	„	= 33,3	„
„	„	„	21.—60.	„	„	„	0	„	„	= 0	„

Diese Zahlen sprechen wohl deutlich für die Wichtigkeit eines früh vorgenommenen operativen Eingriffs bei solchen Verletzungen.

Bei unsern eigenen 17 Beobachtungen von Perforation des Magendarmkanals gestaltet sich die Prognose folgendermaassen:

Resultate bei exspectativem Verhalten:

Von den 7 nicht operirten Verletzten starben alle 7 = 100 pCt.

Resultate bei operativem Verhalten:

Von den 10 operirten Verletzten starben 8 = 80 pCt.

Dabei wurde in einem Fall (No. 34) eine Verletzung des Duodenums übersehen. Von dort aus entwickelte sich eine Peritonitis.

Es wurden operirt:

innerhalb	der	ersten	5	Stunden	3	Fälle	1	mal	Heilung	= 33,3	pCt.
„	„	16.—20.	Stunde		2	„	1	„	„	= 50	„
„	„	26.—30.	„		2	„	0	„	„	= 0	„
„	„	31.—65.	„		3	„	0	„	„	= 0	„

Davon starben trotz des gelungenen technisch einwandsfreien operativen Eingriffes in Folge der weiterschreitenden Peritonitis

6 Fälle, während bei einem eine Verletzung des Duodenum übersehen wurde, bei einem weiteren Tod im Collaps erfolgte.

Was die **Therapie** anbelangt, lässt sich Folgendes zusammenfassen.

Wir sehen aus den angeführten Zahlen, dass ohne operativen Eingriff 100 pCt. oder nahezu 100 pCt. der subcutanen Verletzungen des Magendarmkanals zu Grunde gehen, und dass andererseits durch einen frühzeitigen operativen Eingriff viele Fälle gerettet werden können. Die frühzeitige Operation bei schweren Bauchcontusionen, die ja thatsächlich oft Läsionen des Magendarmtractus ernster Natur bedingen, hat also ihre wohlbegründete Berechtigung, ist vielleicht zur Zeit, wie die Dinge in dieser Materie stehen, der richtigste Weg.

Schon König (58) betont in seinem Lehrbuch, dass es für den Verletzten keine grössere Gefahr als die der Darmruptur giebt, und jedes Mittel, den Patienten daraus zu befreien, ist erlaubt und geboten.

Die expectation armée können wir aber nicht als unberechtigt völlig bei Seite schieben. Wird, wie wir im experimentellen Theil ausführten, das Peritoneum durch die Contusion gegen Infection empfindlicher, so ist eine unnöthige Laparotomie nicht gleichgültig. Ein erfahrener Chirurg, der viele solcher Verletzungsfälle sieht, wird daher mehrere Bauchschnitte verhüten, wenn er, gestützt auf den Gesammteindruck des Verletzten, neben den sorgfältigst erhobenen diagnostischen Befunden vorerst abwartend verfährt.

In zweifelhaften Fällen kann event. schon die von Mikulicz empfohlene Probelaparotomie mit kleiner Incision Aufschluss geben, indem dabei entweichendes Gas oder peritonitische Veränderungen die nöthigen Anhaltspunkte geben. Nach Eichberg[1]) soll bei graublauer Verfärbung der Oberfläche der Milz oder der Leber mit Sicherheit auf eine Darmperforation geschlossen werden können. Da peritonitische Veränderungen bei Darmperforation nach Bauchcontusion local und allgemein schon in den ersten Stunden auftreten, so ist die Schwierigkeit in der Auffindung der Perforationsstelle gewöhnlich nicht sehr gross.

---

[1]) Med. Record 1889, p. 556.

Die Technik des Eingriffes erfordert kaum eine besondere Besprechung, da sie meist eine sehr einfache ist: Naht der Perforationsstelle des Darms. In seltenen Fällen, wo der Darm durch Quetschung in seiner ganzen Circumferenz schwer geschädigt ist, muss allerdings die Resection vorgenommen werden, oder, bei sehr schlechtem Allgemeinbefinden, die Anlegung eines Anus praeternaturalis. Ist die Peritonitis schon erheblich, so wird eine Reinigung der Bauchhöhle kaum genügen; man wird sich der Mikulicz'schen Tamponade oder der ausgiebigen Drainage bedienen. Dass auch in solchen Fällen noch Aussicht auf Heilung vorhanden ist, beweist unser Fall 48.

B. Die Peritonitis nach subcutanen Verletzungen des Magendarmkanals.

Die relativ traurigen Resultate unserer klinischen Beobachtungen sind nicht in der Schwierigkeit der Technik operativer Eingriffe begründet, sondern liegen vor Allem in der Schwierigkeit der Diagnose. Zuwarten bei bestehender Darmperforation verschlechtert, wie oben gezeigt wurde, die Prognose mit jeder Viertelstunde. Die schlechten Resultate können aber nicht exclusiv in diesem Moment begründet sein, sind doch bei uns und anderseits Fälle, die in den ersten 10—12 Stunden operirt wurden, zu Grunde gegangen, ohne dass ein Fehler der Technik hätte nachgewiesen werden können. Es muss doch auffallen, dass bei perforirenden Stich- und Schussverletzungen mit Eingeweideverletzungen bessere Erfolge erzielt wurden. Die Grösse der Wunden kann dabei nicht das einzig Ausschlaggebende sein; denn in den meisten unserer Fälle waren die Darmwunden nur klein.

Wenn wir eigene und fremde Beobachtungen in Bezug auf Entstehen und Fortschreiten der Peritonitis durchgehen, so können wir uns des Eindrucks nicht erwehren, dass dieselbe rascher entsteht als bei Schuss- und Stichverletzungen und im Allgemeinen einen bösartigeren Verlauf nimmt. So beobachteten verschiedene Operateure bei subcutanen Darmperforationen früh schon eine ausgedehnte Peritonitis:

Perthes (42) in 2 Fällen 2—3 Std. p. tr. eine ausgedehnte fibrinöse Peritonitis; Kirstein (46) nach 2—3 Std. p. tr. Fibrin-

flocken und Verklebungen der Därme, Hahn (38) 3 Std. p. tr. serös flockigen Erguss und Fibrinbeläge, Schmitt (32) 4 Std. p. tr. trübe, eitrige Flüssigkeit im ganzen Abdomen, Greve (36) 5 Std. p. tr. eitrig belegte, theils verklebte Darmschlingen, Angerer (44) 5 Std. p. tr. trübes, fibrinöses Exsudat ohne Kothaustritt.

Wir selbst sahen bei unserm Fall 48 schon 2—3 Stunden p. tr. einen percussorisch nachweisbaren Erguss, der bei der Operation sich als reichliches, entzündliches, sero-fibrinöses, geruchloses Exsudat erwies. Bei den Schussverletzten, die Petersen (53) anführt, fehlte bei einem 3 Stunden p. tr. trotz 8facher Darmperforation jede Peritonitis. Bei 3 Fällen, die 14, 24 und 40 Stunden nach der Verletzung operirt wurden, war die Peritonitis durch fibrinöse Verklebungen noch gut localisirt. Auch bei einem Schussverletzten unserer Beobachtung waren bei der 5 Stunden nach der Verletzung vorgenommenen Operation trotz 6facher Perforation des stark gefüllten Darms nur einzelne fibrinöse Flecke um die Schussöffnungen vorhanden. Ferner kommen vom Kriegsschauplatze in Südafrika mehrfache Beobachtungen von penetrirenden, den Darm verletzenden Schussverletzungen, die ohne Behandlung ausheilen (Küttner [48], Hildebrand [49], Treves [52]).

Es schien uns deshalb nicht ohne Interesse zu sein, an der Hand von Thierexperimenten den Fragen nachzugehen:

1. ob die Art des Traumas als solches die Widerstandsfähigkeit des Peritoneums herabsetzt.

2. Worin diese Herabsetzung der Widerstandskraft beruhen könnte.

Versuchsmethodik.

Da aus äussern Gründen Hunde und andere fleischfressende Thiere zu den Versuchen nicht beigezogen werden konnten, wurden dieselben mit Kaninchen vorgenommen. Zwei Thiere gleicher Grösse, gleicher Art und gleichen Alters wurden denselben Schädigungen des Peritoneums ausgesetzt, mit dem Unterschied, dass bei dem einen Thier durch Schlag das Abdomen contundirt wurde, während das andere als Controlthier diente. Die Contusion erfolgte durch einen dicken, aber flachen Holzklöppel von 5 cm Breite. Der Schlag erfolgte quer über die Mitte des Abdomens des auf dem

Rücken liegenden aufgespannten Thieres. Die Schwierigkeit lag darin, den Schlag mit einer Intensität auszuführen, die einigermaassen derjenigen des Verletzungsmodus beim Menschen entsprach, und diese Intensität in allen Fällen gleichmässig beizubehalten. Es zeigte sich bald, dass das erstere schwierig und unsicher, das letztere unmöglich ist. Daher rührt wohl der nicht überall gleichmässige Ausfall der Versuche.

Ursprünglich beabsichtigten wir nicht, durch die Contusion perforative Verletzungen des Darms zu veranlassen, weil die Unsicherheit, dies zu erreichen, ohne grössere Blutungen oder andere schwere Schädigungen zu setzen einerseits, und andererseits der Umstand, dass die durch die Darmverletzung ausgetretene Kothmenge und Kothbeschaffenheit uncontrolirbar war und einen Controlversuch unmöglich machte, diesen Weg unpracticabel machten. Diejenigen Fälle, bei denen sich doch eine perforative Darmverletzung einstellte, und die allerdings in ihrem Verlauf charakteristisch sind, werden besonders angeführt.

Als inficirende Masse, die eingespritzt wurde, wählten wir vorwiegend den frischen Darminhalt von Kaninchen, weil nur so die Verhältnisse am Menschen, der auch mit seinem eigenen Darminhalt inficirt wird, annähernd einwandsfrei nachgeahmt werden können. Dabei waren wir uns allerdings bewusst, dass die Darmbacterien bei Fleischfressern andere sind, leichter Entzündungen hervorrufen; sind doch beim Pflanzenfresser die Zersetzungsvorgänge im Darme geringer. Es wurde immer der Inhalt des untersten Theiles des Ileum und des Anfangstheiles des Colon eines unmittelbar vor dem Versuch getödteten Kaninchens verwendet und mit physiologischer Kochsalzlösung soweit verdünnt und verrieben, dass er mit einer 1 mm kalibrigen Kanüle in den freien Peritonealsack injicirt werden konnte. Vergleichshalber wurden später einzelne Versuchsserien mit menschlichem Koth und mit Reinculturen von Staphylococcus aureus angeschlossen.

Es wurde strengstens, auch bei der Section, darauf geachtet, dass die injicirte Masse in den freien Peritonealsack erfolgte, und dass nicht der Darm dabei verletzt worden ist.

Von einer Narkose der Thiere wurde abgesehen, da der Einfluss des Narkoticums nicht zu controliren war. Eine Narkose hätte allerdings die Versuchsbedingungen gleichmässiger gestaltet;

denn es stellte sich bald heraus, dass es für die Wirkung der Contusion von der grössten Wichtigkeit war, ob die Bauchmuskulatur im Moment des Schlages contrahirt oder erschlafft war.

Versuche.

In der ersten Versuchsreihe wurde der Verlauf des Experimentes nicht unterbrochen, sondern es wurde der Exitus beider Thiere abgewartet, um die sich ergebenden zeitlichen und anatomischen Unterschiede zu beobachten.

Versuch I.

a) Kaninchen von 3933 g.

Injection von 5 ccm verdünntem Kaninchenkoth und unmittelbar darauf Contusion des Abdomens durch einen kräftigen Schlag mit dem Holzklöppel.

Nach dem Schlag kurzes Stadium des Shocks mit allgemeiner Erschlaffung und Unbeweglichkeit. Temperaturabfall bis unter 36°, frequente Respiration. Der Leib bleibt immer weich. Urin und Koth werden entleert. Stark leidendes Aussehen. Exitus 7 Std. 40 Min. nach der Injection.

Sectionsbefund: Vordere Bauchwand mit einigen kleinen Sugillationen. Im Peritoneum stinkendes Gas und ziemlich viel trübe, faeculente Flüssigkeit. Ueberall abziehbare Fibrinbeläge und -verklebungen, vermischt mit Kothpartikelchen. Serosa injicirt. Därme gebläht. Auf dem Jejunum und Coecum je eine erbsengrosse subseröse Ecchymose. Nirgends Spuren von Gewebstrennung.

b) Controllkaninchen von 3660 g.

Injection von 5 ccm verdünntem Kaninchenkoth.

Anfangs ist das Thier munter. Innerhalb 8 Stunden sinkt die Temperatur unter 36. Urin und Koth werden entleert. Später tritt sichtbarer Verfall ein. Exitus 16 Std. nach der Injection.

Sectionsbefund: In der Peritonealhöhle wenig trübe faeculente Flüssigkeit und stinkendes Gas. Ueberall abziehbare Fibrinbeläge und -verklebungen, vermischt mit Koththeilen. Serosa injicirt. Därme gebläht.

Dieser Versuch zeigt uns eine Beschleunigung im Entstehen und im Verlaufe der Entzündungserscheinungen und der Erkrankung, indem beim contundirten Thier nur die Hälfte der Zeit dazu nöthig war. Schon in den ersten Stunden machte sich äusserlich die stärkere Erkrankung desselben geltend.

In der zweiten Versuchsreihe wurden die Experimente zu verschiedenen Zeiten unterbrochen, um die Entwickelung der im Abdomen sich abspielenden Processe zu verfolgen, und um eine eventuelle Verschiedenartigkeit im Ablauf der Erkrankung schon innerhalb der ersten Stunden zu controlliren.

Versuch II.

a) Kaninchen von 3200 g.

Contusion des Abdomens durch Schlag mit dem Holzklöppel und unmittelbar darauf Injection von 5 ccm verdünntem Kaninchenkoth in die Peritonealhöhle.

Nach dem Schlag leichter Shock. Respiration frequent. Aussehen leidend. Abdomen immer weich. Temperatur sinkt auf 37,5, steigt dann wieder auf 37,8. Tödtung des Thieres 3 Stunden nach der Injection durch Nackenschlag.

Sectionsbefund: Intramuskuläre Haemorrhagie der vorderen Bauchwand. Im Abdomen viel trübe, faeculente Flüssigkeit. Ueberall zerstreut liegen kleine Kothklümpchen, die durch Fibrin dem Peritoneum anhaften. Darm stellenweise mit leichtem Fibrinüberzug und mit punktförmigen Haemorrhagien. Serosa injicirt. Colon, Ileum, Mesenterium, Peritoneum parietale der Rückwand mit je einer kleinen Ecchymose ohne Serosa- oder Mucosalaesionen.

b) Controllkaninchen von 3100 g.

Injection von 5 ccm verdünntem Kaninchenkoth.

Das Aussehen des Thieres bietet nichts Abnormes. Die Temperatur sinkt bis 37,2, steigt dann wieder bis 37,5. Tödtung des Thieres 3 Stunden nach der Injection durch Nackenschlag.

Sectionsbefund: Im Abdomen wenig faeculente, trübe Flüssigkeit. Auf der Serosa kleine, durch Fibrinflöckchen leicht adhärente Kothklümpchen, mit kleinen Ecchymosen in deren Umgebung. Netz und Darm stark injicirt.

Versuch III.

a) Kaninchen von 2450 g.

Injection von 4 ccm verdünntem Kaninchenkoth und sogleich nachher Contusion des Abdomens.

Leidendes Aussehen des Thieres. Leib weich. Die Temperatur fällt bis 36,8. Tödtung des Thieres 4 Stunden nach der Injection.

Sectionsbefund: Vordere Bauchwand mit einer 1 Cts.-Stück grossen Ecchymose. Im Abdomen ziemlich viel trübe, mit Koththeilchen und Fibrinflöckchen vermischte, faeculente Flüssigkeit. Sorosa mit vielen punktförmigen Haemorrhagien und ziemlich reichlichen Fibrinauflagerungen. Koth überall vertheilt.

b) Controllkaninchen von 2300 g.

Injection von 4 ccm verdünntem Kaninchenkoth.

Aeusserlich ist an dem Thier nichts Abnormes sichtbar. Temperatur fällt bis 36,7. Tödtung 4 Stunden nach der Injection.

Sectionsbefund: Im Abdomen ziemlich viel trübe, faeculente Flüssigkeit. Auf der Serosa liegen zerstreut kleinste Kothpartikeln durch Fibrinklümpchen derselben adhärent. Netz leicht fibrinös belegt, stark injicirt.

Versuch IV.

a) Kaninchen von 2200 g.

Contusion des Abdomens und sofort darnach Injection von 4 ccm verdünntem menschlichen Darminhalt ins Abdomen.

Leidendes Aussehen. Temperatur sinkt bis 35,3. Tödtung 5 Stunden nach der Injection.

Sectionsbefund: Vordere Bauchdecken mit einer kleinen Haemorrhagie.

Im Abdomen viel trübe, faeculente Flüssigkeit. Auf der Serosa überall kleine, durch Fibrin anhaftende Koththeilchen, umgeben von punktförmigen und streifigen Haemorrhagien. Colon und Mesenterium mit je einer erbsengrossen Ecchymose.

b) Controllkaninchen von 2100g.

Injection von 4ccm verdünntem menschlichem Darminhalt in die Peritonealhöhle.

Das Thier zeigt kein fieberhaftes Aussehen. Tödtung 5 Stunden nach der Injection.

Sectionsbefund: Im Abdomen ziemlich viel trübe, fäculente Flüssigkeit. Auf der Serosa überall kleine, durch Fibrinfädchen adhärente Koththeilchen, in deren Umgebung sich kleinste Hämorrhagien finden.

Versuch V.

a) Kaninchen von 2800g.

Contusion des Abdomens und nachherige Injection von 4ccm menschlichem Koth in's Peritoneum.

Leidendes Aussehen. Temperaturabfall auf 36,6. Abdomen immer weich. Tödtung 6 Stunden nach der Injection.

Sectionsbefund: Bauchwand intact. Im Abdomen reichliche trübe, faeculente Flüssigkeit. Auf der Serosa und dem Netz viele durch Fibrin adhärente Koththeilchen. Zwischen den einzelnen Organen leichte Fibrinverklebungen. Am Netz starke Hämorrhagien. Mesenterium und Peritoneum parietale der Rückwand mit je 1 Ecchymose.

b) Controllkaninchen von 3000g.

Injection von 4ccm verdünntem menschlichem Koth in die Abdominalhöhle.

Die Temperatur fällt bis 35,6 und steigt wieder bis 36,5. Tödtung 6 Stunden nach der Injection.

Sectionsbefund: Im Abdomen wenig trübe, fäculente Flüssigkeit. Serosa mit kleinen, durch Fibrin leicht adhärenten Kothpartikelchen bedeckt. Um dieselben herum kleine Hämorrhagien.

In einer dritten Versuchsreihe wurden Bouillonculturen von Staphylococcus aureus intraperitoneal injicirt. Die Culturen wurden durch Abimpfung von Eiter, aus dem Abscess einer acuten Osteomyelitis des Oberschenkels stammend, gewonnen. Von der 1. Abimpfung wurde die definitive Cultur genommen, 3 Tage im Brutofen bei 37° gehalten und unverdünnt injicirt. Durch Agarculturen wurde die Art der Staphylokokken bestimmt.

Versuch VI.

a) Kaninchen von 2100g.

Contusion des Abdomens und sogleich Injection von 3ccm einer Bouilloncultur von Staphylococcus aureus.

Nach dem Schlag leichter Shock mit rasch folgender Erholung. Unlust zum Fressen. Am 2. Tag krankhaftes Aussehen, Temperatur sinkt unter 36,0 und 65 Stunden nach der Injection liegt das Thier todt im Käfig.

Sectionsbefund: Abdomen aufgetrieben. Vordere Bauchwand mit einigen Ecchymosen, ohne Entzündung. Im Abdomen viel trübe Flüssigkeit. Serosa stark injicirt, mit vielen punktförmigen Hämorrhagien und mit feinem Fibrinbelag. Eingeweide stellenweise leicht verklebt. Colon, Netz und Ileum mit einigen leichten Serosaquetschungen ohne Gewebstrennung oder vermehrte Entzündung. Pleurahöhlen frei. In der Abdominalflüssigkeit Staphylococcus aureus und dicke, kurze Stäbchen.

b) Controllkaninchen von 2000g.

Injection von 3ccm unverdünnter Bouilloncultur von Staphylococcus aureus in die Peritonealhöhle. Das Thier verändert sich nicht, frisst, bewegt sich bis zum 12. Tag, an welchem leidendes Aussehen, Unlust zum Fressen, Unbeweglichkeit eintritt. Am 15. Tag nach der Injection liegt das Thier todt im Käfig.

Sectionsbefund: Abdomen aufgetrieben. Im Abdomen findet sich, dem Peritoneum parietale der vorderen Bauchwand anliegend, ein kleinhandtellergrosser, mit dickem weisslichem Eiter und Fibrin gefüllter, ringsum durch Darmverklebungen abgekapselter Abscess. Darm intact. Eiter geruchlos. Zwischen Leber und Colon und zwischen Mesenterium und einer Partie von Ileumschlingen findet sich je ein nussgrosser, überall abgekapselter Abscess von derselben Beschaffenheit. Kein freier entzündlicher Erguss. Darmserosa diffus injicirt. Im Eiter Staphylokokken.

Bei allen diesen Versuchen der ersten, zweiten und dritten Versuchsreihe zeigt sich ein rascher entstehendes und schwereres klinisches Erkrankungsbild bei den contundirten Thieren gegenüber den Controlthieren. Im Versuch I und VI ist der Unterschied sowohl in der Ausbreitung als im Verlauf des Processes ein sehr eclatanter, während bei den Versuchen II bis V die anatomischen Veränderungen relativ wenig verschieden sind. Immerhin war der vorhandene Erguss beim verletzten Thier jeweilen stärker, die Fibrinbildung ausgeprägter und die Beläge hafteten fester an. Sehr interessant ist namentlich der Verlauf des VI. Versuches. Wir wissen aus den Versuchen von Silberschmitt (9), dass Kaninchen selbst auf grosse Mengen von intraperitoneal injicirten Culturen von Bacterien nur gering oder gar nicht reagiren, da das Peritoneum eine grosse Widerstands- und Resorptionskraft gegenüber diesen Entzündungserregern besitzt. Gleichwohl trat bei unserm Versuch eine typische serofibrinöse, septische Peritonitis mit relativ frühem Exitus beim verletzten Thiere ein, während das Controlthiere Zeit zu Abwehrprocessen gegen die Entzündung hatte, und die Eitererreger abkapselte. Dabei zeigt sich, dass bei den nicht verletzten Thieren sich eine mehr eitrige Peritonitis, nicht diese

serofibrinöse wie bei den contundirten ausbildete. Die Annahme, dass der Schlag traumatische Läsionen, kleinste Gewebstrennungen und Hämatome setzt, die den Entzündungserregern als Eingangspforten dienen und eine Sepsis herbeiführen, wird durch den Befund widerlegt, dass um diese lädirten Stellen, die überdies meist keine macroscopisch sichtbare Gewebstrennung entdecken liessen, keine vermehrte entzündliche Veränderung sichtbar war. Seliger (10) nimmt an, dass durch das Trauma eine Darmparalyse entstehe mit kleinen Verletzungen der Darmwand und mit Störungen der Circulation. Dadurch leide die Ernährung und Resistenz der Gewebe. Aus dem Darm diffundiren bacterielle Stoffwechselproducte ins Peritoneum in Folge von Epitheldefecten, siedeln sich hier an und rufen eine diffuse eitrige Peritonitis hervor. Ob aber dieser Mechanismus so rasch und in solcher Ausdehnung zur Geltung kommt, dass schon 3 Stunden post trauma eine ausgedehnte Peritonitis entsteht (nicht fäculent), ist zu bezweifeln. Auch Thiem (59) berichtet über eine grössere Anzahl fremder und eigener Beobachtungen, wo nach schweren Bauchquetschungen in Folge traumatischer Peritonitis ausgedehnte Verwachsungen und Verlöthungen der Peritonealfläche und verschiedener Eingeweide untereinander eintraten. Der Verlauf deutete darauf hin, dass schwerere Eingeweideverletzungen nicht vorhanden waren, aber die bleibenden Symptome (Schmerzen, Verdauungsbeschwerden, Verstimmungen) führten oft nach 1 bis 10 Jahren zu operativen Eingriffen (Lösung von Adhäsionen), die oft zur Heilung führten. Thiem nimmt an, dass durch die Contusion der Darmwand eine Durchlässigkeit für die Bakterien geschaffen werde, oder dass Stellen, an denen durch das Trauma das Endothel beschädigt wurde, zum Ausgangspunkt der Peritonitis anzusehen seien. Auch Walthard (6) glaubt, dass traumatische Gewebsläsionen zur Erregung von Entzündungen genügen.

Eine Schädigung muss das Endothel allerdings erleiden, die wir aber als eine functionelle, nicht eine mechanisch traumatische und anatomische deuten möchten, und die sich in Folge der Erschütterung als Widerstandslosigkeit mit consecutiver Exsudationsvermehrung, Resorptionsbehinderung und Abschwächung der bactericiden Wirkung des Peritoneums ausdrücken muss.

Bei der Ausführung unserer Versuche sind in einigen Fällen

durch die Contusion zufälligerweise Verletzungen des Darms vorgekommen. Dies wären eigentlich diejenigen Fälle, die den Verletzungen beim Menschen entsprechen würden; aber wegen der unbestimmbaren austretenden Kothmenge sind Controlversuche unmöglich. Um doch einen einigermaassen gültigen Controlversuch zu haben, wurde bei einem Kaninchen der Darm künstlich eröffnet.

Versuch VII.

a) Kaninchen von 3133 g.

Contusion des Abdomens. Injection von 4 ccm verdünntem Kaninchenkoth. Leichter Shock. Temperaturabfall auf 37,1 bis 35,5. Zunehmender Verfall. Exitus 8 Stunden nach der Injection.

Sectionsbefund: Im Abdomen stinkendes Gas und trübe, fäculente Flüssigkeit. Serosa mit Fibrinbelägen und Koththeilchen bedeckt. Ueberall Fibrinverklebungen. Am Ileum eine 1 Cts.-Stück grosse Perforation mit prolabirender, umgekrempelter Mucosa und sugillirten Rändern. Aus der Oeffnung fliesst Koth. Am Darm mehrere Sugillationen.

b) Controllkaninchen von 3600 g.

Injection von 4 ccm verdünntem Kaninchenkoth. Anfangs normales Aussehen. Abfall der Temperatur auf 36,2. Langsamer Verfall unter Sinken der Temperatur bis unter 33,0. Exitus 23 Stunden nach der Injection.

Sectionsbefund: Im Abdomen wenig stinkendes Gas, aber ziemlich viel trübe, fäculente, mit feinen Flöckchen vermischte Flüssigkeit. Auf der Serosa Fibrinbeläge und -verklebungen.

Versuch VIII.

a) Kaninchen von 1800 g.

Contusion des Abdomens. Injection von 2 ccm verdünntem Kaninchenkoth. Leichter Shock, leidendes Aussehen. Temperatur 37,1 bis 35,6. Zunehmender Verfall. Exitus 8 Stunden nach der Injection.

Sectionsbefund: Im Abdomen stinkendes Gas und trübe, fäculente Flüssigkeit. Serosa mit Koththeilchen und fibrinösen Verklebungen und Belägen bedeckt. Daneben punktförmige Hämorrhagien. Darmserosa injicirt, Darm gebläht. Am Enddarm eine 5 Cts.-Stück grosse Perforation mit nach aussen umgelegten sugillirten Rändern. Daneben eine zweite sugillirte Stelle. Beide liegen über härtlichen Kothballen. Weitere Sugillationen finden sich am Colon und am Peritoneum parietale der Rückwand.

b) Controll-Kaninchen von 2000 g.

Injection von 2 ccm verdünntem Kaninchenkoth. Verhalten normal. Nach Exitus des ersten Thieres wird dieses auch getödtet.

Sectionsbefund: Abdomen ohne Entzündungserscheinungen. Am Colon eine kleine hämorrhagische Stelle mit einem Kothbröckelchen. Die Injection ging in das Colon.

Versuch IX.

a) Kaninchen von 2000 g.

Contusion des Abdomens. Zur Anstellung von Resorptionsversuchen wurden 10 ccm physiologischer Kochsalzlösung ins Peritoneum injicirt. Leichter Shock, leidendes Aussehen. Temperatur 36,2 bis 34,0. Zunehmender Zerfall. Exitus 5 Stunden nach der Injection.

Sectionsbefund: Im Abdomen stinkendes Gas und viel trübe, fäculente Flüssigkeit. Ueberall vertheilt finden sich Kothpartikel. Serosa mit Fibrinbelägen und kleinen Hämorrhagien. Am Enddarm 2 runde Perforationen mit sugillirten, umgelegten Rändern. Peritoneum parietale dahinter sugillirt.

b) Controllkaninchen von 2060 g.

Injection von 10 ccm physiologischer Kochsalzlösung. Das Thier bleibt am Leben.

Versuch X.

Kaninchen von 2800 g.

Eröffnung der Bauchhöhle in der Linea alba. Eine vorliegende Colonschlinge wird mit der Scheere eröffnet. Aus dem $1\frac{1}{2}$ cm langen Schnitt entleert sich Darminhalt. Naht der Bauchdecken. Langsam einsetzendes krankhaftes Aussehen, zunehmender Verfall. Exitus 60 Stunden nach dem Eingriff.

Sectionsbefund: Um die Peritonealnahtstelle findet sich ein kleiner Abscess. Im Abdomen stinkendes Gas. Peritoneum parietale und viscerale verklebt. Darm mit dicken Belägen, Serosa mit Hämorrhagien. Rings um die Koth entleerende Oeffnung im Colon finden sich dicke fibrinöse Verklebungen. Im Abdomen dickliche, eitrige Massen. In den Pleurahöhlen fibrinöse Verklebungen.

Der Versuch VII zeigt einen eclatanten Zeitunterschied im Ablauf der Erkrankung, die bei beiden Thieren dieselbe Intensität erreichte. Ueberhaupt ist auffällig, wie rasch die Peritonitis bei diesen subcutanen Darmperforationen entsteht, sich diffus ausbreitet und lethal ausgeht. Der Versuch zeigt in zwei Punkten einen Unterschied. Erstens ist die Zeit bis zum Exitus eine erheblich längere, und zweitens zeigen sich hier Bestrebungen des Peritoneums durch ringsum gebildete Verklebungen die Darmperforation zu isoliren. Das Peritoneum reagirte also in zweckmässiger Weise, konnte aber bei dem reichlichen Kothaustritt mit seinen Abwehrbestrebungen nicht nachkommen. Auch in der Bildung von Fibrin und Eiter leistete das Peritoneum mehr als in den Versuchen VII bis X, wo eine kurze Berührungsdauer zwischen Peritoneum und Darminhalt zur Ausbildung einer lebhaften, septischen Entzündung genügte. Diese Versuche können daher unsere Auseinandersetzungen über die Versuche I bis VI nur bekräftigen, dass nämlich

die Vergiftung des Organismus infolge Veränderung der peritonealen Reaction durch das Trauma erleichtert ist. Der Tod erfolgt durch die Peritonitis, während der Shok, aus dem sich die Thiere bald erholten, ganz zurück tritt.

In Bezug auf die Entstehung der Darmperforation können wir durch unsere Versuche die Ansicht (Eichel 31) bestätigen, dass dieselben durch Quetschung gegen eine feste Unterlage entstehen. Darauf deuten die sugillirten Perforationsränder, die bei Versuch VIII über den Kothballen liegenden Perforationen und die bei Versuch II in einer geraden hintereinander liegenden Ecchymosen. Eine Contraction des Darms, wie sie Eichel (31) bei seinen Versuchen und Greve (36) beim Menschen beobachtete, sahen wir niemals bei unseren Thieren.

In allen Versuchen nahmen bei den contundirten Thieren die peritonitischen Erscheinungen nicht nur einen bösartigeren Verlauf, sondern setzten auch rascher ein. Im Hinblick auf unsere Erfahrung beim Menschen (No. 45), wo 2 Stunden p. tr. schon ein Exsudat constatirt werden konnte, das nicht aus Darminhalt bestand, liegt es nahe, einen Theil der Widerstandslosigkeit des Peritoneums in einer herabgesetzten Resorptionsfähigkeit zu suchen. Wir wissen durch zahlreiche Versuchsergebnisse, welche mit verschieden grossen Flüssigkeitsmengen gemacht wurden, dass das Peritoneum durch seine grosse Resorptionsfläche relativ rasch diese Flüssigkeiten aufsaugt und wegschafft. Dass durch ein normales Peritoneum auch Toxine und Bakterien enthaltende Flüssigkeiten in grosser Menge vertragen und rasch resorbirt werden, ergiebt sich aus den Angaben von Silberschmitt (9), während bei rechtzeitiger Anwesenheit von Toxinen oder Bakterien mit festen Koththeilchen sofort eine tödtlich verlaufende Peritonitis purulenta einsetzte. In unsern Krankenbeobachtungen (No. 35, 37, 45 u. 48), sowie in 2 von Angerer (44) mitgetheilten Fällen war das Exsudat nach $15\frac{1}{2}$ resp. 3 und 18 Stunden ein sero fibrinöses, nicht übelriechendes, ebenso bei Angerer nach 5 resp. 7 Stunden. Die Entzündung kann also nicht allein durch ausgetretenen Darminhalt entstanden sein, da doch in dieser Zeit eine faeculente oder mit übelrichendem Exsudat verbundene Peritonitis entstanden wäre. Eine peritonale Veränderung anzunehmen, ist daher naheliegend.

Um diese Resorptionsbedingungen zu prüfen, wurden an Kaninchen intraperitoneale Injectionen mit je gleichen Mengen von physiologischer steriler Kochsalzlösung ausgeführt, dem einen Thier dann eine Contusion des Abdomens durch kräftigen Schlag mit dem Holzklöppel beigebracht und nach Ablauf gleichlanger Versuchszeiten jeweilen beide Thiere durch Nackenschlag getödtet. Die im Abdomen vorhandene Flüssigkeit wurde sorgfältig aufgefangen und gemessen.

Versuch XI.

a) Kaninchen von 2900 g.

Contusion des Abdomens. Injection von 10 ccm physiologischer Kochsalzlösung. Körpertemperatur schwankt zwischen 37,6 und 39,0.

Nach 6 Stunden wird das Thier getödtet.

Sectionsbefund: Kleine Sugillationen der vorderen Bauchwand. Im Abdomen 40 ccm einer dünnen, leicht trüben, beim Stehen gallertig gerinnenden Flüssigkeit. Auf dem Colon und Enddarm mehrere leichte Sugillationen.

b) Controll-Kaninchen von 2800 g.

Injection von 10 ccm physiologischer Kochsalzlösung. Körpertemperatur schwankt zwischen 38,5 und 38,9.

Nach 6 Stunden wird das Thier getödtet.

Sectionsbefund: Im Abdomen 13 ccm einer dünnen, leicht trüben, gallertig gerinnenden Flüssigkeit.

Versuch XII.

a) Kaninchen von 2300 g.

Contusion des Abdomens. Injection von 10 ccm physiologischer Kochsalzlösung.

Nach 6 Stunden wird das Thier getödtet.

Sectionsbefund: Vordere Bauchwand mit kleiner Sugillation. Im Abdomen 7 ccm einer dünnen, gallertig gerinnenden, leicht trüben Flüssigkeit. Nirgends Zeichen traumatischer Läsionen des Peritoneums.

b) Controll-Kaninchen von 2400 g.

Injection von 10 ccm physiologischer Kochsalzlösung.

Nach 6 Stunden wird das Thier getödtet.

Sectionbefund: Im Abdomen einer 7 ccm leicht trüben, dünnen, allertig gerinnenden Flüssigkeit.

Versuch XII.

a) Kaninchen von 2800 g.

Contusion des Abdomens. Injection von 10 ccm physiologischer Kochsalzlösung.

Nach $3^1/_2$ Stunden wird das Thier getödtet.

Sectionsbefund: Im Abdomen 24 ccm einer dünnen, leicht trüben, gerinnenden Flüssigkeit. Am Netz, sowie am Peritoneum parietale der Bauchwand einige Sugillationen.

b) Controll-Kaninchen von 2700 g.

Injection von 10 ccm physiologischer Kochsalzlösung.

Nach $3^1/_2$ Stunden wird das Thier getödtet.

Sectionsbefund: Im Abdomen 12 ccm einer leicht trüben, dünnen, gerinnenden Flüssigkeit.

Diese Versuche waren wegen der Ungleichheit der Contusion und der folgenden peritonealen Erschütterung nicht gleichmässig ausgefallen. Wir finden in 2 Versuchen eine vermehrte Flüssigkeitsmenge im Peritonealsack, vermehrt sowohl im Vergleich zur injicirten Menge als auch zu der Menge, die im gleichen Zeitpunkt beim nicht contundirten Thier sich vorfand. Ob diese vergrösserte Flüssigkeitsmenge einer verlangsamten Resorptionsthätigkeit zuzuschreiben ist, oder als Folge einer entzündlichen Exsudation, oder als beider Factoren zusammen erscheint, kann aus diesen Versuchen nicht entschieden werden. Eine Flüssigkeitsabsonderung muss eingetreten sein, da sich der starke Fibringehalt sonst nicht erklären liesse; doch wurden nirgends makroskopisch sichtbare Zeichen von Entzündung an den sugillirten Partien wahrgenommen. Ueberdies fand sich geringe Flüssigkeitsvermehrung und Ausscheidung gerinnungsfähiger Substanz auch bei den nicht contusionirten Thieren, und es ist doch nicht anzunehmen, dass sterile physiologische Kochsalzlösung entzündlich reizend einwirkt. Es muss bei der Resorption auch zu Ausscheidung von Flüssigkeit kommen. Nach einer Contusion aber wird die Function des Peritoneums verändert. Ob dies durch Resorptionshemmung im Sinne einer functionellen Lähmung, oder durch Secretionsveränderungen oder andere Umstände bewirkt wird, ist praktisch gleichgültig. Ein Shock des Peritoneums kann also den Eintritt einer Aenderung in den vasomotorischen und secretorischen Vorgängen bewirken, welche vielleicht in der Aenderung der Blutversorgung seine Ursache hat, da starke Erschütterungen leicht zu Alteration der Circulation führen.

Da nun die enorme Resorptionsfähigkeit die grösste Schutzwehr des Peritoneums gegenüber den Entzündungserregern ist, so muss die Einschränkung dieses Factors eine grosse Bedeutung für den Eintritt und Verlauf einer Peritonitis haben. Durch begleitende

vermehrte Secretion kann dann natürlich rasch ein erhebliches Exsudat entstehen.

Wir brauchen jedoch nicht Alles in der Resorptionsbehinderung und Secretionsvermehrung begründet sehen, sondern können noch annehmen, dass das gequetschte Peritoneum die zuerst von Pfeiffer entdeckten, durch zahlreiche Versuche sicher festgestellten antibacteriellen Eigenschaften und seine Fähigkeit, Antitoxine zu produciren [Noetzel (11)], zum mehr oder minder grossen Theil einbüsse. Hat dann die im Anfang recht günstigen Boden findende Entzündung einen gewissen Grad erreicht, so kann von einer Erholung des Peritoneums nicht mehr die Rede sein, da nun die Alteration durch die Entzündung in Wirksamkeit tritt.

Die Erschütterung des Peritoneums, wie sie bei Contusionen eintritt, stempelt durch die functionellen peritonealen Veränderungen eine Eingeweideverletzung zu einer schwereren, als wenn diese ohne Contusion erfolgt wäre.

Literatur.

I. Literatur über Entstehung der Peritonitis.

1. Grawitz, Statistischer und experimenteller Beitrag zur Kenntniss der Peritonitis. Charité-Annalen XI. 1886.
2. Perenici, Sulla peritonite experimentale. Baumgarten's Jahresbericht. 1887.
3. Pawlowsky, Beiträge zur Aetiologie und Entstehungsweise der acuten Peritonitis. Centralblatt für Chirurgie. 1887.
4. Waterhouse, Experimentelle Untersuchungen über Peritonitis. Virchow's Archiv. Bd. CXIX. 1890.
5. Fraenkel, Ueber peritoneale Infection. Wiener kl. Wochenschr. 1891.
6. Walthard, Beitrag zur Frage der traumatischen Peritonitis nach Unfällen ohne Bauchverletzung. Correspondenzblatt für Schweizer Aerzte. 1893.
7. Barbacci, Sull eziologia e patogenesi della peritonite da perforazione. Baumgartens Jahresbericht. 1893.
8. Ziegler, Studien über die intestinale Form der Peritonitis. 1893.
9. Silberschmitt, Experiment. Untersuch. über die bei der Entstehung der Perf.-perit. wirksamen Faktoren des Darminhalts. Mittheilungen aus Kliniken und medicinischen Instituten der Schweiz. I. Reihe. 1894.

10. Seliger: Die Beziehungen der subcutanen Darmcontusionen zur allgemeinen eitrigen Peritonitis. 1894.
11. Noetzel, Ueber peritoneale Infection und Resorption. Langenbeck's Archiv. Bd. 57. 1898.

II. Literatur über subcutane Magendarm-Verletzungen.

12. Longuet, Rupture de l'intestin. Remarques sur la rupt. de l'intestin sans lésions des parois abdominales. Bull. soc. anat. 1875.
13. Beck, Ueber Darmzerreisung nach heftiger Erschütterung u. Quetschung des Unterleibs. Deutsche Zeitschrift für Chirurgie. Bd. 11. 1879.
14. Derselbe, Weitere Fälle von Darm- und Leberzerreissung etc. Ebendaselbst Bd. 15. 1881.
15. Ebstein, Ist bei Perforationsperitonitis im Gefolge des corrosiven Magengeschwürs Erbrechen vorhanden? Wiener med. Bl. 1883.
16. Mader, Traumatische Studien III. 1883 Ebendaselbst.
17. Curtis, Contusion of the abdomen with rupture of the intestine. Americ. Jour. of med. science. 1887.
18. Ferrier und Adam, Ueber Laparotomie bei Darmverletzung infolge Contusion des Abdomens. VIII. Chirurgischer Congress. Lyon 1894.
19. Berndt, Zur Diagnose der Darmruptur. Deutsche Zeitschrift für Chirurgie. Bd. 39. 1894 und Dissert. 1889.
20. Madelung, Einige Grundsätze zur Behandlung von Verletzungen des Bauches. Münchn. med. Wochenschrift 1896.
21. Mendy, De la valeur comp. de l'expect. armée et de la lap. dans les cont. de l'abdom. par coup de pied de cheval. Thèse de Lyon. 1896.
22. Petry, Ueber die subcutanen Rupturen des Magen-Darmkanals. Beiträge für klinische Chirurgie. Bd. XVI. 1896.
23. Demons, Des contusions de l'abdomen. La semaine méd. No. 28. 1897.
24. Trapp, Zur Kenntniss der Verletzungen der Unterleibsorgane durch stumpfe Gewalt. Deutsche Zeitschrift für Chirurgie. Bd. 44. 1897.
25. Wiedner, Casuistischer Beitrag zum Kapitel der Darmletzungen durch stumpfe Gewalt. Zeitschrift für Unfallheilkunde. 1897.
26. Lotheisen, Zur Kasuistik der Verletzungen des Bauches. Wiener klin. Wochenschrift. 1897.
27. Discusionsthema auf dem XI. Congress der franz. Chirurgen. Revue de chir. No. 11. 1897.
28. Habs, Mittheilungen in der medicinischen Gesellschaft zu Magdeburg. Münch. med. Wochenschr. 1897.
29. Tempel, Ueber traumatische Darmruptur ohne Verletzung der Bauchdecken. Dissertation. München 1898. Ref. Monatsschrift für Unfallheilkunde. 1899.
30. Levi, Ueber einen Fall von traumatischer Abreissung des Mesenteriums und über intraabdom. Verletzung durch stumpfe Gewalt. Dissertation. München 1898. Ref. ebendaselbst.

31. Eichel, Klinischer und experimenteller Beitrag zur Lehre der subcut. Darm- und Mesenterialverletzung. Beiträge zur klin. Chirurgie. Bd. 22. 1898.
32. Schmitt, Ueber Verletzung des Unterleibes durch stumpfe Gewalt. Münchener med. Wochenschr. 1898.
33. Schmidt, Ueber Contusionen des Bauches. Deutsche med. Wochenschr. 1898.
34. Heusch, De la péritonite traumatique p. cont. de l'abd. sans lésions viscerales apparantes. Thèse de Lyon. 1898.
35. Hartmann, Bullet. et mém. de la soc. de chir. 1898. (Nach Ref. in Hildebrandt's Jahresbericht. 1898.)
36. Greve, Ein geheilter Fall von Hufschlagverletzung des Bauches mit subcutaner Darmperforation. Deutsche med. Wochenschr. 1899.
37. Neugebauer, Casuistik der Darmverletzungen. Wiener klin. Wochenschrift. 1899.
38. Hahn, Zwei Fälle von Verletzung des Magendarmtractus. Münch. med. Wochenschr. 1899.
39. Schönwerth, Casuistik der subcutanen Darmruptur. Ebendaselbst. 1899.
40. Trendelenburg, Ueber Milzexstirpation wegen Zerreissung der Milz durch stumpfe Gewalt und über die Laparotomie bei schweren Bauchcontusionen überhaupt. Deutsche med. Wochenschr. 1899.
41. Monatsschrift für Unfallheilkunde. 1899. Casuistik. S. 67 u. 68.
42. Chirurgen-Congress zu Berlin. Ref. Perthes in Leipzig. Semaine méd. 1900.
43. Eveler, Deutsche med. Wochenschr. 1900.
44. Angerer, Ueber subcutane Darmrupturen und ihre operative Behandlung. Archiv für klin. Chirurgie. Bd. 61. 1900.
45. Oppel, Annalen der russischen Chirurgie. 1900. Ref. Centralblatt für Chirurgie. No. 41. 1900.
46. Kirstein, Zur Casuistik der subcutanen Darmverletzung. Deutsche Zeitschrift für Chirurgie. Bd. 57. 1900.
47. Petrow, Fall von Peritonitis post trauma. Ref. Centralbl. für Chirurg. 1900.
48. Küttner, Kriegschirurgische Erfahrungen aus dem südafrikanischen Kriege 1899/1900. Beiträge zur klin. Chirurgie. 1900.
49. Hildebrandt, Briefe von der deutschen Ambulanz des Rothen Kreuzes in Südafrika. Münchener med. Wochenschr. 1900.
50. Demandre, Contus. par coup de pied de mulet. Arch. de méd. et pharm. milit. 1899. Ref. Centralblatt für Chirurgie. 1900.
51. Pech, Contus. de l'abdomen par coup de pied de Cheval. Ibidem.
52. Treves, The battle of Tugela. The wounded in the present war. Brit. med. journal. 1900. Ref. Centralblatt für Chirurgie. 1900.
53. Petersen, Zur Behandlung der Bauchschüsse. Münch. med. Wochenschr. No. 15. 1900.

54. Lennander, Ueber die Sensibilität der Bauchhöhle etc. Centralblatt für Chirurgie. No. 8. 1901.
55. Wilms, Zur Behandlung der Leberrupturen. Deutsche med. Wochenschr. No. 34. 1901.
56. Hoxie, Bericht über die in der Züricher chirurgischen Klinik in den Jahren 1880—1900 behandelten Fälle von offenen Wunden des Abdomens. Beiträge zur klin. Chirurgie. Bd. 31. 1901.
57. Mauclaire, Cont. de l'abdomen. Contracture de la paroi abd. Bullet. et mém. de la soc. chir. de Paris. T. XXVII. — Roger, De la laparot. dans les cont. de l'abdomen par coup de pied de cheval. Rapport par M. Hartmann. Ibidem. Nach Referat im Centralblatt für Chirurgie. No. 45. 1901.
58. König, Lehrbuch der Chirurgie.
59. Thiem, Ueber chronische Bauchfellentzündungen und Verwachsungen nach Quetschung des Bauches oder Zerrung des Bauchfells. Monatsschr. für Unfallheilkunde. No. 10. 1899.

XI.

Ueber diffuses Enchondrom der Gelenkkapsel.

Von

Professor Dr. W. Müller

in Rostock.

(Mit 2 Figuren im Text.)

Auf dem Congress der Deutschen Gesellschaft für Chirurgie, 1900, hat P. Reichel ein durch Resection gewonnenes interessantes Kniegelenkpräparat demonstrirt, welches im Wesentlichen dadurch charakterisirt war, dass die Synovialkapsel in all' ihren Schichten in eine Knorpelmasse umgewandelt erschien, während die knöchern-knorpeligen Gelenkenden intakt waren.

Bei Betrachtung des Präparates wurde ich an ein analoges Gelenkpräparat erinnert, das ich in der ersten Sitzung der Vereinigung Niederrheinisch-Westfälischer Chirurgen[1]) kurz demonstrirt hatte. Wenn ich in Folgendem diese Beobachtung unter Beifügung zweier vergrösserter Durchschnittsbilder (die nach Decalcinirung gefertigt wurden) etwas näher analysiren möchte, so geschieht dies nicht allein der Seltenheit des Processes, sondern der Gelenktumoren überhaupt wegen.

Stehen doch Beobachtungen, wie die von Garré[2]) mitgetheilte — diffuses Sarkom der Kniegelenkkapsel bei myelogenem Sarkom der Femurepiphyse — und eine scheinbar analoge Beobachtung, welche Hüter[3]) erwähnt, aber nicht selber erlebt hat, als extrem seltene Vorkommnisse da, ebenso ein Fall von intraarticulärem Fibrom (Robson[4]). Kaum anders steht es mit der Entwickelung

---

[1]) Deutsche med. Wochenschr. 1898. V. Beil.
[2]) Beiträge zur klin. Chirurgie. Bd. 7.
[3]) Klinik d. Gelenkkrankheiten. Bd. I. S. 255.
[4]) Citirt im Handbuch d. pract. Chirurg. Bd. IV. S. 370.

metastatischer Gelenktumoren. Auf das Auffallende dieser Thatsache hat bereits Hüter hingewiesen. Sie steht in befremdlichem Gegensatz zu den so häufigen entzündlichen Metastasen in den Gelenken und, wiewohl vielleicht in diesem Gegensatz wichtige Hinweise auf allgemeine Fragen der normalen und patho-

Fig. 1.

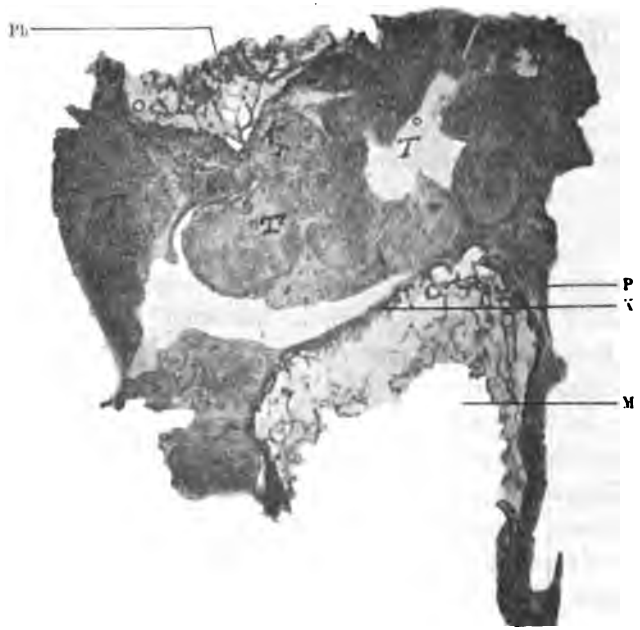

Serienschnitt nahe der Mitte des Präparates (Längsschnitt) in etwa 4—5maliger Vergrösserung mit Zeiss, Planarsystem.
M = Metacarpus. Ph = Phalanx. T, T, T = Tumor. K K_1 = Gelenkknorpel. P = Periost-Kapselgrenze.

logischen Gelenkphysiologie enthalten sind, bleiben uns die Ursachen für jenes Missverhältniss einstweilen dunkel.

Die äusserst spärliche Casuistik der Gelenkkapseltumoren möchte ich durch folgende Beobachtung vermehren.

L. J., 25jähr., kräftiger, gesunder Mann ohne Abnormitäten der inneren Organe, ohne Missbildungen an den Extremitäten. Seit $^3/_4$ Jahren etwa hat er ohne bekannte Veranlassung eine allmälig zunehmende Verdickung der Gegend des 3. linken Metacarpo-Phalangealgelenkes bemerkt. Keine Schmerzen, nur zunehmende Behinderung der Function genannten Gelenkes. Diese führt ihn ins Hospital.

Status: 5. 12. 1892. Monströse, ziemlich gleichmässige Verdickung des l. III. Metacarpo-Phalangealgelenkes, das im Ganzen kugelig aufgetrieben erscheint. Bewegungen in diesem Gelenke stark beschränkt, aber immerhin noch minimal ausführbar ohne Reiben und ohne Schmerzen. An der Diagnose

Fig. 2.

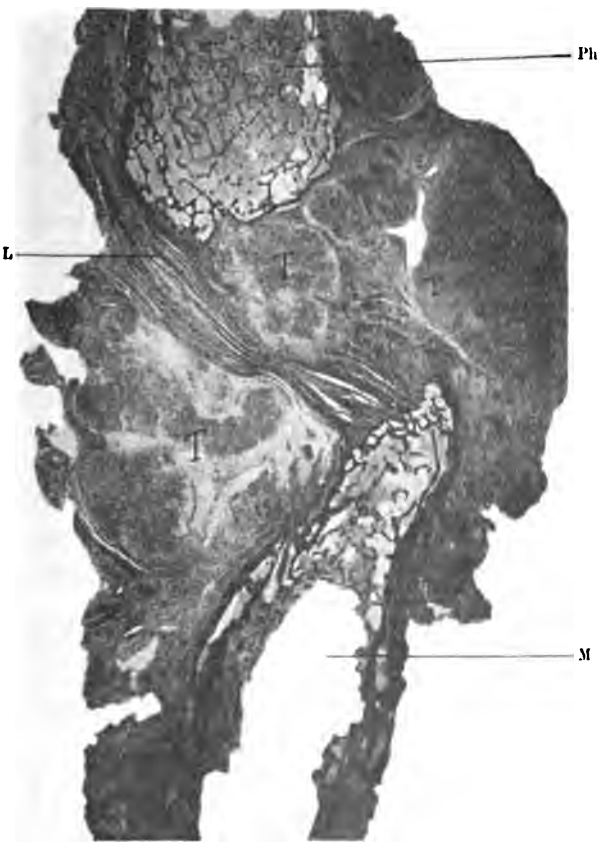

Ebenfalls Längsschnitt, aber nahe der Peripherie, sodass Theile des fibrösen Seitenbandes auf dem Durchschnitt getroffen sind, daher auch keine eigentliche Gelenkfläche des Metacarpus sichtbar ist.

Tumor kann nicht wohl gezweifelt werden. Es wird als Ausgangspunkt das Gelenkende des Metacarpus angenommen und, da Patient von Amputation nichts wissen will, am 17. 2. 1892 die Resection nach vorheriger Freilegung des Tumors in Blutleere vorgenommen. Vom Metacarpus werden etwa 3 cm von der Grundphalanx $1^1/_2$ cm resecirt im Zusammenhang mit dem Gelenk. In letzterem kein Erguss. Wundverlauf ohne Störung. Mit steifem, nur im

Endgelenk etwas beweglichem Finger entlassen. Patient blieb frei von Recidiv und anderen Störungen, letzte Nachricht März 1901.

Das resecirte Gelenk, das schon bei der Operation zur Sicherstellung der Diagnose geöffnet worden war, wird nun weiter geöffnet. Es zeigt sich, entgegen der Annahme, dass die knöchernen Gelenkenden ebenso die Gelenkknorpel ganz normal sind, und dass der Tumor, der sich sofort als diffuses Enchondrom präsentirt, allein der Gelenkkapsel angehört. Diese erscheint in Tumormasse umgewandelt, die stellenweise über $1^1/_2$ cm, dick im Mittel $^1/_2$ cm dick ist. Theils ist dieser Tumor gleichmässig glatt, theils zeigt er rundliche Prominenzen und zwar sowohl nach der Gelenkhöhle, als auch nach aussen vorspringend. Diese letzteren grossstecknadelkopf bis linsengross und grösser. Die Gelenkhöhle im Ganzen stark erweitert, d. h., die Gelenkenden der Knochen auseinandergerückt, aber andererseits wieder beengt durch vorspringende Tumortheile. Der Tumor selber hat auf dem Durchschnitt vollkommen das Aussehen von hyalinem Enchondromgewebe, das stellenweise durchsetzt ist mit faserigen Bindegewebszügen, namentlich in der Gegend der Seitenbänder des Gelenkes, und betrifft die ganze Dicke der Gelenkkapsel, an der einzelne Schichten nicht mehr zu unterscheiden sind. Ueber den Tumor weg ziehen die Beuge- und Strecksehnen, abgedrängt durch den Tumor, aber beweglich.

Epiphysenknorpel nicht, resp. nicht mehr vorhanden. Die Gelenkknorpel in ihrer ganzen Ausdehnung frei und glatt, haben nirgends einen directen Zusammenhang mit dem Tumor. (Vergl. Fig. 1 K. und K^1.)

Das Periost des Metarcarpus ist am Uebergang in die Gelenkkapsel verdickt und geht in den Tumor über (Figur 1 bei P) ohne scharfe Grenze.

Die mikroskopische Untersuchung ergiebt, dass die Hauptmasse des Tumor aus zellarmem hyalinem Knorpel besteht ohne auffallende Degenerationserscheinungen, hier und da durchzogen von faserigen Bindegewebszügen.

Was den Ausgangspunkt betrifft, so möchte ich diesen in das Grenzgebiet vom Periost und Gelenkkapsel verlegen, mithin ein „äusseres Enchendrom“ im Sinne Virchow's annehmen. Dass die Geschwulstentwickelung gerade nur die Gelenkkapsel befallen hat,

ist zweifellos, aber die Ursache dafür bleibt unaufgeklärt wie in dem Falle von Reichel, dem ich den meinigen ohne Bedenken anreihen möchte. Ich glaube, dass in meinem Falle die Veränderungen ein früheres Stadium des Processes als bei Reichel vorstellen, sein Patient hatte die klinischen Erscheinungen seines Leidens seit 5 Jahren, der meinige seit $^3/_4$ Jahren, bei ersterem war es auch schon zur Lösung von freien Knorpelkörpern gekommen, bei dem meinen nicht.

Ich muss Reichel vollkommen beistimmen, wenn er die Veränderungen, welche er in den Kniegelenken angetroffen hat, von der gelegentlich bei Arthritis deformans vorkommenden Verknorpelung der Synovialzotten oder einzelner Abschnitte der Synovialis trennt. Für diese Abtrennung sprechen das gänzliche Fehlen von Veränderungen an Gelenkknorpeln, von knöchernen Randwucherungen und ferner das noch relativ jugendliche Alter der beiden Patienten (36 resp. 25 Jahre), das Fehlen eines Traumas als veranlassenden Momentes.

Reichel glaubt, dass der Process seinen Ausgang von den Synovialzotten — also ähnlich wie bei der Arthritis deformans (v. Volkmann), genommen habe. Ich habe keinen Anhaltspunkt für die Genese in diesem Sinne gefunden und möchte mich, wie gesagt, mehr der Auffassung zuneigen, dass wir es mit einem wahren Enchondrom, ausgegangen von der Periost-Kapselgrenze, zu thun haben. Ob der Tumor an den Fingern malignen Character hat, eine Frage, die R. für seinen Fall offen lässt, möchte ich bezweifeln, da unser Patient, trotzdem nur Resection gemacht worden war, nach 9 Jahren Recidiv- und Metastasen — frei geblieben ist. Das würde für die Resection als Normalmethode bei dieser seltenen Erkrankung sprechen[1]).

[1]) Uebrigens habe ich vor einigen Monaten eine Mittheilung aus Holland erhalten, wonach ein 3. Fall beobachtet worden ist.

XII.

Zur operativen Behandlung infektiöser und benigner Venenthrombosen.

Von

Professor Dr. W. Müller

in Rostock.

Dass die Verwirklichung des Zaufal'schen Gedankens, bei Sinusthrombose durch Unterbindung der Vena jugularis interna eine Verschleppung der Thromben nach dem Herzen zu und damit den Ausbruch einer Pyämie oder die tödtliche Lungenembolie zu verhüten, einen wesentlichen Fortschritt bedeutet, wird wohl heute Niemand mehr bezweifeln. 59,1 bis 71,4 pCt. Heilungen (Kessler und Macewen[1]) in Folge des gedachten Verfahrens stehen da der früheren fast gänzlichen Aussichtslosigkeit, dem meist unvermeidlichen letalen Ausgange gegenüber!

So einfach sich dabei die Unterbindung der Vena jugularis für den Chirurgen gestaltet, Diagnose und Indication zur Zaufalschen Operation sind nicht immer leicht und sicher zu stellen und die Trepanation und Ausräumung der Sinus bleibt ein ernster Eingriff bei noch ernsterem Leiden.

Dass sich im Anschluss an local-entzündliche Processe auch an anderen Körperstellen als in dem schwer zugänglichen Schädelinneren infectiöse Thrombose mit der Gefahr der Pyämie entwickeln kann, ist allbekannt. Ich erinnere nur an die Thrombose bei Lippenfurunkel, bei inficirten Wunden des Handrückens und besonders an die nicht so seltene Thrombophlebitis im Anschluss an inficirte Ulcera cruris, an Kratzwunden bei Ekzem am Unterschenkel

[1]) Handbuch der prakt. Chirurgie 1899. Bd. I. S. 325.

und an geplatzte Varicen. Ob man auch in solchen Fällen berechtigt ist, prophylaktisch die abführenden Venenstämme zu unterbinden, eventuell die thrombophlebitischen Herde zu entfernen, scheint mir a priori bejaht werden zu müssen, wenngleich die Gefahr der Verschleppung von Thromben für die untere Extremität vielleicht nicht so gross ist, wie im Gebiete der Sinus resp. der Vena jugularis. Erst in allerneuester Zeit hat man angefangen, an die Beantwortung dieser Fragen an der Hand practischer Erfahrungen heranzugehen. Letztere sind noch spärlich in der Literatur vertreten und in den gebräuchlichen Lehrbüchern und Handbüchern ist von einem planmässigen prophylactischen Vorgehen bei Venenthrombose kaum andeutungsweise die Rede.

Dies mag die Mittheilung einer Anzahl eigener Beobachtungen rechtfertigen, deren erste ich schon vor längerer Zeit zu registriren Gelegenheit hatte.

I. Herr B., 51 jähriger Metzgermeister, stellt sich am 5. October 1888 vor. Hat sich angeblich vor wenigen Tagen unbedeutend mit dem Schlachtmesser an der Rückseite des rechten Vorderarms verletzt und die Wunde — „wie schon so oft" — nicht weiter beachtet. Seit 2 Tagen klagt er über öfters einsetzendes Frieren, dagegen soll eigentlicher Schüttelfrost nicht aufgetreten sein, aber Pat. fühlt sich krank.

Status: Temp. 38,7°, Puls beschleunigt, Pat. macht einen schwerer kranken Eindruck. In der Mitte des Vorderarms am Dorsum, etwas oberhalb des Handgelenks eine längliche, etwa 2 cm breite, 4 cm lange geröthete und geschwollene Partie mit mässigem Oedem der Umgebung. In der Mitte eine längliche Prominenz, scheinbar mit beginnendem Abscess. Die kleine Wunde dicht daneben, secernirt eine geringe Menge dünnen Eiters. Diagnose: Lymphangitis? Thrombophelitis?

Sofortige Operation in Narkose ergiebt, dass ein etwa 2 cm langer Abschnitt der Vena mediana mit puriformem Thrombus erfüllt ist. Abscess in der Umgebung bis zu der kleinen Wunde heranreichend. Die ganze erkrankte Partie wird excidirt in Form eines Ovals; die Vena mediana wird ebenfalls abgebunden, Wunde offen gelassen. Feuchter Sublimatverband.

Verlauf: Nach Entfieberung am selben Tage glatte Wundheilung in 10 Tagen. Keine weiteren Störungen mehr beobachtet.

Einen analogen Fall bekam ich dann erst wieder am 15. 12. 1896 zur Behandlung.

Frau W., 60 Jahre (Diabetes). Hat sich vor ungefähr einer Woche undeutend mit einer Nadel am Handrücken geritzt, die Wunde sich selber überlassen. Seit gestern fühlt Pat. sich krank, bekam während der Nacht zwei Schüttelfröste. Temp. betrug heute Morgen 38,8°.

Status: Linker Handrücken in toto etwas geschwollen, ödematös, nicht sehr empfindlich bei Druck. Kleine eiternde Wunde (schräge Risswunde) am Handrücken, entsprechend dem II. Metacarpus. In directem Anschluss daran eine stärker geröthete wulstförmige Partie, schräg nach der medialen Seite hin verlaufend, die durchaus das Bild einer Thrombophlebitis acuta bietet.

Sofortige Operation in Blutleere. Es ergiebt sich ein nur etwa 1 cm langer Thrombus eines stärkeren Venenastes, in eitrigem Zerfall begriffen. Die Vene in sulzig-eitriges Gewebe eingebettet, der Hauptast dicht oberhalb durchgängig. Unterbindung oberhalb und unterhalb des kranken Astes, Exstirpation desselben mit dem nächstumgebenden Gewebe.

Verlauf: Schon Abends kein Fieber mehr, glatter Wundverlauf, der aber, da die Wunde offen geblieben war, doch 14 Tage in Anspruch nahm. Heilung.

Fälle wie die beiden vorliegenden werden wohl öfter gerade an Hand und Vorderarm — mitunter unbewusst — als „Phlegmone", als „lymphangitische Abscesse" operirt. Bei bereits vorhandener Einschmelzung und Abscessbildung kann sich ein Thrombus als Ausgangspunkt recht wohl unserer Erkenntniss entziehen. Es kann in solchen Fällen ja ohne Zweifel zum Abschluss gegen den gesunden Theil der Vene kommen, eine Verschleppung braucht nicht einzutreten, aber es kann zur Thrombopyämie kommen, wer hätte das nicht erlebt? Dass zunächst wenigstens eine Tendenz zur Abgrenzung der Thrombophlebitis besteht, das lehren ja Erfahrungen bei der Zaufal'schen Operation, das lehrt uns ja sicher auch die Thrombophlebitis bei Varicen der Unter- und Oberschenkel, bei Hämorrhoidalknoten u. s. w.

Es könnte danach überflüssig erscheinen, wenn ich in Folgendem — mich einigen anderen Autoren anschliessend — zu Gunsten einer operativen Behandlung gerade der Thrombophlebitis im Anschluss an Unterschenkelvaricen eintreten möchte. Besonders bestärkt wurde ich darin durch eine mir persönlich nahegehende Erfahrung von tödtlicher Lungenembolie im Anschluss an ascendirende Saphenathrombose.

Die Erfahrungen mit der Trendelenburg'schen Saphenaoperation und ihren Modificationen, ferner mit der Madelung'schen Auslösung grosser Venenabschnitte, haben uns gelehrt, dass die früher so häufig zu Tage getretene Furcht vor der Gefahr der Saphenaunterbindung mindestens stark übertrieben war. Wenn Grzes[1])

[1]) Beiträge zur klin. Chirurgie. Bd. 28. Heft 2.

ausrechnet, dass auf nahezu 500 derartige Operationen 1 Fall von tödtlicher Lungenembolie kommt, so fragt es sich doch, ob die Gefahr dieses Ereignisses nicht mindestens in demselben Maasse besteht, wenn die Saphenavaricen, wenn die Thrombophlebitis rein abwartend und symptomatisch behandelt werden. Die beiden Fälle von tödtlicher Lungenembolie, die ich erlebt habe, sind bei exspectativer Behandlung eingetreten.

Jedenfalls betrachtet man nicht ohne Grund die Fälle, in welchen sich eine ausgedehntere Thrombophlebitis der Unterschenkelvaricen entwickelt; in welchen die Thrombose progressiv den Stamm der Saphena befällt, als durchaus nicht harmlose Zufälle, sondern man ermahnt zu langem Liegen, zu Hochlagerung und macht auf die Gefahren einer „Gerinnselverschleppung" aufmerksam mit dem Hintergedanken, dass wir dieser Möglichkeit machtlos gegenüberstehen.

Bei der Häufigkeit umschriebener Thrombosenbildung in den varicösen Unterschenkelvenen darf man ohne weiteres annehmen, dass unter den zahlreichen Unterbindungen und Excisionen nach Trendelenburg-Madelung, welche in den letzten 10 Jahren ausgeführt worden sind, des Oefteren auch thrombosirte Venenabschnitte mitenfernt wurden. Die Scheu vor der Operation bei nachgewiesener Thrombose besteht freilich noch ziemlich allgemein, aber nicht mehr bei Allen und besonders in Frankreich haben sich in neuerer Zeit Fürsprecher für die Thrombosenoperationen gefunden. Bevor ich auf diese näher eingehe, möchte ich über eigene Beobachtungen kurz berichten.

III. Frau K., 41jährig, mässig corpulente Frau, abgesehen von Lipom am Arm, früher gesund. Seit der I. Schwangerschaft vor 12 Jahren mit Unterschenkelkrampfadern behaftet, seit wenigen Tagen stechende Schmerzen bei mässiger Anschwellung des linken Unterschenkels. Daselbst an der medialen Seite und nach der Wade zu mehrere bis daumendicke Varix-Thrombosen, frisch mit Röthung und Oedem, im Ganzen eine etwa handtellergrosse Partie von Thrombose befallen. Kein Fieber, kein Ulcus.

Operation: 6. December 1893. Doppelte Unterbindung des stark erweiterten Saphenastammes dicht oberhalb des Kniegelenks; lediglich in der Absicht, den Process der Thrombose nach oben hin zu verhüten. Heilung in 17 Tagen, schmerzlose Stränge am Unterschenkel noch fühlbar, aber weicher geworden. Controlle nach 7 Jahren: Saphenastämme am Oberschenkel blutbaltig, Varicen am Unterschenkel bestehen noch, aber ohne Schmerzen.

IV. Frl. B., 33 jährige Ladnerin, mässig corpulent. An beiden Unter-

schenkeln stärkere Varicenbildung, die angeblich schon seit Jahren bestehen soll. Seit einigen Tagen Schmerzen am linken Unterschenkel. Das Gleiche soll auch schon früher einmal bestanden haben, wesshalb Pat. längere Zeit liegen und Umschläge machen musste.

Status: An der medialen Seite der Wade mehrere harte entzündliche varicöse Stränge mit Röthung und mässigem Oedem.

29. 12. 1893. Doppelte Unterbindung und Durchschneidung des stark erweiterten Saphenastammes in Kniehöhe. Derselbe ist nicht thrombosirt, auch die unterhalb gelegene Partie etwa 10 cm weit ist noch frei. Verlauf etwas verzögert durch Nahtrandgangrän, aber fieberlos und glatt. Nach 3 Wochen geheilt entlassen. Später noch öfter Controlluntersuchung. Saphenastamm oberhalb der Unterbindung durchgängig, zeigt auch noch das Trendelenburg'sche Phänomen, Pat. ist auch nicht frei von Varicenbeschwerden (Schwere und Stechen).

V. Herr O., 49 Jahre alt, aufgenommen 21. 2. 96. Seit mehreren Jahren mit Bruchband wegen eines angeblichen Schenkelbruches behandelt, wiewohl dieser nie ganz zurückgetreten sei. Sonst gesund. Seit etwa 2 Jahren Krampfadern an beiden Beinen, mediale Seite, nie Schmerzen. Kommt jetzt wegen Schmerzen, die erst am Unterschenkel, dann oben am Oberschenkel aufgetreten seien. Konnte die letzten Tage nicht gehen, lag zu Bett. Die Gegend des Bruches soll seit gestern besonders schmerzhaft geworden sein, so dass der Arzt einen eingeklemmten Bruch annahm.

Status: Ausgesprochene frische Thrombophlebitis am Oberschenkel (Saphenastamm). Oedematöse Schwellung bis zum Knie herunter, aber nur an der medialen Seite. Temp. 37,9. Kein Frost. Dicht unterhalb des Lig. Pouparti ein apricosengrosser schmerzhafter Tumor, von dem es zweifelhaft bleibt, ob es sich um strangulirten Netzbruch oder entzündlichen Varix handelt.

22. 2. 1896 Operation: Freilegung der Schenkelbeuge. Der Tumor erweist sich als entzündlicher aneurysmatischer Varixknoten, der frisch thrombosirt ist. Thrombus kaum adhärent. Auch der Saphenastamm erweist sich eine grössere Strecke weit, ebenso 2 kleine Seitenäste thrombosirt. Umgebung sulzig-ödematös. Excision des Sackes und des Saphenastammes etwa 10 cm weit nach vorheriger doppelter Unterbindung der Saphena magna dicht unterhalb der Fossa ovalis. Naht, glatter Verlauf. Nach 14 Tagen geheilt entlassen. Am Unterschenkel keine Thrombose eingetreten.

VI. Herr D., 63 jähriger Rentner. Seit langen Jahren Varicen an beiden Unterschenkeln, die gewickelt wurden, keinerlei Beschwerden machten.

Seit 8 Tagen zu Bett wegen zunehmender Schwellung in der medialen Wadengegend dicht unterhalb des Knies. Daselbst ein halbhühnereigrosser entzündlicher Varixknoten, mässig druckempfindlich. Pat., der die Gefahr einer Venenentzündung fürchtet, schlägt selber eine Operation vor, wenn diese ausführbar sei.

6. 12. 1894 Operation (mit Infiltrationsanästhesie). Da die Thrombose auch 2 Seitenäste betrifft, wird der Saphenastamm in Kniehöhe doppelt unterbunden, der thrombosirte Abschnitt wird excidirt, ist leicht auszulösen. Naht.

Durchaus reactionsloser Verlauf. Heilung in 10 Tagen, Pat. verlässt das Bett und geht bald ohne Beschwerden umher. Saphenastamm am Oberschenkel nicht thrombosirt.

VII. Eg. Kl., 29jähriger Arbeiter. Doppelseitige beträchtliche Ober- und Unterschenkelvaricen. Ekzem am linken Unterschenkel, Kratzwunden. Seit 4—5 Tagen schmerzhaft umschriebene Anschwellung in der Mitte der Wade in Folge Thrombose eines gut daumendicken geschlängelten Varixknotens. Ausgesprochene Phlebitis und Periphlebitis. Kein Fieber.

Operation 12. 5. 1896. Unterbindung des varicösen Saphenastammes oberhalb und unterhalb des entzündlichen Herdes, Spaltung des thrombosirten Varixknotens, dann Excision desselben und eines ebenfalls thrombosirten Seitenastens. Naht. Heilung in 12 Tagen. Nach 4 Jahren abermals Schmerzen, keine Thrombose. Excision des Stammes am Oberschenkel (nach Madelung). Derselbe enthält keinen Thrombus.

VIII. 36jähriger Offizier. Hat sich vor 14 Tagen beim Reiten mit der rechten Knöchelgegend am Steigbügel verletzt (stark gestreift). Keine Wunde, aber seitdem lästiges Schmerzgefühl bis zur Mitte des Unterschenkels, musste liegen. Status: Nur geringe Schwellung der rechten medialen Knöchelgegend. Daselbst ein mässig erweiterter, bleifederstarker Venenstamm (Saphena magna) druckempfindlich, zweifellos thrombosirt, weil derb anzufühlen. Da Patient auf baldige Dienstfähigkeit sehr bedacht ist, wird am

26. 10. 1900 zur Operation geschritten (Localanästhesie). Herauspräpariren des thrombosirten Venenstammes, der in einer Länge von etwa 15 bis 18 cm thrombosirt ist. Der Thrombus überall adhärent, aber leicht ablösbar. Keine Periphlebitis. Die Vene wird bis zu ihrer Verbindung mit einem die Unterschenkelfascie durchsetzenden Aste verfolgt und hier, wie am peripheren Ende unterbunden — excidirt. Naht. Schmerzen prompt beseitigt. Nach glattem Wundverlauf verlässt Pat. das Hospital nach 8 Tagen und nimmt nach weiteren 10 Tagen den Dienst wieder auf.

IX. Barbara Ch., 21 Jahre. Geringe Varicenbildung im Gebiete der Saphena minor links. Frische Furunkulose mit Phlegmone im untersten Abschnitt. In der Mitte der Wade eine gut fingerlange, durch 3 dickere blaurothe Stränge mit Röthung der Umgebung auffallende, druckschmerzhafte Infiltration, die sich bis zur Stelle der Furunkel verfolgen lässt. Beginnende Abscessbildung wahrscheinlich. Diagnose: Phlebitis acuta septica. Temperatur: 37,2° (Morgens).

22. 3. 1900. Operation: Prophylaktische Unterbindung des Saphena-minor-Stammes unterhalb der Knickehle und, da Communicationen mit der Saphena major freigelegt sind, auch doppelte Unterbindung der Saphena major in Kniehöhe. Dann Excision der ganzen infiltrirten Partie der Wadengegend. Dieselbe erweist sich als durchsetzt mit länglichen puriformen Massen, z. Th. schon wirklichen Abscesschen. Nur an einem kleinen Venenast noch ein feiner erweichter Thrombus zu erkennen.

Verlauf nicht ganz aseptisch, da Pat. entgegen dem dringenden Abrathen, das Hospital schon nach 8 Tagen verlässt und sich nach Rutschen des Verbandes zu Hause selber in recht unvollkommener Weise verbunden hat. Schliess-

lich nach nochmaliger Aufnahme und Entwickelung eines neuen, aber localisirten entzündlichen Herdes (Phlebitis?) Heilung ohne Thrombose des Saphenastammes und ohne pyämische Erscheinungen.

X. Frau L. B., 37jährige Kochfrau. Früher gesund. Seit einigen Jahren starke Krampfadern. Seit etwa 10 Tagen Schmerzen am rechten Unterschenkel, allmählich aufsteigend zum Knie und dann zum Oberschenkel.

Status: Im ganzen Verlauf des Saphenastammes bis herunter zur medialen Wadengegend ausgesprochenes Bild der acuten Thrombophlebitis mit Druckschmerz im ganzen Verlauf. Kein Fieber.

18. 8. 1901 Operation: Freilegung des Saphenastammes am Oberschenkel. Doppelte Unterbindung dicht unterhalb der Einmündung in die Ven. femoralis. Ueberall adhärenter Thrombus. Auslösung des ganzen Stammes mit den ebenfalls thrombosirten Aesten bis zum Knie. Hier Abbindung und Abtragung. Dann weiter Auslösung der thrombosirten Varicen (nach der Methode von Madelung) bis zur Mitte des Unterschenkels. Weiter erstrecken sich die Thromben nicht hinunter. Wundverlauf afebril, im Ganzen glatt, aber die Heilung verzögert durch eine länger dauernde Lymphfistel, die erst nach wiederholter Aetzung mit Höllenstein allmählich versiegt.

11. 10. 1901. Geheilt entlassen ohne Schmerzen und Schwellung, nachdem Pat. seit dem 15. Tage post. op. umhergegangen ist.

XI. Herr G. In die Rostocker Klinik aufgenommen zum Zwecke einer Rectalplastik. Hatte früher schon einmal Erscheinungen von Phlebitis am Unterschenkel. Bekommt im Bett — ohne bekannte Ursache — speciell ohne Zusammenhang mit der Operation ascendirende Thrombose des Stammes der Vena saphena major vom Knie aufwärts steigend. Geringes Oedem der nächsten Umgebung und Druckempfindlichkeit. Lediglich in prophylaktischer Absicht und zur Abkürzung des Verlaufes wird am 4. 10. 1901 unter Localanästhesie die hohe Unterbindung des Saphenastammes gemacht. Derselbe erweist sich bis zur Femoralis thrombosirt und zwar hier ganz frisch durch nur locker anhaftende Gerinnselmassen. Auslösung des thrombosirten Venenstammes bis zur Mitte des Oberschenkels. Naht. Glatte Heilung. Patient nach 14 Tagen entlassen.

XII. Fräulein K., 59 Jahre alt. 26. 11. 1901 wegen eines grossen Bauchtumors aufgenommen (Ovarialkystom). Bekommt am Abend vor der projectirten Operation schmerzhafte Anschwellung am Unter-, dann am Oberschenkel, rasch ascendirende Thrombophlebitis acuta im ganzen Verlauf des namentlich am Oberschenkel varicösen Saphenastammes. Der oberste Abschnitt scheint noch frei zu sein.

28. 11. Operation. In Narkose Auslösung des ganzen Saphenastammes mit mehreren Aesten, die wie jener thrombosirt sind. Sulziges Oedem der Umgebung, Auslösung aber doch leicht vorzunehmen. Naht der Wunde. In derselben Narkose linkerseits Ovariektomie. Im Becken keine Zeichen einer Iliaca-Thrombose, die auch in der Folge an der Extremität ausbleiben.

Glatter, fieberloser Verlauf beider Operationen. Nach 3 Wochen entlassen.

Was mich zur Mittheilung vorstehender Beobachtungen veranlasst, ist, wie schon angedeutet, nicht die Annahme, damit etwas Neues zu bringen. Die oben erörterten Fragen sind seit Anfang der 80er Jahre (Desmons[1])) wiederholt in der Literatur aufgetaucht, zum Theil wohl nicht beachtet, zum Theil wohl vergessen worden.

Durch die Erfahrungen an der Hand der Zaufal'schen Operation einerseits und der modernen Varicenoperationen andererseits wurden neuerdings wieder einzelne Operateure dazu animirt, den an sich rationell erscheinenden Gedanken, die Thrombophlebitis, wo angängig, durch Absperrung (Unterbindung) des abführenden Blutweges zu begrenzen. Speciell für septische Formen der Thrombose erscheint der Gedanke ja ohne Weiteres berechtigt, wie dies auch Gluck[2]) vor mehreren Jahren durch eigene Beobachtungen darzuthun versucht hat und wie es auch für die benignen Formen, besonders von französischen Chirurgen (Tuffier, Quenu, Schwartz, Robineau[3]) durch einschlägige Erfahrungen begründet wurde. Wenn sich auch mancherlei Einwände gegen die Verallgemeinerung der hier gedachten Grundsätze erheben lassen, vor Allem schon der Einwand, dass bei der Frage der septischen Thrombophlebitis nicht selten diagnostische Schwierigkeiten an manchen Körpergebieten sich ergeben, so glaube ich doch mit Anderen, dass der immer einmal wieder mit Erfolg aufgenommene Plan einer mehr activen Therapie der Thrombose entschiedener Beachtung werth ist.

Eine Art Hazardspiel wird dabei ebenso unvermeidlich sein, wie bei der exspektativen Behandlung, aber mir scheint, der operative Weg gestaltet dies Hazardspiel — sit venia verbo — sicherer und kürzer, sicherer schon durch die Unterbindung des abführenden Hauptstammes, kürzer, wenn man sogleich die Exstirpation der thrombosirten Venen anschliesst. Man wird sich hierzu umso eher entschliessen, als die Erfahrung ja ergiebt, dass die Thrombose der Saphena vor Recidiven im Gebiete der Aeste am Unterschenkel

[1]) Centralblatt für Chirurgie 1882 No. 27 und Robineau, Thèse Paris 1898.

[2]) Die casuistischen Details finden sich bei Robinau l. c. zusammengestellt (15 Fälle von Darmresektion, 1 von Incision).

[3]) Ref. Centralblatt für Chirurgie 1894. No. 8.

nicht schützt. Die Seitenäste sind demnach am besten mitauszulösen nach der Methode von Madelung. Mehrere unserer Beobachtungen zeigen, dass die Unterbindung des Saphenastammes und die partielle Excision thrombophlebitisch veränderter Venen nicht einmal die Varicenbeschwerden auf die Dauer beseitigt hat. Es können sich in derartigen Fällen wohl ebensogut Collateralbahnen entwickeln, wie nach der einfachen Unterbindung des Saphenastammes auf Grund des Trendelenburg'schen Phänomens. Die Mehrzahl der Operateure zieht daher jetzt die hohe Resection der Saphena vor. Gelänge es immer, bei fortschreitender Thrombosirung der Saphena rechtzeitig das obere Ende derselben, d. h. ehe es selber thrombosirt ist, zu unterbinden, so fiele ein Theil der Bedenken gegen die Thrombosenoperation fort. Leider kommen wir in diesem Sinne oft zu spät, die Saphena wird schon bis zur Einmündung in die Vena femoralis thrombosirt getroffen. Solche Fälle wurden und werden auch heute noch im Allgemeinen als Noli me tangere betrachtet und es erscheint ja in der That dabei ziemlich zwecklos, durch die Unterbindung der thrombosirten Saphena da helfen zu wollen, ja es ist direkt vor dem Eingriff gewarnt worden. Mit Rücksicht hierauf verdiente aber doch die Thatsache hervorgehoben zu werden, dass übele Zufälle im Sinne der Thrombenverschleppung in den neuerdings mitgetheilten Fällen — auch unter unseren befanden sich deren 4 — nicht eingetreten sind. Vielleicht wirkt dabei die an der Einmündungsstelle der Saphena in die Femoralvene befindliche Klappe, trotzdem sie undicht ist, günstig im Sinne des gefahrlosen Abschlusses des Thrombus. Fast unverständlich erscheint es daher auch, wenn Isch-Wall[1]) in einem Falle fieberhafter Thrombophlebitis mit Thrombosirung des Saphenastammes bis zur Einmündungsstelle in die Vena femoralis, denselben hoch oben resecirte und damit die bestehenden bedrohlichen Anfälle von Lungenembolie (physikalisch nachweisbar) coupirt haben will. Da ist das propter hoc weil post hoc doch bedenklich.

Jedenfalls aber scheint doch auch die Gefahr der hohen Unterbindung des Saphenastammes im Zustande der Thrombosirung überschätzt worden zu sein. Vielleicht ist dieselbe nicht grösser, als wenn man die Thrombose mit der üblichen Ruhiglagerung und Hochlagerung behandelt. In beiden Fällen sind uns der Hergang

und die Ursache der Gerinnselverschleppung nicht im Detail klar und das Abbröckeln von Gerinnseln ist doch im Ganzen eine Ausnahme. Dies vorausgesetzt brauchen wir uns am Ende durch die Thrombose des Saphenastammes nicht direkt abhalten zu lassen, die Resection derselben gegebenen Falles auszuführen, nicht in der Absicht, der Gerinnselverschleppung vorzubeugen, sondern mit dem Plane, die Thrombophlebitis als Localerkrankung abzukürzen. Dazu gehört aber eben die Exstirpation der erkrankten Vene mit folgender Hautnaht.

Gelingt es uns nun, bei der so häufigen Thrombophlebitis des Unterschenkels die hohe Unterbindung, besser Resection der Saphena, auszuführen, ehe sie thrombosirt ist — das wird sich in der Mehrzahl der Fälle ermöglichen lassen — mit nachfolgender Auslösung der phlebitischen Unterschenkelvenen, so genügen wir einer dreifachen Indication: Die Gefahr des Fortschreitens der Thrombose mit ihren Consequenzen, die locale Erkrankung am Unterschenkel und das Grundleiden, die Varicen, mit ihren möglichen Folgen werden beseitigt. In diesem Sinne scheint mir die Thrombophlebitis bei Unterschenkelvaricen nicht, wie meist angenommen wird, eine Gegenindication, sondern eine Indication zu den modernen Varicenoperationen zu sein.

Anm. während der Correctur: Ueber die von Kramer (Centralbl. f. Chir. 1901. No. 37) empfohlene Spaltung und Ausräumung thrombosirter Venen stehen mir persönliche Erfahrungen nicht zur Verfügung.

XIII.

Zur Frage der operativen Ascitesbehandlung bei Pfortadercompression.

Von

Professor Dr. W. Müller

in Rostock.

Bei dem aktuellen Interesse, welches seitens der Chirurgen wie der inneren Kliniker der Frage der operativen Behandlung verschiedener Formen von Ascites entgegengebracht wird, spielt seit einigen Jahren die Lebercirrhose eine besondere Rolle. Es scheinen sich da die Hoffnungen von Talma, die durch die Experimente von Tillmanns u. A. eine wesentliche Stütze erfahren haben, in der That für eine Reihe von Fällen zu erfüllen, die künstlichen Collateralbahnen für die gestörte Pfortadercirculation erfolgreich eintreten zu können.

Die einschlägigen Beobachtungen mehren sich in erfreulicher Weise, und nicht nur Ausbleiben des Ascites, sondern, wie es scheint auch Heilungen der Lebercirrhose darf man bei richtiger Auswahl der Fälle erwarten.

Mir selber stehen nur drei eigene Beobachtungen über die Talma'sche Operation zu Gebote. In dem einen der Fälle war der Erfolg negativ, der Ascites trat rasch wieder ein, das Leiden war bereits weit vorgeschritten, in dem zweiten kehrte der Ascites zwar auch wieder, aber langsamer als vor der Operation nach den wiederholt vorgenommenen Punktionen. Die Entleerung wurde post op. durch Aufsperren einer Kornzange leicht bewirkt. Im dritten Fall blieb der Ascites aus, doch lag da eine Complication der Lebercirrhose mit grossknotiger Peritonealtuberculose vor.

Die im Folgenden zu schildernde Beobachtung, in welcher eine Operation im Sinne Talma's wohl ebenfalls angezeigt gewesen wäre, bietet meines Erachtens ein Interesse wegen des pathologisch-anatomischen Befundes in vivo und wegen des Erfolges der Operation, welche in Beseitigung der die Leberpforte beengenden entzündlichen Schwielen bestand.

Die Krankengeschichte des Falles gebe ich nach den Aufzeichnungen meines früheren internen Kollegen (Prof. Dinkler) wieder, welcher nicht nur die Wahrscheinlichkeitsdiagnose „entzündliche Compression der Pfortader" gestellt, sondern auch die Operation in dem angedeuteten Sinne befürwortet hatte.

J. Z., 34jähr. Nadelarbeiter, in die innere Abtheilung des Hospitals aufgenommen 2. II. 1900.

Anamnese: Vater an Phthise †, Mutter lebt, gesund, ebenso ein Bruder, ein anderer an Phthise †. Patient früher im Allgemeinen gesund, im 11. Lebensjahre ohne bekannte Veranlassung rasch eintretende Kahlheit, im Nacken beginnend (Alopecia).

Vor 6 Jahren ohne alle Vorboten plötzlich beim Aufrichten aus gebückter Stellung Blutbrechen (dunkles klumpiges Blut). Vorher hat weder Husten noch haben Magenbeschwerden bestanden. In der Woche darauf noch dreimaliges Wiederholen des Blutbrechens, in abnehmender Menge. Dann 5 Jahre lang, nach rascher Reconvalescenz, vollkommenes Wohlbefinden.

Im März 1897 plötzlich bei der Heimkehr aus der Fabrik Athemnoth, die sich in der Folge zwar verminderte, aber in leichtem Grade dauernd blieb. Zugleich etwas Husten und Auswurf, so dass Pat. $^1/_2$ Jahr arbeitsunfähig war. Während dieser Zeit stets guter Appetit, regelmässiger Stuhlgang, nie Schmerzen im Leibe. Im Sommer 1899 schwoll der Leib an, in der Nabelgegend, besonders bei Bewegungen spannende Schmerzen, ferner Kurzathmigkeit. Abmagerung und Störungen der Miktion werden in Abrede gestellt.

Seit 1891 ist Pat. verheirathet und hat 2 gesunde Kinder, eines ist klein an Krämpfen gestorben. Luetische Infection negirt, Gonorrhoe zugegeben, ebenso mässiger Biergenuss bis vor 2 Jahren.

Status praes. Mittelgrosser gracil gebauter Mann in mittlerem Ernährungszustande. Vollkommener Haarschwund am ganzen Körper. Gesichtsfarbe frisch, Zunge rein, feucht. Rachenorgane normal, Lymphdrüsen nirgend geschwollen. Keine Oedeme.

Thorax symmetrisch, untere Apertur stark erweitet. Athmung in Ruhiglage nicht vertieft. Spitzenstoss im 5. Intercostalraum innerhalb der linken Mammillarlinie, kräftig.

Percussion: Ueber beiden Lungen, besonders den Lungenspitzen sonorer, voller Schall. Lungengrenze R. V. im 5. Intercostalraum R. und L. H. an der 10. Rippe. Herzdämpfung: 3.—6. Rippe, Mitte des Sternum, linke Mamillar-

linie. Ueber den Lungen überall Vesiculärathmen, hie und da einige trockene Rasselgeräusche. Herztöne rein, II. Pulmonalton etwas verstärkt.

Abdomen: enorm aufgetrieben, prall gespannt, Nabel bruchartig vorgewölbt, die Haut darüber fast papierdünn.

Hautdecken durchweg dünn. Hautvenen, besonders die linke Epigastrica superficialis deutlich durchschimmernd. Im ganzen Bereich des Abdomen ausgesprochene Fluctuation bei absolut gedämpftem Schall. Bauchumfang in Nabelhöhe 94 cm. Leber- und Milzdämpfung nicht abzugrenzen. Consistenz der Leber anscheinend normal, nicht sicher zu palpiren.

Urin sauer, hell und klar, 1030 spec. Gewicht. 24 stündige Menge ca. 1100 ccm, kein Eiweiss, kein Zucker, Sputum schleimig, spärlich, ohne Tuberkelbacillen. Von seiten des Nervensystems keine Veränderungen.

Da innerhalb 4tägiger Beobachtung kein wesentliches Symptom eintrat, welches eine interne Behandlung aussichtsvoll erscheinen liess, so wurde dem Kranken ein operativer Eingriff vorgeschlagen und derselbe auf die chirurgische Abtheilung verlegt.

Die Wahrscheinlichkeitsdiagnose lautete: Ascites in Folge Beeinträchtigung der Leberpforte, wahrscheinlich auf benigner (entzündlicher) Basis, tuberkulöser Erguss nicht auszuschliessen, aber unwahrscheinlich. Herz- und Nierenerkrankung, ebenso Lungenerkrankung als Ursache für den Ascites kommen nicht in Frage.

Als veranlassendes Moment für den Erguss in der Bauchhöhle kommen in Betracht die Magenblutungen und die tuberculöse Belastung, zur Klarstellung der Diagnose wird die Eröffnung der Bauchhöhle vorgeschlagen.

Operation am 7. II. 1900.

15 cm langer Medianschnitt im Epigastrium. Abfluss einer grossen Menge fast klarer Flüssigkeit. Nirgends am Peritoneum parietale und viscerale Veränderungen, speciell nichts, was auf Tuberculose deuten könnte. Unter dem üblichen Schutz der Bauchhöhle wird zur Untersuchung des Magens geschritten. Schon an der Vorderfläche des Pylorus eine Anzahl strangförmiger Verwachsungen desselben mit der unteren Leberfläche. Dieselben werden getrennt. Leberfläche vorn überall glatt, ohne Veränderungen. Im hinteren Theil des Pylorus eine Resistenz fühlbar (Ulcus?).

Nach Anlegung eines Schlitzes im rechten Theil des Omentum minus vorsichtiges Vordringen nach der Hinterseite des Pylorus zu. Es zeigt sich, dass der Pylorus nach der Leberpforte hin verzogen ist durch derbe schwielige Adhäsionen. Dieselben werden peu à peu vorsichtig durchtrennt, theils stumpf, meist scharf, bis der Pylorus nachgiebt und sich herunter, resp. nach vorn ziehen lässt. Ductus choledochus und Lebergefässe zwar nicht deutlich als solche zu isoliren, sind aber von Schwielen umgeben, die soweit möglich entfernt, resp. durchtrennt werden. Die Pyloruswand nur hinten etwas verdickt, sonst keine Veränderungen am Magen. Da gastrische Erscheinungen nicht bestanden hatten ante operationem, wird von einer Gastroenterostomie etc. Abstand genommen. Einschieben eines Mikulicz'schen Tampons zwischen Pylorus und

Leberpforte und Herausleiten desselben aus dem oberen Wundwinkel. Bauchnaht. Dauer der Operation etwa 40 Minuten.

Verlauf: Während der ersten beiden Tage post op. noch reichlicher Abfluss von Ascitesflüssigkeit bei relativ gutem Allgemeinbefinden ohne Fieber.

10. 2. Befinden gut, kein Abfluss mehr. Kein Ascites nachweisbar.

12. 2. Seit gestern etwas Temperatursteigerung (bis 38,5°). Husten, reichlich Sputum. Codein.

16. 2. Seit gestern Temperatur normal, Befinden gut.

19. 2. Entfernung der Nähte. Tampon wird etwas vorgezogen und gekürzt. Kein Ascites.

26. 2. Tampon wieder ein Stück weit vorgezogen und gekürzt. Heute hat man den Eindruck, dass wieder etwas Flüssigkeit im Abdomen.

3. 3. Pat. verlässt das Bett, nachdem der Tampon entfernt worden war.

6. 3. Leichtes Oedem beider Füsse, verschwindet bald wieder. Ascites in den unteren Partien des Abdomen deutlich nachweisbar, nicht frei beweglich. Pat. auf seinen Wunsch in ambulante Behandlung entlassen.

30. 5. Pat. stellte sich 1—2mal jede Woche vor. Ascites schon seit 4 Wochen allmälig verschwunden. Besserung des Allgemeinbefindens subjectiv und objectiv. Es hat sich übrigens in der linken Unterbauchgegend eine Netzinfiltration entwickelt mit mässigem Druckschmerz. Dieselbe geht allmälig zurück. Eine stärkere Entwickelung subcutaner Venen nicht nachweisbar. Bleibt in regelmässiger Beobachtung.

16. 3. 01. Ascites ist dauernd nicht wiedergekehrt. Pat. hat 8 Pfund an Gewicht zugenommen. Leberconsistenz erscheint etwas vermehrt gegen früher, Leberdämpfung reicht bis 11 cm unter den Rippenbogen in der rechten Mammillarlinie. Netzinfiltration dauernd verschwunden. Links hinten unten 3 Querfinger hoch Dämpfung im Gebiete der Pleurahöhle. Allgemeinbefinden recht gut. Keine auffallende Entwickelung von Subcutanvenen.

Letzte Untersuchung (Prof. Dinkler) am 29. 11. 01. Allgemeiner Ernährungszustand gut. Ascites nicht vorhanden. Ueber dem rechten Oberlappen feinblasige Rasselgeräusche, keine Dämpfung. Leberconsistenz gegenüber der normalen noch vermehrt, Leber palpabel nur im linken Abschnitt.

Dass sich gegen die Auffassung des vorstehenden Falles als entzündliche Stenose der Pfortader wohl Einwände vorbringen lassen, dess' bin ich mir bewusst. Aber der locale Befund war für alle Sehenden so prägnant, dass sich nicht nur diese entzündlichen Veränderungen der Leberpforte als Ursache für die Entwickelung des Ascites, sondern auch der Operationserfolg zwanglos für diese Deutung verwerthen lässt, zumal sonstige Ursachen für den Erguss nicht nachweisbar waren. Die Pfortader selber soweit aus den entzündlichen Schwielen zu befreien, dass man sie als

stenosirt erkennen konnte, das wagte ich aus naheliegenden Gründen nicht. Dass ich aber unmittelbar an derselben comprimirendes Gewebe entfernt habe, das unterliegt keinem Zweifel.

Im Ganzen scheinen solche Fälle von rein entzündlicher Beeinträchtigung der Pfortadercirculation mehr bei Sectionen festgestellt als in vivo diagnosticirt worden zu sein. Secundäre Thrombose des Pfortaderstammes gesellt sich gelegentlich dazu und die Verhältnisse liegen dann ähnlich wie bei der viel häufigeren Compression durch maligne (meist metastatische) Tumoren.

Interessant ist eine von Frerichs[1]) angeführte Beobachtung derart: Bei einem 46jährigen Arbeiter, der nach zweimaligem Trauma des Leibes Schmerzen, Durchfälle und dann Ascites bekam, welcher in einer Menge von 21 Pfund durch Punction entleert wurde, ergab die Obduction, die bald nachher vorgenommen werden konnte: Brusthöhle mit normalem Befund und ausser reichlichem trüben Erguss in der Bauchhöhle, Perisplenitis und Verwachsung von Milz und Magen nachfolgender Befund:

Port. pylorica des Magens durch falsche Bänder angeheftet. Die Pfortader anscheinend verengt, zeigt ein eckiges Lumen und ist von derbem, festem Bindegewebe umgeben. Art. hepatica ungewöhnlich eng, mit dunkelen, braunrothen Gerinnseln erfüllt, die in die Leberäste hineinragen und hier ein homogenes schwarzrothes Aussehen annehmen u. s. w. Frerichs erwähnt eine analoge Beobachtung (Tod an den Folgen chronischer Peritonitis) von Barth, wo ebenfalls die Pfortader von derbem, weisslichem Bindegewebe umgeben und thrombosirt gefunden wurde.

Ob in unserem Falle, der mit diesen beiden Aehnlichkeit hat, ebenfalls eine Thrombose des Pfortaderstammes bestand, muss dahin gestellt bleiben. Nöthig erscheint mir das nicht zur Erklärung des Ascites, es kann eine einfache Verengerung durch Compression, eine Abknickung durch Verziehung bestanden haben, wie man das — weniger selten als an der Leberpforte — an der Vena jugularis interna bei Halsdrüsenexstirpationen sieht. Wiederholt habe ich da den Stamm auf ein Minimum des Lumen comprimirt gefunden und das ursprüngliche Caliber trat sofort nach

---

[1]) II. Bd. der Klinik der Leberkrankheiten. S. 370—72.

Entfernung der comprimirenden entzündlich verwachsenen Drüsen oder Stränge ein.

Uebrigens scheinen mir entzündliche, auch die Pfortader in Mitleidenschaft ziehende, Verwachsungen an der Leberpforte doch nicht so selten zu sein, wie die Casuistik der Literatur den Anschein erweckt. Ich selber habe bei einem Falle von impermeabler Strictur an der Grenze von Duct. hepaticus und choledochus mit chronischem Icterus die Pfortader in Verwachsungen eingebettet gefunden. Ascites bestand auch da und blieb nach der Operation aus. Der Pat. konnte aber nur 6 Wochen post operationem beobachtet werden, da Exitus eintrat.

Jedenfalls scheint mir die Compression der Pfortader durch entzündliches Gewebe der Beachtung im Sinne eines operativen Vorgehens werth zu sein. Wofern es nicht gelingt so vorzugehen wie in dem mitgetheilten Falle, käme die Eröffnung neuer Blutseitenbahnen im Sinne von Talma in Frage.

XIV.

Beitrag zur Anatomie der Gicht.

Von

Dr. Erich Bennecke,

Privatdocenten, Leiter der chirurgischen Universitäts-Poliklinik in der Königl. Charité zu Berlin.

(Hierzu Tafel VII.)

Die Gicht theilt mit anderen Stoffwechselkrankheiten das Schicksal, dass die Erkenntniss nicht nur ihres Wesens, sondern auch ihrer Symptome noch keineswegs vollkommen abgeschlossen ist. Den seit Langem nachgewiesenen Thatsachen, dass bei der Gicht ein Ueberschuss von Harnsäure im Körper vorhanden sei, sowie, dass die bekannten kreidigen Ablagerungen, welche im Gelenkknorpel, den inneren Organen, besonders den Nieren, sowie in anderen Geweben des Körpers, z. B. in den Sehnen, Sehnenscheiden, Schleimhäuten, im Subcutangewebe gefunden werden, aus auskrystallisirten harnsauren Salzen bestehen, fügte Ebstein[1]) die Beobachtung hinzu, dass diese Ablagerungen stets in nekrotischem Gewebe gefunden werden, nicht in lebendem. Ebstein ist nun auf Grund klinischer und histologischer Untersuchung menschlicher Gicht, sowie von Thierexperimenten, die er selbst und seine Schüler angestellt haben, der Meinung, dass Gewebsnekrose und Uratablagerungen nicht nur integrirende Ereignisse bei der Gicht seien, sondern auch dass sie in aetiologischem Zusammenhang in dem Sinne stehen, dass die sich stauende Harnsäure das Gewebe abtödte und in den nekrotischen Gebieten krystallinisch ausfalle.

[1]) Ebstein, Die Natur und Behandlung der Gicht. Wiesbaden 1882 und Ebstein, Beiträge zur Lehre von der harnsauren Diathese. Wiesbaden 1891.

Wenn nun auch der objective Befund, dass bei der Gicht Nekrosen und Krystalle in örtlicher Uebereinstimmung gefunden werden, von allen Seiten zugestanden wird, so wird Ebstein's Ansicht von dem causalen Zusammenhang zwischen Nekrose und Krystallablagerung, sowie von dem Wesen der Gicht vielfach angefochten. Der Streit spielt sich meist auf dem Boden des Thierexperiments ab, da geeignetes menschliches anatomisches Material — es könnten naturgemäss nur frische Gichtherde, keine alten Tophi in Betracht kommen — schwer zu erhalten ist. Theils sind es Unterbindungen der Ureteren, Injection von Chromsäure, durch welche allgemeine Stauungen und Ausfallen von Harnsäure, also gewissermassen künstliche Gichtherde hervorgebracht werden, theils geschah dasselbe local durch Injection von Lösungen oder Aufschwemmungen von Harnsäure resp. ihrer Salze. Der Werth dieser Experimente wird in Bezug auf die Erkenntniss der Gicht von den Autoren sehr verschieden hoch eingeschätzt.

Es würde zu weit führen, hier auf die complicirten chemischen Einzelheiten der Controverse genau einzugehen; sie sei nur in soweit und unter Berücksichtigung der wichtigsten Veröffentlichungen in grossen Zügen erörtert, als sie auf pathologisch- anatomischem Boden spielt.

Ebstein fand bei der histologischen Untersuchung menschlicher Gichtpräparate überall, wo es zur Abscheidung von Harnsäurekrystallen gekommen war, diese stets in nekrotisches Gewebe eingelagert. Diese Nekrosenherde waren an Ausdehnung niemals kleiner als die Krystallablagerung, niemals fand er Krystalle in lebendem Gewebe liegen, weder im Knorpel noch irgend einem anderen Gewebe. In den meisten weichen Geweben (besonders Niere und Haut) fand sich entzündliche Infiltration um die Herde. Indem Ebstein nun Hähnen die Ureteren unterband, oder ihnen chromsaure Salze subcutan einspritzte, um die renale Harnsäure-Ausscheidung zu vermindern oder ganz zu eliminiren, fand er in den auf diese Weise in den verschiedensten Organen der Thiere erzeugten Harnsäure-Krystallherden so auffallend nicht nur unter sich übereinstimmende, sondern auch der menschlichen Gicht ähnelnde histologische Bilder, dass er den anatomischen Process für der menschlichen Gicht gleichwerthig ansah und keine Bedenken trug, die Befunde für die Erkenntniss des Wesens der Gicht zu verwerthen. Im Zusammenhang mit

der gleichfalls experimentell gefundenen Thatsache, dass die Harnsäure rein und in Verbindung mit Natron bei parenchymatöser Injection in der Kaninchencornea constant Infiltrate erzeugt — wenn auch keine Nekrosen — formulirt Ebstein seine Ansicht von dem Wesen der Gicht dahin, dass ein Theil der bei ihr im Ueberschuss gebildeten Harnsäure, welche sich in Form von neutralen harnsauren Verbindungen in den alkalischen Körpersäften in Lösung und Circulation befindet, durch locale Stauungen des Säftestroms gerade in den Prädilectionsstellen der Ablagerungen zurückgehalten wird. Sie häuft sich hier an und wirkt als aseptisches Gift abtödtend auf die Gewebe. In den Nekrosen krystallisiren nun Urate als saure Verbindungen, vornehmlich als saures harnsaures Natron aus, sobald sie mit der bei den nekrotischen Vorgängen sich stets bildenden Säure in Berührung kommen.

Likhatscheff[1]) hat im pathologischen Institut von Ziegler die Ebstein'schen Unterbindungsversuche nachgemacht. Die Befunde unterscheiden sich von denen Ebstein's insofern, als er die Krystalle gelegentlich über die Grenzen der Nekrose hinausgehen sah, als auch Krystalle im gesunden Gewebe gefunden wurden; ferner fanden sich Krystallherde, die nur das Centrum der Nekrose einnahmen, schliesslich Nekrosen ohne Krystalle. Er verneint daher, dass die Krystallablagerungen der Hähne ein Folge der Nekrosen, sowie dass diese durch die Harnsäure hervorgebracht seien. Doch sei ein Zusammenhang sicher vorhanden, zwar kein ursächlicher, aber beide Erscheinungen könnten durch eine und dieselbe Ursache hervorgerufen sein. Als diese sieht er — wie es scheint — die nach Roberts im Körper circulirenden Quadriurate an, welche normaler Weise durch die Nieren ausgeschieden werden, aber wenn sie retinirt werden, in Harnsäure und saure Urate zerfallen, welche letztere auskrystallisiren. Wenn Likhatscheff auch grosse Unterschiede zwischen diesen Thierversuchen und der Gicht z. B. darin sieht, dass bei ersteren die Veränderungen in den Gelenken sehr zurücktreten, so hält er die Aehnlichkeit der anatomischen Befunde doch für so gross, dass er auch für die Gicht die Harn-

[1]) Likhatscheff, Experimentelle Untersuchungen über die Folgen der Ureterunterbindung bei Hühnern mit besonderer Berücksichtigung der nachfolgenden Uratablagerungen. Beiträge zur patholog. Anatomie und zur allgem. Pathologie v. Ziegler. Bd. 20. S. 102. 1896.

säure als Ursache der Nekrosen ablehnt und diese wie die Uratablagerungen als neben einander hergehende Folgen von Substanzen ansieht, die sich neben der Harnsäure bilden.

Riehl[1]) fand in zwei Gichtknoten der menschlichen Haut Uratkrystalle im unveränderten lebenden Gewebe, ein Befund, der bei der menschlichen Gicht bisher nicht erhoben wurde, und den Ebstein'schen Befunden entgegensteht. Theils waren es kleinere Krystalldepots, die in ihrer ganzen Ausdehnung im lebenden Gewebe lagen — besonders auffällig waren Krystalle im Lumen von Lymphgefässen mit intactem Endothel — theils strahlten von grösseren in Nekrosen liegenden Haufen aus Züge und Streifen von Nadeln flammenartig ins Gesunde hinein. Riehl's Präparate waren alte Gichtknoten und wir finden in seiner Schilderung Vieles über das spätere Schicksal der Tophi, welches mit meinen Befunden übereinstimmt, besonders was die Reaction des Gewebes und seine Betheiligung an der Resorption der Krystalle anlangt.

His jun.[2]) und Freudweiler[3]) (unter Leitung von His) haben in den letzten Jahren in mehreren Aufsätzen die Frage der Gichtherde behandelt. Ureterenunterbindungen an Hähnen, subcutane Injectionen und Einspritzungen in Bauch- und Gelenkhöhlen von Aufschwemmungen von saurem harnsaurem Natron bei Kaninchen gaben das Material für sehr eingehende mikroskopische Untersuchungen. Es bildeten sich Herde, welche viele Aehnlichkeit mit den wahren Gichtherden hatten. Freudweiler folgert aus den Versuchen, dass das saure harnsaure Natron eine hochgradige Reaction des betroffenen Gewebes bewirkt, welche sich in entzündlicher Infiltration und Aufquellung der Umgebung äussert. Es bildet sich Gewebsnekrose und Ablagerung von harnsauren Salzen, aber es ist unwahrscheinlich, dass die Nekrose den Krystallen vorausgehe, da das harnsaure Natron für sich das Gewebe abzutödten vermag;

---

[1]) Riehl, Zur Anatomie der Gicht. Wiener klinische Wochenschrift 1897. No. 34.

[2]) His, Weitere Mittheilungen über Gicht. Verhandl. der Gesellschaft Deutscher Naturforscher und Aerzte. 69. Versammlung zu Braunschweig 1897. — Das Verhalten der Harnsäure im thierischen Organismus. Verhandl. des Congresses f. inn. Med. (Karlsbad 1899). S. 315. — Schicksal und Wirkungen des sauren harnsauren Natrons in Bauch- und Gelenkhöhle des Kaninchens. Deutsches Archiv f. inn. Med., Bd. 67, S. 81. (März 1900).

[3]) Freudweiler, Experimentelle Untersuchungen über das Wesen der Gichtknoten. Deutsches Archiv f. inn. Med., Bd. 63, S. 266. (Juli 1899).

anderseits werden Krystalle in intactem Gewebe gefunden. An der Rückbildung der Krystallherde betheiligen sich bestimmt phagocytische Vorgänge, während sichere Beweise für physikalische oder chemische Einwirkung der Körpersäfte auf die Krystalle bisher fehlen. Der Ersatz des Gewebsdefects erfolgt von Seiten des neugebildeten Bindegewebes. Aeltere Herde werden mit einer Bindegewebskapsel umgeben. His kommt durch seine Versuche (Einspritzungen in Bauch und Gelenke) zu im Wesentlichen mit Freudweiler übereinstimmenden Ergebnissen. Wenn er in der Zusammenfassung seiner Resultate sagt: „das saure harnsaure Natron wirkt theils als Fremdkörper, theils als Gewebsgift; die Giftwirkung kommt der Lösung des Salzes zu", so scheint er sich mir Ebstein doch in gewisser Beziehung zu nähern.

Die mikroskopischen Untersuchungsresultate Freudweiler's, die ich erst nach Abschluss der meinen kennen lernte, stimmen, was die späteren Schicksale der Gichtherde anlangt, vielfach in überraschender und erfreulicher Weise mit diesen überein, stellenweise bis in feinste histologische Details.

In den Arbeiten von Schreiber[1]) und Schreiber und Zaudy[2]) aus der Göttinger medicinischen Klinik werden die Ansichten Ebstein's gegen die mannigfachen Angriffe vertheidigt und auf der Basis von Thierversuchen abermals begründet. Die Befunde anderer Autoren von Krystallen in lebendem Gewebe werden dahin gedeutet, dass sie erst in der Agone oder postmortal ausfielen; sie unterschieden sich von den eigentlichen Gichtherden durch geringere Massigkeit und durch das Fehlen entzündlicher Reaction.

Wenn ich in dieser Frage das Wort ergreife, so maasse ich mir nicht an, in den Streit über den Chemismus der Gicht eingreifen zu wollen. Es ist lediglich ein anatomischer Beitrag, den ich bringe. Doch sind die Vorzüge des Präparats, welches ich habe untersuchen können, so entschiedene, dass die Veröffentlichung der Befunde sich wohl rechtfertigt. Denn wir finden in ihm

---

[1]) Schreiber, Ueber die Harnsäure unter physiologischen und pathologischen Bedingungen. 1899.

[2]) Schreiber und Zaudy, Ueber die bei Vögeln künstlich zu erzeugenden Harnsäureablagerungen. Archiv f. d. gesammte Physiologie. Bd. 79. 1900.

menschliche Gichtherde in fast allen Stadien, auch in sehr jugendlichen, wie sie anscheinend nur äusserst selten zur Untersuchung gekommen sind.

Die chirurgische Universitätsklinik in der Charité suchte ein etwa 50 jähriger Mann mit einer schmerzhaften entzündlichen Schwellung der präpatellaren Weichtheile auf. Beim Anschneiden des subcutanen Gewebes (Geheimrath König) quoll milchiger Saft hervor, welcher die Diagnose Gicht wahrscheinlich machte; sie wurde gesichert durch eine sogleich vorgenommene mikroskopische Untersuchung, welche ein dichtes Gewirr feiner, farbloser, im Serum suspendirter Krystallnadeln ergab. Ein Stück des afficirten Subcutangewebes, in welchem kleine Verhärtungen hier und da zu fühlen waren, wurde bis zum Periost der Patella herab exstirpirt, die Wunde vernäht; glatte Heilung derselben.

Das exstirpirte Gewebsstück, welches in seinen Spalten mehrere weissliche Streifen und Klümpchen eingelagert erkennen liess, wurde sofort, d. h. wenige Minuten nach der Exstirpation, in eine reichliche Menge Alkohol gelegt, der durch Schütteln mit ausgeglühtem Kupfersulfat maximal wasserfrei gemacht war, der Alkohol am selben und folgenden Tage mehrfach gewechselt, schliesslich das Präparat in demselben aufbewahrt. Von dem gehärteten Stück wurden Scheiben in Celloidin eingebettet und Mikrotomschnitte angefertigt, welche gefärbt und ungefärbt untersucht wurden.

Die Behandlung der Gichtpräparate erfordert ganz specielle Cautelen, deren Nichtbeachtung zu Beobachtungsfehlern führen kann. Sie sind geboten durch die leichte Löslichkeit der Gichtkrystalle in Wasser, also auch in nicht wasserfreiem Alkohol und wässerigen Farbstoffen. Deswegen dürften einige Bemerkungen über gewisse technische Schwierigkeiten am Platze sein. Wird Werth auf eine möglichste Erhaltung aller Krystalle gelegt, so darf beim Schneiden nur mit stärkstem Alkohol gearbeitet werden, auch müssen die Schnitte unmittelbar in solchen übertragen werden. Doch löst sich selbst im stärksten Alkohol bei längerer Einwirkung ein Theil der Krystalle, natürlich besonders die peripherstenen, am dünnsten gelagerten. Es ist daher zu rathen, die Schnitte nicht länger als nöthig im Alkohol aufzubewahren, sie womöglich sofort in Canadabalsam einzuschliessen. Die Uebertragung und Aufbewahrung in Canadabalsam schädigt die Krystalle nicht, man wird daher da-

mit rechnen können, dass in ungefärbt sofort nach dem Schneiden eingebetteten Schnitten keine Krystalle verloren gegangen sind. Die hauptsächlichen Schwierigkeiten beginnen wie gesagt bei der Färbung. Färbt man einen Gichtkrystallschnitt in üblicher nicht übereilter Weise nach den gewöhnlichen Kern- und Protoplasma-Färbungsmethoden, so wird man entweder gar keine Krystalle mehr vorfinden oder dieselben werden doch sehr gelichtet sein, besonders am Rande, wo sie dünner liegen. Gerade die brennende Frage nach dem räumlichen Verhältniss zwischen Nekrose und Krystallablagerung z. B. wird dann nicht zu entscheiden sein.

Ich glaube, dass es keine wirklich gute Färbemethode giebt, welche die Krystalle ganz intact lässt. Ich kann die Angabe Zaudy's bestätigen, dass das Ehrlich'sche Hämatoxylin sie noch am besten schont, wenn es in sehr concentrirtem Zustande und nur sehr kurz angewendet wird; auch das Böhmer'sche Hämatoxylin ist bei gleicher Anwendungsweise wohl zu brauchen. Zum Auswaschen der Schnitte empfiehlt sich ebenfalls Alkohol statt Wassers. Aber selbst bei grösster Vorsicht sind die Resultate wechselnd. Ein Theil der Krystalle fällt immer zum Opfer. Ich habe deshalb versucht die Auflösung durch Sättigung der Farblösung mit harnsaurem Natron (Merck) zu hindern, aber keine sicheren Erfolge erzielt. Es trat doch eine — wenn auch verringerte — Lösung von Krystallen ein, ausserdem aber nach einigen Stunden ein sehr störender Ausfall von grossen farblosen Krystallen und zwar meist gerade im Gebiet der Gichtablagerungen. Ich erwähne diese Versuche trotz des Misserfolgs, weil der Gedanke an sich wohl richtig ist und er vielleicht in den Händen eines kundigeren Chemikers zu besseren Resultaten führen könnte. Einen ungefähren Ersatz für Färbung mit Krystall-Erhaltung kann man sich jedoch schaffen, indem man zwei in einer Serie aufeinander folgende Schnitte — einen gefärbt, den andern ungefärbt — in genauer Deckung auf einander liegend einbettet.

Uebrigens scheint mir, dass das diesen Bestrebungen vorschwebende Resultat — Erhaltung aller Krystalle bei bester Gewebsfärbung — nicht unbedingt nothwendig ist. Will man in alten Herden die besonders wichtigen Randpartien mit ihren vereinzelten feinen Krystallen studiren, so sind gefärbte Präparate sogar unbrauchbar, weil bei gewöhnlichem Licht selbst eine sehr discrete Kern- und Protoplasmafärbung die äusserst zarten Splitter verdeckt.

Für diesen Zweck eignet sich noch besser als die Beobachtung im polarisirten Licht und ist nicht zu entbehren die Betrachtung ungefärbter Präparate im durchfallenden Licht, welches bei allerfeinsten Untersuchungen dem polarisirten sogar weit überlegen ist, da bei diesem vereinzelte und sehr zarte Krystalle nicht immer genügend hell aufleuchten. Um aber abgesehen davon das Verhältniss der Zellen zu den Krystallen zu studiren, sind gut gerathene Hämatoxylinschnitte, sofern in ihnen nur der grössere Theil der Krystalle erhalten ist, am geeignetsten.

Die mikroskopische Untersuchung unseres Präparates, welche sowohl an gefärbten (Hämatoxylin, van Gieson, Karmin, Bismarckbraun) als ungefärbten Schnittserien im durchfallenden wie im polarisirten Licht ausgeführt wurde, ergab interessante Befunde, die im Folgenden aufgezeichnet sind.

Das Grundgewebe unserer Schnitte ist derb fibrilläres, welliges, ziemlich zellarmes Bindegewebe, in welches vereinzelte kleine Inseln grossmaschigen Fetts eingestreut sind. Gefässe und Nerven werden ziemlich reichlich getroffen. Epithel und Hautdrüsen fehlen vollkommen, da mit Schonung der Oberhaut operirt wurde. Aber viel normales Gewebe ist überhaupt nicht vorhanden. Bei schwacher Vergrösserung erscheint das Gewebe durchsetzt mit vielen grösseren und kleineren Herden stärkerer Kernfärbung, welche sich als entzündliche Infiltration erweisen und auffällig häufig um Blutgefässe und feine Gewebsspalten herumgelagert gefunden werden. Auch die Fettinseln werden mehrfach infiltrirt gefunden. Neben diesen Herden fallen mannigfache, vielfältig gestaltete, rundliche, längliche, oder bandartig geformte, sich scharf abgrenzende Gewebspartien ins Auge, welche keine Kernfärbung angenommen haben und von einem lebhaft gefärbten Rande umgeben sind. Stellenweise umschliessen diese ungefärbten Partien einen Spalt, ein Loch. Diese Partien sind der Sitz der krystallinischen Ablagerungen, welche wir schon in der makroskopischen Beschreibung als in Spalten gelegen erkannten.

Ausser diesen finden sich zwei eigenartige Herde, welche am ungefärbten Präparat gleich den anderen als Krystallablagerung imponirten, aber sich am gefärbten dadurch von jenen unterscheiden, dass um ein ungefärbtes Centrum der stärker gefärbte Rand fehlt. Nur in einem Theil der Schnitte fand ich diese 2 Herde. Die

Trennung dieser zwei Gruppen von Krystalldepots rechtfertigt sich dadurch, dass, wie wir sehen werden, die letztere die Anfangsstadien von Gichtherden darstellt, die erstere dagegen die späteren Schicksale derselben erkennen lässt. Die zuerst erwähnten Infiltrationsherde, in welchen es nicht gelang, Krystalle nachzuweisen, lasse ich einstweilen unberücksichtigt. Ich lege auf die beiden jugendlichen Herde deshalb einen ganz besonderen Werth, weil solche beim Menschen äusserst selten zur anatomischen Untersuchung gelangt sind, wie auch His betont. Ihre Beschreibung möge zunächst folgen.

Der kleinere der beiden frischen Herde (Fig. 4 u. 7) stellt sich in dem ohne Rücksicht auf die Krystalle gefärbten Schnitt dar als ein ganz unvermittelt inmitten des normalen, derb fibrillären, zellarmen Bindegewebes liegender ovaler, scharf abgegrenzter Bezirk von Zerfall des Gewebes in Detritus, Körnchen und Klumpen. Während der Uebergang in das benachbarte lebende Gewebe an den Längsseiten des Herdes, welche der Richtung der Bindegewebsfasern parallel sind, ein absolut scharfer ist, ist an den kurzen Seiten, welche auf jenen also gewissermassen senkrecht stehen, eine Art von Lockerung und allmäliger Auflösung des Gewebes zu constatiren; wir sehen einen feinen Strang lebenden Gewebes mit spärlichen, langgestreckten Kernen durch die nekrotische Masse ziehen, von dem sich einzelne feinste Fäden abzweigen, um sich mit ihren Enden allmälig in dem Detritus zu verlieren. Der Detritus liegt nicht gleichmässig dicht; an einzelnen Stellen lässt sich die Andeutung einer feinstreifigen Anordnung erkennen, deren Grund wir in der Einlagerung von Krystallen finden werden.

In dem ganzen Bereich der Nekrose finden sich nur verschwindend wenige Kerne, und zwar tragen sie alle die Kennzeichen der Wanderzellen. Einige haben einen unverhältnissmässig dicken, fein granulirten Protoplasmaleib, es sind jedenfalls Körnchenzellen; auf ihren Inhalt kommen wir später zurück. An keiner Stelle des lebenden Gewebsrandes finden wir die Kerne auch nur im Geringsten vermehrt, weder die der Gewebszellen, noch etwa eine Anhäufung von Wanderzellen. Aber auch nicht vermindert; das Gewebe macht vielmehr in unmittelbarster Nachbarschaft der Nekrose einen absolut normalen Eindruck. Dieser Umstand spricht für die Jugend der Nekrose sowohl als für die grosse Intensität des ab-

tödtenden Giftes. Betrachten wir vergleichsweise einen ungefärbten Schnitt (Fig. 4 u. 7), so sehen wir das ganze Gebiet der Nekrose mit feinsten nadelförmigen, theils einzeln, theils zu Büscheln vereinigten farblosen Krystallen übersät. Sie liegen kreuz und quer durcheinander und bilden ein ziemlich gleichmässiges Netz. Nur an den Rändern liegen sie etwas dichter, wie zusammengedrückt. Der Rand der Krystallablagerung ist ausserordentlich scharf; auch bei stärkster Vergrösserung erscheint er fast wie mit dem Lineal abgeschnitten, nur selten einmal ragt das Ende eines Krystalls etwas hervor. Dieser Rand entspricht genau dem Rande der Gewebs-Nekrose; an keiner Stelle finden sich Krystalle anders als im todten Gewebe.

Von den vorhin erwähnten Körnchenzellen ist in dem Krystallbilde auch bei polarisirtem Licht nichts zu entdecken. Es können also keine Krystalltrümmer gewesen sein, mit denen sie beladen waren, sondern nur weiche Detritusmassen, die Trümmer des Gewebes.

Der grössere der beiden jungen Herde ist von dem eben beschriebenen am gefärbten Schnitt bei schwacher Vergrösserung zunächst dadurch etwas verschieden, dass der ihn ausfüllende Detritus sich stellenweise lebhafter gefärbt hat; an anderen Stellen wieder ist die Färbung ebenso blass, wie bei dem vorigen Herde. Dies rührt aber nur davon her, dass die Detrituskörnchen verschieden dicht gelagert sind: da wo die Bindegewebsfibrillen der Umgebung gestreckt, also straff liegen, ist der Druck, der auf die Nekrose ausgeübt wird, natürlich stärker, als da wo sie in lockeren Wellen verlaufen. Auch bei diesem Herde ist der Uebergang von dem gesunden Gewebe zur Necrose da äusserst scharf, wo straffes Bindegewebe sie begrenzt, während lockeres Gewebe in seinem Gefüge erheblich aufgefasert erscheint und zwischen den auseinandergedrängten, aber noch lebenden Bindegewebsfibrillen sich schon Detritus einschiebt. Auch in diesem Herde ist die Nekrose ohne jede Ausnahme feinkörnig zerfallen; abgetödtes Gewebe, welches noch die Formen des lebenden bewahrte, fehlt ganz. Was diesen Herd von den erstbeschriebenen unterscheidet, ist die beginnende Reaction des Gewebes gegen die Nekrose. An einzelnen Stellen des Randes sind Anhäufungen kleiner, runder Zellen mit wenig Protoplasma und gelapptem oder rundlichem Kern vorhanden, welche

offenbar Leukocyten sind. Dieselben finden sich hier und da spärlich auch in das Innere der Nekrose eingewandert vor. Nirgends ist eine Neubildung von Bindegewebszellen, sei es im lebenden Gewebe, sei es in der Nekrose, zu finden. Einige grosse, gekörnte Zellen werden im Bereich der Letzteren ebenfalls angetroffen.

Das Krystallbild ist von dem des anderen Herdes dadurch verschieden, dass die Krystalle nicht so gleichmässig gestreut sind. Sie sind hier und da enger zusammengeschoben, zumal am Rande; auch finden sich reichliche Bündel, Büschel, kleine und ziemlich grosse, dicke Klumpen, die sich aus Krystallen zusammensetzen. Die Krystallform ist überall dieselbe, es sind feinste, farblose Nadeln verschiedener Länge, gerade wie bei dem ersten Herd. Auch hier bedeckt die Krystallablagerung nur die Nekrose, sie reicht genau bis zu deren Rande, geht nie auf das lebende Gewebe über. Darum ist der periphere Rand wie oben ein äusserst scharfer. Wie genau die Krystalle an die Nekrose gebunden sind, geht in interessanter Weise aus jenen gelockerten Partien hervor, in welchen sich Nekrose zwischen noch lebende Bindegewebsfibrillen schiebt. Wo da auch nur wenige Detrituskörner liegen, finden sich auch einige feine Krystalle an; verschiedentlich wurde ich erst durch die letzteren auf die äusserst geringen Nekrosen aufmerksam. Auch in diesem Herde lassen sich Wanderzellen, welche Krystalltrümmer in sich aufgenommen hätten, nicht nachweisen.

Wir verlassen diese Jugendstadien der Gichtherde, um uns mit ihren weiteren Schicksalen zu beschäftigen, die sich in unseren Präparaten auf das Beste erkennen lassen. Wir erwähnten schon eingangs, dass die Schnitte zum grossen Theil eingenommen sind von verschieden geformten, meist aber bandförmigen Gewebspartien, in denen ein lebhaft gefärbter Saum eine ungefärbte, viele Krystalle enthaltende Mitte einschliesst. Dies sind die älteren Gichtherde. Während sich bei den frischen Herden entweder gar keine Reaction des Gewebes oder nur ein schwacher Beginn einer solchen in Form von Anhäufung oder Einwanderung von Rundzellen fand, tritt hier die umgebende Gewebssubstanz selbst gegen die Nekrose und die krystallinischen Fremdkörper in Thätigkeit. Als erstes Stadium tritt neben den zahlreicher werdenden Leukocyten eine Vermehrung der Bindegewebszellen auf, welche ihre lang-

gestreckte schmale Form verlieren und wohlgenährter werden. Sehr characteristisch ist es, wie sie sich besonders nahe am Rande der Nekrose gewissermaassen gegen diese richten, sich aufstellen, so dass ihre Längsachse auf die Nekrose loszeigt. So finden wir öfters eine grosse Anzahl derselben wie eine Phalanx nebeneinander aufgereiht. Während nun im weiteren Fortgang des Processes die Betheiligung der Wanderzellen rasch geringer wird, nimmt die productive Thätigkeit des Gewebes zu. Ein Saum üppigen Granulationsgewebes wächst aus dem Mutterboden, sich gegen diesen meist ganz scharf abgrenzend, hervor (Fig. 1) und schliesst von allen Seiten die Nekrose ein. Einige besonders wohlgenährte Zellen schieben sich weit in diese hinein vor, so dass ihr Zusammenhang mit dem übrigen Granulationsgewebe schwer oder gar nicht mehr festzustellen ist. Die Ueppigkeit der Zellen ist ausserordentlich: grosse klumpige Kerne, einer oder mehrere, mächtige vielgestaltige Protoplasma-Leiber, rundlich, polyedrisch, langgestreckt, welche in sehr typischer und characteristischer Weise sich gegen die Necrose hin entwickeln. Ganz erstaunlich ist die Menge der vielkernigen Granulationszellen, Riesenzellen, welche in das wuchernde Gewebe eingestreut sind, gewaltig stellenweise ihre Grösse. Die Kerne liegen meist am peripheren Ende, während der Protoplasmaleib sich oft in den groteskesten Formen in der Richtung nach der Nekrose zu ausbreitet. Bisweilen begegnet man auch Gebilden, welche Conglomerate, aus Riesenzellen zusammengeflossen, zu sein scheinen, grosse Protoplasma-Massen mit Kernen und langgestreckten Fortsätzen, welche mit benachbarten Zellen anastomosiren. Diese Zellriesen sind nicht gleichmässig in dem Granulationsgewebe vertheilt. An einzelnen Stellen fehlen sie ganz, bisweilen wieder beherrschen sie das ganze Bild, indem sie wie eine Phalanx oder in Haufen angeordnet sind mit der Angriffsrichtung nach dem Centrum des Herdes. An anderen Stellen sind sie gewissermaassen systemlos zwischen das andere Granulationsgewebe eingeschoben, liegen auch wohl vereinzelt in der Peripherie der Granulation.

Kurz, es ist ein Granulationsgewebe von ausserordentlicher Ueppigkeit, welches agressiv gegen das Centrum andringt. Was finden wir dort? An dem ohne Rücksicht auf Krystalle gefärbten Präparat dieselbe moleculär zerfallene Nekrose, wie sie bereits beschrieben ist. Stellenweise ist sie nicht so gleichmässig vertheilt, wie

in den Jugendstadien, sondern mehr zu homogenen Massen oder zu Klumpen zusammengeschlossen. Eine scharfe Abgrenzung gegen die Granulation ist nicht vorhanden, letztere schiebt massenhaft Fortsätze oft weit hinein, in Form von einzelnen oder zusammenhängenden Zellen. Auch vereinzelte Leukocyten finden sich. Eine gewisse strahlige, geradlinige Anordnung der Nekrose wie der Zellen fällt öfter auf.

Es ist selbstverständlich, dass dieses Aufgebot von Kräften, welche durch das Granulationsgewebe dargestellt werden, nicht lediglich zur Bewältigung des weichen Detritus und zur Ausfüllung des durch die Nekrose geschaffenen Gewebsdefects, zur Bildung einer Narbe bestimmt sein kann. Wir wissen aus mannigfachen anderen Beobachtungen der pathologischen Anatomie, dass eine aseptische Weichtheilnekrose eine viel geringere Reaction hervorruft. Das Bild, welches wir hier vor uns haben, erinnert durchaus an die Vorgänge, welche resistente Fremdkörper im Gewebe hervorrufen, wie sie bei Implantation von Schwammstücken, Hollundermark und dgl. beschrieben sind, wie wir sie bei der Resorption von Knochen sehen.

An ungefärbten Schnitten oder solchen, welche mit besonderer Rücksicht auf Krystalle gefärbt sind, sehen wir in der That allen diesen Nekroseherden Krystallablagerungen entsprechen, welche aus denselben feinen Nadeln oder Büscheln, Garben, Klumpen bestehen, wie sie oben beschrieben sind. Doch unterscheiden sich die Herde schon bei schwacher Vergrösserung in ihrem Totaleindruck sehr von den obigen. Die Krystalle liegen dichter, wie zusammengeschoben, der periphere Rand ist nicht scharf abgeschnitten wie dort, sondern allenthalben mehr oder weniger aufgelockert, so dass man bei starker Vergrösserung einzelne feine Krystalle um die Hauptmasse herum gewissermaassen ausgestreut findet. Manchmal enthält der Herd noch viel compacte Krystallmasse, manchmal dagegen besteht er nur aus einem feinen, lockeren Saum, oder sogar nur aus einem lockeren Häufchen feiner Nadeln. Besonders schön erkennt man diese Verhältnisse im polarisirten Licht (vergl. Fig. 6 im Vergleich mit Fig. 7). Die genauere Betrachtung zeigt, dass die Krystalle hauptsächlich die nekrotischen Partien einnehmen und in ihrer dichten Lagerung bis an die centrale Grenze des Granulationswalls herangehen. Jene fein zerstäubten Randkrystalle liegen be-

reits im Gebiet der Granulationen. Sehr interessant sind hier nun die Beziehungen zwischen den Zellen und den Krystallen. Allenthalben sehen wir, wie die Granulationszellen sich an die Nadeln besonders da, wo sie zu Garben und Klumpen vereinigt liegen, anschmiegen, sich gegen sie abplatten, sich in die Zwischenräume zwischen ihnen eindrängen. Wir sehen, wie grosse Riesenzellen einzeln oder zu mehreren grössere Krystallhaufen und Klumpen angreifen, sie mit ihrem Protoplasma umfliessen, sie partiell oder vollständig in sich aufnehmen (Fig. 2 und 3). Die Krystalle erscheinen dann nicht mehr so vollständig wie die freiliegenden. Ihre Spitzen sind verkürzt, wie abgeschmolzen, so dass zuweilen nur das Centrum mit kurzen Randstummeln übrig bleibt.

In einer Riesenzelle fanden wir in einer Vacuole die Reste eines Krystallbüschels, welches zu einem scheinbar aus dichten glänzenden Körnern bestehenden Klümpchen zusammengeschmolzen ist, an dem man aber mit der Mikrometerschraube noch die kurzen Stummel von Krystallen erkennt. Bemerkenswerth ist nun gerade das Verhältniss der erwähnten peripheren, dünner gesäten Nadeln zu dem wuchernden Gewebe (Fig. 5). Sie liegen, wie gesagt, im Bereich der Granulationen, gehen niemals über die Grenzen derselben hinaus ins Gesunde. Untersucht man sie an Schnittserien, so findet man fast in jeder Granulationszelle Krystalle, zuweilen ein kleines Büschel, zuweilen einen zierlichen Strahl, zuweilen mehrere vereinzelte Nadeln, zuweilen eine einzige, die oft erst bei sorgfältiger Vergleichung mehrerer benachbarter Schnitte erkannt wird, weil sie schräg oder fast senkrecht zur Schnittebene liegt und so im einzelnen Schnitt vielleicht nur einen kleinen länglichen oder runden Punkt darstellt. Im Allgemeinen ist die Grösse der Zelle der des Krystalls proportional, doch finden wir ausnahmsweise auch eine Riesenzelle mit einer minimalen Nadel oder eine gewöhnliche einkernige Zelle mit mehreren beladen. Nur in sehr wenigen Zellen lässt sich nichts von Krystallen nachweisen; ich möchte aber zweifelhaft lassen, ob sie sich nicht nur durch ungünstige (senkrechte) Lage der Beobachtung entziehen. Auch zwischen den Zellen liegen einige Nadeln. Bei diesen Untersuchungen ist die Betrachtung ungefärbter Präparate durchaus nothwendig, und zwar ist das gewöhnliche durchfallende Licht dem polarisirten überlegen.

Wenn wir also diese Befunde deuten als deutliche Bestrebungen des Körpers den Gichtherd zu beseitigen — junge Bindegewebszellen fressen von der Peripherie her Nekrose und Krystalle an — so erwarten wir auch solche Stadien zu finden, wo der ganze Herd von Granulationen durchwachsen, nekrotisches Gewebe nicht mehr oder nur noch in Partikelchen sichtbar ist. Hier muss man sich durch Vergleichen von Serien vor der Verwechslung mit Tangentialschnitten durch den granulirenden Rand eines vielleicht noch nekrosehaltigen Herdes hüten. Doch ist für letztere im Querschnitt die Zellform sehr charakteristisch. Da nämlich, so lange noch eine Nekrose im Centrum liegt, die Wachsthumsrichtung der Granulationen sehr ausgesprochen centripetal ist und die Längsrichtung der einzelnen Zellen, wie wir gesehen haben, mit dieser übereinstimmt, so wird in dem Grade, wie die Schnittrichtung von der parallelen zur senkrechten übergeht, auch die Form der durchschnittenen Zellen sich allmälig vom Längs- zum Querschnitt verändern. Geht also der Schnitt z. B. durch die Kuppe eines Herdes, so werden wir, je mehr er sich der Tangente nähert, Querschnitte von Zellen bekommen. Je tiefer er den Granulationswall durchschneidet, desto mehr werden die peripheren Zelllagen längs getroffen, während die centralen wieder quer geschnitten werden. Bei der sehr gleichmässigen länglichen Gestalt der jungen Zellen werden wir daher bei Querschnitten auch sehr gleichmässige runde oder leicht polyedrische Formen bekommen mit runden Kernen, die gleichmässig neben einander liegen und, wenn nicht Riesenzellen dabei sind, wohl verkannt werden können. Verfolgt man aber die Reihe der Serienschnitte, so wird der Zellherd an Ausdehnung grösser, die Zellen an der Peripherie länglicher, bis wir schliesslich reine Längsschnitte vor uns haben und in der Mitte die Nekrose resp. die Krystalle auftauchen.

Es finden sich nun in der That einige Herde in unseren Präparaten, die keine Nekrose mehr enthalten, nur aus Granulationen bestehen. Sie sind entweder klein und etwa kugelig und stehen isolirt, oder es sind Endtheile grösserer, noch nekrosehaltiger Herde, von denen sie sich abzuschnüren im Begriffe stehen.

Diese Herde sind ausgezeichnet durch eine gewisse Unregelmässigkeit der Zellformen. Die gleichmässige Schlankheit, die parallele Aufreihung und der in die Höhe strebende Aufbau der

Zellreihen hat aufgehört. Die Zellen werden rundlich, polyedrisch, Züge schlankerer Zellen treten zwischen den üppigeren, unter denen immer noch Riesenzellen vorkommen, auf. Hier und da, besonders an der Peripherie, sieht man wieder Intercellularsubstanz auftreten, welche, wie besonders die Färbung nach van Gieson zeigt, fibrilläre Struktur annimmt. Dadurch wird der Herd in kleinere Abtheilungen getheilt, in denen noch üppige Granulation herrscht. Jede Spur von sichtbarer Nekrose fehlt, aber gleichzeitig damit ist auch jene Angriffsstimmung des wuchernden Gewebes in Wegfall gekommen, welche zum Ausdruck kam, so lange grosse Krystallmassen und Nekrosen zu bewältigen waren. Der Gewebsdefect ist ausgefüllt, nur hier und da sind noch kleine Reste von Fremdkörpern zu besiegen, und es beginnt sich die Narbe zu bilden. Die fibrilläre Substanz nimmt zu, die Zellen an Zahl und Grösse ab, ihr Protoplasmaleib muss sich zwischen den Fibrillen verschmächtigen, der Kern wird schmal, strichförmig, kurz wir sehen das in Aufruhr gerathene Gewebe sich beruhigen, sich zur Narbe umbilden.

Im Einklang hiermit steht das Verhalten der Krystalle. Am ungefärbten Schnitt sehen wir nur noch einen feinen Staub aus vereinzelten Krystallen, der hier und da Lücken zeigt, einen zarten zerrissenen Schleier im Vergleich zu dem kräftigen engmaschigen Krystallnetz der Anfangsstadien. Einzelne Büschel und Krystallklumpen sind eingestreut. Die stärkere Vergrösserung zeigt, dass in den üppigen Granulationszellen noch fast ohne Ausnahmen Krystalle, wenn auch nur feinste Nadeln, enthalten sind. Da wo die Zellen kleiner sind, oder wo Zwischensubstanz auftritt, sind keine Krystalle mehr. Am widerstandsfähigsten sind natürlich die Krystallconglomerate. Sie liegen oft als letzte Reste der Gichtherde inmitten der werdenden Narbe, umgeben von einer oder mehreren Riesenzellen, welche sie auch wohl in ihren Leib aufgenommen haben; die beginnende Resorption zeigt sich an der Verkürzung und Abstumpfung der vorstehenden Nadeln.

Wir finden aber auch ganz besonders grosse Krystallklumpen von sehr massiger Fügung — so fest, dass nur hier und da, besonders an den Rändern, noch die Zusammensetzung aus Krystallnadeln zu erkennen ist, — an denen die Kraft der Granulationen erlahmt. Während an einigen kleinen abgebröckelten Partikelchen,

welche in der Nachbarschaft liegen, Granulationsgewebe erfolgreiche Versuche der Bewältigung vornimmt, gehen die Granulationszellen in der directen Nachbarschaft des grossen Klumpens zur Grösse etwas vergrösserter Bindegewebszellen zurück und wir sehen einen schmalen fortlaufenden Streifen fibrillärer Substanz mit spärlichen langgestreckten schmalen Zellen sich eng an den Klumpen anlegen, sodass die Spitzen der peripherischen Krystalle ihn gerade berühren. Es beginnt also die Abkapselung des Herdes.

Was die Art der Krystalle im ganzen Präparat betrifft, so handelte es sich in der übergrossen Mehrzahl aller Herde ausschliesslich um die gleiche Sorte feiner farbloser Uratnadeln. Nur in einem alten Herde von besonderer Grösse fand sich in einem gefärbten Schnitt, der lange in Wasser gelegen hatte, sodass alle Uratnadeln aufgelöst waren, inmitten der feinkörnigen Nekrose eine Anzahl grosser, aus derben länglichen Prismen zusammengesetzte Bündel von gelbbräunlicher Farbe; vergesellschaftet mit ihnen waren zahlreiche dünne Tafeln, dem Aussehen nach Cholesterin. Weitere Krystallformen wurden nicht aufgefunden.

Fassen wir alle diese Befunde zusammen, so ergiebt sich ein gut abgeschlossenes Bild von dem Schicksal des Gichtherdes. Wir sehen die frische, rasch körnig zerfallende Nekrose eng mit Krystallen durchsetzt und scharf gegen das gesunde Gewebe abgegrenzt. Zunächst fehlt jede Spur von Reaction seitens des Körpers. Bald aber tritt diese auf und verläuft ganz in den Formen, die wir von anderen Nekrosen und resistenten Fremdkörpern her kennen. Zuerst treten die Wanderzellen in Thätigkeit, welche sich am Rande ansammeln, in geringer Zahl in die Nekrose einwandern und sich an ihrer Beseitigung in soweit betheiligen, als sie sich mit den zerfallenen Weichtheilen beladen. Bei der geringen Zahl der Phagocyten ist jedoch nicht anzunehmen, dass sie diese ganz bewältigen; sie bedeuten nur die Einleitung des Resorptionsprocesses. Dieser wird in der Hauptsache besorgt durch die reactive Thätigdes des umgebenden Gewebes selbst. Ein üppiges, alle Characteristica des intensivsten Wachsthums tragendes Granulationsgewebe wächst von der Peripherie her in die krystalldurchsetze Nekrose ein, die Zellen nehmen die Nekrose und die Krystalle in sich auf

oder legen sich an sie an, verkleinern sie und bringen sie allmälig zum Verschwinden. Natürlich sind die Krystalle widerstandsfähiger als die nekrotischen Weichtheile; im Bereich der Granulation sehen wir von letzteren nichts mehr, wenn die ersteren noch in Menge vorhanden sind. Da, wo die Fremdkörper verschwunden sind, bildet das Granulationsgewebe sich zur Narbe um. Aber nicht alle Krystalle werden auf diese Weise bewältigt. An ganz besonders grossen massigen Klumpen erlahmt die Kraft der Granulationszellen und es wird eine Bindegewebskapsel um sie gebildet; der Körper hat sich mit dem Fremdkörper abgefunden; er duldet ihn in sich.

Diesem Gesammtbild lassen sich nicht einreihen jene Streifen und kleinen Herde kleinzelliger Infiltration, welche früher erwähnt wurden. Sie finden sich in den Spalten des Gewebes, um kleine Gefässe herum, zwischen den Maschen des spärlichen Fettgewebes. Die Rundzellen sind nur mässig dicht gelagert, es finden sich keine sonstigen Veränderungen des Gewebes, weder productiver noch regressiver Art, die Rundung der Fettzellen ist vollkommen erhalten; Krystalle werden nicht in ihnen gefunden. Auch bei der Durchmusterung auf einander folgender Schnitte findet sich kein Zusammenhang mit den eigentlichen Gichtherden, so dass sie etwa als deren periphere Ausläufer aufgefasst werden könnten; sie bestehen vielmehr völlig für sich. Sie müssen wohl betrachtet werden als frische Entzündungsherde ziemlich geringer Intensität. Als solche würde es nun nahe liegen, sie als Anfangsstadien des ganzen anatomischen Processes aufzufassen, also als der Nekrose vorhergehend. Doch spricht dagegen das allmälige Abklingen der kleinzelligen Infiltration nach der Peripherie hin. Bei dem oben beschriebenen ganz frischen Nekroseherd war ja gerade charakteristisch das vollkommene Fehlen jeder Leukocytenanhäufung am Rande; und auch bei dem grösseren zweiten, etwas ältereren frischen Herde war die Ansammlung von weissen Blutkörperchen nur auf einzelne Stellen der Peripherie beschränkt, und von hier aus erstreckten sich kleine Schwärme davon in die Nekrose herein, es handelte sich also um eine der Nekrose folgende Reaction. Wären die Leukocyten eher dagewesen wie die Nekrose, so wäre auch nicht zu verstehen, dass in dem Bereich, wo es zu einer so jähen und schweren Ernährungsstörung kam, diese zarten Gebilde allein am Leben geblieben sein sollten.

Es erscheint also nicht möglich, allein aus anatomischen Betrachtungen heraus das Wesen dieser kleinzelligen Infiltrationen zu erklären. Wohl aber kann man sich bei ihrer häufig hervortretenden Nachbarschaft zu Gewebsspalten und kleinen Gefässen vorstellen, dass im Saft- und Blutstrom eine reizende Substanz enthalten war, welche auf die Nachbarschaft entzündungserregend wirkte, vielleicht dieselbe Substanz, welche unter günstigeren Einwirkungsverhältnissen (Stauung, höherer Concentrationsgrad) die Nekrosen bewirkte.

Wenn ich nunmehr versuche, unsere Befunde in Beziehung zu bringen zu unserer jetzigen Kenntniss vom Wesen der Gicht und zu den im Vordergrund stehenden Streitpunkten, so ist es gewiss am Platze, besonders was die Anfangsstadien des anatomischen Processes angeht, sehr vorsichtig zu sein.

Die Umrisse der jugendlichen Gichtherde sind eigenthümlich glatt, von rundlichen Formen zusammengesetzt, so dass sie besonders im schwach vergrösserten Uebersichtsbild einer Flüssigkeitslache nicht unähnlich sehen. Man könnte aus dieser Form entnehmen, dass es eine Flüssigkeit gewesen sei, die das Gewebe abtödtete.

Jedenfalls war es ein starkwirkendes Gift, dafür spricht der rasche und vollständige Gewebszerfall, welcher in der ganzen Ausdehnung des Herds vollendet ist, ehe sich eine Spur von Reaction des Gewebes zeigt. Dass aber die Uratkrystalle keine sehr deletäre Wirkung auf die Gewebe ausüben, lehrt das Verhalten der Granulationen ihnen gegenüber; es ist schwer denkbar, dass sonst die Zellen die Krystalle in sich aufnähmen. Ueberdies schmiegen sich die peripheren Krystalle den glatten Conturen der Herde so innig an, dass sie durchaus den Eindruck von etwas Secundärem machen. Wollte man annehmen, dass die Krystalle in die intacten Gewebe hineingeschwemmt waren oder in ihnen, während sie noch lebten, ausgefallen wären, so müsste man wohl, wenn man sie für die Abtödtung verantwortlich machen wollte, eine unregelmässigere Form der Nekrose erwarten. Daher erscheint es wahrscheinlich, dass ein flüssiges Gift die Nekrostisirung bewirkte und dass die Krystalle erst secundäre Producte sind. Der Beweis hierfür würde erbracht sein, wenn man krystallfreie Nekrose fände; das ist in

meinen Präparaten nicht der Fall. Weshalb aber, wie einige Autoren wollen, das regelmässige Coincidiren von Nekrose und Krystallausfall dafür beweisend sein soll', dass die Krystalle die Ursache der Nekrose seien, ist mir nicht klar. Welcher chemischen Natur das Gift ist, ob das Lösung befindliche harnsaure Natron, oder eine andere Verbindung, deren Begleiter oder Product die Harnsäure wäre, das können wir hier nicht entscheiden. Uebrigens sei hier nochmals betont, dass wir Krystalle nie in unverändertem lebenden Gewebe, auch nicht in intacten Lymphgefässen fanden, im Gegensatz zu Riehl.

Mit grösserer Bestimmtheit geben unsere Präparate Aufschluss über die späteren Schicksale der Gichtherde. Mit His jun. glaube ich, dass der Thätigkeit des Gewebes selbst ein grösserer Antheil an ihrer Resorption zukommt, als man bisher annahm. Wir sahen, dass die meisten Gichtherde von den Granulationszellen bewältigt, nur sehr wenige, besonders massige Krystallklumpen eingekapselt werden. Phagocyten dagegen fanden sich nur mit Weichtheilnekrose, nicht mit Krystallen beladen.

Dass neben der Resorption der Krystalle durch Zellthätigkeit auch eine Lösung in den Körpersäften oder vielleicht auch chemische Umsetzung stattfindet, soll hier nicht bestritten werden. Wie sich diese Processe an klinischer Wichtigkeit zu einander verhalten, lässt sich auf rein anatomischer Basis nicht beantworten.

Erklärung der Abbildungen auf Tafel VII.

Fig. 1. Uebersichtsbild eines in Resorption begriffenen Gichtherdes. Die Krystalle sind durch die Färbung des Schnitts aufgelöst, dargestellt ist dei feinkörnige Nekrose. Ein Wall von Granulationsgewebe wächst gegen die Nekrose heran. Vergr. ca 100.

Fig. 2. Krystallbündel von einer Riesenzelle völlig umschlossen. Vergr. ca. 400.

Fig. 3. Krystallbündel von einer Riesenzelle theilweise eingeschlossen. Gegen sein freies Ende drängen sich kleinere Granulationszellen an. Vergr. ca. 400.

Fig. 4. Ganz frischer Gichtherd in fibrillärem Gewebe; Fehlen jeder Reaction seitens des Gewebes. Vergr. ca. 310.

Fig. 5. Detailansicht aus dem Granulationswall eines alten Herdes (vgl. Fig. 1) mit Krystallen in und zwischen den Zellen. Vergr. ca. 230.

Fig. 6. Krystallablagerung in einem alten Herde mit Auflockerung der peripheren Krystalle bei polarisirtem Licht. Vergr. ca. 57.

Fig. 7. Krystallablagerung in einem frischen Herde (vgl. Fig. 4) bei polarisirtem Licht. Vergr. ca. 57.

Fig. 1.

Fig. 2

Fig. 3.

Fig. 5.

Fig. 4.

Fig. 6.

Fig. 7.

G. Helbig del. E. Laue, Lith. Inst. Berlin

XV.

(Aus der chirurg. Universitäts-Klinik der Königl. Charité. Direktor: Geheimrath König.)

Ueber die sogenannten Schenkelhalsfrakturen.

Zugleich ein Beitrag zur Frage der coxa vara traumatica.

Von

Dr. Pels Leusden,

Privatdocent und Assistent der Klinik.

(Hierzu Tafel VIII und IX.)

Sehr bald nach der Entdeckung der Röntgenstrahlen hat Herr Geh. Rath König in richtiger Erkenntniss der enormen praktischen Wichtigkeit dieser Entdeckung für die exakte Diagnose der Knochenbrüche sich dieser neuen Untersuchungsmethode zugewandt und mit aller Energie für die tadellose Einrichtung eines Röntgen-Kabinets in der chirurgischen Universitätsklinik im Charité-Krankenhaus Sorge getragen. Indem er schon seit langer Zeit darauf gedrungen hat, sämmtliche Fälle von Frakturen im Röntgenbilde festzuhalten und die durch äussere Untersuchung etc. erhobenen Befunde dadurch zu controlliren, hat sich allmälig in der Klinik eine solche Fülle von Material angesammelt, dass es schade wäre, wenn es in den Krankenjournalen und Schränken vergraben bliebe. Anfangs war es ja schwer, von denjenigen Knochen, welche in dicken Weichtheilen verborgen liegen, ein deutliches Bild zu erlangen, aber das hat sich mehr und mehr gegeben, und mit einem guten Apparat wird es heutzutage in den meisten Fällen gelingen, auch vom Becken und Oberschenkel ein hinreichend brauchbares Röntgenbild zu erhalten. Auf die dabei anzuwendenden Vorsichtsmassregeln will ich hier nicht näher eingehen. Diese müssen Jedem, der die Untersuchung mit Röntgenstrahlen macht und solche Bilder

zu beurtheilen hat, in Fleisch und Blut übergegangen sein. Constatiren muss ich hier aber doch, dass von allen Körpertheilen das Hüftgelenk eines Erwachsenen wohl immer noch das sprödeste Object für eine gute Wiedergabe auf der photographischen Platte darstellt und dass die Schärfe dieser Bilder auch heute noch am meisten zu wünschen übrig lässt. Die Richtigkeit dieser Ansicht habe ich bei Gelegenheit der letzten Versammlung deutscher Naturforscher und Aerzte zu Hamburg durch die grossartige dortige Röntgenausstellung bestätigt gefunden. Absolut tadellose Bilder, bei denen auch die Knochenstructuren am oberen Femur deutlich zu sehen wären, gehören auch bei Anwendung der besten Apparate und der besten Technik für das Hüftgelenk zu den Ausnahmen, und es ist in den allerseltensten Fällen möglich, den Grund eines völligen oder theilweisen Misslingens im Speciellen anzugeben. Ob sich das künftig ändern wird, muss einstweilen dahingestellt bleiben. Für die Leistungsfähigkeit einer Röntgeneinrichtung, speciell einer Röntgenröhre, ist jedenfalls das Hüftgelenk eines der besten Testobjecte.

Trotz aller dieser Schwierigkeiten und gelegentlichen Misserfolge ist uns bei den Frakturen am oberen Femurende das Röntgenverfahren ein liebes und fast unentbehrliches Hülfsmittel geworden; vermögen wir doch dadurch in kürzerer Zeit und in der für den Patienten schonendsten Form eine Diagnose über den genauen Sitz einer Fraktur zu stellen, wie es in dieser Exactheit auch unter Anwendung der ingeniösesten Untersuchungsmethoden im Bereiche des Hüftgelenks früher nicht möglich war. Dabei war man früher noch froh, wenn man durch diese Methoden den Sitz der Hauptfraktur diagnosticiren konnte und liess meist etwaige Nebenverletzungen vollkommen ausser Acht. In vielen Fällen ist das Röntgenbild sogar fast so gut wie ein anatomisches Präparat, und da man wohl selten eine so grosse Anzahl von gebrochenen Schenkelhälsen beisammen haben wird, so ist von einer Mittheilung der mit Röntgenstrahlen untersuchten derartigen Brüche doch immerhin ein gewisses Resultat zu erwarten.

Was nun zunächst den Ausdruck Schenkelhalsbruch anbetrifft, so muss ich unbedingt Kocher[1]) darin Recht zu geben, wenn

[1]) Kocher, Beiträge zur Kenntniss einiger practisch wichtiger Frakturformen. Basel und Leipzig 1896; bei C. Sallmann.

er sagt, dass man durch die Gewöhnung, alle Frakturen am oberen Femurende als Schenkelhalsfrakturen zu bezeichnen, eine Verwirrung in die Lehre von den Frakturen an dieser Stelle gebracht habe. Derselben Ansicht ist übrigens auch schon Riedinger,[1]) indem er seine Arbeit beginnt: „Die Frakturen, welche in den beschriebenen Abschnitten des Femur vorkommen, benennt man mit der gemeinsamen Bezeichnung Schenkelhalsbrüche. Es ist das jedoch ein Name, der eigentlich nur für den Bruch des wahren Schenkelhalses, d. h. für den Abschnitt zwischen der Trochanterpartie und dem Collum femoris passt, eine Species, die jedoch selten „rein" vorkommt. In vielen Fällen durchsetzt der Bruch nur einen Theil des Halses und geht durch die Trochanteren und nicht selten in die Femurdiaphyse hinein." Diese Verwirrung, von der Kocher spricht, besteht aber meiner Meinung nach nur in anatomischer Beziehung; sie hat keine weitere Einwirkung auf unser Handeln und den Erfolg desselben gehabt; es ist mehr eine theoretische als eine praktische Verwirrung. Der eigentliche Schenkelhals endigt ja oben an der Ansatzstelle des grossen, unten an derjenigen des kleinen Trochanter, vorn der Linea, hinten der Crista intertrochanterica. Eine grosse Anzahl der praktisch als Halsfraktur zu betrachtenden Brüche liegt aber erst jenseits dieser Grenze, und im Grunde genommen sind die genau in der Linea intertrochanterica verlaufenden auch keine eigentlichen Halsfrakturen mehr. Will man aber auf Grund dieser Ueberlegungen eine neue Eintheilung machen, in der Weise, wie es von Kocher geschehen ist, so wird dadurch eine grössere Klarheit kaum erreicht. Man müsste dann zu viele Typen aufstellen, da vom Kopf bis unterhalb der Trochanteren es, wie schon früher bekannt und auch wiederum aus unseren Untersuchungen hervorgeht, kaum eine Stelle giebt, an welcher nicht gelegentlich mal ein Bruch beobachtet würde und ausserdem die eine Frakturform so unmerklich in die andere übergeht, dass die Bestimmung des jeweiligen Typus vielfach eine sehr willkürliche sein würde. Am einfachsten ist noch die Eintheilung in Frakturen, welche im Bereich des Halses gelegen sind (Fractura subcapitalis Kocher's), dann solche im Bereiche der Trochanteren, wobei ich aus verschiedenen Gründen geneigt bin,

[1]) Riedinger, Studien über Grund und Einkeilung der Schenkelhalsbrüche. Würzburg 1874; bei I. Staudinger.

die im Verlauf der Linea intertrochanterica befindlichen zu den im Bereich Trochanteren hinzuzurechnen. Alle die Brüche, welche Hals und Trochanter betheiligen und von Kocher als Y-, T- und L-Frakturen bezeichnet werden — und es ist dies ein besonders beim weiblichen Geschlecht sehr häufiger Typus —, möchte ich als Zertrümmerungsfrakturen bezeichnen. Eine derartige Eintheilung in Y-, T- und L-Frakturen muss schon aus dem Grunde unterbleiben, weil reine Formen solcher Brüche eigentlich gar nicht vorkommen, man vielmehr, je nach Willkür, in der jeweilig vorliegenden Fraktur die Form eines Y, T oder L erkennen kann. Jedenfalls gehen die Formen so unmerklich ineinander über, dass eine Trennung derselben fast ausgeschlossen erscheint. Sehr wesentlich würde übrigens diese Eintheilung von der Kocher'schen nicht abweichen. Ob eine Fraktur eine rein intracapsuläre ist, lässt sich nach dem Röntgenbilde fast nie unterscheiden, und vermeide ich deshalb Angaben über diese Verhältnisse.

In der folgenden Arbeit sind die sämmtlichen als Schenkelhalsfrakturen bezeichneten Fälle der chirurgischen Universitätsklinik im Charité-Krankenhause zusammengestellt, seitdem Herr Geh. Rath König die Leitung der Klinik übernommen hat bis Ende November 1901. Es sind das im Ganzen 103 Fälle, von denen jedoch 28 von einem grösseren Theil der Betrachtungen ausscheiden müssen, da bei ihnen entweder die Untersuchung mit Röntgenstrahlen noch nicht vorgenommen war, oder doch ein sicheres Resultat nicht ergab. Letzteres ist in den letzten drei Jahren kaum vorgekommen. Es bleiben somit noch 75 durch das Röntgenbild, die Autopsie oder beides sichergestellte Fälle über, welche sich auf die verschiedenen Frakturformen, wie weiter unten auseinandergesetzt, vertheilen.

Nach unserer Zusammenstellung genügen zur Entstehung eines Schenkelhalsbruches bei den Frauen meist viel geringere Gewalten als bei Männern. So ist bei vier Fünftel sämmtlicher Frauen ein einfaches Hinfallen auf ebenem Boden, im Zimmer, auf der Strasse als Ursache der Verletzung angegeben und nur in einem Fünftel etwas schwerere Gewalten, wobei ich schon den Fall beim Aussteigen aus der Strassenbahn zu den schwereren Gewalten gerechnet habe. Anders verhält es sich bei den Männern, bei welchen in mehr als der Hälfte sämmtlicher beobachteter Fälle ein schwereres Trauma in der Anamnese zu finden ist. Das Körper-

gewicht scheint für die Entstehung derartiger Fracturen kein prädisponirendes Moment abzugeben, indem unter den Beobachteten sowohl sehr fettleibige, wie magere und Normalgewichtspersonen ohne Bevorzugung der einen oder der anderen Kategorie an Zahl vertreten sind. Auffallend ist, wie selten ein Fall auf die Füsse und das Knie als Ursache angegeben wurde. In 90 pCt. aller Fälle wurde mit aller Bestimmtheit ausgesagt, dass die verletzte Person seitlich auf die Hüftgegend gefallen sei.

Die linke Körperseite war sowohl bei Männern wie bei Frauen, insbesondere aber bei den ersteren etwas häufiger betroffen als die rechte. Bei Männern war das Verhältniss 24 : 17, bei Frauen 30 : 24. Diese Zahlen sind so gross, dass sie schon einen gewissen Anspruch auf Allgemeingültigkeit machen können. Das von Riedinger[1]) gefundene Verhältniss, wonach die linke Seite doppelt so häufig als die rechte betroffen sein soll, scheint also auf Zufälligkeiten zu beruhen. Auch von anderer Seite ist hierauf schon hingewiesen worden.

Die genaueren Vorgänge bei dem Bruch konnten in den meisten Fällen nicht eruirt werden; jedenfalls hat sich dadurch nichts ergeben, was nicht schon längst bekannt wäre.

Was das Alter der Patienten anbetrifft, so ist im ersten wie im dritten Lebensjahrzehnt eine Fractur am oberen Femurende nicht beobachtet worden, dagegen eine bei einem Mädchen von 16 und je eine bei zwei jungen Männern im Alter von 15 bezw. 18 Jahren. Auf diese letzteren Fälle werde ich später noch etwas genauer zurückkommen. Die Zahl der Fälle nimmt bei Männern und Frauen vom vierten Lebensjahrzehnt zu und erreicht bei ersteren im 6., bei letzteren im 8. ihr Maximum, wie aus folgender kurzer Tabelle hervorgeht:

11—20	Jahre	2	Männer	1	Frau
31—40	„	2	„	3	Frauen
41—50	„	9	„	5	„
51—60	„	12	„	9	„
61—70	„	7	„	13	„
71—80	„	9	„	24	„
81—90	„	—	„	7	„
		41	Männer	62	Frauen.

[1]) l. c.

Demnach kommt also bei Frauen ein Bruch am oberen Femurende um die Hälfte öfter vor als bei Männern.

Gestorben im Laufe der Behandlung sind von den 103 Patienten 15, zum Theil einige Tage, zum Theil erst längere Zeit nach dem Unfall. Die Todesursachen waren die gewöhnlichen, wie wir sie bei älteren Leuten, welche bettlägerig werden, zu finden pflegen.

Ich komme nunmehr zur Betrachtung der anatomischen Verhältnisse der Brüche am oberen Femurende, wie sie sich uns im Röntgenbilde darbieten. Zur Illustrirung habe ich eine grössere Anzahl von verschiedenen Fracturformen herausgesucht und auf Taf. VIII u. IX wiedergegeben. Die Abbildungen sind nach den Röntgenplatten in der Weise angefertigt worden, dass zunächst ein verkleinertes Diapositiv genommen und dieses mittelst Bromsilberpapier copirt wurde, so dass man also ein getreues verkleinertes Abbild der ursprünglichen Platte bekam. Da nun in den wenigsten Fällen ein derartiges Bild deutlich genug ist, um klar wiedergegeben werden zu können, und ich für die naturgetreuen Abbildungen eine grosse Anzahl von Tafeln und eine sehr ausführliche Beschreibung derselben benöthigt haben würde, so habe ich die Bilder unter stetem Vergleich mit der ursprünglichen Platte und dem Diapositiv so gut wie ich konnte, aber sicher den vorliegenden Verhältnissen entsprechend, retouchirt. Um Missverständnissen vorzubeugen, sei dies ausdrücklich erwähnt. Wenn das Retouchiren öfter geschähe bei Röntgenbildern, welche im Text, also auf ziemlich rauhem Papier wiedergegeben werden sollen, so würde man vielfach mehr an denselben sehen können, wie das leider auch heutzutage noch in den verschiedensten Zeitschriften häufig der Fall ist. Selbstverständlich finden sich in der Sammlung der Chirurgischen Klinik, welche allerdings grösstentheils Herrn Geh.-Rath König gehört, eine grössere Anzahl von feuchten und trockenen Präparaten von Schenkelhalsbrüchen. Ich verzichte jedoch auf die Abbildung derselben und die Beschreibung, da solche sich in zahlreichen früheren Arbeiten, besonders bei Bigelow[1]), Riedinger[2]), Kocher[3]) u. a.

[1]) Bigelow, Mechanismus der Luxationen und Frakturen am Hüftgelenk. Deutsch von E. Pochhammer. Berlin 1873 bei A. Hirschwald.

[2]) l. c.

[3]) l. c.

finden. Zu bemerken wäre noch, dass die Röntgenbilder meist in der Stellung aufgenommen wurden, in welcher uns die Patienten in die Klinik gebracht waren, also ohne irgendwelche Correctionsversuche. Daraus ergiebt sich auch, dass es unmöglich war, beide Hüftgelenke genau in symmetrische Stellungen zu bringen, so dass also ein Vergleich mit der gesunden Seite nur bis zu einem gewissen Grade möglich war, indem diese durch die veränderte Projection naturgemäss ganz anders auf der Platte wiedergegeben wurde. Auch war es nicht möglich, das Hofmeister'sche Postulat zur Beurtheilung von Veränderungen am Schenkelhals, alle Patienten in Bauchlage zu röntgen, zu erfüllen. Alle Bilder sind vielmehr in Rückenlage der Patienten aufgenommen, bei weitem Abstand der Röhre und Einstellung derselben möglichst genau auf die Mittellinie. Dass nicht immer genau nach denselben Principien verfahren worden ist, wird ohne Weiteres zugegeben, da die Patienten auf den verschiedensten Stationen lagen und von den verschiedensten Assistenten geröntgent wurden. Ich habe mich daher durchweg auf die Wiedergabe der erkrankten Seite beschränkt.

Fracturen im Bereiche des Halses (cf. Fig. 1), also jenseits des überknorpelten Kopfes, wurden bei Männern 14mal, bei Frauen 19mal, im Ganzen also 33mal unter 75 Fällen beobachtet. Es betrafen also noch nicht die Hälfte aller dieser Fracturen am oberen Femurende den eigentlichen Schenkelhals. Der Verlauf dieser Fracturen im Bereich des eigentlichen Halses war fast immer ein ziemlich querer, die Bruchlinie meist eine gezackte, häufiger die Gegend in der Nähe des Kopfes, also die dünnste Stelle des Halses, wie die Mitte und die der Linea intertrochanterica benachbarte Partie betroffen. Bei den älteren, nicht consolidirten Fracturen in dieser Gegend wurde constant ein Schwund des Halses sowohl an dem proximalen wie an dem distalen Fracturende beobachtet.

Ziemlich genau im Bereich der Linea intertrochanterica (cf. Fig. 2, 3 und 4) fanden sich bei Männern 12, bei Frauen nur 4 Fracturen, wobei ich bemerke, dass hier nur die reinen Fracturen ohne grössere Nebenverletzungen (Absprengung der Trochanteren, Sprünge der Nachbarknochen etc.) gerechnet sind. Es ist das eine auffallende Thatsache, welche eine gute Illustration bildet zum Unterschied der Knochenbrüchigkeit bei Männern und Frauen im höheren Alter. Trotzdem bei den ersteren die Gewalt, welche die

Fractur bewirkt hatte, im Durchschnitt eine sehr viel heftigere gewesen, war doch der Bruch in der Regel ein viel glatterer. Dabei spricht vielleicht auch mit, dass bei Frauen im höheren Alter ja sehr viel häufiger Fracturen am oberen Femurende beobachtet wurden, als bei Männern gleichen Alters. Wäre das Verhältniss gleich, so würden vielleicht bei Männern die Zertrümmerungsbrüche ebenso häufig sein. Auf eine Eigenthümlichkeit dieser im Verlauf der Linea intertrochanterica sich findenden Bruchformen werde ich später specieller zurückkommen.

Diese Brüche in der Gegend der Linea intertrochanterica und dicht jenseits derselben können sich dann in den verschiedensten Graden combiniren mit Brüchen der Trochanteren, wobei entweder die beiden Trochanteren samt der Crista intertrochanterica ein Bruchstück oder zwei gesonderte bilden. Solche Brüche sind es hauptsächlich, welche von Kocher als Y-, T- und L-Fracturen bezeichnet und von mir, wie schon erwähnt, unter dem Namen der Zertrümmerungsfracturen zusammengefasst werden. In Fig. 5 ist ein derartiger Bruch abgebildet, bei welchem sich das ziemlich genau in der Gegend der Linea intertrochanterica abgebrochene Halsstück des Femur in die Spongiosa am oberen Ende eingewühlt und Trochanter major und minor gesondert abgesprengt hat. Der Trochanter major kippt dabei in der Regel nach innen um und legt sich von oben dicht an die obere Umrandung des Schenkelhalses an. Im geheilten Zustande wird sich ein derartiger Bruch etwa so ausnehmen, wie in Fig. 6 abgebildet. Offenbar wirkt bei einer Anzahl dieser Brüche das spitze untere Ende des Adam'schen Bogens wie ein Keil, der den kleinen Trochanter abstemmt und nach innen dislocirt, während der grosse entweder durch die Corticalis am oberen Halsrand, oder, was noch wahrscheinlicher ist, direkt durch die Gewalt in mehr weniger querer Richtung abgebrochen wird. Eine weitere Modifikation der Kocher'schen Fractura intertrochanterica bezw. pertrochanterica und subtrochanterica habe ich in Fig. 7 wiedergegeben. Hier ist das ganze obere Femurende von der Linea intertrochanterica an bis zu der Linie, welche die unteren Enden beider Trochanteren miteinander verbindet, in eine grosse Anzahl von Knockenstücken zersprengt, von denen zwei grössere dem Trochanter major und minor angehören. Es ist das also eine Fractur, welche theils oberhalb, theils durch, theils

unterhalb der Trochanteren verläuft und sich in die Kocher'sche Eintheilung nirgends einreihen würde. Fig. 8 zeigt eine derartige Fractur, wie sie sich im geheilten Zustande ungefähr ausnehmen wird. Der betreffende Patient hatte diese Fractur schon vor längerer Zeit erlitten und war der Klinik nur zur Begutachtung überwiesen. Eine sehr schwere derartige Zertrümmerungsfractur ist in Fig. 9 wiedergegeben, bei der ich nach dem Röntgenbilde nicht mit Sicherheit zu entscheiden vermag, ob grosser und kleiner Trochanter zwei gesonderte oder nur ein grosses zusammenhängendes Bruchstück bildeten. Das letztere ist aber nicht wahrscheinlich, vielmehr glaube ich, dass der kleine Trochanter sammt einem grossen Stück Corticalis von der hinteren Peripherie des Oberschenkels — die Bruchlinie würde also in schräg frontaler Richtung von vorn oben nach hinten unten verlaufen — selbstständig abgebrochen ist. Von diesen schweren Zertrümmerungsbrüchen wurden bei Frauen 12, bei Männern nur 3 beobachtet, was ungefähr ein umgekehrtes Verhältniss darstellt wie bei den glatten im Bereich der Linea intertrochanterica verlaufenden Brüchen.

Reine, glatte Fracturen, welche von dem einen Trochanter zum anderen in meist schräger Richtung von innen unten nach oben aussen verlaufen, fanden sich bei Männern 3, bei Frauen 2 mal. Solche dicht unterhalb des Trochanters (cf. Fig. 10) bei Männern gar nicht, bei Frauen 2 mal. In der abgebildeten Fractur ist der kleine Trochanter noch abgesprengt. Das Wesentliche an der Fractur ist aber der Verlauf unterhalb der Trochanteren, und habe ich daher diesen Bruch nicht zu den Zertrümmerungsbrüchen hinzugerechnet.

Alleinige Brüche des grossen Trochanter fanden sich nur 2 mal bei Frauen. Ich vermag jedoch nach den nicht sehr deutlichen Röntgenbildern nicht mit aller Bestimmtheit auszusagen, ob dabei nicht noch andere Knochenverletzungen vorhanden waren. Das gute Resultat der Behandlung sprach in diesen Fällen jedenfalls dafür, dass es sich sicher nicht um schwere Verletzungen, die die Tragfähigkeit des Knochens beeinflussen, gehandelt haben kann.

Fig. 11 zeigt einen selteneren Bruch, dessen Sitz wohl aus der Abbildung genügend hervorgeht. Eine derartige Combination von Schaft- und Halsfractur ist nur ein einziges Mal gefunden, aber der Werth der Röntgenuntersuchung für die Diagnose eines der-

artigen Bruches braucht wohl nicht mehr des genaueren auseinandergesetzt zu werden.

Bemerken möchte ich noch, dass trotz eines reichen Materials an Beckenbrüchen ein typischer Pfannenbruch nur ein einziges Mal auf der Röntgenplatte fixirt worden ist. Dieser Bruch war unter Bedingungen entstanden, unter welchen wir meist einen Schenkelhalsbruch zu erwarten pflegen. Dem 36 Jahre alten Mann fiel, nachdem er selbst zu Boden auf den Bauch gefallen war, ein vollbeladener, 3 rädriger Karren seitlich auf die linke Trochantergegend. Auf die lange Krankengeschichte und den schliesslichen, sehr schlechten functionellen Erfolg will ich hier nicht näher eingehen (der Patient war uns nur zur Begutachtung überwiesen); nur in betreff des Röntgenbildes will ich bemerken, dass die Pfanne augenscheinlich in der Gegend der Vereinigung von Os ilei, ischii und pubis in 3 Stücke zersprengt und sammt den angrenzenden Stücken vom aufsteigenden Sitzbein- und horizontalen Schambeinast und einen Splitter vom Os ilei nach innen dislocirt war. Der Kopf ist dabei bis zur Hälfte durch die entstandene Lücke in das Becken hineingepresst, sonst aber sammt Hals und Trochanteren absolut intakt.

75 sicher diagnosticirten Brüchen am Schenkelhalse und in der Trochantergegend steht also nur ein einziger zweifelloser Pfannenbruch gegenüber.

Der Vollständigkeit halber will ich noch erwähnen, dass auch ein Fall von Spontanfractur des Schenkelhalses in Folge eines daselbst gelegenen myelogenen Riesenzellensarcoms beobachtet wurde. Eine Geschwulst war nach der Anamnese vermuthet, durch das Röntgenbild mit Sicherheit diagnosticirt und durch die Operation sichergestellt worden.

Soviel über das anatomische Verhalten der Brüche am oberen Femurende.

Was die Art der Entstehung der Brüche am oberen Femurende anbetrifft, so glaube ich an den Röntgenbildern darauf doch wenigstens gewisse Schlüsse machen zu können. Ich spreche hier im Wesentlichen von den Brüchen in der Trochantergegend, diejenigen der Linea intertrochanterica mit eingerechnet.

Auffallend ist zunächst, dass die Hauptbruchlinie in fast sämmtlichen Fällen in ihrer Verlängerung einen etwa die Gegend

der Mitte des kleinen Trochanter entsprechenden Punkt trifft oder treffen würde. Sie sind fast radiär zu diesem Punkte angeordnet. Auch die Betrachtung von anatomischen Präparaten bestätigt die Richtigkeit dieser Beobachtungen. Die Stelle, auf welche die Bruchlinie hinzielt, entspricht ungefähr derjenigen, von welcher an die Paquart-Meyer'sche Linie am Adam'schen Bogen beginnt. Daneben findet sich mit einer fast absoluten Constanz, dass der Bruchspalt an der oberen äusseren Seite klafft und sich nach innen unten allmählich verengert, auch wenn eine Einkeilung des Adam-schen Bogens in die Trochanterenspongiosa nicht stattgefunden hat. Ich verweise besonders auf die Abbildungen 2 und 3, und glaube, dass diese dasjenige darstellen, was bei den meisten Fracturen in der Trochantergegend zunächst stattzufinden pflegt. Es würde danach also zunächst die äussere Partie des Knochens einbrechen und erst allmählich die nach innen unten gelegenen folgen; zuletzt kommt dann erst der Adam'sche Bogen in seinen unteren Partien, da wo er in die Corticalis der Diaphyse übergeht an die Reihe. Es findet also offenbar eine Biegung des Schenkelhalses, der den Winkel, welchen er mit der Diaphyse bildet, zu verkleinern trachtet, statt. Dabei wird die Elasticität des Knochens an der Aussenseite zunächst in Anspruch genommen, während an der Innenseite im Wesentlichen zunächst die Druckfestigkeit desselben auf die Probe gestellt wird. An der Aussenseite ist nun die Trochanterengegend am wenigsten widerstandsfähig; auch macht sich die Biegung naturgemäss an dieser am weitesten vom Biegungsmittelpunkt entfernten Stelle am stärksten bemerkbar. Auf eine andere Weise vermag ich mir wenigstens das Klaffen des Bruchspaltes an dieser Stelle nicht zu erklären. Es entspricht das auch vollkommen demjenigen, was man bei Biegungsbrüchen anderweitig zu beobachten pflegt. Damit habe ich schon ausgesprochen, was mir aus den Röntgenbildern zur Evidenz hervorzugehen scheint, dass die Brüche am oberen Femurende im Bereiche der Trochanteren in den allermeisten Fällen Biegungsbrüche sind. Nochmals bemerke ich dazu, dass fast sämmtliche Bilder in der Stellung aufgenommen worden sind, in welcher die Extremität unmittelbar nach der Aufnahme in die Klinik stand. In sehr vielen Fällen wird das auch wohl diejenige Stellung gewesen sein, welche das Glied unmittelbar nach der Fractur eingenommen hat.

Dass die Fracturlinie fast immer in der Gegend des kleinen Trochanter endigt, kann sehr wohl darauf beruhen, dass hier die in den Trochanter major und die obere Schenkelhalscorticalis ausstrahlenden Spongiosabälkchen aufhören. Dieselben verstärken durch ihre radiäre Anordnung ähnlich den Speichen eines Fahrrades, welche ja bei der Belastung auch mehr auf ihre Zug- als auf ihre Druckfestigkeit in Anspruch genommen werden, sehr wesentlich den Adam'schen Bogen, indem sich ein Theil der biegenden Gewalt durch diese Bälkchen auf den Trochanter und die obere Schenkelhalscorticalis überträgt. Der Adam'sche Bogen ist gleichsam bei einer Biegung des Schenkelhalses nach innen an diese Bälkchen aufgehängt, und der Widerstand wird also in diesem Bereich gegen ein Ueberbiegen des Knochens ein sehr viel grösserer sein als an denjenigen Stellen, an welchen diese Verstärkungsbälkchen nicht mehr vorhanden sind, also dicht unterhalb der Mitte des kleinen Trochanter. Bei dieser Biegung leistet also der Adam'sche Bogen an seinem Kopf und Trochanterrand einen erheblicheren Widerstand; er wird sich also hier anstemmen und dadurch ist auch bei einem Bruch die Bedingung zu der Einkeilung gegeben, welche am Kopf in die Spongiosa desselben, am Trochanter in umgekehrter Richtung erfolgen muss. Es liegen bei einem solchen Bruch dieselben Verhältnisse vor, wie bei einem Stab, der an einer Stelle durch ein untergelegtes Stück verstärkt worden ist, nach Art der Wagenfedern und beim Ueberbiegen der beiden Grenzen des Verstärkungsstückes einbricht. Die Einkeilung ist also ein secundärer Vorgang; vielfach bildet sie den Grund zum Abstemmen des Trochanter minor durch Vermittlung des Adam'schen Bogens. Andererseits kann aber auch der Trochanter minor sammt einem Stück Corticalis zweifellos wie ein Keil aus dem Femur herausgesprengt werden, ebenso wie es häufig an den langen Röhrenknochen geschieht, wo ein keilförmiges Knochenstück an der der stärksten Biegung entgegengesetzten Seite herausgedrängt wird. Welche Rolle das Lig. Bertini bei der Entstehung der Frakturen am Schenkelhals spielt, mag dahingestellt bleiben, da naturgemäss sich Anhaltspunkte dafür aus meinen Untersuchungen nicht ergeben haben.

Die Frakturen am Trochanter major erfolgen wohl zum Theil durch die direkte Gewalt, und zwar meist secundär, nachdem der Trochanter schon vom Hals mehr weniger vollständig abgetrennt

und zu einem selbständigen, wenig widerstandsfähigen Knochenstück geworden ist, zum Theil durch die Keilwirkung des proximalen Bruckstückes. Dabei spielt weniger die Festigkeit des Stosses, als vielmehr die Brüchigkeit des Knochens eine Rolle.

Eine derartige Biegung des oberen Femurendes nach innen findet nun in der That bei den meisten Brüchen daselbst statt. Zunächst geht das ja schon aus der Form des Schenkelhalses, aus seiner normalen Krümmung hervor. Nach stärker wird es bei älteren Individuen der Fall sein, bei denen, wie vielfach auch schon berücksichtigt und zur Aetiologie der Schenkelhalsbrücke herangezogen, der Winkel zwischen Hals und Diaphyse schon normalerweise ein kleinerer geworden ist. Bei Gewalten, die in der Richtung des Oberschenkels wirken, also Fallen auf Knie und Füsse, ist eine derartige Biegung des Schenkelhalses leicht zu erklären. Aber auch Gewalten, welche anscheinend in seitlicher Richtung vom Trochanter aus wirken, und das sind die häufigsten, bedingen eine derartige Biegung, indem hierbei gewöhnlich eine heftige Bewegung des Oberschenkels im Sinne der Adduction stattfindet. Der nach der Seite fallende Mensch und auch derjenige, der direkt in sich zusammenstürzt, z. B. im Schwindelanfall, macht unwillkürlich eine Bewegung mit dem Oberkörper, um diesen und den Kopf gegen das Aufschlagen zu schützen und zwar eine Biegung desselben nach der der Fallrichtung entgegengesetzten Seite, oder er kommt direkt auf das untergeschlagene, stark adducirte Bein zu liegen. Streckt er dazu noch, wie es wohl meist geschieht, den Oberarm zum Schutz nach der Seite hin aus, so wird das die Biegung des Oberkörpers nach der anderen Seite bei schon am Boden fixirtem, nach innen geschlagenem Oberschenkel vermehren und eine Biegung und Ueberbiegung im Bereiche des Schenkelhalses zur Folge haben. Ich glaube mit diesem Erklärungsversuche mich auf dem Boden der Thatsache gehalten und nicht zu weit über die Grenzen erlaubten Theoretisirens hinausgewagt zu haben.

Herr Geheimrath König hat übrigens in der Klinik seinen Zuhörern die Entstehung der sog. Schenkalsfrakturen in derselben Weise dargestellt, wie es von mir auf Grund der Röntgenbilder geschehen ist.

In Betreff der Therapie habe ich nichts Wesentliches hinzuzufügen. Sie bestand im Anlegen eines Extensionsverbandes, der,

je nachdem es sich um eine lockere oder eingekeilte Fraktur handelte, mit weniger oder mehr Gewicht belastet wurde. In einzelnen Fällen wurde von der Extension abgesehen und nur ruhige Rückenlage angeordnet, bei welcher das Bein noch mittels Sandsäcken fixirt wurde.

Auch über die Resultate der Behandlung ist nicht viel zu sagen. Ich glaube, dass dieselben nicht besser und nicht schlechter sind als in anderen Kliniken, da ja wohl in den meisten eine andere Behandlung als die oben kurz skizzirte nicht angewandt wird. Ich werde darüber noch anderweitig kurz berichten.

Von den im Alter von 11—20 Jahren beobachteten Fracturen am oberen Femurende betrafen 2 Knaben, 1 Mädchen. Den letzteren Fall möchte ich gleich vorweg nehmen, da er zweifellos eine Ausnahme von der Regel bedeutet.

M. G., 16 Jahre alt; ist vor 4 Wochen auf die linke Hüfte gefallen gefallen und hatte danach Schmerzen, konnte aber, indem sie das linke Bein nachschleppte, wieder gehen. Vor 2 Tagen fiel sie dann ca. 5 Treppenstufen herab, blieb liegen und hatte sehr heftige Schmerzen in der linken Hüfte. Bei der Aufnahme bot sie die typischen Erscheinungen einer Schenkelhalsfractur dar. Man sieht auf einem Röntgenbild eine ziemlich horizontale Richtung des Schenkelhalses, der fast genau in der Mitte zwischen überknorpeltem Kopf und Linea intertrochanterica, in senkrechter Richtung von oben nach unten einen Spalt aufweist. Unten ist an dem Kopfende ein spornartiges Stückchen der Halscorticalis hängen geblieben. In einem Streckverband heilte die Frnctur innerhalb von 6 Wochen ohne wesentliche Verkürzung in ganz leichter Aussenrotation des Beines. Auch das Röntgenbild zeigte einen fast idealen Erfolg. Massage und medicomechanische Nachbehandlung erzielten dann noch ein so gutes functionelles Resultat, dass die Patientin nach im ganzen 9wöchentlicher Behandlung fast beschwerdefrei entlassen und auch seitdem ca. ein Jahr geblieben ist.

Nach der Vorgeschichte erscheint es wohl zweifellos, dass schon bei dem ersten Fall eine Verletzung, eine Infraction des Schenkelhalses stattgefunden hat und zwar wahrscheinlich an den oberen Halspartien, während die unteren in der Gegend des Adam' schen Bogens intact geblieben sind, in ähnlicher Weise wie es auf den bekannten, in zahlreiche Lehrbücher[1]) übergegangenen Abbildungen König's von geheilten Infractionen zu sehen ist. Dafür spricht die vierwöchentliche Dauer der Beschwerden, welche für eine einfache Contusion der Hüfte eine etwas zu lange ist. Der

[1]) c. f. König und Hoffa.

zweite, heftigere Sturz hat dann auch diese stehen gebliebenen Knochenspangen durchbrochen. Ob dies letztere für das Endresultat gerade ungünstig gewesen ist, vermag ich nicht zu glauben, bin vielmehr der Ansicht, dass die gute Stellung des Kopfendes des Halses zu dem Trochanterentheil erst nach der Entstehung der vollständigen Fraktur erzielt werden konnte, während anderenfalls sich wohl leicht bei der dauernden Belastung des Halses eine horizontale Stellung desselben, eine Coxa vara hätte ausbilden können. Wir haben demnach hier bei einem jugendlichen Individuum, von dem besonders hervorzuheben ist, dnss es sehr kräftig gebaut war, eine typische Schenkelhalsfraktur vor uns, welche mit der Epiphysenlinie nichts zu thun hat, was nach dem bisher Bekannten eine grosse Ausnahme von der Regel darstellt. Kocher[2]) u. A. machen zwar darauf aufmerksam, dass die im Wachsthumsalter vorkommenden Frakturen im Bereich der Epiphysenlinien zu liegen pflegen, nicht aber unbedingt einzig und allein diese zu betreffen brauchen, sondern zum Theil im benachbarten Knochengewebe gelegen sind. Auch das liegt in unserem Falle nicht vor. Es ist vielmehr eine Fraktur, wie man sie sonst nur nach sehr heftigen Gewalten oder bei einem gewissen Grade von seniler Osteomalacie zu beobachten pflegt.

Der zweite Fall von Fraktur am oberen Femurende im jugendlichen Alter betraf einen 15 Jahre alten jungen Mann.

Derselbe war beim raschen Laufen ausgeglitten und mit der linken Hüfte auf Steinfliesen sehr heftig aufgeschlagen. Er stand danach noch auf und legte unter sehr grossen Schmerzen einen für einen normalen Fussgänger eine halbe Stunde weiten Weg zurück. Als er sich nunmehr eine kurze Zeit ausruhte, konnte er das Bein nicht mehr gebrauchen und musste in die Charité gebracht werden. Der junge Mann ist gut entwickelt, aber von etwas gracilem Knochenbau. Bei der Aufnahme ganz geringe Verkürzung des Beines, Druckempfindlickeit in der Gegend des linken Schenkelhalses, keine deutliche Schwellung; mässige Aussenrotation. Active Bewegungen sind unmöglich, passive hochgradig beschränkt nnd schmerzhaft. Auf dem Röntgenbilde sieht man deutlich einen Bruch, der ziemlich genau der Gegend der Epiphysenlinien entspricht. Die Kopfkappe überragt nach unten um ca. 1 cm den Schenkelhals pilzförmig. Nach oben entspricht dem ein Ueberagen des Halsrandes über die Kopfkappe, fast genau entsprohend der Kante des knöchernen oberen Pfannenrandes. Behandlung mit Extension längere Zeit bis zur knöchernen Verheilung. Die Stellung

[1]) l. c.

ist trotzdem fast genau dieselbe geblieben wie bei der Aufnahme des ersten Röntgenbildes. Das cosmetische Resultat ist also kein besonders schlechtes, während das funktionelle Resultat, wenigstens bezüglich der Beweglichkeit des Hüftgelenkes, weniger der Gebrauchsfähigkeit der Extremität, ein ziemlich trauriges ist. Der Schenkelhals steht jetzt ca. $^3/_4$ Jahr nach dem Unfall, fast horizontal. Die Kopfkappe überragt ihn nach unten um ca. 1 cm und bildet hier zwischen knöchernem Pfannenrande und Hals einen ziemlich scharfen Vorsprung. Der Hals erscheint an seiner unteren Seite verkürzt, der Kopf dem Trochanter minor genähert. Die Spin. ant. sup. steht bei Gleichstand der inneren Knöchelspitze links 2 cm tiefer als rechts. Die Trochanterspitze überragt die Roser-Nélaton'sche Linie um ca. 2 cm. Das linke Bein ist um ca. 20° nach aussen rotirt, beim Knieen kreuzt es das gesunde rechte in dessen unterem Drittel. Die Innenrotation ist fast ganz aufgehoben, Aussenrotation nur passiv etwas möglich. Flexionskontraktur des linken Beines um ca 20—25°. Activ und passiv kann dasselbe nur bis zu einem rechten Winkel gebeugt werden. Ab- und Abduktion sind nur in ganz bescheidenen Grenzen möglich. Sehr stark Abmagerung der linken Gesäss- und Oberschenkelmuskulatur. Keinerlei Druckempfindlichkeit. Der Gang ist stark hinkend; das linke Bein wird dabei in leichter Abduktion und Aussenrotation gehalten. Patient vermag aber den ganzen Tag ohne Beschwerden auf den Beinen zu sein, so dass eine Indication zu einem operativen Eingriff vorläufig wenigstens nicht vorliegt.

Der Patient hat also jetzt eine zweifellose Coxa vara mit fast allen ihren Erscheinungen, und zwar in Folge einer vollständigen traumatischen Epiphysenlösung. Ich constatire diese Thatsache, ohne mich weiter auf die umfangreiche, über diesen Gegenstand aus den letzten Jahren vorhandene Literatur und die verschiedenen, noch jetzt actuellen Streitfragen über diesen Punkt einzulassen. Dass das Bein nicht wie in den meisten beschriebenen Fällen in Adduction, sondern in leichter Abduction steht, ist wohl die Folge der langen Behandlung mit Extensionsverbänden in einer Zeit, in der ein Erfolg für die Verbesserung der Stellung noch zu erwarten war. Wäre durch das Röntgenbild die vollständige Fraktur nicht mit Sicherheit constatirt worden, so würde wahrscheinlich eine derartig lange Extensionsbehandlung unterblieben sein und der Erfolg in Bezug auf die Stellung des Beines eine noch schlechtere gewesen sein.

Hervorheben möchte ich, dass das Krankheitsbild sowohl wie das Röntgenbild weitgehend demjenigen entspricht, was von Sprengel[1]),

[1]) Sprengel, Ueber die traumatische Lösung der Kopfepiphyse des Femur und ihr Verhältniss zur Coxa vara. Langenbecks Archiv. Bd. 57, S. 805. — Ueber einen operirten und nicht operirten Fall von Coxa vara traumatica. ebenda Bd. 59, S. 936.

Kredel[1]), Ramstedt[2]), Stieda[3]) beschrieben und zum Theil auch im Röntgenbilde wiedergegeben ist. Schon von diesen Autoren ist in genügender Weise darauf aufmerksam gemacht, dass ein anatomisches Präparat von Coxa vara traumatica sich nur sehr schwer oder gar nicht von dem einer Coxa vara statica im Kocher'schen und Hofmeister'schen Sinne zu unterscheiden braucht. Unser Fall würde am meisten den Kredel'schen Anforderungen an eine Coxa vara traumatica entsprechen, der diese Bezeichnung für die Fälle von Frakturen und Epiphysenlösungen bei gesunden Individuen (wohl immer in Folge schwerer Traumen) und für die Fälle nachträglicher Belastungsverbiegung bei unvollständigen Frakturen reservirt wissen will.

Noch ein zweiter Fall von Coxa-varabildung nach Trauma findet sich unter unseren Fällen.

Er betrifft einen 20jährigen zur Begutachtung der Klinik überwiesenen jungen Mann, der vor zwei Jahren zwei Stockwerke hoch im Fahrstuhlschacht herab auf die Füsse und dann auf die linke Seite zu Boden gefallen war. Er blieb zunächst liegen und musste fortgeschafft werden, konnte jedoch 3 Stunden später sich von selbst wieder erheben und humpelnd seine Arbeit verrichten, ist auch seitdem niemals verhindert gewesen, sich in seiner Heimath, so gut es eben gehen wollte, zu beschäftigen.

Der Mann war mässig genährt, ziemlich klein, aber von kräftigem Körperbau, der Gang stark hinkend. Die linke Trochantergegend spring enorm vor. Das linke Bein steht adducirt. Beim Aufrechtstehen wird das gesunde rechte Bein in einem Winkel von 120° gehalten. Abductionsbewegungen unmöglich, Adduction in geringem Grade, Flexion und Rotation fast ganz aufgehoben. Die Trochanterspitze steht ca. 5 cm oberhalb der Roser-Nélaton'schen Linie. Auf dem Röntgenbilde sieht man den unten verkürzt, oben verlängert erscheinenden, horizontal gestellten Schenkelhals oben unmittelbar in den grossen Trochanter übergehend. Der Kopf ist walzenförmig deformirt durch Abflachung an seiner oberen Seite, ähnlich verändert wie bei deformirender Arthritis. Die Verhältnisse an der Ansatzstelle des Halses an dem Kopf werden am Besten durch Bild 12 illustrirt.

Es erscheint mir nach diesem Bilde zweifellos, dass eine Infraction des Schenkelhalses in der Gegend der Linea intertrochanterica stattgefuneen hat ohne Einbrechen des Adam'schen Bogens.

---

[1]) Kredel, Ueber den Zusammenhang von Trauma, Epiphysenlösung und Coxa vara. Deutsche Zeitschrift für Chirurgie 1900. Bd. 54, S. 161.

[2]) Ramstedt, Ueber traumatische Lösung der Femurkopfepiphyse und ihre Folgeerscheinungen. Ebenda Bd. 61, S. 559.

[3]) Stieda, Zur Coxa vara. Ebenda, Bd. 63. 1901. S. 743.

Man sieht diesen letzteren nirgends in seiner Continuität unterbrochen, nur dicht oberhalb des Trochanter minor scharf nach innen abgebogen. Er erscheint auf dem Röntgenbilde ganz besonders kräftig. Von einer Einkeilung sind auch nicht die geringsten Reste zu sehen. Von der Stelle der stärksten Krümmung aus erstreckt sich eine helle, ziemlich gerade Linie fast senkrecht nach oben und eine zweite in schräger Richtung zur Trochanterspitze. Von diesen beiden Linien wird ein keilförmiger, dunklerer, mit spongiöser, für Röntgenstrahlen stark durchlässiger Knochensubstanz ausgefüllter Raum eingeschlossen. Dieser Raum kann wohl nicht anders aufgefasst werden als ein Knochenspalt, welcher sich durch Belastung allmälig vergrössert und mit spongiöser Callusmasse angefüllt hat. Hätte man es mit einer oberhalb des kleinen Trochanter eingekeilten Fraktur zu thun, so müsste man unbedingt auch jetzt eine Continuitätsunterbrechung noch im Adam'schen Bogen finden können. Im Uebrigen entspricht der Spaltraum absolut demjenigen, was ich noch bei zahlreichen anderen frischen Fracturen in dieser Gegend beobachten konnte und in Fig. 2 und 3 abzubilden versucht habe. Bei dem Fall ist offenbar der junge Mann zuerst auf die Füsse und dann mit dem ganzen Körpergewicht auf das linke Bein zu liegen gekommen. Die heftige Adductionsbewegung hat dabei den Schenkelhals überwogen und einen unvollständigen Biegungsbruch in der Gegend der Linea intertrochanterica bewirkt. Ein zweiter Unfall würde leicht, wie bei dem oben erwähnten Mädchen, eine vollständige Fraktur zur Folge haben können.

Der Fall scheint mir als beweisend, dass nicht allein durch Epiphysenlösung und Brüche in der nächsten Nähe der Epiphysenzone, sondern auch durch unvollständige Frakturen in der Trochantergegend eine typische Coxa vara traumatica — und dass dieses eine typische ist, wird wohl Niemand bezweifeln — erzeugt werden kann. Ohne das Röntgenbild würde man zweifellos die Diagnose nicht mit dieser Exactheit haben stellen können, sondern sich damit begnügt haben, nach Analogie auf eine Epiphysenlösung zu schliessen.

Die Resultate der vorstehenden Arbeit möchte ich kurz folgendermaassen zusammenfassen:

1. Die sogenannten Schenkelhalsfrakturen theilt man

Fig. 1.

Mann, 60 J.

Fig. 2.

Mann, 80 J.

Fig. 5.

Frau, 83 J.

Fig. 6.

Mann, 65 J.

Fig. 10.

Frau, 77 J.

Fig. 12.

Mann, 20 J.

Fig. 1.

Mann, 60 J.

Fig. 5.

Frau, 83 J.

Fig. 9.

Frau, 51 J.

Fig. 10.

Frau, 77 J.

Fig. 11.

Frau, 63 J.

Fig. 12.

Mann, 20 J.

Lichtdruck von Albert Frisch, Berlin W.

practisch ein in solche des eigentlichen Schenkelhalses und in solche der Trochantergegend. Die Brüche an dieser letzteren Stelle mit mehreren Bruchlinien von complicirtem Verlauf werden am besten als Zertrümmerungsfraktur bezeichnet. Die Brüche, welche im Wachsthumsalter in der Gegend der Epiphysenlinie des Kopfes vorkommen, bilden eine selbstständige Gruppe.

2. Die meisten Brüche des Schenkelhalses und besonders der Trochantergegend entstehen als Biegungsbrüche.

3. Alle weiteren Vorgänge, wie Einkeilung und Zertrümmerung, Trochanterabsprengung sind secundärer Natur.

4. Eine echte Coxa vara traumatica ist nicht immer die Folge einer vollständigen oder unvollständigen Fractur im Bereiche der Epiphysenlinie am Kopf, sondern kann auch und zwar nicht selten, nach Brüchen im eigentlichen Schenkelhals und der Linea intertrochanterica entstehen.

Herrn Geheimrath König, meinem hochverehrten Chef, sage ich an dieser Stelle für die Anregung zu der vorliegenden Arbeit und der Ueberlassung des reichen Materials meinen herzlichsten Dank.

XVI.

(Aus der chirurgischen Universitätsklinik der Kgl. Charité zu Berlin. Geheimrath Professor Dr. König.)

Zur Kenntniss der Lungen- und Wirbelsäulenaktinomykose.

Von

Stabsarzt Dr. Martens,

Privatdocent und Assistent an der Klinik.

(Hierzu Tafel X und 1 Figur im Text.)

Das so wechselvolle Bild der Actinomykose ist seit der kurzen Zeit, dass diese Krankheit erkannt worden ist, den Aerzten auch durch eigene Beobachtungen mehr oder weniger klar geworden. Auch Fälle von Lungen- und Wirbelsäuleactinomykose sind mehrfach beschrieben worden und auf Grund davon auch zusammenfassende Schilderungen über die Erkrankung dieser Organe entstanden. Immerhin ist diese Localisation so selten, dass der einzelne auch viel beschäftigte Mediciner kaum einen Fall zu sehen Gelegenheit hat. Hierin liegt der Grund, dass vorkommenden Falls das Leiden fast immer verkannt wird. Da weiterhin neuerdings durch die Fortschritte in der Lungenchirurgie, durch Einführung der Jodkalitherapie neue Gesichtspunkte für die Behandlung in Frage kommen, hielt ich es für gerechtfertigt, einen fast ein Jahr lang, bis zum Tode klinisch beobachteten Fall mitzutheilen. Die Section lieferte sehr interessante Präparate, deren Abbildung ich bei ihrer Seltenheit für nicht überflüssig hielt.

Die 32 Jahre alte Köchin Marie K., aus Ostpreussen gebürtig, aber schon seit 3 Jahren in Berlin thätig, will im 8. Lebensjahre Typhus überstanden haben, seit dem 15. Jahre an Magenbeschwerden gelitten haben, deretwegen sie vor 3 Jahren in einem hiesigen Krankenhause u. a. mit Magenspülungen behandelt wurde.

Die jetzige Krankheit[1]) begann im September 1900 als „Lungenkatarrh", der sich allmälig so steigerte, dass die Kranke am 27. 12. sich auf eine innere Station der Charité aufnehmen liess. Hier wurde Folgendes festgestellt: Mittelgrosse, kräftig gebaute Frau von guter Haut- und Schleimhautfarbe. Clavicular gruben eingesunken, über der rechten Spitze verschärftes Inspirium mit vereinzeltem Knistern. Links hinten unten Dämpfung und pleuritisches Reiben. Herz gesund. Schmerzen in der rechten Seite. Starke Nachtschweisse. — In der nächsten Zeit bestanden die Schmerzen, Stiche „im Rücken", „zwischen den Schulterblättern", Kopfschmerzen unter mässigem Fieber fort bei Appetit- und Schlaflosigkeit. Es bestand wenig Husten und Auswurf, in welch' letzterem Tuberkelbacillen nicht gefunden wurden. Trotzdem wurde das Leiden für tuberculös gehalten, zumal auch auf Tuberculininjection eine Reaction eintrat. Am 24. 1. 1901 trat eine Druckempfindlichkeit des 3. und 4. Brustwirbels auf. Die Mattigkeit der Patientin nahm dauernd zu bei beständigen Schmerzen. Am 20. 2. wurde links hinten unten eine Probepunction gemacht, die etwas trüb seröse Flüssigkeit ergab.

Unter andauernden „Rückenstichen" traten Mitte März Schmerzen im Nacken auf mit Unbeweglichkeit desselben, ferner eine Schwellung und Schmerzhaftigkeit rechts von der Wirbelsäule über dem Schulterblatt. Rechts hinten oben Dämpfung. Die Punction der geschwollenen Partie ergab nur etwas Blut. Am 19. 3. etwas Sanguis im Sputum.

Bald darauf hatte ich Gelegenheit, die Kranke zu untersuchen, wegen der Frage einer nunmehr chirurgischen Behandlung. Ich fand im Wesentlichen das schon Berichtete: Eine jetzt blasse Frau, welche den Kopf nach vorn hielt, sodass der letzte Hals- und der erste Brustwirbel etwas mehr wie gewöhnlich vorzuragen schienen, ohne dass ein Gibbus bestand. Diese Gegend der Wirbelsäule auf Druck empfindlich, dagegen leichte Schläge auf den Kopf nicht schmerzhaft. Drehbewegungen sind möglich. Rechts von der Wirbelsäule am Uebergang des Nackens in den Rücken unter der darüber verschieblichen, nicht gerötheten Haut eine schmerzhafte, nicht fluctuirende Infiltration der tiefer gelegenen Theile. Dämpfung und Bronchialathmen rechts hinten oben, links hinten unten schmale Dämpfungszone. Vom Munde aus Wirbelsäule nicht druckempfindlich, keine Schwellung zu fühlen.

Wenngleich das ganze Bild etwas ungewöhnlich war, stellte ich wie die inneren Collegen die Diagnose doch auf eine tuberculöse Erkrankung der Lungen und wahrscheinlich beginnende Tuberculose der Wirbelsäule. Die Schwellung bezw. Infiltration neben derselben konnte nur als beginnender „Senkungsabscess", von den erkrankten Wirbeln ausgehend, angesehen werden, da etwa ein Durchbruch von der Lunge her wegen Fehlens von Cavernensymptomen, bei dem geringen, weisslich-schleimigen Sputum auszuschliessen war.

Eine operativ-chirurgische Behandlung konnte vorläufig nicht in Frage kommen, zumal da sich ein Abscess nicht nachweisen liess. Es wurde daher

[1]) Anm.: Nach nachträglicher Aussage der Dienstherrschaft soll Pat. aber schon seit Frühjahr 1899 dauernd an Husten und Mattigkeit gelitten haben.

in üblicher Weise Entlastung der Wirbel durch horizontale Lage in Verbindung mit Extension empfohlen, für den Fall, dass die Schwellung zu einem Abscess werden sollte, Punction desselben und Injection von Jodoformglycerin, nach Besserwerden der Wirbelaffection Korsettbehandlung in Aussicht gestellt.

Die Schwellung nahm zunächst wieder ab, die Temperatur wurde niedriger, stieg selten über 38°; das Befinden besserte sich, sodass Patientin fast täglich einige Zeit ausser Bett zubrachte. Im Mai steigerten sich wieder Schmerzen, Temperatur (zwischen 37,0—39,5°). Starke Nachtschweisse wurden mit Atropin etc. behandelt. Eine Ende Mai in der Höhe des 7. Halswirbels und 4. Brustwirbels vorgenommene Punction ergab eine geringe Menge dicken Eiters, in dem Tuberkelbacillen nicht zu finden waren. In einer Sitzung der Charité-Gesellschaft wurde die Kranke als ein Fall von Lungen- und Wirbelsäulentuberculose vorgestellt, in der Discussion zum ersten Mal die Frage aufgeworfen, ob es sich nicht um Actinomycose handeln könnte.

Am 29. 5. wurde die Kranke zur chirurgischen Klinik verlegt und hier wurde folgender Befund aufgenommen:

Gesichts- und Hautfarbe bleichgelb. Rechts vorn oben Dämpfung bis zur Clavicula, daselbst verschärftes Athmungsgeräusch und Knistern. Rechts hinten oben Dämpfung bis zur Mitte der Scapula mit lautem bronchialem Athmen. Links hinten unten schmale leichte Dämpfung mit wenig abgeschwächtem Athmen.

Der Kopf wird steif nach vorn gehalten, sodass die Gegend des 1. Brustwirbels etwas vorspringt. Bewegungen des Kopfes nach vorne und hinten sind schmerzhaft und behindert. Druck und leichte Schläge auf den Kopf sind nicht empfindlich.

Rechts neben der Wirbelsäule vom 1. bis 7. Brustwirbel eine mässig starke, weiche Schwellung, welche druckempfindlich ist. Die Haut ist nicht verändert.

Eine Röntgenaufnahme des Thorax ergab keine deutlich erkennbaren Veränderungen an den Wirbeln, einen deutlichen Schatten im oberen Theil der rechten Lunge im Gebiet der oben schriebenen Dämpfung (s. Figur S. 701).

Sputum mässig reichlich, weisslich-schaumig, zum Theil schleimig-eitrig, ohne Tuberkelbacillen.

Urin ohne Besonderheiten.

Temperatur von 37,1, 37,9—38,4 und 39,7° schwankend. Dauernde Schmerzen im Rücken und der rechten Seite.

Trotzdem auf Actinomycose hingewiesen worden war, wurde das Leiden auch auf der chirurgischen Klinik als Tuberculose aufgefasst. Der Versuch, mit Glisson'scher Schwebe eine Extensionsbehandlung einzuleiten, misslang. Trotz geringer Belastung, mehrfacher Veränderung der Lage behauptete die Kranke, wegen Steigerung der Schmerzen und Eintretens von Athemnoth, die Extension nicht aushalten zu können. Wegen des — übrigens mässigen — Hustens erhielt Patientin ein Expectorans; Bettruhe. Zu chirurgischem Eingreifen lag auch jetzt keine Indication vor.

Am 9. Tage des Aufenthalts der Patientin auf der chirurgischen Klinik

fiel die grössere Menge und das eigenthümliche Aussehen des Sputums auf. Früher nur spärlich, war es während der Nacht in reichlicher Menge, etwa $^1/_4$—$^1/_2$ Liter, entleert worden. Früher indifferent aussehend, hatte es nun eine gelblich-braune Farbe mit einem Stich ins Rostfarbene. Die Form war geballt. Aehnliches Sputum hatte ich nur einmal bei einem Lungenechinococcus gesehen, und deswegen wurde — Tuberkelbacillen waren auch bei uns nie gefunden — nun der Verdacht auf Actinomycose oder Echinococcus rege. Das nun genauer untersuchte Sputum ergab schon makroskopisch in den einzelnen Ballen typische, halb- bis stecknadelkopfgrosse, intensiv gelb gefärbte

Fig. 1.

Körnchen in grosser Menge, die sich mikroskopisch (besonders schön nach vorherigem Ausschütteln in Wasser) als Actinomycesdrusen mit schönen randständigen Kolben erwiesen.

Damit war die Diagnose nun sichergestellt und das für Wirbeltuberculose mit davon ausgehendem Senkungsabscess doch immerhin etwas eigenthümliche Krankheitsbild aufgeklärt.

Daraufhin bekam die Kranke täglich zwischen 3—4 g Jodkali. Die

Schwellung im Rücken wurde mit Jodtinctur gepinselt, im Uebrigen Bettruhe und möglichst stärkende Ernährung.

An den Mundorganen nichts Krankhaftes zu finden. Einige wenige Backzähne fehlten, das übrige Gebiss ist auffallend schön.

In der zweiten Hälfte des Juni und Anfang Juli wurde die Temperatur etwas niedriger und gleichmässiger, die Schwellung ging zurück, eine Ende Juni im Nacken auftretende, etwa hühnereigrosse, schmerzhafte, nicht fluctuirende Anschwellung verschwand unter Jodpinselung ebenfalls fast ganz, der Auswurf wurde spärlicher, enthielt aber dauernd Actinomyceskörner. Auffällig wurde die immer mehr zunehmende Blässe der Kranken. Der Appetit war beständig schlecht, dauernd Klagen über Schmerzen.

Mitte Juli wurde die Schwellung im Rücken wieder stärker und gleichzeitig weicher, bei gleichzeitiger Steigerung der Temperaturen bis auf 39,5°; es trat Fluctuation ein und am 18. 7. fühlte man beim Betasten ein eigenthümliches Geräusch, das am deutlichsten mit dem Wort „Quatschen" wiedergegeben werden dürfte, und das auf Anwesenheit von Luft und Flüssigkeit schliessen liess.

Deswegen am 19. 7. Operation in Narkose: Schnitt rechts von der Mittellinie von der Höhe des 6. Halswirbels bis zum Angulus scapulae. Nach Durchtrennung der Haut, Fascie, oberflächlichen Muskelschicht kommt man auf sulzig infiltrirtes Gewebe und dann in eine lange, röhrenförmige Abscesshöhle, die mit mässig dünnem, gelbem Eiter angefüllt ist. Der Eiter ist nicht übelriechend und enthält massenhafte Actinomyceskörner, die makro- und mikroskopisch ganz denen im Sputum gleichen. Von der Höhle gehen viele kleine Gänge in die Muskelschichten hinein, von denen eine auf den arrodirten Processus spinosus des III. Brustwirbels führt. Die Abscesshöhle mit ihren Gängen wird möglichst ausgekratzt. Von Anfang an blutet es überall sehr stark. Deswegen und zumal da von einer Radicaloperation bei dem ausgedehnten Ergriffensein der Lunge und der Wirbelsäule doch keine Rede sein kann, wird von weiteren Eingriffen abgesehen. Die Wunde wird ganz offen gelassen und tamponirt.

Ueber den weiteren Verlauf kann ich mich kurz fassen. Die Spaltung des Abscesses hatte auf die Temperatur keinen Einfluss. Jodkali wurde weitergegeben. Die schon lange zur Linderung der Schmerzen nöthigen Morphiumgaben müssen öfter und grösser gegeben werden.

Am 29. 9. klagte Patientin zum ersten Mal ausser ihren alten Schmerzen im Rücken und in der rechten Seite über Kriebeln und Taubsein, sowie das Gefühl von Ameisenlaufen in beiden Armen und unteren Extremitäten. Mit Ausnahme einer ausgesprochenen Hyperästhesie keine Sensibilitätsstörungen. Reflexe sämmtlich lebhaft.

Die Wunde granulirt gut, verkleinert sich etwas, secernirt wenig. Ende August fast gar kein Auswurf. Mitte September für kurze Zeit auffällige Besserung des Appetits und Allgemeinbefindens, so dass Patientin sogar seit Monaten wieder mal aufsteht.

Ende September häufiger geringe Mengen von Blut im Auswurf. Im

Laufe des Octobers nehmen bei steilen Temperaturschwankungen und Steigerung bis 40° die Schwäche, Hinfälligkeit, die Schmerzen, die Blässe der Patientin fortdauernd zu, sodass sie ein sehr trauriges Dasein fristet und nur durch Narcotica zu trösten ist. Die Parästhesien u. s. w. wechseln.

Der Lungenbefund ist im Wesentlichen derselbe wie früher. Die Dämpfung über der rechten Lunge ist etwas weiter nach unten gegangen, über den gedämpften Partien lautes Bronchialathmen.

Ende October treten ödematöse Anschwellungen des Gesichts, der Arme, später auch der Beine auf, die an den Extremitäten nach Einwickeln bald schwinden, bald zurückkehren. Der Auswurf ist spärlich, zäh, schleimigeitrig, Actinomyceskörner sind noch immer reichlich vorhanden, aber weniger wie im Sommer.

Jodkali muss gelegentlich ausgesetzt werden, dafür wird dann ein Expectorans gegeben.

Am 2. 11. muss ein Abscess, der sich in Verlängerung der noch immer bestehenden, granulirenden Wunde nach unten zu gebildet hat, durch Incision rechts neben der Wirbelsäule bis zur Höhe etwa des 3. Lendenwirbels eröffnet werden und entleert gelben, reichliche Actinomyceskörner enthaltenden Eiter. Auch die alte Wunde wird bei dieser Gelegenheit noch einmal ausgekratzt. Danach Tamponade. Am 8. 11. wird beim Verbandwechsel ein kleiner Abscess über dem 2.—3. Brustwirbel gespalten.

Der Zustand der armen Kranken wird allmälig immer trauriger. Beständige Schmerzen quälen sie. Parästhesien in den Armen, starke ödematöse Schwellungen derselben treten öfters ein, das Gesicht ist dauernd gedunsen, die Hautfarbe fast rein weiss. Lähmungen irgend welcher Art sind nie aufgetreten. Der Urin ist dauernd frei von Eiweiss, Zucker, Formbestandtheilen.

Die lange Wunde secernirt mässig stark, alle 2—3 Tage muss der Verband gewechselt werden; gegen Ende November wird die Secretion stärker, arg übelriechend, einige Male entleert sich auch etwas Luft, namentlich beim Husten, unter knisternden Geräuschen aus der Wunde.

Seit dem 10. 11. ist die Temperatur niedriger geworden, bleibt auch Abends meist unter 38°, der Puls ist dauernd sehr elend, zwischen 100 und 130.

Tageweise ist die Kranke ganz apathisch, erholt sich dann aber wieder, bis unter zunehmender Schwäche am 5. 12. der Tod sie von ihrem elenden Dasein erlöst.

Die Section wurde als „klinische“ am nächsten Morgen von Herrn Prof. Jürgens ausgeführt, welcher mir die nach Kaiserling conservirten Präparate zum Abbilden überliess, wofür ich ihm auch hier meinen besten Dank sage.

Stark abgemagerte Leiche. Haut fast reinweiss. In der linken Pleurahöhle 1 Liter wässrige, leicht röthlich gefärbte Flüssigkeit. Die linke Lunge an der Spitze stark verwachsen. Rechts sieht man zwischen ausgedehnten Verwachsungen zwischen Brustwand und Lunge, Pleura pericard. und pulmon. abgekapselte Höhlen, welche untereinander communiciren und an der Basis der Lunge in einen grösseren pleuritischen Erguss auslaufen. Derselbe ist wässrig, stark getrübt, mit Fibrinniederschlägen.

Die Spitze der linken Lunge zeigt eine bedeutende, auch nach Abtrennung der Pleura costalis schwer lösbare Verwachsung. Die Pleura findet sich dort ulcerirt und die Affection setzt sich bis auf den Knochen fort. In der Spitze alte schiefrige Indurationen von etwa Wallnussgrösse, die sich diffus in das umgebende lufthaltige Parenchym fortsetzen. Zwischen den Adhäsionen des obern Abschnitts der Pleura sitzt ein Herd von etwa Kirschgrösse mit diffuser eitriger Infiltration der Bindesubstanz, in welcher sich hier und da mehr isolirt liegende, gelblich-graue, körnige Einsprengungen finden. Noch kleinere Einsprengungen im anstossenden Parenchym der Lunge, deren Alveolen streckenweis markig infiltrirt sind. Der übrige Theil der linken Lunge nur leicht geröthet und ödematös.

Die rechte Lunge (s. Figur I Tafel X) zeigt in ganzem Umfange, mit Ausnahme der Basis, eine schwielige Adhäsion mit der Brustwand, besonders aber an der Spitze. Hier ist die Pleura costalis exulcerirt. Besonders fest sind die Spitze und die ihr benachbarte seitliche Partie des Oberlappens mit der Wirbelsäule verwachsen. (Hier ist auch der Durchbruch nach dem Rücken erfolgt.) Bedeutende schwielige Induration zwischen Wirbelsäule und Mediastinum posticum.

Auf dem Durchschnitt durch die Lunge zeigen sich im Anschluss an die schwieligen Adhäsionen dichte Bindegewebswucherungen, welche besonders stark auf die interlobulären Septa sich ausdehnen, von hier aus das Lungenparenchym diffus durchsetzen. Dieselben sind von hellgrauer Farbe, daneben starke schiefrige Pigmentirung. Diese interstitiellen Pneumonien mit umfangreicher Verödung des Parenchyms dehnen sich besonders stark auf die Bronchen I. und II. Ordnung aus. Nur hier und da finden sich frischere, graue Infiltrationen, welche in Form unregelmässiger Knötchenbildung das Gewebe durchsetzen.

Während Unter- und Mittellappen der rechten Lunge in geringerer (namentlich vorne) Ausdehnung dieselbe Erkrankung zeigen, ist in diesen Abschnitten lufthaltiges Gewebe doch ziemlich reichlich vorhanden. In einem grossen Bronchus eine 2 cm breite, narbige, sklerotische Verengerung. Die Hauptbronchen des Unterlappens zeigen eine leichte Erweiterung, ferner Schwellung und Röthung der Schleimhaut. Hier und da leichte hämorrhagische Hyperämie, besonders kurz vor der oben erwähnten Strictur. —

Die Bronchialdrüsen zeigen neben starker schiefriger Induration eingesprengte gelblich-graue Körner von submiliarer Grösse. In der weiteren Peripherie zahlreiche, stecknadelkopfgrosse, markige Eruptionen.

Zwischen Milz, die mittelgross und dunkelroth ist, und Zwerchfell ein wallnussgrosser eitriger Herd, der in etwa Kirschengrösse auch das Milzparenchym eitrig infiltrirt. Im Eiter (auch mikroskopisch sich als Actinomyces erweisende) Körner. (Im Ausstrichpräparat sonst keine Bakterien.)

Das Peritoneum des anstossenden Diaphragmas in nächster Nachbarschaft des Milzabscesses zeigt eine eitrige Infiltration im Umfang von 2 Markstückgrösse.

In der Peripherie dieses eitrigen Herdes zahlreiche kleinere, gelbgraue

Knötchen bei starker Vascularisation des Peritoneums (in dem Eiter wiederum typische Strahlenpilze). (S. Fig. 3 der Tafel X.)

In der Kapsel des linken Leberlappens ebenfalls theils diffuse, theils mehr umschriebene graue Infiltrationen mit kleineren Knötchen in der Umgebung.

Geschlechtsapparat o. B. Magen intact.

Ungefähr in der Mitte des Jejunum sieht man in der Schleimhaut eigenthümlich hellgraue Flecke mit tieferem Niveau als die benachbarte Schleimhaut und mit leichter zelliger Infiltration der Mucosa und Submucosa in Folge von Actinomyceswucherungen (auch mikroskopisch bestätigt).

Die Diagnose lautete: Phthisis pulmonum actinomycotica levis cavernosa; Pneumonia interstitialis multiplex diffusa chronica fibrosa actinomycotica; Bronchitis chronica fibrosa retrahens; Strictura bronchi lobi sup. pulm. d.; Pleuritis duplex adhaesiva; Empyema dextrum basilare; Splenitis et Perisplenitis et Peribepatitis et Diaphragmatitis multiplex purulenta actinom.; Fibroma renis sin.; Pachymeningitis haemorrh. dextra; Actinomycosis jejuni; Actinomycosis diffusa columnae vertebralis.

Die Wirbelsäule wurde im Ganzen herausgenommen und durchsägt. Es zeigen sich die auf der Figur 2 dargestellten Veränderungen. Die Vorderfläche der Wirbelkörper z. Th. angefressen, bis zum VI. Brustwirbel herunter starke schwielige Verdickung des bedeckenden Bindegewebes mit eingesprengten gelben Herden. In den Körpern der Hals- und Brustwirbel (bis zum VI.) eine diffuse, gelb-eitrige Infiltration. Das Gewebe zwischen den Proc. spinosi schwartig verdickt und gelb-eitrig infiltrirt; der Proc. spin. des VI. Brustwirbels z. Th. zerstört. Die in der Krankengeschichte erwähnte Abscesshöhle geht dicht an ihn heran. Die übrigen Dornfortsätze — nach oben zunehmend — angefressen und z. Th. gelb infiltrirt. Sowohl von der Vorder- wie der Hinterseite dringen die actinomycotischen Wucherungen in den Wirbelcanal hinein, ohne die Dura zu durchwachsen. Die Dura namentlich im Gebiet der Halswirbelsäule — aber in geringem Grade bis zum Conus herab — verdickt, sulzig, infiltrirt.

Verschiedene Stellen von der rechten Lunge wurden mikroskopisch untersucht (Färbung mit Hämatoxylin und Eosin, van Gieson und nach Gram). Namentlich an der Spitze ist von eigentlichem Lungengewebe kaum ein Rest vorhanden. Dichtes schwieliges Bindegewebe mit eingesprengtem Pigment ersetzt es. In demselben liegen kleine Entzündungsherde, die — namentlich die grösseren — in der Mitte eitrig eingeschmolzen sind und oft mehrere Pilzdrusen enthalten.

Am Hilus der Lunge ist noch mehr Parenchym erhalten. Man sieht hier alle Uebergänge vom Beginn der Entzündung bis zur völligen Zerstörung des Parenchyms. Die Alveolen sind z. Th. collabirt, z. Th. angefüllt mit Exsudatmassen oder zelligen Elementen, das Zwischengewebe ist verdickt, entzündlich infiltrirt, an andern Stellen sieht man nichts mehr von Alveolen, sondern nur zellreiches Bindegewebe, das dann in zellarmes, schrumpfendes übergeht. Dazwischen kleinere und grössere Abscesse mit vielen Pilzdrusen, die sehr schön

die randständigen Kolben, in der Mitte das Mycel erkennen lassen. Die Schleimhaut auch der grösseren Bronchen entzündet und ihres Epithels vielfach beraubt. Die Präparate zeigen viel Aehnlichkeit mit der Abbildung in Ziegler's Lehrbuch. I. S. 651.

Nach dem ganzen Krankheitsverlauf, nach dem Sectionsbefunde handelt es sich in diesem Falle um eine wahrscheinlich primäre Lungenactinomykose. Zuerst waren die Spitzen befallen, was entgegen Israel's früherer Ansicht, doch häufiger vorzukommen scheint. Während der Process links auf die Spitze beschränkt blieb, befiel er rechts fast die ganze Lunge unter partieller Verschonung der vorderen und unteren Partien. Neben der Wirbelsäule in einem Zwischenrippenraum erfolgte der Durchbruch nach dem Rücken, die Entwicklung der Abscesse daselbst und der Uebergang auf Wirbelsäule und Dura mater.

Die Abscesse in der Milz, im Peritoneum entstanden metastatisch, die Herde im Jejunum wohl durch Verschlucken von Sputum.

Die Art der Infection ist nicht klar geworden. An den Mundorganen war nichts Krankes gefunden. Auch Getreidegrannen oder etwa ein cariöser Zahn, wie das beobachtet worden ist, fanden sich nicht in den Lungen. Auch wo die Infection erfolgt ist, steht nicht fest. Die Kranke — zwar vom Lande gebürtig — hielt sich die letzten 3 Jahre vor der Aufnahme in die Charité in Berlin auf.

Dass auch bei unserer Kranken zuerst die Diagnose auf Tuberculose gestellt wurde, kann nicht Wunder nehmen. Der Husten, das gelegentlich sanguinolente Sputum, das Fieber, die Abnahme des Körpergewichts, der Lungenbefund wiesen auf Tuberculose hin, wenngleich Bacillen nicht gefunden wurden.

Die hinzutretende Affection der Wirbelsäule konnte an sich sehr wohl auch durch Tuberculose bedingt sein, ebenso das Auftreten von Abscessen, doch war das Bild immerhin etwas eigenthümlich und abweichend von den gewöhnlich beobachteten Formen. Andererseits boten die Abscesse nichts für die Actinomykose Charakteristisches. Die brettharte Infiltration, das fistulöse Aufbrechen fehlte.

Erst die eigenthümliche Färbung des Sputums führte zur Untersuchung auf Actinomykose und das Finden der Körner stellte erst die Diagnose fest, die vorher freilich vermuthungsweise schon einmal ausgesprochen war.

Man sieht, wie wichtig die genauere einfache makroskopische Untersuchung des Sputums ist.

Lenhartz konnte aus der Literatur der letzten 10 Jahre 27 Fälle von Lungenactinomykose zusammenstellen; 12 mal wurde schon zu Lebzeiten der Strahlenpilz im Auswurf nachgewiesen, einige Male freilich erst, nachdem er schon im Abscesseiter nachgewiesen war und daraufhin erst das Sputum genauer untersucht wurde.

Unter den 34 von Hodenpyl (1890) gezählten Fällen war nach Kümmell 18 mal im Leben die richtige Diagnose gestellt, 9 mal waren die Pilze im Sputum, 9 mal im Eiter von Abscessen der Brustwand nachgewiesen. Kümmell führt noch 2 weitere Fälle an.

Der Verlauf des Leidens, der sich in unserem Falle auf ca. $2^1/_2$ Jahre erstreckt zu haben scheint, war ziemlich typisch, analog vielen schon beschriebenen Fällen und dem Krankheitsbilde, das u. a. auf Grund jener Fälle und Beschreibungen, so vor allem Israel's, Lenhartz und Kümmell schildern. Auffällig war auch in unserem Falle das blasse Aussehen der Kranken, auch fehlten Nachtschweisse nicht.

Eigenthümlich war hier das Uebergreifen auf die Wirbelsäule und die durch Parästhesien sich geltend machende Betheiligung der nervösen Organe, wahrscheinlich wohl der austretenden Wurzeln, in Folge der Peripachymeningitis. Zum Einsinken von Wirbelkörpern, zur Gibbusbildung ist es in unserem Falle nicht gekommen. An der innersten Schicht der Dura hat die Entzündung Halt gemacht. Beides macht es erklärlich, dass schwerere Störungen von Seiten des Rückenmarks, so vor Allem Lähmungen, ausblieben.

Auch das anatomische Bild der Lungenerkrankung ist in unserem Falle den meisten beschriebenen ähnlich gewesen. Ganz allgemein wird die ausserordentlich starke Bindegewebsneubildung mit nachfolgender Schrumpfung hervorgehoben. Dazwischen liegen bronchopneumonische Herde, klein, knötchenförmig. Ganz im Gegensatz zur Tuberculose scheinen grössere Cavernen ausserordentlich selten zu entstehen. Das ist für die einzuschlagende Therapie natürlich von grösster Wichtigkeit.

Dass man bei einer derartigen Erkrankung der Lunge, wie in unserem Falle (und zum Beweis liess ich die Lunge abbilden),

nicht daran denken kann, radical operativ vorzugehen, ist selbstverständlich. Man musste sich auf Spaltung von Abscessen beschränken. Dass man jemals wirklich im Gesunden operiren kann, eine Forderung, die Karewski und mit ihm Kümmell aufstellen, halte ich auf Grund der pathologischen Anatomie der Lungenaktinomykose überhaupt für so gut wie ausgeschlossen.

Die 4 in der Literatur als geheilt geltenden Fälle beweisen nichts Gegentheiliges. Bei den beiden Patienten, über die Schlange berichtet und die noch 6 und 5 Jahre nach der Behandlung lebten, hatte man sich auch auf Abscessspaltung etc., Rippenresection (anscheinend ohne Pleuraeröffnung), im anderen Falle auf Punction des pleuritischen Ergusses beschränkt. Die actinomycotische Erkrankung der Lungen selber, die durch den Sputumbefund erwiesen war, ist in beiden Fällen also doch spontan zur Heilung gekommen, wenn es sich um endgültige Ausheilungen gehandelt hat.

In dem von Jakowski mitgetheilten, von Jawdynski operirten Falle wurde allerdings eine Lungencaverne eröffnet und ihre Wandungen mittelst Paquelin exstirpirt. Wie lange die Heilung bestanden hat, ist wenigstens aus dem ausführlichen Referat (Hildebrandt's Jahresbericht III, 1897, S. 493) nicht ersichtlich.

Der Fall von Karewski wurde veröffentlicht 3 Monate nach der Operation, als noch eine Fistel bestand, aus der sich noch Leptothrixmassen — allerdings „auf ein Minimum reducirt" — entleerten, die (in der Discussion zu dem Vortrage) Max Wolff als actinomycotische bezeichnete.

Natürlich wird man Abscesse spalten, die Fistelgänge verfolgen müssen, durch oft ausgedehnte Rippenresection Abscesse zwischen den Pleurablättern freilegen, auch etwaige Gänge, die in die Lunge führen, auskratzen, Cavernen eröffnen. Nur glaube man nicht, dass man mit einiger Wahrscheinlichkeit in der Lunge im Gesunden operiren kann.

Immerhin wird man auch durch solche Eingriffe nützen. Auch die Lungenactinomycose zeigt ja Neigung zur Heilung durch Bindegewebsneubildung — freilich mit theilweiser Zerstörung des Organs — wie auch in unserem Falle. So ist auch wohl die Heilung in den Schlange'schen Fällen zu erklären. Meist erfolgt leider trotz

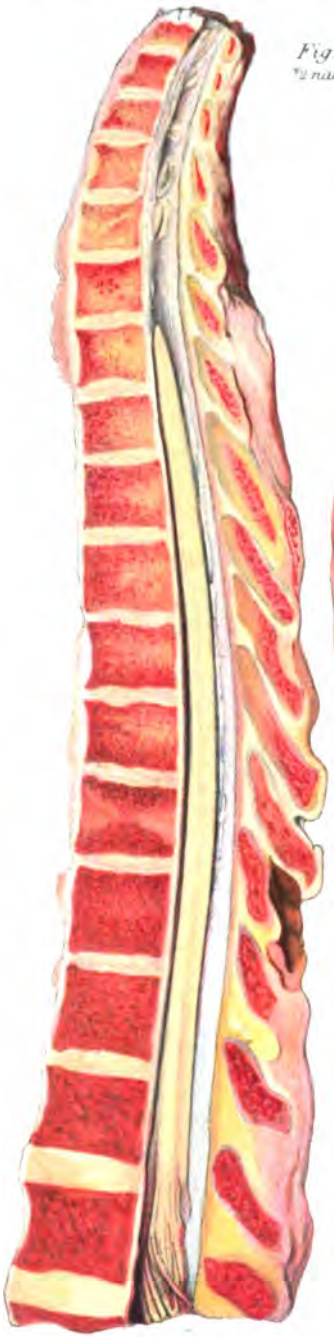

Fig. 2
2/2 nat. Gr.

Fig. 1
2/3 nat. Gr.

Fig. 3.
nat. Gr.

del

E. Laue, Lith. Inst. Berlin

der Schrumpfungsvorgänge ein schrankenloses Wuchern an andern Stellen.

Wie weit das vielgerühmte Jodkali einen günstigen Einfluss auf die Actinomycose hat, müssen wohl weitere Beobachtungen erst lehren. In unserem Falle hat es m. E. gar keinen Einfluss gehabt. Die allein und höchstens als Heilungsvorgänge aufzufassenden Bindegewebsneubildungen in der Lunge sind auch in eigentlich allen Fällen beschrieben, die nicht mit Jodkali behandelt wurden.

Anführen möchte ich nur noch, dass Heusser (Berliner klin. Wochenschr. 1895) in einem zuerst für Tuberculose gehaltenen Falle günstige Einwirkung von einem längeren Aufenthalt in Davos sah.

Dass in unserem Falle auch von einer operativen Behandlung der Wirbelerkrankung nicht die Rede sein konnte, zeigt ein Blick auf die Abbildung.

Literatur.

Vergl. die Zusammenstellungen der Literatur von:
Illich, Beitrag zur Klinik der Actinomycose (sehr vollständig).
Lenhartz im Handbuch der prakt. Medicin.
Kümmell im Handbuch der prakt. Chirurgie.
Birch-Hirschfeld in Eulenburg's Real-Encyclopädie.

Erklärung der Abbildungen auf Tafel X.

Fig. 1. Rechte Lunge in $^2/_3$ der natürlichen Grösse.
Fig. 2. Wirbelsäule in $^1/_2$ der natürlichen Grösse.
Fig. 3. Stück Zwerchfell in natürlicher Grösse, in der Nähe der Milz, von der Peritonealseite.

Beschreibung siehe in der Krankengeschichte.

XVII.

Mittheilungen aus der Unfall-Abtheilung am Königl. Charité-Krankenhause zu Berlin.

Von

Dr. A. Köhler.

Die im 23. Bande der Charité-Annalen beschriebene „Unfall-Abtheilung“ der Charité mit ihren Einrichtungen für medico-mechanische Behandlung besteht jetzt über 3 Jahre. Ohne Weitläufigkeiten und Schwierigkeiten mancher Art, die sich natürlich hauptsächlich auf die Kosten der Anlage bezogen, war es bei ihrer Gründung nicht abgegangen und unser Chef, Herr Geheimrath Prof. Dr. König hatte, wie ich schon damals hervorhob, durch sein Interesse und seinen Rath viel zur Beseitigung dieser Hindernisse beigetragen. Es wird deshalb nicht unberechtigt erscheinen, ihm auch an dieser Stelle über die kleine Anstalt und ihre weitere Entwicklung, sowie über ihre Leistungen Rechenschaft abzulegen.

Die Nachbehandlung der durch besondere Zufälle in ihrem Berufe Erkrankten und Verletzten, die Beseitigung der Unfallfolgen und, mit Gewöhnung an Arbeit, Bewegung und Anstrengung, die Besserung oder Wiederherstellung der Arbeitsfähigkeit ist von jeher eine der vornehmsten Aufgaben der ärztlichen Thätigkeit gewesen. In früheren Jahren waren ihr aber enge Schranken gesetzt; die grosse Mehrzahl der zur ärmeren Bevölkerung gehörenden Kranken scheute den längeren Aufenthalt in der Anstalt, theils der von ihnen selbst direct oder indirect zu tragenden Kosten wegen, theils deshalb, weil der eigene Unterhalt oder der der Familie gebieterisch die Wiederaufnahme der Arbeit verlangte, sobald es irgend möglich

war. War ein Knochenbruch consolidirt, eine Wunde vernarbt, dann mussten die gewöhnlichen Folgen der Verletzung oder Entzündung, sowie die der längeren Ruhigstellung, wie Verwachsungen, Steifigkeit, Schwäche, leichte Ermüdung „von selbst", d. h. durch die Arbeit, durch den Zwang, die bittere Nothwendigkeit, an Bewegung und Anstrengung sich wieder zu gewöhnen, nach und nach zurückgehen. Die Wirkung dieses Zwanges ist trotz mancher damit verbundenen Härten nicht zu unterschätzen; wir sehen sie heute allerdings nur noch bei Kranken, die auf Renten und Unterstützungen nicht rechnen können und denen deshalb Alles daran liegt, möglichst schnell „wieder auf die Beine" zu kommen. Den Rest der Unfallfolgen beseitigt dann die Uebung, die Arbeit selbst. Aber abgesehen davon, dass die damit verbundenen Beschwerden in der ersten Zeit wirklich sehr beträchtlich sein können, und dass es manche Berufe giebt, bei denen diese Gewöhnung auf grosse Schwierigkeiten stösst, sind bei sachgemässer Nachbehandlung doch bessere Erfolge in kürzerer Zeit zu erzielen.

Diese Nachbehandlung besteht hauptsächlich in der jedem einzelnen Falle angepassten methodischen Anwendung von Bädern, Douchen, Elektrizität, Massage und Gymnastik, von denen besonders die beiden zuletzt genannten als „mechanische Heilmethoden", als „Heilgymnastik", die Hauptstücke der medicomechanischen Therapie ausmachen.

Heute vergisst man es leicht, und ich darf deshalb hier noch einmal daran erinnern, dass diese z. Th. uralten therapeutischen Bestrebungen in neuerer Zeit bei uns erst langsam wieder Anklang fanden, weil sie Anfangs nicht selten in wenig wissenschaftlicher, übertriebener, mit Reklame verbundener Form, oft in künstlich gemachtem Gegensatz zu der schlimmen „Schulmedicin" empfohlen wurden. Ausserdem waren aber die für die mechanische Heilmethode nothwendigen Einrichtungen früher so theuer, dass der ärmere Theil der Bevölkerung und besonders die grosse Zahl der Arbeiter, fast ganz davon ausgeschlossen war; ja die mit allen Apparaten auf's Beste ausgestatteten Institute hatten Anfangs schwer zu kämpfen, weil sie ja damals auf die besser situirte Minderheit angewiesen waren, für die eine medicomechanische Nachbehandlung viel seltener erforderlich wurde — bei ihnen kamen Verletzungen viel seltener vor, als bei der arbeitenden Klasse, bei

der nach wie vor die dira necessitas, der Zwang zur Arbeit, diese Nachbehandlung ersetzen musste.

Da kamen, eingeleitet durch die ewig denkwürdige Allerhöchste Botschaft vom 17. November 1881, die in der ganzen Welt bewunderten und als Riesenwerk angestaunten socialen Wohlfahrtsgesetze; 1883 das Kranken-Versicherungsgesetz, ein Jahr später das Unfall-Versicherungsgesetz und 1889 das Invaliditäts- und Alters-Versicherungsgesetz. Der durch einen Betriebsunfall geschädigte Arbeiter bekam bei freier ärztlicher Behandlung und Arznei ein Krankengeld oder Kur und Verpflegung in einem Krankenhause. Hatte er infolge des Unfalls eine Einbusse an seiner Arbeitsfähigkeit erlitten, dann bekam er eine nach dem Grad der Beeinträchtigung abgemessene Rente; nach vollendetem 70. Lebensjahr, oder schon früher, wenn seine Arbeitsfähigkeit durch einen Unfall dauernd auf weniger als $^1/_3$ gesunken war, hatte er Anspruch auf die Invaliditätsrente, resp. Altersrente.

Aus dieser stark abgekürzten Uebersicht geht soviel mit Sicherheit hervor, dass es jetzt nicht nur für den Arbeiter, sondern auch für die Kassen, die Berufsgenossenschaften und alle anderen, bei der Durchführung dieser Gesetze betheiligten Behörden von viel grösserer Wichtigkeit, als früher, war, die entschädigungspflichtigen Unfallfolgen soviel wie irgend möglich zu verringern. Zum Theil geschah das durch die Arbeiterschutzgesetze, durch Bestimmungen, die auf die Verhütung der Unfälle selbst, auf die Verminderung der bei den einzelnen Berufen sehr verschiedenen Gefahren, gerichtet waren — das konnte wohl etwas helfen; die Hauptsache war aber die Besserung, oder in günstigen Fällen die Beseitigung der Unfallfolgen durch eine sachgemässe, auf die Wiederherstellung der Function gerichtete ärztliche Behandlung und Nachbehandlung der Unfall-Kranken und Verletzten.

Da es sich in der grossen Mehrzahl der Fälle um die Beseitigung mechanischer Störungen handelt, muss auch die Therapie hauptsächlich in der planmässigen Anwendung mechanischer Heilmethoden bestehen, neben hydriatischen Maassregeln in Massage und Heilgymnastik im weitesten Sinne. Einige in der Massage besonders geübte und über die nöthigen Kräfte verfügende Männer wollen dabei auf die Benutzung von Apparaten ganz verzichten

und Alles mit „ihrer Hände Arbeit“ leisten. Bei der Massage selbst ist es auch am besten so, weil die dabei nöthigen sehr verschiedenen Manipulationen durch maschinelle Vorrichtungen nicht zu ersetzen sind. Auch für die einfachen passiven Bewegungen gilt das in gewissem Grade; sie sind durch den Arzt oder einen gut unterrichteten und geübten Gehülfen besser zu dosiren, in ihrer Intensität und Energie besser abzumessen, zu steigern oder zu mildern, als es bei der Wirkung der Apparate möglich ist; aber die praktische Erfahrung zeigt, dass auch ein kräftiger Mann dabei bald ermüdet und dann das erforderliche feine Unterscheidungsgefühl für das Maass der angewandten Kraft verliert. Man muss deshalb überall, wo diese Manipulationen bei einer grösseren Zahl von Verletzten anzuwenden sind, in der Regel Apparate benutzen, bei denen bestimmt zu dosirende Bewegungen durch Pendelwirkung, Gewichtszug oder hebelartig wirkende Vorrichtungen angestrebt werden; darum wird noch Niemand darauf verzichten, die passiven Bewegungen, soviel er kann, mit eigener Hand auszuführen.

Diese Schwierigkeit ist noch grösser, wenn es sich um selbstständige Uebungen, um active Bewegungen handelt, die gewöhnlich in der Ueberwindung eines genau abzumessenden Widerstandes bestehen. Auch dieser Widerstand kann von dem Heilkünstler selbst geleistet werden; aber dabei wird er mindestens ebenso schnell ermüden, wie bei den passiven Bewegungen und wird ausserdem in einer gegebenen Zeit immer nur eine geringe Zahl von Patienten so behandeln können.

Der Arzt kann also aus practischen Gründen bei der Nachbehandlung der Unfallverletzten die sogen. medico-mechanischen Apparate nicht entbehren.

Aus diesem Grunde entstanden bald nach Erlass der Wohlfahrtsgesetze, besonders des Unfallversicherungsgesetzes, als die Zahl der als entschädigungspflichtig angemeldeten Unfallfolgen immer grösser wurde, eine ganze Reihe von grossartig eingerichteten, mit den besten Apparaten versehenen, besonders für die Besserung oder Beseitigung von Unfallfolgen bestimmten Anstalten, medico-mechanischen Instituten, die, zum grössten Theil von Berufsgenossenschaften errichtet, die Unfallkranken in der Regel übernahmen, wenn die eigentliche Krankenhausbehandlung beendet, eine

Wunde, ein Knochenbruch geheilt, aber die Störung der Arbeitsfähigkeit noch nicht beseitigt war.

Diese Anstalten haben gewiss, wie auch ihre Vorgänger, die privaten Institute derselben Art, grossartige Leistungen aufzuweisen — in einzelnen Fällen. Dass sie nicht mehr leisten, liegt nicht an der Leitung oder an den bei ihnen thätigen Aerzten, sondern an Uebelständen, die von diesen nicht geändert werden können und die in der Hauptsache durch die Begehrlichkeit und Unzufriedenheit der ihnen zugewiesenen Patienten verursacht werden. Aus mehreren Anstalten dieser Art sind darüber die merkwürdigsten Mittheilungen gemacht. Durch den steten Verkehr der Unfallkranken in der Anstalt, durch die Erzählungen älterer erfahrener Genossen über zweifelhafte und doch erkämpfte Renten und Entschädigungen, durch den Hinweis auf einzelne, besonders erfolgreiche Rentenkämpfer, die bei geringer Arbeitsleistung durch ihren Unfall jetzt mehr verdienen, als früher; die gegenseitige Mittheilung von Erfahrungen über „Unfalltaktik", über schwer zu controllirende Angaben, Symptome und Beschwerden, über Antworten, die auf bestimmte Fragen zu geben, allerhand listige Kniffe, die anzuwenden sind, um den Arzt zu täuschen — über dieses Alles wird der „Anfänger" in diesen Anstalten, die dadurch Lehr-Anstalten in schlimmem Sinne werden, unterrichtet! Ueber die Symptomatologie bestimmter, häufig vorkommender Unfallkrankheiten sollen schon Lehrbücher, an manchen Anstalten förmliche Lehrkörper, Academien dafür von besonders befähigten Rentenkämpfern gegründet sein. Niemand kann leugnen, dass das grober Unfug ist, der mit den schönen und edlen Zielen der Wohlfahrtsgesetze, den Hülfsbedürftigen grössere Sicherheit und Ergiebigkeit des Beistandes zu verschaffen nichts mehr zu thun hat; ja, der die Erreichung dieser Ziele geradezu unmöglich macht. Jeder, der „seine Rente" hat, einen Verdienst, für den er keinen Finger zu rühren braucht, ist ein Gegenstand des Neides für die Anderen, auch, wenn die Unterstützung ihm wirklich zustand, wenn er vollbegründeten Anspruch darauf hatte. Ist dies aber nicht der Fall, ging es nicht mit rechten Dingen zu bei der Erkämpfung der Rente, was die Genossen unter einander sehr wohl wissen, besonders, wenn sie in den grossen Anstalten zusammen gelebt haben, dann wachsen Unzufriedenheit und Begehr-

lichkeit erst recht. An diesem Uebelstande und natürlich auch an der Wühlarbeit der Agitatoren, deren Existenz davon abhängt, dass sie keine Zufriedenheit aufkommen lassen, liegt es, dass der Wunsch Kaiser Wilhelm's I. durch die Wohlfahrtsgesetze dem Vaterlande neue und dauernde Bürgschaft seines inneren Friedens zu hinterlassen, nur zum Theil sich erfüllen konnte.

Der Arzt erkennt aus der Schaar der seiner Behandlung Anvertrauten sehr bald die heraus, die das ernste Bestreben haben, recht bald ihre Arbeit wieder aufnehmen zu können, und die sich deshalb eifrig an den vorgeschriebenen, Anfangs oft recht schmerzhaften Uebungen betheiligen; das sind dann Fälle, bei denen die physikalischen Heilmittel zuweilen wirklich Grossartiges leisten und nur ganz selten ohne Erfolg sind. Die Andern aber gehen mürrisch umher; die Uebungen, die ihnen „die Fähigkeit zur Arbeit wiedergeben, die Rente aber kürzen oder nehmen sollen“ [1]), machen sie mit, soweit es absolut nöthig ist; aber ein Erfolg ist nicht zu erreichen oder wird wenigstens nicht zugegeben.

Grosse Anstalten zur Behandlung Unfallkranker sind trotz der genannten Uebelstände bei der immer noch zunehmenden Zahl der Rentenbewerber gar nicht zu entbehren; die unermüdliche Arbeit der Aerzte auf diesem immerhin noch neuen Gebiete der Unfallheilkunde wird schon dafür sorgen, dass die objective wissenschaftliche Wahrheit trotz aller Hindernisse auch dort zur grösserer Geltung kommt. Vorläufig muss man aber zugestehen, dass diese Uebelstände und Hindernisse geringer sind, wenn die Unfallkranken im Krankenhause nicht „unter sich“ bleiben, sondern mit Anderen zusammen behandelt werden, die den Heilbestrebungen der Aerzte entgegenkommen und sie durch Eifer und guten Willen unterstützen. Zwischenträgereien, Verführung und Ansteckung durch böse Beispiele sind hier viel leichter zu verhindern; der Hinweis auf die gleichen und gut geheilten Verletzungen, Knochenbrüche, Verrenkungen, Verstauchungen, Gelenksteifigkeiten u. s. w. bei anderen Kranken wird nur bei ganz verstockten Hypochondern oder Querulanten ohne Wirkung bleiben. Die Nachbehandlung von Unfallfolgen ist aber heute wohl überall, auch in kleineren Hospitälern möglich, da man es inzwischen gelernt hat, die dazu nöthigen

[1]) s. Charité-Annalen. Jahrg. XXIII.

Geräthe billiger herzustellen. Die ohne Zweifel ganz ausgezeichneten Zander'schen Apparate waren und sind für kleinere und auf Sparsamkeit angewiesene Anstalten zu theuer; sie waren es auch für die Charité.

Man kommt aber auch mit den billigeren und einfachen Geräthen aus, wie wir sie im Jahre 1897 bei Crédé in Dresden und Krukenberg in Halle sahen, deren Apparate von Knoke und Dressler resp. Baumgärtel hergestellt waren. Krukenberg hat eine Heilanstalt für Unfallkranke eingerichtet, bei Crédé war es eine besondere Station im Carola-Hause. Nach dem oben Gesagten erscheint mir diese letzte Einrichtung am Besten zu sein. Jedes Krankenhaus und besonders jede chirurgische Abtheilung — denn die grosse Mehrzahl der Unfallfolgen gehört dahin — ist mit den mechanotherapeutischen Einrichtungen und Geräthen zu versehen. Die Nachtheile grosser gemeinsamer Anstalten, „Rentenquetschen", wie man sie genannt hat, fallen hier zum grössten Theil fort; die zur Aufnahme kommenden Unfallkranken werden, wenn es irgend geht, unter die anderen Kranken vertheilt. Ein anderer nicht zu unterschätzender Vortheil dieses Verfahrens liegt darin, dass ein Theil der Verletzten, nämlich die kurz nach dem Unfall Eingelieferten, in derselben Anstalt unter der Behandlung derselben Aerzte bleiben kann, bis die Arbeitsfähigkeit wiederhergestellt oder wenigstens soweit gebessert ist, wie es überhaupt möglich war. Da mit der Entlassung, Ueberführung, Wiederaufnahme, neuen Untersuchung des vom Krankenhause entlassenen und einer der grösseren mediko-mechanischen Anstalten überwiesenen Unfallkranken, ohne Zweifel Unkosten und Zeitverlust verbunden ist und da der Arzt, der die Behandlung kurz nach dem Unfall übernahm, der den weiteren Verlauf beobachtete und schliesslich auch die Nachbehandlung, die Beseitigung der Unfallfolgen leitete, viel eher in der Lage ist, den ganzen Fall zu beurtheilen, so ist diese Decentralisation, diese Betheiligung aller, auch der kleinen Hospitäler an der Behandlung der Unfallkranken ein Vortheil für alle, für den Verletzten, für die Behörde, die Casse oder die Berufsgenossenschaft und schliesslich auch für den behandelnden und begutachtenden Arzt.

Wenn man bedenkt, dass zur Zeit in Deutschland gegen 20 Millionen Menschen gegen Unfall versichert sind und dass eben

so viele zur Kranken- oder zur Invalidenversicherung, also im Ganzen 40 Millionen, mehr als $^2/_3$ der ganzen Bevölkerung, zu dem Wirkungsgebiete der Wohlfahrtsgesetze gehören, und dass die Durchführung dieser Gesetze ohne die stetige Mitarbeit der Aerzte unmöglich ist; dann wird man es begreifen, dass diese, trotz kläglicher Honorirung, trotz vieler böser Erfahrungen, die sie bei der Behandlung und Beurtheilung der Kassen- und Unfallkranken gemacht haben, immer weniger in der Lage sind, diese neue Art ärztlicher Thätigkeit von der Hand zu weisen. Auch darin liegt ein Grund für die Decentralisation der Unfallbehandlung; nur diese macht es möglich, dass eine grössere Zahl von Aerzten die vielen Eigenthümlichkeiten und Schwierigkeiten kennen lernt, denen sie nachher auf dem Dornenpfade der Unfallpraxis begegnen werden; nur so können die angehenden Aerzte aber auch lernen, dass es doch nicht immer und ausnahmslos ein Kampf gegen Uebertreibung, Begehrlichkeit und Simulation ist, und ferner, dass sie auch auf diesem Gebiete nur durch besondere Studien heimisch werden, die ihnen manche Enttäuschung und Widerwärtigkeit ersparen und der späteren praktischen Erfahrung als sichere Grundlage dienen können.

Damit ist schon gesagt, dass es die, dem Unterrichte geweihten, besonders die klinischen Krankenhäuser sind, die zum Zweck der Behandlung und des Unterrichts mit den Einrichtungen für die mechanischen Behandlungsmethoden versehen sein müssen. Und doch möchte ich auch hier wieder darauf hinweisen, dass die Klinik selbst sich nur gelegentlich auf Grund einzelner besonders interessanter Fälle, mit diesen Dingen beschäftigen kann. Es liegt in der Natur der Sache, dass die Nachbehandlung der Unfallkranken sehr lange Zeit in Anspruch nimmt, so dass eine klinische Abtheilung, die im Interesse des Unterrichtes über ein möglichst vielseitiges Material verfügen muss, sich mit diesen Fällen nicht lange aufhalten kann. Frische Verletzungen werden klinisch vorgestellt, einige auch der Demonstration wegen auf der klinischen Abtheilung eine Zeit lang behalten; die Mehrzahl wird sofort der „Unfallabtheilung“ überwiesen, die mit ihren medico-mechanischen Apparaten, ihren Vorrichtungen für Massage und Electrizität, ihren Bädern und Dampfdouchen, speciell für die Behandlung der Unfallfolgen eingerichtet und bestimmt ist.

Auf diese Weise ist das Verhältniss der klinischen chirurgischen Abtheilung der Charité zur chirurgischen Nebenabtheilung und der mit ihr verbundenen Station für Unfallkranke geordnet. — Nachdem diese Anstalt 1 Jahr bestanden hatte, habe ich im 24. Jahrgange der Charité-Annalen über die Erfahrungen, die in dieser Zeit gemacht, über die Erfolge, die erreicht und auch — über die, die nicht erreicht wurden, berichtet. Im Ganzen waren in diesem Jahre 205 Kranke behandelt. Diese Zahl erscheint gering; man muss aber bedenken, dass es nur stationäre Kranke sind; dass weder Raum, noch Personal genug vorhanden ist, um auch ambulante Kranke zu behandeln. Die vorhandenen Kräfte, die schon durch die stationäre medico-mechanische Behandlung viel mehr, als früher in Anspruch genommen sind, würden bei einer weiteren Zunahme an Arbeit bestimmt nicht mehr ausreichen; die ganze Anlage müsste bedeutend erweitert, die Zahl der Apparate vergrössert und die vorläufig sehr mangelhaften Nebenräume, die Badeeinrichtung, Closets u. s. w. einer gründlichen Erweiterung und Aufbesserung unterzogen werden. In dem genannten Berichte betonte ich auch, dass es wegen der durch die räumlichen Verhältnisse erzwungenen und vorläufig wohl kaum zu ändernden Beschränkung der ganzen Anlage und wegen des gänzlichen Mangels an Nebenräumen nicht möglich sei, die Unfallabtheilung auch für Unterrichtszwecke zu gebrauchen. Das habe ich nun doch versucht. Die Zuhörer — vorläufig ist ihre Zahl noch gering — sitzen mit mir zwischen den medico-mechanischen Apparaten, während ich ihnen über die Behandlung und Beurtheilung des „Unfallkranken" Vortrag halte. Material ist genug vorhanden, so dass sich auch zur Demonstration besonders lehrreicher Fälle, sowie zur Besprechung besonders complicirter und schwieriger Gutachten genügende Gelegenheit finden wird.

Wenn ich vorhin sagte, dass unser Personal und Material nicht ausreiche, um auch die ambulante Behandlung von Unfallkranken durchzuführen, dann muss ich die Fälle ausnehmen, die während der Uebungsstunde (Mittags für Männer, Nachmittags für Frauen) entweder von der Hauptabtheilung, oder von anderen Abtheilungen der Charité kommen, oder als besonders interessante und schwierige Fälle von den behandelnden Aerzten uns direct zugeschickt, oder endlich von uns selbst nach der Entlassung an-

gewiesen waren, ab und zu noch einmal an den Uebungen theilzunehmen. Eigentlich können an den 12 Apparaten auch nur 12 Kranke zu gleicher Zeit arbeiten; die übrigen beschäftigen sich mit den Sachse'schen Kugelapparaten oder machen Uebungen im Schreiten an der auf der Erde liegenden, mit Sprossen von verschiedener Höhe versehenen Gehleiter, bis sie an die Reihe kommen. Da die Mehrzahl der Kranken auch massirt oder electrisirt wird, so können immer einige für die beiden Massagebänke gerechnet werden. Trotzdem würde der Raum zu klein sein, um mehr als 14 Personen gleichzeitig zu beherbergen. Wir haben schon 20 darin gehabt; dann ist aber das Gedränge so gross, und die Luft so schlecht, dass man die einzelnen Uebungen abkürzen muss.

Selbstverständlich werden hier wie auf der ganzen Abtheilung alle in Betracht kommenden Massregeln der physikalischen Heilmethode unter Aufsicht und nach Anleitung der Aerzte ausgeführt und nur ganz ausnahmsweise kann es vorkommen, dass diese durch andere Arbeiten auf der Abtheilung zu sehr in Anspruch genommen sind, und dass dann auf kurze Zeit die Ueberwachung des Saales und der Uebenden dem gut geschulten und über jeden einzelnen Kranken gehörig instruirten Oberwärter überlassen merden muss.

In demselben Raume finden auch die Untersuchungen der als geheilt, gebessert oder ungeheilt Entlassenen statt, damit ein guter Entlassungsbefund vorhanden ist; auch bei leichteren Verletzungen kann ein solcher später von der grössten Wichtigkeit sein. Diese Untersuchungen, sowie die bei Unfallkranken, die behandelt und begutachtet, und bei denen, die nur beobachtet und begutachtet werden sollen, werden immer, wenn es irgendmöglich ist, in Gegenwart aller Aerzte der Abtheilung (also bei uns in Gegenwart des Unterzeichneten, eines Stabsarztes und 2 Unterärzte) unter Benutzung aller zu Gebote stehender Hülfsmittel, nöthigenfalls mehrere Male vorgenommen. Vorher sind natürlich die, besonders bei Obergutachten, oft enorm umfangreichen Acten zu studiren, um den bisherigen Verlauf der ganzen Angelegenheit, die verschiedenen Eingaben, Beschwerden, Berufungen, Recurse und die dazwischen eingestreuten ärztlichen Gutachten mit ihrer Beweisführung und ihren Schlussfolgerungen kennen zu lernen.

Ist die Untersuchung beendet, dann werden die einzelnen Ergebnisse besprochen und das Resultat dem Untersuchten, der recht

häufig ein hartnäckiger Rentenkämpfer ist, klar und offen, in Gegenwart der anderen Kranken mitgetheilt und zwar mit der vollständigen Begründung, soweit diese für den Untersuchten verständlich und massgebend ist. Er weiss dann Bescheid, kann etwaige Einwände sofort vorbringen, was auch oft genug geschieht und immer deutlich, ruhig und sachlich beantwortet wird. Es versteht sich von selbst, dass man dabei Alles fortlässt, was ihn über seinen Zustand ängstigen oder verletzen könnte, und was doch im Gutachten bei der Besprechung seines Vorlebens, seines jetzigen Zustandes und seiner Aussichten für die Zukunft nicht fehlen darf. Bei unserer Methode, die meiner Ansicht nach, allgemein durchgeführt, auch das beste Mittel gegen Uebertreibung und Simulation, soweit es dagegen überhaupt Mittel geben kann, sein würde, könnte auch die überaus schädliche und überflüssige Mittheilung der vollständigen ärztlichen Gutachten an den Unfallkranken fortfallen, oder wenigstens auf die Mittheilung eines Auszuges beschränkt werden, der ungefähr das enthalten könnte, was wir dem Untersuchten als massgebend für unser Urtheil offen auseinanderzusetzen pflegen.

Nach dieser kleinen Abschweifung auf das Gebiet der ärztlichen Gutachten kehren wir wieder zu unseren medico-mechanischen Apparaten zurück.

Eine Zeit lang wurde die Frage erwogen, ob nicht auf dem Gebäude der Charité eine grosse allgemeine Anstalt für die mechanischen Heilmethoden errichtet werden sollte. Man ist davon meiner Ansicht nach mit Recht zurückgekommen, und hat es vorgezogen, den einzelnen Abtheilungen, soweit es erforderlich war, die nöthigen Geräthe und Einrichtungen zu geben. Unsere „Unfall-Abtheilung“ wurde begründet, nachdem das Reichs-Versicherungsamt und eine grosse Zahl von Berufsgenossenschaften sich bereit erklärt hatten, geeignete Fälle zur Behandlung, Beobachtung und Begutachtung dieser Abtheilung zuweisen zu wollen.

Nach der schon erwähnten Studienreise nach Dresden und Halle, bei der wir die medico-mechanischen Einrichtungen der Anstalten Crédé's und Krukenberg's, ihren Gebrauch, ihre Handhabung und Wirkung kennen gelernt hatten, schien es uns nicht mehr zweifelhaft, dass man mit den von Knoke und Dressler in Dresden und Baumgärtel in Halle hergestellten Apparaten auskommen könne und dass die Beschaffung der sorgfältiger und

eleganter gebauten, für unsere beschränkten Mittel aber viel zu theuren Zander'schen Apparate nicht absolut nothwendig sei. Von weiteren Erkundigungen, die wir anstellten, wurden die bei Oberstabsarzt Baehren und Stabsarzt Lambertz von der Wilhelms-Heilanstalt in Wiesbaden für uns massgebend; sie theilten uns so günstige Erfahrungen über die Apparate von Rossel, Schwarz u. Co. in Wiesbaden-Dotzheim mit, dass diesen schliesslich die Einrichtung unsres kleinen Institutes übertragen wurde.

Ich darf hier wohl wiederholen, dass wir über diese Apparate nie zu klagen hatten. Sie haben sich bei täglicher, regelmässiger Benutzung jetzt über 3 Jahre lang sehr gut bewährt, und haben nie zu grossen, selten nur zu kleinen Reparaturen Veranlassung gegeben.

Der Saal, in dem unser medico-mechanisches Institut untergebracht ist, liegt im ersten Stock des sogenannten Neubau's, der die 100 Kranken der chirurgischen Nebenabtheilung beherbergt und nebenbei gesagt, wohl das einzige Gebäude ist, das durch den allgemeinen Neu- und Umbau der ganzen Charité, der jetzt in vollem Gange ist, nicht berührt wird. Mit den grossen, luftigen und hellen Krankensälen in diesem Gebäude kann man auch ganz zufrieden sein; nur die Nebenräume sind es, über die immer wieder geklagt werden muss.

Die medico-mechanischen Apparate, von denen ein Theil so eingerichtet ist, dass sie sowohl als passive Bewegungs-, als auch als Widerstandsapparate gebraucht werden können, sind an den langen Seitenwänden mit den nöthigen Abständen von einander aufgestellt. Auf der einen Seite stehen die für die oberen Gliedmaassen und für die Wirbelsäule: 1. ein combinirter Armbewegungsapparat; 2. ein Armwiderstandsapparat; 3. ein Apparat zum Armkreisen im Schultergelenk; 4. und 5. je ein Apparat zum Arm- und Unterarm-Wechseldrehen; 6. zum Rumpfdrehen und 7. zum Rumpfbeugen und Aufrichten. Gegenüber auf der anderen Saalseite steht: 8. ein Apparat zum Kniebeugen und Strecken; 9. ein Beinwiderstandsapparat (zum Treten); 10. ein combinirter Beinbewegungsapparat; 11. ein Apparat zum Fusskreisen, Beugen und Strecken und 12. ein nach Art eines Zweirads eingerichteter Beinwiderstandsapparat. An derselben Wand stehen noch zwei Massagebänke, die, wie auch die grosse Gehleiter mit verschieden hohen

Sprossen, vom Charitétischler hergestellt sind, und der von Hirschmann gelieferte Apparat für constanten und inducirten Strom, sowie ein Accumulator für Beleuchtung (mit Stirnlampe). Ein kleiner Schreibtisch und ein Schrank zum Aufbewahren von Acten und einzelner auswechselbarer Theile der Apparate sowie der für die Unfallabtheilung hergestellten Röntgenbilder und einiger Messapparate vervollständigen die Einrichtung. Ein kleiner Apparat für active und passive Beugung von Hand und Fingern wird im Falle des Gebrauches auf einen der Massagetische aufgestellt.

Die Hoffnung, der ich am Schlusse meines ersten Berichtes Ausdruck gab, dass diese Einrichtungen das leisten würden, was man nach unseren heutigen Anschauungen für die Nachbehandlung der Unfallkranken und Verletzten fordern muss, ist, wie diese 3 Jahre bewiesen haben, in Erfüllung gegangen. Auch die für den Betrieb getroffenen mehr organisatorischen Bestimmungen haben sich recht gut bewährt. Einige Berufsgenossenschaften hatten freilich den Wunsch geäussert, dass ihre Vertrauensärzte jederzeit in die Anstalt gehen und Kranke besuchen könnten; darauf konnte schon wegen der allgemeinen Krankenhausordnung nicht eingegangen werden. Ausserdem war es klar, dass diese Besuche ohne Benachrichtigung und Betheiligung der behandelnden Aerzte zu Irrthümern und Missverständnissen führen würden. Wir haben das allerdings nur in einem, aber sehr eclatanten Falle erlebt[1]); seitdem wurde aber die Anordnung, dass diejenigen Aerzte, die uns die Kranken überwiesen haben, sowie die Aerzte der Kassen und Berufsgenossenschaften nur zu den Zeiten der ärztlichen Visiten die Abtheilung besuchen dürfen, neu eingeschärft. Nur auf diese Weise können sie sich auf Grund eigener Untersuchung unter Beihülfe des Stationsarztes ein richtiges Urtheil über das Befinden ihrer Kranken bilden. Handelt es sich um „Verunfallte", die an medico-mechanischen Apparaten üben, dann ist es natürlich am besten, wenn diese ärztlichen Besuche während der Uebungsstunden (für Männer Mittags von 12—1, für Frauen Nachmittags von 5—6 Uhr) stattfinden.

---

[1]) s. des Verfassers Vortrag: Der Arzt als Sachverständiger auf dem Gebiete der Unfallversicherung. Berl. klin. Wochenschrift 1901.

Die Erfolge der mechanischen Behandlung waren gut, in manchen Fällen sogar auffallend gut; im Allgemeinen machten wir aber dieselben Erfahrungen, wie sie in allen diesen Anstalten gemacht sind: die Erfolge bei den Unfallkranken könnten und müssten eigentlich besser sein. Dass sie es nicht sind, ist nicht Schuld der Anstalt und nicht Schuld der Aerzte; die trotz des kurzen Bestehens der Unfallheilkunde schon sehr reichhaltige Literatur darüber mit ihrer Casuistik beweist, dass die practischen Erfolge dieser Anfangs immer schmerzhaften und oft langwierigen Behandlungsmethoden in vielen Fällen weniger von dem Wissen, Können und Wollen des Arztes, als von dem Wollen, von dem Eifer und von der verständigen Mitwirkung des Kranken abhängen. Das sind ja bekannte Dinge, die ich hier nur zu erwähnen brauche; die Behandlung soll dem Unfallkranken, wie ich schon sagte, die Arbeitsfähigkeit wieder verschaffen; aber damit ist dann auch die Aussicht auf die Rente, auf das Fixum, für das er nicht zu arbeiten braucht, geringer geworden oder geschwunden. Und daher der böse Wille, daher die geringe Mitwirkung des Kranken, daher oft die Weigerung, sich der für nothwendig gehaltenen Curen und Uebungen zu unterziehen, daher das nicht seltene böswillige vorzeitige Verlassen des Krankenhauses unter irgend einem Vorwande, wenn hier die Aussichten auf Erfüllung unberechtigter Forderungen Wünsche und Hoffnungen zu gering erscheinen. Das soll ja nicht sein, es existiren sogar mehrere Paragraphen im Gesetze, nach denen es strafbar ist — in der Praxis geschieht es aber doch und die Fälle, in denen eine Zurechtweisung und Bestrafung erfolgt, gehören nach meinen Erfahrungen zu den Seltenheiten.

Wo guter Wille und verständige Mitarbeit vorhanden sind, da wird mit Hülfe der mechanischen Behandlungsmethoden die Herstellung der Function entschieden schneller und vollkommener erreicht, als ohne diese Art der Therapie. Dafür konnte ich auch aus unserer Anstalt schon eine Reihe von Beispielen aus dem ersten Jahre ihres Bestehens mittheilen; ich erinnere an den Gärtnergehülfen, der wegen Ankylose des Knies mit Verwachsung der Kniescheibe nach phlegmonöser Arthritis zu uns kam und nach 6 Wochen mit fast normalem Knie entlassen wurde. Er war seitdem ohne Beschwerden in seinem Berufe den ganzen Tag thätig, obgleich er

dabei viel in knieender oder hockender Stellung arbeiten musste. Ich erwähnte damals noch mehrere ähnliche Fälle[1]) und betonte, dass ich diese Liste leicht noch grösser hätte machen können. Diese guten Resultate haben uns auch in den beiden folgenden Jahren nicht gefehlt und ich möchte hier dafür einige Beispiele kurz anführen[2]).

Ein 15jähriger Knabe, der am 21. Febr. 1901 mit einem Schenkelhalsbruch links eingeliefert war und bis 6. April im Streckverbande gelegen hatte, konnte sich nur mühsam, den linken Fuss nachschleppend, an zwei Krücken vorwärts bewegen. In vorsichtiger Weise wurde am nächsten Tage mit passiven Bewegungen und bald auch mit Uebungen an der Gehleiter, dem Steige-Apparat und dem Zweiradähnlichen Apparat angefangen. Als 1 Monat später (am 11. Mai) die Entlassung erfolgte, war der Gang fast ganz frei (Verkürzung minimal), Rotation und Flexion sehr wenig, Ab- und Adduction noch ziemlich stark beschränkt. Wir erwarteten, dass die weitere Uebung bei der Arbeit die volle Heilung herbeiführen würde. Der Junge arbeitete aber nicht, sondern lag zu Hause und bewegte sich dort weniger, als in den letzten Wochen seines Aufenthaltes im Lazareth. Die Folge davon war, dass er nach 3 Monaten (am 20. August) uns wieder zugeführt wurde in einem geradezu hülflosem Zustande. Das linke Bein lag flectirt und adducirt auf dem rechten; bei jeder Bewegung ging das Becken mit; Versuche, diese Stellung zu ändern, waren sehr schmerzhaft. Es blieb Nichts übrig als die Behandlung von Neuem mit dem Streckverbande zu beginnen, der dann auch die abnorme Flexions- und Adductionsstellung ziemlich beseitigte. Am 23. September wurde zum zweiten Male mit den Uebungen begonnen und jetzt in verhältnissmässig kurzer Zeit (in 2 Monaten) wieder ein unerwartet guter Erfolg erzielt. Die Stellung des Beines ist normal, der Gang des Knaben frei, ohne Beschwerden und fast ohne Hinken. Die Bewegungen im Hüftgelenk sind freilich in allen Richtungen noch etwas beschränkt, Abduction und Adduction sehr gering, aber doch soweit möglich, dass von einer Ankylose nicht mehr die Rede sein kann.

Ein 56 J. alter Mann, der mit einem eingerenkten rechten Schultergelenk zu lange in fixirenden Verbänden gelegen hatte, kam mit starker Bewegungsbeschränkung am 24. Juni 1901 in die Anstalt. Innen- und Aussenrotation, Abduction activ unmöglich, passiv nur im geringen Grade ausführbar; Hebung des Armes nach vorn activ nur wenig, passiv bis zur Horizontalen möglich. Alle diese Bewegungen waren schmerzhaft. Nach 1 Monat waren Rotation und Abduction frei; beim aktiven Heben des Armes nach vorn, seitlich und nach hinten bestand nur noch ein geringer Ausfall gegen links, so dass der Kranke am 15. Juli geheilt entlassen werden konnte.

---

[1]) Charité-Annalen. Jahrg. XXIV.

[2]) Bei dieser Kasuistik und bei der Aufstellung der am Schluss mitgetheilten Liste haben mich Dr. Harriehausen, Mohr und besonders Römer in dankenswerther Weise unterstützt.

Ein 44 J. alter Mann hatte nach einer Kontusion des rechten Armes eine grosse Schwäche in Arm und Hand zurückbehalten; die grobe Kraft war beträchtlich herabgesetzt, der Umfang des rechten Vorderarmes und Oberarms geringer als links. Nach 1 Monat war es umgekehrt, der Umfang des Armes hatte um 3 cm zugenommen und war jetzt grösser, als links. Ausserdem wurden alle Bewegungen leicht und mit Kraft, ohne jede Beschwerde ausgeführt.

Ein 21 J. alter Mann kam mit Bruch des linken Humerus im Ellenbogengelenk am 7. September 1901 zur Aufnahme. Starke Schwellung; einzelne Knochenstücke, z. B. der Condylus medialis, freibeweglich zu fühlen. Gypsverband. Nach 4 Wochen Abnahme desselben; Bewegungen kaum in 15° möglich. Leider verliess der Kranke die Abtheilung schon nach 3 Wochen (am 30. October); in dieser Zeit war es aber doch gelungen, die Beweglichkeit auf 45° zu bringen; d. h. die Beugung gelang bis zum rechten Winkel, die Streckung um 45 pCt. Das Gelenk war noch etwas geschwollen — was ja auch wohl bleiben wird — aber ganz schmerzfrei. Für einen Gelenkbruch und für die kurze Zeit gewiss ein guter Erfolg.

In der Beseitigung von Gelenksteifigkeiten nach Contusionen, Distorsionen und Fracturen haben wir ausser den genannten noch eine ganze Reihe guter und verhältnissmässig schneller Erfolge erzielt, sobald wir der eifrigen Mitarbeit des Kranken selbst sicher waren. Vielleicht waren aus diesem Grunde die Resultate bei Frauen, unter denen nur selten „eine vom Unfall“ war, durchschnittlich viel besser, als bei Männern. Von 15 ausnahmslos günstig verlaufenen Fällen hier ein Beispiel:

Eine 34 J. alte Frau mit altem Bruch des Collum chirurg. humeri dextri am 15. Februar 1900 aufgenommen; starke Schwellung. Schmerzhaftigkeit des Schultergelenks; aktive Bewegungen überhaupt kaum möplich, passive nur im geringen Maasse. Das Röntgenbild zeigte starke Winkelstellung der Bruchenden. Schon nach 8 Tage langem Massiren und Ueben am Arm-Hebe und Arm-Rotations-Apparat besserte sich die Bewegungsfähigkeit deutlich und nach kaum 3 Wochen konnte die Frau den Arm bis zur Horizontalen abduciren und leicht und schnell mit der Hand auf Kopf und Nacken kommen. Sie verliess dann die Anstalt, weil sie in ihrer Wirthschaft nöthig war und die Ueberzeugung hatte, dass sie ihren Arm zu allen Verrichtungen wieder gut gebrauchen könne.

In ähnlich günstiger Weise verlief ein Fall von Beckenbruch bei einer 34 J. alten Frau mit Schwäche und Steifigkeit in beiden Beinen, ein Fall von Schenkelhalsbruch bei einer 63 J. und einer 32 J. alten Frau, die beide nach Monate langem Liegen im Streckverbande mit geheiltem Bruch, aber ganz hilflos mit der medikomechanischen Behandlung anfingen. In kaum 4 Wochen

waren sie so weit, dass sie ohne Stock gingen und fast frei von Beschwerden waren. — Diesen Fällen kann eine Reihe von sehr günstig beeinflussten Gelenksteifigkeiten nach gonorrhoischen Entzündungen angereiht werden; bei ihnen wurden die mechanischen Behandlungsmethoden immer erst eingeleitet, wenn die Entzündungen völlig geschwunden, und die Schmerzhaftigkeit nur noch gering war.

Die nach Fracturen der Hand- und Fingerknochen oft zurückbleibende, die Brauchbarkeit des ganzen Armes fast immer beträchtlich schädigende Steifigkeit der Fingergelenke ist am besten durch Massage. Handbäder oder passive Bewegungen zu bekämpfen. Die dafür angegebenen Apparate leisten weniger; wir haben häufig das Umfassen von verschieden grossen Kugeln und die Uebungen mit den einfachen Sachse'schen Apparaten, bei denen mit einer runden Stange oder ihrem ebenfalls rundlichen Griff gearbeitet wird, mit Vortheil anwenden lassen.

Eine bei Männern ausserordentlich häufige und in ihren Folgen fast immer sehr langwierige Verletzung ist der Knöchelbruch am Fuss. Steifigkeit, Schwellung, Schmerzhaftigkeit sind dabei oft schwer zu bekämpfen. Dass aber Bäder, Massage und die Uebungen, besonders die am Fuss-Rotationsapparat auch dabei in einer Reihe von Fällen sehr günstig wirken, dafür könnten wir manches Beispiel anführen. Selbstverständlich wird dadurch auch die oft beträchtliche Atrophie der Waden-Musculatur beseitigt.

Eine recht schwere Verletzung des linken Knie's hatte ein 22 Jahre alter Mann erlitten; er wurde am 18. September 1900 mit einer Absprengung des Condyl. medialis aufgenommen, lag 5 Wochen (b. z. 6. Nov.) im Gipsverband und hatte nun eine ziemlich vollständige Ankylose des Kniegelenks. Die mechanische Behandlung musste schon nach 5 Tagen wieder ausgesetzt werden, weil sich ein Gelenkerguss einstellte; als dieser nach 10 Tagen geschwunden war, wurde mit Massage, passiven und aktiven Bewegungen wieder angefangen. Nach weiteren 14 Tagen waren passive und aktive Bewegungen ohne Beschwerden bis zu einem spitzen Winkel auszuführen, der Gang vollkommen frei.

Ein 48 Jahre alter Mann mit Fractura humeri dextri am 26. September 1900 aufgenommen, lag fast 4 Wochen, bis der Bruch consolidirt war. Der Arm war abgemagert, schwach und ziemlich steif, konnte jedenfalls nicht bis zur Horizontalen erhoben werden. Nach einem Monat hob ihn der Kranke leicht und kräftig in die Höhe. Der Händedruck war rechts und links gleich, ebenso der Umfang an Ober- und Unterarm.

Ganz besonders günstig, auch in anderer Beziehung, gestaltete sich der Verlauf bei zwei Männern mit multiplen Gelenkeiterungen bei Pyaemie. Nach der sonst üblichen Anschauung hoffnungslos, eigentlich moribund, eingeliefert wurden sie durch energische Freilegung und Entleerung aller Eiterherde gerettet und durch die mechanische Nachbehandlung soweit gebracht, dass sie schliesslich in ihrer Arbeitsfähigkeit nur mässig beeinflusst waren. Sie hatten Beide, der eine in Dalldorf, der andere in der Charité wegen Delirium tremens auf den betr. Abtheilungen wenige Tage gelegen. Da sie aber schon bei der Aufnahme hohes Fieber und multiple Gelenkschwellungen gehabt hatten, kann man das Delirium vielleicht auch schon auf die Anfangs latente Infection beziehen. Die Kranken wurden der chirurgischen Neben-Abtheilung überwiesen.

Bei dem ersten, einem 38 Jahre alten Arbeiter, der mit 40° Temperatur, halb benommen, in leisen Delirien eingeliefert wurde, war das rechte Ellenbogen-, das linken Hand-, das rechte Fussgelenk und eins der Gelenke des rechten Mittelfusses vereitert. Stabsarzt Wegner, damals Assistent der Abtheilung[1]), hatte sofort nach der Aufnahme die schon vorhandenen, offenbar ungenügenden Incisionen gehörig erweitert und durch mehrere neue Einschnitte an den verschiedenen Gelenken und in der weiteren Umgebung die Spannung beseitigt und für guten Abfluss gesorgt. Die Gewebe waren alle entzündlich infiltrirt und entleerten eine trübe jauchige Flüssigkeit, nur in den Gelenken selbst befand sich reichlicher, dünnflüssiger Eiter. In den nächsten 14 Tagen waren immer noch neue Incisionen in der Umgegend der erkrankten Gelenke nöthig; aber an einer anderen entfernten Stelle traten keine neuen Herde mehr auf. Zuerst wurden die Oeffnungen mit feuchten, ausgedrückten Sublimatmulltampons ausgefüllt und feuchte Verbände angelegt. Nach 8 Tagen, als die Secretion rein eitrig, keine Senkungen mehr vorhanden waren, wurde drainirt und trocken verbunden. Erst nach 6 Wochen konnten die Drains fortgelassen werden; bis die flachen Granulationsstreifeo, die nun zurückblieben, vernarbt waren, dauerte es noch 2 Monate. Jedenfalls war die „Heilung im medicinischen Sinne“ in 3 Monaten erreicht. — Jetzt handelte es sich aber um einen Menschen mit steifem und vollkommen unbrauchbarem rechten Fussgelenk, und mit ebenso unbrauchbaren Armen; links waren die Finger und das Handgelenk, rechts die Finger und das Ellenbogengelenk, ebenso waren beide Schultergelenke steif geworden. So lange die offenen Granulationsflächen noch vorhanden waren, wurden wegen der Bösartigkeit der ursprünglichen Infection nur sehr vorsichtige Bewegungsversuche gemacht; auch nach vollendeter Vernarbung war die Empfindlichkeit des Kranken so gross, dass mehrfach die Narkose zu Hülfe gezogen werden musste, um wenigstens einige von den Gelenken beweglich zu machen. Bei dem linken Handgelenk gelang

[1]) Wegner hat den Krankheitsverlauf der beiden folgenden Fälle, die Behandlung und das Resultat derselben in den Charité-Annalen ausführlich mitgetheilt. Hier mussten die Krankengeschichten kurz mitgetheilt werden zum Verständniss der Nachbehandlung.

es nicht; es blieb steif, störte aber, da es in guter Stellung war und da die Finger alle wieder gut beweglich wurden, die Funktion des Armes und der Hand nur sehr wenig. Das rechte Ellenbogengelenk, das Anfangs ganz steif war, so dass die Hand nur bis auf 40 cm dem Munde genähert werden konnte, wurde bis zum rechten Winkel gebeugt, so dass die Hand, wenn auch nicht so leicht wie links, den Mund berühren konnte. Die Schultergelenke waren beide wieder vollkommen beweglich geworden; ebenso das rechte Fussgelenk; der Kranke war den ganzen Tag auf den Beinen, ohne Beschwerden zu haben: das Fussgelenk war nicht mehr geschwollen und activ wie passiv nach allen Richtungen frei zu bewegen. Am 4. November 1901 wurde der Kranke geheilt entlassen.

Der 2. Kranke mit multiplen Gelenkeiterungen bei Pyaemie war ein 32 Jahre alter Arbeiter, der mit hohem Fieber und heftigen Delirien zuerst der Deliranten-Abtheilung der Charité und von dort nach 5 Tagen am 1. April, da sich Gelenkschwellungen eingestellt hatten, unserer Abtheilung überwiesen war. Er befand sich in demselben fast hoffnungslosen Zustande, wie der zuletzt besproche Kranke, mit Eiterung im linken präpatellaren Schleimbeutel, im linken Handgelenk, in beiden Schultergelenken und beiden Fussgelenken. Auf der sehr geschwollenen rechten Schulter führte eine stark eiternde Fistel in die Tiefe auf rauhen Knochen. Die Fistel wurde erweitert, das ganze vereiterte Schultergelenk vollkommen freigelegt; lose auf dem Kopfe des Humerus lag das rauhe, abgesprengte Acromion in der Eiterhöhle. Der Knorpelüberzug des Caput humeri war an den Rändern aufgelockert, der Knochen hier weich und missfarbig. Ausgiebige Drainage des breit offen liegenden Gelenkes mit Gegenöffnung hinten an der Spina scapulae. An beiden Fussgelenken und Fussrücken und über dem linken Handgelenk wurden lange Incisionen gemacht, die zum Theil noch keinen Eiter, aber trübe, gelbliche Flüssigkeit reichlich entleerten. (Streptokokken!) Im weiteren Verlaufe waren, besonders an der linken Schulter, noch einige Nachoperationen nöthig, weil sich hier leicht Retention einstellte. Allmählich sank das Fieber und schwand nach circa 16 Tagen vollständig; auch die Eiterung liess nach; der blossliegende Oberarmkopf hatte sich mit Granulationen bedeckt, aus denen in 3 Monaten eine breite feste Narbe wurde. Inzwischen waren auch die anderen zahlreichen Incisionen vernarbt.

Jetzt bestand aber: Ankylose in beiden Schultergelenken, Steifigkeit in beiden Ellenbogen,- im rechten Hand- und beiden Fussgelenken. Bei diesen musste zuerst eine mässige Spitzfussstellung corrigirt werden. Dann wurde mit den medicomechanischen Uebungen begonnen, denen der Kranke sich mit grösstem Eifer unterzog und damit, allerdings der Schwere der Erkrankung entsprechend, erstallmählich, ein ausgezeichneter Erfolg erzielt. Am wunderbarsten ist das bei dem rechten Schultergelenk, das so lange Zeit ganz offen gelegen hatte. Man kann sagen, dass die Gelenke jetzt schon (Dez. 1901) eine für den Gebrauch vollkommen ausreichende Beweglichkeit erlangt haben: die Arme werden vertikal gehoben; nur

die Rotation und die volle Abduction ist noch mässig beschränkt. Beide Ellenbogen und das linke Handgelenk sind ganz, das rechte Handgelenk fast ganz frei beweglich, ebenso ist die an den Fussgelenken zurückgebliebene Bewegungsstörung nur sehr gering.

Wir haben in diesem Falle, der sich energischer und anhaltender der mechanischen Behandlung unterzog, als der zuerst beschriebene, auch ein viel besseres functionelles Resultat erzielt. Jedenfalls können Beide als vollgültige Beweise der Leistungsfähigkeit chirurgischer Behandlung und Nachbehandlung auch in anscheinend hoffnungslosen Fällen dienen. Ubrigens waren beide Kranke nicht „vom Unfall".

Ueber die Zahl der in den letzten beiden Jahren auf der Unfall-Abtheilung behandelten Patienten giebt folgende Liste Auskunft (eine ambulante Behandlung findet nicht statt):

Weiber:

Köpertheil										
Hals und Kopf . .	—	—	—	—	—	—	—	—	—	—
Obere Extremität . .	—	—	6	4	—	5	2	1	18
Untere Extremität .	—	4	6	3	—	10	1	—	24
Rumpf	—	5	2	—	1	—	—	—	8
Summa	—	9	14	7	1	15	3	1	50

Männer:

Körpertheil										
Kopf und Hals . .	—	2	—	—	—	—	—	—	2
Obere Extremität . .	7	22	28	27	2	5	6	3	100
Untere Extremität . .	4	42	58	6	2	15	5	1	133
Rumpf	—	35	8	2	—	—	—	—	45
Summa	11	111	94	35	4	20	11	4	280
								Totalsumma	330

XVIII.

Zur chirurgischen Behandlung der Aleppobeule.

Von

Dr. Th. Walzberg

in Minden i. W.

(Mit 1 Figur im Text.)

Die Aleppobeule (Orientbeule, Nilbeule, Biscrabeule, Bouton d'Aleppe) ist eine in den heissen Zonen einheimische Hauterkrankung, deren Bekanntschaft jedoch auch dem weiteren deutschen Aerztekreis durch mehrere Theilnehmer an der Orientreise des deutschen Kaisers vermittelt wurde. Ausser manchen schönen und erhebenden Erinnerungen an jene Wanderung durch die heiligen Lande brachten diese Wallfahrer auch ein Andenken mit, das sie nicht freiwillig erworben, eine Quittung über ihren Aufenthalt dort, die sie nicht erbeten hatten, und deren Empfang ihnen verdriessliche und sorgenvolle Augenblicke, Tage, Wochen bereitete: eine Aleppobeule. Ein — ärztlich betrachtet — glücklicher Zufall vermittelte meine Bekanntschaft mit diesem orientalischen Gast.

Da meine Mittheilung die Frage der Behandlung der Aleppobeule anschneiden soll, so will ich mich, was die Aetiologie und den pathologisch-anatomischen Befund betrifft, kurz fassen.

Am kürzesten bei der Aetiologie: sie ist unbekannt.

In Betreff des klinischen Bildes berichten die Autoren — die unten angeführte Literatur verdanke ich der Güte des Herrn Dr. Spiegel, Specialarztes für Hautkrankheiten in Cöln — dass die Aleppobeule eine in den heissen Zonen endemische, chro-

nisch verlaufende, schmerzlose Hautaffection darstellt. Sie tritt einzeln oder an mehreren Stellen der unbedeckten Körpertheile, besonders an Wangen, Nase, Augenlidern, Händen und Unterschenkeln auf. Sie beginnt als kleines, häufig einem Insectenstich ähnliches Knötchen, das sich bis zu Mark- selbst Fünfmarkstückgrösse ausdehnen kann, sich wenig über die Haut erhebt, scharf gegen die Umgebung abgesetzt ist, sich derb anfühlt. Allmälig tritt in der Mitte ein flacher Substanzverlust auf, der eine Feuchtigkeit absondert, deren Eintrocknen zu einer schuppigen, den ganzen Knoten bedeckenden Kruste Veranlassung giebt. Allmälig, meist im Lauf eines Jahres, heilt dieser Substanzverlust ab, der Knoten verschwindet. In manchen, wenn auch selteneren Fällen jedoch, angeblich am häufigsten unter dem Einfluss zufälliger oder chirurgischer Traumen, wurde auch ein gangränöser Zerfall beobachtet mit Hinterlassung einer entstellenden und schädigenden Narbe.

Nicht übereinstimmend ist der pathologisch-anatomische Befund bei verschiedenen Untersuchern. Einstimmigkeit herrscht nur darin, dass die Hornschicht der Epidermis blättrig zerfallen, das Rete Malpighi in der Peripherie gewuchert, in der Mitte bis auf das freiliegende Corium geschwunden ist. Dagegen fand Riehl, dass die diffuse zellige Infiltration des Corium sich in der Peripherie in einzelne Knoten und Züge auflöst, den Gefässen und wahrscheinlich auch den Lymphbahnen folgt, aber von Drüsen und Nerven unabhängig ist, während Johanna Kuhn die Hauptveränderung in einer Zerstörung der Horn- und Schweissdrüsen sieht. Ersterer konnte ferner in den trüben Zellen der Mitte, seltener in Leukocyten durch Färbung mit Gentiana-Violettlösung Kokken von 0,9—1,1 μ Durchmesser mit deutlicher Membran nachweisen, während letztere irgendwelche charakteristische Veränderungen resp. specifische Parasiten nicht fand. Andere Forscher bezeichnen den Bau der Knoten durchaus ähnlich dem von Lupusknoten mit epithelioiden und Riesenzellen, doch waren Tuberkelbacillen nicht nachweisbar.

In Betreff der Behandlung herrscht unter den Aerzten des Orients der Grundsatz, sich jeden activen Eingreifens zu enthalten, weil die Erfahrung gelehrt hat, dass Manipulationen mit Aetzmitteln oder dem Ferrum candens stets von einer Reizung

und Vergrösserung der Knoten gefolgt sind und die definitive Ausheilung verzögern. Bevor ich zur Kritik dieser Anschauung schreite, gebe ich in Folgendem die Geschichte meines Falles.

Herr Pastor T., wie erwähnt, Theilnehmer der Orientreise, machte von Palästina aus einen Abstecher nach Aegypten. In Kairo bemerkte er eines Morgens (8. November 1898) an dem Hautwulst zwischen Braue und Lid des rechten Auges und zwar oberhalb des äusseren Augenwinkels, ein kleines schwärzliches Fleckchen, wie einen „Tintenspritz", das wohl etwas juckte, sonst aber keinerlei Beschwerden verursachte. Er nahm an, von einem Insect gestochen zu sein und achtete nicht viel darauf. Am 16. November kehrte er in die Heimath zurück, und etwa 8 Tage später fühlte er sich mehrere Tage unpässlich. Ohne dies Unwohlsein mit dem Fleckchen über dem Auge in Zusammenhang bringen zu wollen, erwähne ich nur die Thatsache, dass einige Tage darauf das Fleckchen anfing, zu wachsen. Es bildete sich ein ebenfalls schwärzliches Knötchen, das sich bald mit einem rothen Saum umgab. Wenn ich mich recht entsinne, wandte Pat. damals verschiedene Salben, auch Ungt. einer. und Präcipitatsalben an, doch vergrösserte sich das Knötchen unaufhaltsam.

Am 26. 1. 1899 consultirte mich Herr Pfarrer T. zum ersten Male. An der erwähnten Stelle lag ein länglich runder, ungefähr bohnengrosser, etwa 2mm über der Haut erhabener kleiner Tumor, dessen röthlich-graue, etwas ödematöse Randtheile aus der gesunden Haut ziemlich steil aufstiegen, dessen Mitte dellenförmig eingesunken und mit einem schmutzig gefärbten, schuppigen Schorf bedeckt war. Der Tumor war von einer schmalen, nicht geschwollenen, rosafarbenen Zone umgeben. Ausser gelegentlichem Jucken hatte Herr T. keinerlei Empfindungen in der befallenen Stelle.

Ich konnte zu keiner Diagnose kommen. Am ehesten glich das makroskopische Bild einem Lupusknoten, doch nicht ganz, es fehlte das characteristische Wachsthum durch Anbildung kleiner, neuer, peripher entstehender Knötchen. Anamnestisch war erbliche Anlage nicht nachweisbar. — Lues — an sich unwahrscheinlich — wurde auch völlig geleugnet. — Cancroid unwahrscheinlich wegen des jugendlichen Alters des Patienten.

Ich rieth deshalb Herrn T., zunächst einmal jede Behandlung zu unterlassen, um die unbeeinflusste Entwickelung des Knotens zu beobachten. Als er sich 14 Tage später wieder vorstellte, war der Zustand ganz unverändert. Ich schlug deshalb vor — von der Annahme einer, mir allerdings noch unklaren Infection ausgehend, und in Berücksichtigung, dass sich diese bisher ganz örtlich, ohne Symptome einer Allgemeinerkrankung, geäussert hatte — die Geschwulst mit dem Paquelin gründlich zu kauterisiren. — Dies geschah unter Narkose Mitte März. Ich zerstörte den Knoten, mich genau an seine sichtbaren Grenzen haltend, besonders exact auch den Grund desselben.

Als Pat. mit dem Ersuchen, sich nach einigen Tagen wieder vorzustellen, entlassen war, tauchte in meinen belletristischen Reminescenzen das Bild einer Persönlichkeit auf, deren glückliches Erscheinen gerade in einer Stunde dia-

gnostischer Zweifel wieder einmal zur Evidenz beweist, wie kurzsichtig unsere Unterrichtsverwaltung vorging, als sie glaubte, der humanistischen Vorbildung für die Aerzte entrathen zu können. Wer kennt nicht die klassischen Werke Carl May's, des unüberwindlichen Helden, an dessen siegreiche Fersen sich der Erfolg so unvermeidlich knüpft, dass seine Hülfe den bedrängten Britten am Cap allen Ernstes und neuerdings warm empfohlen wurde?! Im Gefolge dieses Ritters ohne Furcht und Tadel tritt auch ein Lord auf, der die Quellengebiete des Euphrat und Tigris nach historischen Monumenten durchsucht und auf dessen Nase sich, ihm zum Leide, seinen Feinden ein Gegenstand spötti-

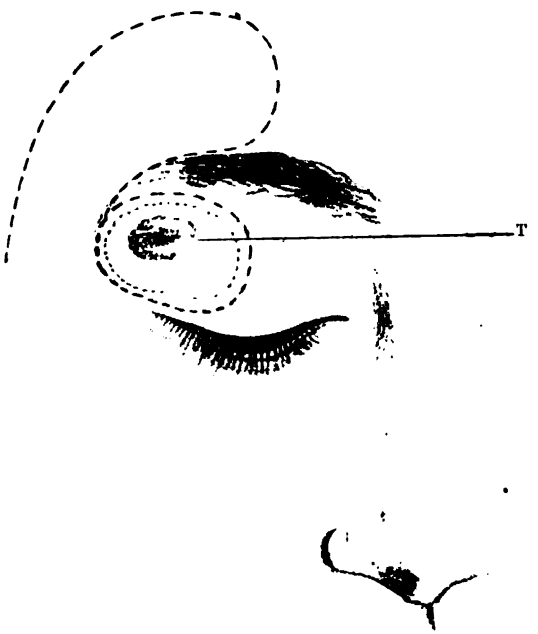

scher Bemerkungen, eine Beule, die Aleppo-Beule, ansiedelt. Die Aleppo-Beule, das war des Räthsels Lösung auch in unserem Falle. Der geographische Entstehungsort, der typische Sitz an unbekleideter Stelle, die langsame, schmerzlose Entwickelung: Alles traf zu, und auch der weitere Verlauf sollte die Diagnose bestätigen.

Am 24. März stellt sich Herr Pastor T. wieder vor, die Situation hatte sich wesentlich verschlechtert. Der zerstörte Knoten war nicht nur an der ursprünglichen Stelle wieder erstanden, sondern hatte sich vergrössert und besonders auf das Augenlid übergegriffen. Rings um ihn herum aber war die Haut intensiv geröthet, und die Hälfte des oberen Lides stark ödematös. Es

drohte nicht nur ein Weitergreifen der Infiltration auf diese ödematöse Partie, schon ein Zerfall der Geschwulst im bisherigen Umfang musste eine, die Function des Lides schwer benachtheiligende Narbe im Gefolge haben. Hier konnte es nur eine Rettung geben: Radicalexstirpation alles Erkrankten und plastischer Ersatz. (Auf der beigegebenen Figur bezeichet T. die ursprüngliche Geschwulst, die sie umgebende, fein punctirte Linie das nach der Cauterisation entstandene Oedem, die grob punctirten Linien die Umschneidung des Erkrankten, sowie des plastischen Lappens.)

Am 25. März umschnitt ich die Geschwulst mitsammt dem angrenzenden Oedem so, dass noch ein schmaler Streif normal aussehender Haut an dem zu Entfernenden sitzen blieb, und löste die ganze Haut vom Lidknorpel ab. Es gab einen grossen Defect, dessen Grenzen oben unter der Braue herzogen, nach der Mitte über die Halbirungslinie des Lides hinaus reichten und nach unten dem Ciliarsaume auf 1 mm nahe kamen. Diesen Defect deckte ich durch einen reichlich bemessenen, nach der Schläfe gestielten längsovalen Lappen von der Stirn oberhalb der Braue, der nach unten geschlagen und in die Exstirpationslücke eingenäht wurde, was ohne jede Spannung gelang. Auch der Hautdefect an der Stirn konnte grösstentheils durch Naht geschlossen werden.

Der Lappen heilte in ganzer Ausdehnung primär ein. Ein leichtes Oedem des oberen Lides, das ich beim ersten Verbandwechsel fand und das mir aus naheliegenden Gründen schwere Sorge bereitete, verging indess spontan innerhalb 14 Tagen und erwies sich somit nicht, wie ich zunächst befürchtete, als specifisches, sondern als einfach entzündliches. Pat. blieb dauernd geheilt, die Lidfunction ist eine normale. An der Stirn wurde der nicht durch die Naht geschlossene Theil des Defectes 14 Tage später nach Thiersch gedeckt.

Das Präparat übermittelte ich dem Pathol.-anatom. Institut in Göttingen mit der Bitte um Untersuchung. Von Herrn Prof. Dr. Aschoff, der sich der Sache mit grossem Interesse annahm, erhielt ich die Mittheilung, dass zahlreich angefertigte Präparate Bilder ergaben, die histologisch ganz mit Lupus übereinstimmen. — „Bacillen konnten in denselben trotz eifrigen Suchens nicht nachgewiesen werden". — „Wenn somit der positive Beweis für die Natur der Geschwulst als einer tuberculösen nicht erbracht werden konnte, so fehlt es andererseits bei den bisher vorliegenden spärlichen Mittheilungen über Aleppo-Beule an genügenden Anhaltspunkten, um das vorliegende Präparat als solche zu diagnosticiren.

Nach diesem Ergebniss der histologischen Untersuchung des vorliegenden Präparates und der oben mitgetheilten Untersuchungen, die zur Zeit noch kein sicheres Charakteristicum für die pathologisch-anatomische Diagnose der Aleppo-Beule ergaben, sind wir allein auf die klinische Diagnose angewiesen, die m. E. auch durch Entstehung und Verlauf bei meinem Patienten völlig ausreichend ist.

Wie sollen wir uns auf Grund dieser Beobachtung und in

Berücksichtigung der mancherlei aus dem Orient bekannt gewordenen Verlaufsweisen der Aleppo-Beule in der Behandlung derselben verhalten? Die im Orient übliche ist, wie oben gesagt, die des „Noli me tangere". Weshalb? Weil jede Reizung der Beule durch thermische oder chemische Cauterisation von einer Verschlimmerung der specifischen Entzündung und neuem Wachsthum der Geschwulst gefolgt ist; diese tritt aus dem chronischen sofort in ein acutes Stadium. Diese Erfahrungsthatsache wird auch durch meinen Fall bestätigt. Sofort nach der, obgleich energischen Behandlung mit dem Thermokauter, verschlechterte sich die Situation so auffallend, dass ich mich zu einem radicalen Eingreifen gezwungen sah.

Allein der vollständige Erfolg gerade dieses Eingriffes — Exstirpation des ganzen Knotens und seiner entzündlichen Zone im Gesunden — unter besonders ungünstigen Bedingungen, wie sie die frisch aufflackernde Entzündung schuf, erscheint mir ausschlaggebend für eine active Therapie. Allerdings eine active Therapie, die sich nicht scheuen darf, eine gesunde Randzone zu opfern, wie es ja auch bei Krebs und Lupus allgemein und oft in weitgehendsten Ausmessungen geschieht. Dass die Aleppo-Beule „meistens", wenn nichts geschieht, spontan ausheilt, ist kein Grund, sie sich selbst zu überlassen. Schon der Umstand, dass sie bis und über Wallnussgrösse wachsen kann und stets Monate, meistens über ein Jahr zur Ausheilung beansprucht, fordert zur Entfernung des Knotens auf, zumal wenn er sich im Antlitz angesiedelt hat. Ausserdem wissen wir aber, dass jeder Knoten gelegentlich — ob auch spontan oder nur auf Verletzungen hin, ist mir nicht bekannt — verjauchen kann und dann eine Narbe hinterlässt, die je nach Grösse und Sitz der Beule bald nur entstellend, bald functionell störend werden kann.

Somit ist es mir nicht zweifelhaft, dass die allein richtige Behandlung in frühzeitiger radicaler Ausrottung der Beule besteht, ein Verfahren, wie es neuerdings auch mehr und mehr bei der umschriebenen Lupus-Erkrankung Platz greift, und dass der entstehende Defect je nach seiner Grösse sofort durch die Naht geschlossen oder aber durch ein plastisches Verfahren (gestielten oder freien Lappen) gedeckt werden muss.

Literatur.

Laveran, Beitrag zum Studium der Biskrabeule. Annales de dermatologie. 1880. p. 173.

Altounyan, Aleppobeule. Journal of cutan. and vener. dis. 1885.

Riehl, Anatomie der Orientbeule. Archiv für Dermatologie und Syphilis. 1886. S. 805.

Lewis und Cunningham, Das Orientgeschwür nach Beobachtungen in Indien. Calcutta 1887.

Poncet de Cluny, Annales de l'institut Pasteur. 1887. (November.)

Boinet et Dépéret, Lyon méd. 1884.

Bouquet, Biskrabeule. Thèse. Paris 1887.

Duclaux und Heydenreich, Studium eines Mikroorganismus bei einem mit Biskrabeule Behafteten. Archive de physiologie. 1884. (August.)

Chantemesse, Notiz über die Nilbeule. Bulletin de la société anat. 1887. (October.)

Leloir und Vidal, (Atlas.) Bouton des pays chauds. 1890.

Johanna Kuhn, Beitrag zur Kenntniss der Histologie der endemischen Beulen (aus dem Laboratorium von Prof. Eichhorst-Zürich). Virchow's Archiv. Bd. 150. Heft 2. (Hier auch die Literatur bis 1897.)

XIX.

Ueber acuten duodeno-jejunalen Darmverschluss.

Von

Dr. Th. Walzberg

in Minden i. W.

Im Jahre 1894 verlor ich unter mir damals unerklärlichen Erscheinungen eine Patientin, eine 35-jährige Dame, deren erschütterndes Ende sie aus einem grossen und segensreichen Wirkungskreis riss und mir noch lange schwere Sorgen bereitete, bei den immer wiederkehrenden Erwägungen: „War es nicht zu verhindern? Ist alles geschehen, was im Stande gewesen wäre, das bedrohte Leben zu retten?“ — Wenige Jahre sind seitdem verflossen und schon hat die rastlose Arbeit der Wissenschaft auch auf das Leiden, dem die Kranke erlag, Licht geworfen. Mit der Freude, dass wir diesem Leiden, da wir seine Ursachen und sein Wesen erkannt, jetzt nicht mehr hülflos gegenüberstehen, geht für mich — und wohl auch für manchen Collegen — Hand in Hand die Trauer über den Verlust werthvoller Menschenleben, auf die das etwas veränderte Dichterwort Anwendung findet: Wehe Dir, dass Du ein Vorfahr warst!

Jedem Arzt, der Abdominalchirurgie treibt, sind Fälle bekannt, in denen bei im Uebrigen reactionslosem Verlauf das anfängliche Erbrechen, wie es häufig der Narcose folgt, in der üblichen Zeit nicht erlischt, sondern sich in bedrohlicher Weise steigert, oder, wo das Chloroform-Erbrechen anfangs ganz fehlt, dann aber am 3. oder 4. Tage nach der Operation beginnt und von einer schweren Prostration der Kranken begleitet ist. Meistens erfolgt es in

grösseren, drei- bis vier- und mehrstündigen Zwischenräumen, und bei jeder Eruption, die ohne besondere, vorgängige Uebelkeit erfolgt, werden grosse Massen an Flüssigkeit, oft eine ganze Schale voll mit einem Mal, herausgeschleudert. Von Anfang an ist diese Flüssigkeit mit Galle reichlich durchsetzt, zunächst fast klar, gelblichgrün oder dunkelgrün, einige schleimige Bänder enthaltend. Bald aber verändert die Flüssigkeit ihren Charakter, das reine Grün verwandelt sich in ein trübes, schmutziges Braungrün und dann allmählich in ein schmutziges Rothbraun bis zum Schwarzbraun. Untersucht man jetzt die Flüssigkeit mikroskopisch, so zeigen sich darin zahlreiche rothe Blutkörperchen. Nie hat sie kothigen Geruch. — Löst man in diesem Stadium den Verband und untersucht den Leib, so findet sich der Magen stark, oft enorm ausgedehnt, bei dünnen Bauchdecken erkennt man ihn deutlich in seinen Conturen abgegrenzt, die linke obere Bauchseite ist stark vorgewölbt, die rechte untere dagegen oft auffallend eingesunken. Perkutorisch stellt man über der vorgewölbten Partie des Bauches hellen tympanitischen Schall fest. Es ergiebt sich also das Bild einer acuten, hochgradigen Magenerweiterung.

Als Erklärung für die Ursache derselben hat man eine Parese der Magenwandung angenommen, hervorgerufen theils durch die bei der Eröffnung der Bauchhöhle eintretende Abkühlung, theils durch den mechanischen Impuls (Betasten, Betupfen oder Belegen mit Compressen u. s. w.) Wie sehr die Darmwandungen in der That bei längeren Operationen gereizt werden, sieht man nicht nur an der allmählich zunehmenden Hyperämie, an der abnehmenden Spiegelung der Serosa, sondern auch noch an einem eigenthümlichen Phänomen, das ich meines Erinnerns bisher nirgends erwähnt gefunden: an der Gerinnung der Lymphe in den feinen, über die Darmwand zum Mesenterium verlaufenden Chylusgefässen, die sich als feinste, milchweisse Perlschnürchen von der rosa injicirten Darmwand zierlich abheben.

Allein, wenn wir erwägen, dass doch nur ein geringer Procentsatz von Laparotomien von der acuten Magenerweiterung gefolgt ist und von diesen wieder nicht immer die lange dauernden Eingriffe; wenn wir ferner sehen, mit welcher Kraft die grossen Flüssigkeitsmengen beim Erbrechen herausgeschleudert werden, so war es

a priori wahrscheinlich, dass noch andere Umstände dazukommen müssen, um das schwere Krankheitsbild hervorzurufen.

Die Behandlung solcher Zustände betreffend, bestand dieselbe bis vor Kurzem im Wesentlichen in der Entleerung des Magens durch die Schlundsonde, Riedel[1]) giebt hinterher eine Morphiuminjection und hält diese Methode für eine „souveräne". In der That ist es auch mir gelungen, in 8 Fällen von Magendilatation, die nach den verschiedenartigsten Bauchoperationen (Gallensteinoperationen, Myomotomien, Ovariotomien) auftraten und immer einen bedrohlichen Charakter annahmen, durch die Entleerung des Mageninhaltes, die meistens, sobald sich das Erbrechen wieder einstellte, wiederholt werden musste, Heilung zu erreichen. Allein im 9. Falle, bei einer Kranken, die mir Herr Dr. Wellmer aus Bergkirchen zuführte, versagte diese Behandlung, die Kranke ging 7 Tage p. oper. an Erschöpfung zu Grunde und die Obduction deckte die Ursache des Misserfolges auf.

Die Krankengeschichte ist kurz folgende[2]):

Frau N., 27 Jahre alt, aus Rothenufeln, im 7. Monat schwanger, will Anfang März 1901 Husten (wie sie meinte: Influenza) mit Heiserkeit und blutigem Auswurf gehabt haben; dann gegen Ende des Monats Leib- und Kreuzschmerzen bei abwechselndem Frost und Hitze. Der College sah die Pat. zuerst am 30. März und constatirte einen Lungencatarrh mit etwas blutig tingirtem Auswurf. Temperatur 38,0.

Am 8. 4. T. 38,6. Leber hochstehend, Gegend unterhalb derselben schmerzhaft und resistent. Leichtes Oedem der Knöchel, mässige Albuminurie.

Am 10. 4. Schmerzen im Leibe fast vorüber, Oedem geringer, Harn enthält Spuren von Eiweiss. T. normal. —

Am 12. 5. Partus ohne ärztlichen Beistand. Am 4. Tage nach der Entbindung will Pat. Frost und „Krampf" gehabt haben. —

Am 9. 6. sah Herr Dr. W. die Kranke zuerst wieder. Leber stark vergrössert und sehr empfindlich. Leichter Icterus (?).

In der Nacht vom 10./11. 6. hatte Pat. mehrmals Erbrechen, Ohnmachten, starke Schweisse. Gegen 4 Uhr Morgens T. 40,6. Im Urin reichlicheres Ei-

[1]) Handbuch der spec. Therapie innerer Krankheiten. Bd. IV. 2. Theil: Chirurgische Behandlung der Gallensteinkrankheit. S. 133.

[2]) Die Lückenhaftigkeit der Vorgeschichte ist nicht Schuld des behandelnden Collegen, der mir — soweit es ihm möglich — vorzüglich exacte Aufzeichnungen zur Verfügung stellte, sondern liegt in der Besonderheit der ländlichen Praxis und Bevölkerung, die eine genaue, fortlaufende Behandlung unmöglich macht.

weiss, hyaline und granulirte Cylinder. Am Abend T. 36,8. — Am 12. und 13. 6. T. normal, vom 15. bis 20. 6. wieder leichte Steigerungen. In der Zeit vom 9. bis 20. 6. war eine allmähliche Vergrösserung der Leber immer deutlicher nachweisbar, es wölbte sich die Gegend zwischen rechtem und linkem Lappen immer mehr hervor und zeigte Fluctuation.

Am 23. 6. T. 37,2. — P. 80.

Am 24. 6. consultirten wir im Hause der Patientin.

Status praes.: Magere, blasse Frau mit welker Muskulatur. — Diffuser, leichter Bronchialcatarrh. Herz normal; Puls dünn, beschleunigt; T. 39,1. — Im rechten Hypochondrium ein gut faustgrosser, kugeliger, fluctuirender Tumor, auf Druck etwas empfindlich. Leberdämpfung verbreitert, geht ohne fühlbare Grenzen in die des Tumors über. — Geringe Albuminurie, kein Zucker. — Appetit mässig.

Diagnose: Abscess in der Leber, vermuthlich durch Gallensteine bedingt. (Auf eine eingehendere Motivirung der Diagnose verzichte ich, da dieser Punkt für die in Frage stehende Complication bedeutungslos ist.)

Die Kranke wird am 27. 6. in unsere Klinik überführt.

Operation am 28. 6. früh: Ein Längsschnitt über die höchste Wölbung der Geschwulst, etwa der Mitte des rechten Musc. rect. abdominis entsprechend, legt die stark verbreiterte, blaurothe Leber frei, die in ihrer Mitte kugelig vorgetrieben ist, deren Rand aber scharf ausläuft. An diesem Rande ist in grosser Ausdehnung, am festesten der Gegend der Gallenblase entsprechend, das Netz verwachsen, seine Structur verwischt. Nach sorgfältigster Versorgung des ganzen Operationsgebietes mit Gaze-Bäuschen und Compressen, begann ich vorsichtig, das Netz zu lösen, das sich, je mehr ich vorschritt, stark ödematös, sulzig erwies, und hatte nach $^1/_2$ Stunde etwa eine Markstückgrosse Stelle von der Wand des Abscesses an der unteren Leberfläche frei gelegt. Hier machte ich halt, beabsichtigte vorläufig mit grossem Gazebausch zu tamponiren und nach einigen Tagen den Abscess zu eröffnen. Während ich das Operationsfeld nochmals austupfte, trat plötzlich an einer Stelle ein wenig dicker, gelbgrüner Eiter aus. Es blieb nun nichts übrig, als den Abscess zu entleeren. Nach Möglichkeit wurde mit Schälchen und Tupfern der Eiter aufgefangen — es mochte wohl $^1/_2$ Liter sein — dann ein Drainrohr von Fingerdicke eingeführt und die Abscesshöhle mit $^1/_3$ p. M. Sublimatlösung ausgespült, bis die Lösung klar abfloss. Eine genauere Untersuchung der Abscesshöhle unterliess ich selbstverständlich, um nicht durch diese Manipulation neue Veranlassung zu Infection zu geben. Nach Desinfection der ganzen vorliegenden Baucheingeweide mit Sublimatlösung und Ersatz der abschliessenden Gazebäusche durch frische, wurde die Wunde rings um das Drainrohr gleichfalls austamponirt und offen gelassen. Nur das obere Drittel schloss ich durch die Naht.

Pat. erbrach einmal im Erwachen aus der Narkose. Temperatur am Abend und am nächsten Tag bei nicht beschleunigtem Puls normal. Allein am Abend des 2. Tages begann Pat. zu erbrechen und zwar fast klare, gallig gefärbte Flüssigkeit. Am Morgen des 3. Tages Wechsel des Verbandes, der mässig durchtränkt war. Leib flach, nicht empfindlich, Magengegend etwas aufge-

trieben. Es waren Flatus abgegangen. Magenausspülung, hiernach bis gegen Abend Ruhe. Dann wieder schubweises Erbrechen, Magenausspülung. Ebenso am 4. Tage. Am 5. Tage zeigte sich beim Verbandwechsel der Magen stark ausgedehnt, durch die Bauchdecken deutlich sich abzeichnend, die grosse Curvatur bis zur Spina anter. sup. sin. reichend. Die Temperatur blieb andauernd niedrig. Ausser beim Erbrechen hatte Pat. keine Schmerzen. Der Puls wurde immer dünner. Obgleich wir die Magenausspülungen, allerdings den sinkenden Kräften der Pat. angemessen, fortsetzten, ebenso die Ernährung per rectum, verfielen die Kräfte der Kranken sichtlich, die Augen lagen tief in ihren Höhlen, die Wangen sanken mehr und mehr ein, und, fast bis zum letzten Augenblick klar, verschied die Frau am 6. Juli früh. Die letzten 24 Stunden vor dem Tode war kein Erbrechen mehr erfolgt.

Bei der am Nachmittag des Todestages vorgenommenen Obduction zeigte sich, dass es sich um einen Abscess der colossal ausgedehnten Gallenblase handelte. In der Tiefe, im Blasenhals und im stark ampullär erweiterten D. cysticus lagen 10—12 kirschgrosse, facettirte Steine. Die Lebersubstanz war über der Blase, durch den Druck des wachsenden Abscesses, bis auf 1 cm Dicke comprimirt. Das Operationsgebiet war durch feste Verklebungen rings gegen die übrige Bauchhöhle abgeschlossen, in der letzteren das Peritoneum parietale wie viscerale überall spiegelnd, nirgends eine Spur von Peritonitis. — Der Magen war colossal erweitert, ebenso das angrenzende Stück des Duodenum. Der Pylorus hatte einen Durchmesser von 4 cm, der Pylorus-Ring kaum erkennbar. Der stark contrahirte Dickdarm war von dem erweiterten Magen hinabgedrängt bis nahe an den Eingang des kleinen Beckens, der Dünndarm, ebenfalls absolut leer und eng zusammengezogen, fast ganz in's kleine Becken hinabgesunken, in dieser Lage von dem langen Netz zugedeckt. Därme wie Netz fühlten sich eigenthümlich trocken an, man hatte die Empfindung, als ob das Netz am Darm klebte. Wurde nun das Netz mitsammt dem Colon transversum nach oben geschlagen, so sah man das Duodenum bis zu der Stelle, wo es unter die Wurzel des Mesenteriums tritt, stark erweitert, die Wurzel des Mesenteriums legte sich, vom herabgesunkenen Darm straff angespannt, wie ein beiläufig 8 cm breites Band auf den Uebergang vom Duodenum zum Ileum und drückte diese Stelle des Darms fest gegen die Wirbelsäule. Ich schnitt dies Band von rechts nach links langsam ein, hinter meinem Schnitt füllte sich der Darm, dem Messer folgend, und in dem Augenblick, als das letzte Stück durchtrennt war, blähte sich unter unsern Augen der Dünndarm auf, sogar ein wenig noch das Colon. — Der aufgeschnittene Magen enthielt ausser Gasen — ein Theil des Inhaltes hatte sich, wie gesagt, in den Darm entleert — eine trübe, schleimig-wässerige, schmutzig grün-braune Flüssigkeit. Eine Nekrose der Darmwand an der comprimirten Stelle (Bäumler) war nicht zu finden.

Der Mechanismus der Passagestörung lag somit klar zu Tage: Infolge der Erweiterung des Magens (? — cf. weiter unten) wurden die Därme nach unten gedrängt und sanken, bei der grossen Schwäche der Kranken zum Theil ihres Tonus und der Peristaltik beraubt, in's kleine Becken hinab, so

das Mesenterium straff anspannend. Das ebenfalls abwärts gedrängte Netz legte sich darüber und fixirte gewissermaassen den Darm in dieser Lage. So wurde der hinter der Mesenterialwurzel quer vor der Wirbelsäule herziehende Darmabschnitt unwegsam gemacht, und zum Ueberfluss lastete noch der gefüllte Magen auf der bedrohten Partie.

Leider erfuhr ich erst jetzt von einer Arbeit Bäumler's, die in No. 17 der Münchener med. Wochenschrift, wenige Wochen vorher, veröffentlicht war. Unter der Ueberschrift: „Acuter Darmverschluss an der Grenze zwischen Duodenum und Ileum" schildert hier Bäumler auf Grund eines tödtlich verlaufenen Falles das gleiche Krankheitsbild. Von besonderem Interesse hierbei ist, dass es sich nicht um einen operativen Fall handelte, sondern um eine Kranke, die einen schweren Ileotyphus mit Complicationen durchgemacht hatte und sich bereits in Genesung befand. In der 5. Woche nach Beginn des Typhus entwickelte sich das beschriebene Krankheitsbild, das sich so mit dem meinigen deckt, dass ich auf die Originalarbeit verweisen kann, und am 12. Tage starb die Patientin. Auch der Obductionsbefund war genau der gleiche.

Aus der Erkenntniss der Vorgänge, die zur Unwegsamkeit des betreffenden Darmabschnittes führten, ergaben sich für Bäumler die Maassnahmen, die für die Beseitigung der Abklemmungen angezeigt erscheinen und Heilung herbeiführen können. Sie bestehen in zwei Factoren: Entleerung des hochgradig angefüllten und ausgedehnten Magens — um den Druck auf das Mesenterium aufzuheben und dem abwärts gedrängten Darm Platz zum Wiedereintritt in den oberen Abschnitt der Bauchhöhle zu schaffen — und Beckenhochlagerung, Seiten- oder Knieellenbogenlagerung der Kranken — um die Anspannung des Mesenteriums aufzuheben und damit die Passage im Darm wieder herzustellen. — Bäumler hatte schon wenige Wochen später Gelegenheit, die Wirksamkeit dieser Maassnahmen feststellen zu können. Es handelte sich um einen Mann, der längere Zeit an schwerer Ischias gelitten, bettlägerig gewesen und ausserordentlich heruntergekommen war. Auch hier entwickelte sich in der Reconvalescenz das typische Krankheitsbild. Durch Entleerung des Magens und Anwendung von Knieellenbogenlage, die alle 2 Stunden für die Dauer einer Viertelstunde — in der Zwischenzeit womöglich dauernde Bauchlage — angewandt wurde, gelang es rasch,

das Erbrechen zu beseitigen und die Aufnahmefähigkeit des Magens für Speisen wieder herzustellen. Der Kranke wurde geheilt entlassen.

Sollten diese Maassnahmen einmal nicht zum Ziele führen, so würde — wie auch Bäumler bemerkt — als letztes Hülfsmittel die Gastro-Enterostomie in Frage kommen. Allerdings wird sie in diesen an sich seltenen Fällen noch selten in Frage kommen, da der Allgemeinzustand der Kranken es wohl meistens verbietet.

Schon vor Bäumler's Beobachtung und Mittheilung ist die acute Magenerweiterung infolge Duodeno-jejunal-Verschlusses von einigen Autoren besprochen. So von P. A. Albrecht [1]) 1899, von A. Stieda und P. Müller 1900, von O. van Herff 1901. Allein Bäumler erging es wie mir: „Leider war mir diese Arbeit zur Zeit unseres ersten Falles noch nicht bekannt.“ Mag man auch noch so bemüht sein, sich durch die Hochfluth der medicinischen Literatur durchzuringen, ein oder der andere Kamm der zahllos daherrauschenden Wogen schlüpft doch an uns vorüber. Arbeitsvoll ist der Tag, reich an Lectüre der Abend — und ganz kann man sich den Schlaf nicht abgewöhnen! Mit schmerzlichem Bedauern entdeckt man hintennach das Uebersehen — und ein spärlicher Trost ist es Miseris, socios habuisse malorum.

Wenn es nun, wie Bäumler's zweiter Fall beweist, und wie es auch im ersten wohl ausführbar gewesen wäre, möglich ist, bei nicht laparotomirten Kranken die zweckentsprechende Lagerung anzuwenden, so hatte ich zunächst schwere theoretische Bedenken, ob dies bei laparotomirten durchzuführen sei. Knieellenbogenlage ist a priori ausgeschlossen, Beckenhochlagerung möglich, aber auch wohl am wenigsten wirksam. Bei Seiten- und Bauchlage wird auf die frisch verklebte, meist grosse Wunde ein starker Druck von Seiten der Eingeweide ausgeübt, frische Verklebungen zwischen den Eingeweiden und der Wunde können zerrissen und damit — besonders wenn noch eine oder die andere Naht eitern sollte — unberechenbare Folgen heraufbeschworen werden. Allein, Noth lehrt nicht nur beten. Eine allerjüngste Erfahrung hat mir

---

[1]) In Betreff der Literatur verweise ich auf Bäumler's Arbeit.

gezeigt, dass die Umlagerung möglich ist und lässt mich hoffen, dass sie auch in anderen Fällen möglich sein wird.

Frau Br., 43 Jahre alt, bisher immer gesund, erkrankte vor etwa $^1/_2$ Jahre ohne Icterus an kolikartigen Schmerzen in der Gegend der Gallenblase, die häufig so heftig waren, dass der behandelnde Arzt, Herr Dr. Lambrecht aus Stadthagen, zu Morphiuminjectionen greifen musste. Allmählich entwickelte sich an der genannten Stelle ein Tumor, der den Collegen veranlasste, mir die Kranke zu überweisen.

Status praesens. Grosse, gut genährte Frau, etwas blass, aber nicht kachektisch aussehend. In der Oberbauchgegend, zu $^3/_4$ rechts, zu $^1/_4$ links vom Nabel gelegen, fand sich eine harte, gut faustgrosse Geschwulst mit ziemlich glatter Oberfläche, die nach oben ohne Absatz in die Leber überging, nach unten den Nabel um etwa 3 cm. überragte. Von unter her konnte man die Geschwulst zum Theile umgreifen und anheben. Auch die hintere Fläche, soweit fühlbar, ist ziemlich glatt. Erbrechen hat nie bestanden. Appetit gut, Stuhl etwas träge, im übrigen normal. Urin frei von Eiweiss.

Die Diagnose lautete auf eine wahrscheinlich von der Gallenblase ausgehende Neubildung.

Operation am 4. November d. J., um zunächst Klarheit zu schaffen. Längsschnitt in der Mitte des rechten Rectus abdominis. Nach Lösung einiger blutgefässreicher Verwachsungen mit der vorderen Bauchwand fand ich eine Geschwulst zwischen Leber, Magen und Colon transversum. Ueber die Geschwulst weg war das Netz nach oben geschlagen und mit der Vorderfläche des Tumors, sowie einer grossen Strecke des Leberrandes fest verwachsen, ebenso mit dem Peritoneum parietale an der rechten Bauchseite neben der Leber. Endlich fanden sich zahlreiche membranöse Verwachsungen zwischen vorderer Leberfläche und dem Periton. parietale, zwischen der Geschwulst und dem Magen. Das Colon transversum zog an der hintereren Fläche der Geschwulst her, unverschieblich mit ihr zusammenhängend. Die zum Theil stark erweiterten Venen des Netzes waren strotzend mit Blut gefüllt. Ich löste zunächst die Netzadhäsionen an der rechten Bauchseite, dann die membranösen Verwachsungen an der vorderen Leberfläche und versuchte nun, mich vom Rande der Leber aus auf die Geschwulst durchzuarbeiten. Allein trotz vorgängiger Umstechungen und Ligaturen blutete es so heftig aus den durchtrennten Netztheilen, aus den kleinsten Leberverletzungen, dass ich, zugleich in Anbetracht der engen Verwachsungen mit Magen und Darm, die Unmöglichkeit einsah, die Operation zum erwünschten Ende zu bringen. Nach sorgfältiger Blutstillung wurde die Bauchwunde durch die Naht geschlossen.

Der Operationstag und die folgende Nacht verliefen ruhig, ohne Erbrechen. Am 5. Nov. früh kam mit Aufstossen „ein Mund voll" schleimiger Flüssigkeit heraus. Gegen Abend plötzliches Erbrechen einer grossen Menge grünlich gefärbter, fast klarer Flüssigkeit. Ebenso zweimal in der Nacht vom 5. zum 6. November. Temperatur andauernd normal, Leib schmerzfrei, Zunge wenig belegt, Puls ruhig.

Am 6. früh wurde der Magen entleert, Inhalt schmutzig grün, dünn-

flüssig. Zufuhr von Wein und Bouillon esslöffelweise, in grossen Zwischenräumen. Erst gegen Abend trat wieder ein voluminöses Erbrechen ein von derselben Flüssigkeit. Ausspülung wiederholt. Morphium 0,01 subcutan. Die Nacht zum 7. verlief ruhig, am Morgen des 7. plötzliches Erbrechen; ebenso gegen Mittag Ausspülung. Nachmittag frei, in der Nacht zum 8. zweimaliges Erbrechen, das Erbrochene etwas bräunlicher gefärbt.

Die Kranke machte am Morgen des 8. Novembers einen collabirten Eindruck. Die Augen schienen eingesunken, Zunge trocken; dabei Puls und Temperatur normal. Verbandwechsel. Magengegend aufgetrieben, Plätschern. Im Uebrigen war der Leib weich, weder sonderlich eingesunken noch schmerzhaft. Nahtlinie ohne Reaction. Verband erneuert. Obgleich die Kranke gegen eine nochmalige Ausspülung lebhaft protestirte, da sie der Hals sehr schmerze, liess sie sich doch zureden, und es wurde wieder etwa 1 Liter der beschriebenen Flüssigkeit entleert.

Bei der Ergebnisslosigkeit der wiederholten Magenausspülungen und dem beginnenden Verfall der Kranken musste ich jetzt einen gleichen Ausgang vorhersehen, wie bei der oben geschilderten Operation. Auch wenn die Wundnaht nicht ein so gutes Aussehen gehabt hätte, würde ich mich doch entschlossen haben, die Lagerung zu wechseln. Ich legte also die Patientin in die rechte Seitenlage, in der ich sie durch nebengepackte Polster hielt, und liess sie aus dieser Lage durch das Personal unter Leitung der Oberin nach 3 Stunden in die linksseitige überführen und so weiter.

Der Erfolg konnte nicht prompter sein: das Erbrechen verschwand wie mit einem Schlage. Obgleich die Kranke zunächst etwas über Schmerz in der Wunde klagte, wurde doch die Lage dauernd gut ertragen und Pat. erklärte, dass sie sich so viel wohler fühle. Wir konnten schon am Abend des 8. Novembers vorsichtig mit Nahrungszufuhr beginnen. — Als ich am 10. November die Kranke versuchsweise wieder Rückenlage einnehmen liess, stellte sich bald ein Gefühl von Uebelkeit ein, und ich ging sofort wieder zur Seitenlage über. Heute — am 12. November — ist Pat. wohl, hat guten Appetit, hatte schon mehrmals normale Stühle, und die Wunde ist, mit Ausnahme einer umschriebenen Nahteiterung, reactionslos verheilt.

In Betreff der Entstehungsweise dieses eigenartigen Darmverschlusses gehen die Ansichten der Autoren auseinander. Während die Einen die primäre acute Atonie (Bäumler) des Magens als die erste Etappe ansehen, glaubt P. Müller, dass die Compression des Darms durch das Mesenterium das Anfangsglied „der verhängnissvollen Kette“ bilde. Für die chirurgischen Fälle wenigstens möchte ich mich der Ansicht Müller's anschliessen. Wir lassen solche Patienten vor der Operation den Darm möglichst vollständig entleeren und nur solche Nahrung verabreichen, die möglichst wenig Darminhalt liefert. Nach der Operation wird der Kranke in Rückenlage gebracht, und unwillkürlich hält er, um die

Wunde vor Bewegung und Schmerz zu schützen, die Bauchmuskeln leicht gespannt, dadurch einen gewissen Druck auf die Eingeweide ausübend. Noch stärker wird der Druck, wenn Chloroformerbrechen eintritt. Infolge dessen entweicht der Dünndarm nach dorthin, wo er am wenigsten Widerstand findet, d. h. ins kleine Becken, in dessen Höhlung er, wie die Obductionen beweisen, vollkommen Platz findet, und zieht das Mesenterium hinter sich her. Ist das Mesenterium lang, so gelingt ihm dies dauernd, und das nun gespannte Gekröse klemmt den Darm oben an der Durchtrittsstelle ab; ist es kurz, so zieht es bei Nachlass des Druckes den Darm wieder nach oben: die Abklemmung kann nicht dauernd werden. Bei den nicht operirten Fällen mag eine auf langdauernde und erschöpfende Krankheit begründete Atonie der Magenwandung primär begünstigend mitwirken, ebenso können auch sonst andere Factoren mit im Spiel sein, so in meinem letzten Fall der Druck des gerade über der incriminirten Stelle liegenden Tumors, der noch dazu durch den Verband gegen die Wirbelsäule gedrückt wurde. Auf alle Fälle scheint mir eine bedeutende Länge des Mesenteriums unerlässliche Vorbedingung zu sein.

Was nun die Diagnose der in Frage stehenden Abknickung betrifft, so sind es folgende Symptome, die — ich spreche hier lediglich von den chirurgischen Fällen — für Abknickung des Darmes an der Duodenojejunalgrenze sprechen.

1. Das relativ späte Einsetzen des Erbrechens. Am auffallendsten ist dies, wenn Pat. nach der Narcose wenig oder gar nicht gebrochen hat. Das charakteristische Erbrechen trat in unseren Fällen nicht vor Ende des zweiten auf die Operation folgenden, bisweilen erst am Morgen des dritten Tages ein.

2. Die grossen Intervalle zwischen den einzelnen Brechacten. Meist vergehen vier und mehr Stunden, bis der wieder gefüllte Magen sich von Neuem entleert.

3. Das gute Befinden der Kranken zwischen den einzelnen Anfällen; allerdings tritt infolge der mangelnden Ernährung bald zunehmende Ermattung ein.

4. Der reactionslose Wundheilungsverlauf, die normale Beschaffenheit vom Puls und Temperatur neben dem Erbrechen. — Dabei darf nicht ausser Acht gelassen werden, dass Nahteiterungen

Fieberbewegungen machen können, und muss in solchen Fällen die Ursache festgestellt werden.

5. Die physikalisch festzustellende Dilatation des Magens, die meist mit Eingesunkensein des übrigen Abdomens verbunden ist. Ich habe die Magenerweiterung absichtlich an fünfter Stelle erwähnt, weil meiner Ansicht nach die vorhergehenden 4 Symptome in den meisten Fällen zur Diagnose genügen und das 5. erst nach Lösung des Verbandes festgestellt werden kann.

6. Endlich ist auch die Zusammensetzung des erbrochenen Mageninhaltes charakteristisch. Vom Mageninhalt infolge von Ileus durch postoperative Unwegsamkeit des Darmes an tieferer Stelle unterscheidet er sich durch absolutes Fehlen des Kothes. Er besteht zunächst aus Magensaft mit Beimischung von viel Galle, auch kommt dazu in einigen Fällen das per os aufgenommene Wasser (Eis). Der Gehalt an Galle steigt dann zunächst, um mit der zunehmenden Schwäche des Kranken und der erlahmenden Gallensecretion abzunehmen. Statt dessen treten im Erbrochenen als Folge der andauernden Stauung immer zahlreicher rothe Blutkörperchen auf, wodurch der Mageninhalt dann eine bräunliche Färbung annimmt, die sich bis zu schwarzbrauner Färbung steigern kann. Epithelien habe ich nicht nachweisen können.

Wir haben somit für diese Complication an sich schwerer Allgemeinerkrankungen und chirurgischer Eingriffe am Bauch ein gut charakterisirtes Bild, das leider auch durch Obductionsbefunde eine völlig befriedigende Erklärung gefunden hat, mögen auch über die einzelnen Momente seiner Entwicklung noch Abweichungen in der Deutung stattfinden. Damit ist uns die Waffe gegen diese Complication in die Hand gegeben, und — was mehr ist — ihre Brauchbarkeit ist bereits durch mehrere Erfolge bewiesen[1]).

Was nun die Behandlung betrifft, so würde ich vorkommenden Falles zunächst immer zu der künstlichen, vollständigen Entleerung des Magens schreiten, von der schon Riedel so gute Erfolge sah und mit denen auch ich in 8 Fällen Heilung erreichte, weil uns so die Möglichkeit gegeben ist, den Laparotomirten in Rückenlage zu

[1]) Ausser unsern Fällen auch bei P. Müller und J. Schnitzler.

belassen. Ich erkläre mir die günstige Einwirkung der Ausspülung hier ebenso, wie bei einzelnen Fällen von Ileus: sie wirkt anregend auf die Peristaltik des Darms, und indem dieser dadurch seine Lage verändert, kann eine Erschlaffung des angespannten Mesenteriums entstehen. Ob die von Riedel empfohlenen Morphiuminjectionen wesentlich zum günstigen Ausgang beigetragen haben, ob dieser nicht trotzdem lediglich den Ausspülungen zuzuschreiben ist, kann ich nicht entscheiden. Es ist möglich, dass sie durch Aufheben der reflectorischen Spannung der Bauchwand günstig wirken. Ich glaube, ich würde vorkommenden Falles lieber auf alle die Peristaltik herabsetzenden Mittel verzichten und, falls das Erbrechen nach mehrmaliger Ausspülung wiederkehrt und sich Erschöpfungssymptome einstellen, sofort Beckenhochlagerung, lieber noch Seitenlagerung anwenden. Da diese meistens nicht vor dem 5. Tage post oper. in Frage kommen werden, darf man auch annehmen, dass die Wunde fest genug verklebt ist, um einer vorsichtig eingeleiteten Veränderung der intraabdominalen Druckverhältnisse genügenden Widerstand zu bieten. Auch die Bauchlage erscheint mir schlimmsten Falles ausführbar.

Zum Schluss möchte ich noch kurz die Geschichte jener Kranken schildern, mit deren Erwähnung ich diese Mittheilung einleitete.

Die Patientin, von Hause aus „nervös" belastet, war in Folge schwerer Familienschicksale in einen Arbeitskreis gedrängt, dem ihre Kräfte trotz ungewöhnlich hoher geistiger Leistungsfähigkeit nicht gewachsen waren. Zu functionellen Störungen der ernährenden Organe kamen solche in der motorischen Sphäre, neurasthenische Paresen der unteren Extremitäten, die sie — in ihrer Intensität schwankend — oft wochen-, ja monatelang ans Bett fesselten. Dazu gesellten sich in den letzten Jahren Störungen in der Menstruation, profuse Blutungen, für die nachweisbare Ursachen nicht vorlagen und auf die alle angewandten inneren und gynäkologischen Maassnahmen nur von vorübergehendem Erfolg waren. Nach einer Periode relativen Wohlbefindens im Herbst 1893 wurde sie seit Neujahr 1894 wieder bettlägerig, appetitlos, fieberte zeitweise in geringer Höhe, konnte nur auf dem Rücken liegen, weil sie bei Seitenlage Schmerzen im Leibe empfand. Dazu kam mehrmals wieder starker menstrueller Blutverlust, der sie sehr erschöpfte und hochgradig anämisch machte. Stuhl träge, Urin normal. Von Mitte Februar 1894 an klagte sie oft, im Leibe sei alles wie „todt". Dabei empfand sie zeitweise Uebelkeit. Ein mir befreundeter Gynäkologe, der sie damals mit mir genau untersuchte, fand an den Genitalien nichts Abnormes. Ende Februar begann Pat. plötzlich zu erbrechen, anfangs gallige Flüssigkeit in grösseren Pausen, aber jedes Mal in grosser Menge.

Bald nahm das Erbrochene schwarzbraune Färbung an. Da die Kräfte trotz ernährender Klystire rasch abnahmen, Magenausspülungen ohne Erfolg waren, entschloss ich mich am 1. März nach abermaliger Consultation und unter Billigung der Collegen zur Laparotomie. In Berücksichtigung der häufigen, in letzter Zeit festgestellten Fieberbewegungen, der Empfindlichkeit des Leibes (auch bei Berührung), der profusen Blutungen dachte ich an die Möglichkeit pelveoperitonitischer Processe, die auch das unstillbare Erbrechen bedingen könnten. Durch Schnitt in der Linea alba eröffnete ich die Bauchhöhle, fand aber an den Beckenorganen nichts Pathologisches. Auch den Magen in den Bereich einer Untersuchung zu ziehen, liess mir der Zustand der Kranken keine Zeit, zumal ich von früher wusste, dass sie Chloroform schlecht vertrug, und ich schloss deshalb, schwer enttäuscht, die Bauchwunde. Als sich das Erbrechen der schwärzlichen Massen am Abend wieder einstellte, erhielt sie eine Morphium-Injection. Die Nacht verlief leidlich ruhig, am Morgen begann das entsetzliche Erbrechen von Neuem, und nach abermaliger, sehnlichst erbetener Morphiumgabe starb die Pat. Mittags 1 Uhr am 2. März. Obduction nicht gestattet.

Jetzt bin ich überzeugt, dass die Kranke einer mesenterialen Abklemmung des Darmes erlag.

XX.

Ueber Hirnverletzungen durch stumpfe Gewalt und ihre Beziehungen zu den Brüchen des knöchernen Schädels.

Von

Professor Dr. O. Tilmann

in Greifswald.

(Mit 6 Figuren im Text.)

Die Verletzungen des Schädels und des Gehirns haben von jeher ein besonderes Interesse beansprucht, einerseits wegen der Dignität des vom knöchernen Schädel eingeschlossenen Organs, dann, weil die klinische Diagnose der anzunehmenden Verletzungen dieses Organs noch immer auf grosse Schwierigkeiten stösst. In früheren Arbeiten[1]) habe ich unter Anderem auch nachzuweisen versucht, dass eine genaue Kenntniss des Ablaufs des schädigenden Ereignisses von grosser Bedeutung für die Diagnose der vorhandenen Verletzungen sein könne, da ja die Gewalteinwirkung nach festen physikalischen Gesetzen ablaufen müsse. Bei den Schussverletzungen des Schädels, wo wir die einwirkende Gewalt und die Widerstände genau kennen, sind wir heute nach unseren Kenntnissen in der Lage, die Zerstörung, welche in dem einzelnen Falle zu erwarten ist, voraussagen zu können, und zwar umso bestimmter, je genauer im einzelnen Falle unsere Kenntnisse der lebendigen Kraft des Geschosses, der Lage von Ein- und Ausschuss, der Festigkeit des Schädels u. s. w. sind. Von besonderem Interesse ist aber die Thatsache, dass die Zersprengung des Schädels, die

1) Tilmann, Die Theorie der Gehirn- und Rückenmarkserschütterung. Archiv für klinische Chirurgie. Bd. 59. H. 1.

unter Umständen bei einem Schädelschuss eintreten kann, nicht Folge der Geschosswirkung auf den Knochen ist, sondern erst indirekt durch die Geschosswirkung auf das Gehirn bedingt ist, dass also das Gehirn bei der Knochenzerstörung activ betheiligt ist. Ueber die Einzelheiten dieses Vorganges verweise ich auf meine Arbeit „Ueber die Schussverletzungen des Gehirns“ [1]).

Es liegt nach Vorstehendem nahe, danach zu forschen, ob bei sonstigen auf den Schädel einwirkenden Gewalten nicht auch eine Wechselwirkung zwischen der Zerstörung des Knochens und der des Gehirns stattfindet, vor Allem ob und in wie weit das Gehirn bei den Zerstörungen des knöchernen Schädeldachs einwirkt, ob es nur eine passive oder auch eine aktive Rolle spielt.

Bei den Stich-, Hieb- und Schnittwunden des Kopfes ist diese Frage ohne Weiteres dahin zu beantworten, dass es sich hier um getrennte bezw. isolirte Verletzungen des knöchernen Schädeldachs sowie des Gehirns handelt, die nur insofern in Beziehung stehen, als eine Verletzung des letzteren nur möglich ist nach Durchbohrung des Knochens. Vom Gehirn sowohl, wie vom Knochen sind nur die getroffenen Theile verletzt.

Anders liegt die Sache schon bei den Einwirkungen einer stumpfen Gewalt auf den Schädel. Es ist hier nicht so einfach, über die mechanischen Verhältnisse Klarheit zu gewinnen, da die einwirkenden Gewalten weder nach der Grösse ihrer Angriffsfläche, noch nach ihrer Geschwindigkeit sich bestimmt beurtheilen lassen. Nur beim Fall des Körpers auf den Kopf lässt sich aus der Fallhöhe und dem Gewicht des fallenden Körpers die in Function tretende Kraft bestimmt abschätzen. Stellt man alle in der chirurgischen Casuistik bisher bekannten Traumen zusammen, so ergeben sich nach Lage und Stellung des Kopfes sowie nach der Art der Schädigung folgende Rubriken:

1. Pressung des Schädels zwischen zwei Widerständen, z. B. zwischen Wagen und Wand, zwischen den Puffern zweier Wagen, oder was daselbe ist, langsame Druckwirkung auf den aufliegenden Schädel.

2. Plötzlicher Stoss oder Schlag bei aufliegendem Schädel.

---

[1]) Archiv für klin. Chirurgie. Bd. 57.

3. Plötzlicher Stoss oder Schlag bei frei schwebendem Schädel.
4. Fall aus mehr oder weniger grosser Höhe.

Bei allen vier Rubriken muss man dann noch einen Unterschied darin machen, ob der zerbrechende Körper nach seiner Gestalt und Flächenausdehnung befähigt ist, in den Schädel einzudringen. So können eckige, kantige Körper leicht eindringen, während bei runden oder flachen dies ausgeschlossen ist.

Bisher ist in der Literatur über diese Frage wenig bekannt geworden. Man weiss, dass die Zerstörungen der Knochen des Schädels Hirncontusionen im Gefolge haben, ob aber auch umgekehrt die Zerstörung der Knochen irgendwie vom Gehirn beeinflusst wird, darüber weiss man nur wenig. von Bergmann[1]) hat in seiner neuesten Bearbeitung der Verletzungen des Schädels den heutigen Standpunkt dieser Frage so genau präcisirt, dass ich mich ohne Weiteres darauf berufen kann. Er erkennt die Elasticität des Schädels nach v. Bruns als vorhanden an und schliesst daraus, dass bei Einwirkung einer mit breiter und ebener Oberfläche angreifenden Gewalt die Formveränderung des Schädels sich nicht auf eine Stelle beschränkt, sondern den ganzen Schädel in eine andere Gestalt zu zwingen sucht. Aus dem gleichen Princip hat v. Wahl zwei Grundformen der Schädelbrüche abgeleitet: die Biegungs- und Berstungsbrüche. Aus ihnen und ihren Combinationen miteinander lassen sich alle Convexitäts- und Basisfracturen erklären. Die Biegungsbrüche umstreifen äquatorial die Angriffsstelle, die Berstungsbrüche verlaufen radiär wie Meridiane. Auch v. Knorre[2]) bestätigt diese Messerer-v. Wahl'sche Bruchtheorie und unterscheidet Brüche, die durch einseitige, und solche, die durch doppelseitige Compression bewirkt sind. Der Beginn der Berstungsbrüche ist ein verschiedener, je nachdem bei doppelseitigem oder langsam wirkendem Druck die Elasticität des Schädels in toto betheiligt ist, oder je nachdem sie bei einseitigem Druck gegen eine umschriebene Stelle gewirkt hat. Im ersteren Falle beginnt der Berstungsbruch am Aequator, im letzteren an der Druckstelle oder in nächster Nähe derselben und ist oft nur kurz. In beiden Fällen umkreisen die Biegungsbrüche den Druck-

[1]) Handbuch der prakt. Chirurgie. Bd. 1. S. 64 ff.
[2]) Dissertation. Dorpat 1890.

pol. Diese Gesetzmässigkeit ist typisch und ist es nicht nöthig, wie Herrmann will, noch eine Gruppe von Schädelbrüchen mit unausgesprochenem Fracturtypus aufzustellen. Auch van Nes[1]) kommt auf Grund von 82 am Lebenden beobachteten Fällen zu denselben Schlüssen. Neben diesen Biegungen und Berstungen als Ursache von Schädelbrüchen sind nach von Bergmann nur noch die Sprengungen bei Schussfracturen des Schädels zu erwähnen. Auch Messerer steht auf demselben Standpunkt. Er glaubt nur noch einige Verschiedenheiten der Bruchformen bei Druck und Stoss gefunden zu haben. Während bei Stoss die direkt getroffenen Partien durch hochgradige Quetschung und Zertrümmerung deutliche Zeichen des localen Angriffs zeigen, sind bei Druck die unmittelbar gedrückten Stellen meist wenig verändert. Ferner zeigen die Druckbrüche eine grössere Regelmässigkeit und Gleichartigkeit, als die Brüche durch Stoss. Das Unterscheidende kann nur die Geschwindigkeit der Gewalteinwirkung sein, die bei Stoss gross ist, bei Druck gering. Bei seinen Fallversuchen bemerkte Messerer nie etwas von einer Sprengwirkung auf den Schädel.

Die Verletzungen des Gehirns selbst werden nur von dem Gesichtspunkt aus beurtheilt, dass sie durch die geschädigten Knochen selbst bedingt sind.

Um nun die Beziehungen, in denen die Verletzungen des Gehirns und des knöchernen Schädels wechselseitig stehen, zu untersuchen, dürfte es zweckmässig erscheinen, die physikalischen Verhältnisse, wie sie bei jedem Trauma vorliegen, zu studiren und festzustellen, ob das Resultat mit den klinischen und anatomischen Erfahrungen in Einklang zu bringen ist.

Wird ein Schädel zwischen 2 Widerständen gepresst, z. B. zwischen Wagen und Wand, zwischen den Puffern von Eisenbahnwagen oder endlich wird auf den festaufliegenden Schädel ein langsam nicht stossweise wirkender Druck ausgeübt, so werden sich nach den schon bekannten, vorher erwähnten Gesetzen Biegungs- bezw. Berstungsfissuren ausbilden, das Gehirn wird die Formveränderungen des Schädels mitmachen müssen, dabei aber keine weitere Schädigung erleiden, als die vorübergehende Veränderung seiner Form. Wird der Schädel zertrümmert, dann wird auch

[1]) Deutsche Zeitschrift für Chirurgie. Bd. 44. S. 593.

Hirn zermalmt, aber nur durch die direkte Einwirkung der Knochensplitter.

Ganz anders liegen die Verhältnisse, wenn ein Stoss auf den aufliegenden Schädel einwirkt, bez. wenn die einwirkende Gewalt mit einer mehr oder weniger grossen Geschwindigkeit ausgestattet ist. Bei leichten Schlägen wird die Kraft mit der Compression der Haut, der Galea erschöpft sein, dann erst kommt die Wirkung auf den Knochen zur Geltung. Hier erscheint mir ein Moment von Bedeutung, auf das bisher noch nicht genügend Gewicht gelegt worden ist. Die Schädelknochen bestehen aus zwei Knochenlamellen, der Lamina interna und externa, zwischen denen die spongiöse Substanz lagert, welche allerdings grosse Verschiedenheiten in der Mächtigkeit ihrer Entwicklung darbietet. Es ist bekannt, dass bei Gewalten, die von aussen nach innen einwirken, bei intacter Externa die Interna Fissuren aufweisen kann und umgekehrt bei Schüssen, welche das Schädeldach von innen treffen, bei intacter Interna die Externa verletzt sein kann.

Zu dieser Frage fand ich im Washingtoner Army medical Museum mehrere interessante Beispiele.

1. No. 24 des Katalogs. Ein Infanteriegeschoss (Weichblei) traf die Mitte der Stirn eines kräftigen Soldaten. In der Externa finden sich drei Fissuren an der Treffstelle, die im Niveau liegen; an der Interna sind 3 Knochenstücke, die mit einer Kante thürangelartig noch befestigt sind, mit ihrer freien Kante nach dem Schädelinnern zu abgehoben.

2. Katalog 6305—61, Aba33. Mittelstarker kräftiger Schädel eines auf dem Schlachtfelde gefallenen Soldaten.

Einschuss am hinteren unteren Winkel des linken Os parietale 2,0 bis 4,0 cm gross, von ihm ausgehend mehrere, 3—4 cm lange zarte Fissuren. Ein Ausschuss fehlt, dagegen finden sich am vorderen unteren Winkel des rechten Os parietale zwei sich kreuzende Fissuren von 3—9 cm Länge, die aber nur die Externa durchsetzen, während die Interna intact ist.

3. Katalog No. 6278. Schädelkappe eines durch Fall auf den Kopf verunglückten Soldaten.

3 cm hinter dem rechten Tuber parietale an der Auftreffstelle in der Tabula externa mehrere Fissuren, die von einem Punkte nach Art eines Kreuzes rechtwinklig ausstrahlen. 3 von diesen Fissuren endigen blind, die 4. setzt sich bis in die Basis fort. An der Interna ist an der Treffstelle nichts zu sehen, etwa 3 cm von dem Kreuzungspunkt der Fissuren entfernt beginnt die 4. Fissur auch auf der Interna sichtbar zu werden.

4. Katalog No. 1164, I, Aba I. Schädel eines durch Schlag verunglückten Soldaten.

Im vorderen unteren Winkel des linken Os parietale ist ein 5 cm langes, 3 cm breites Knochenstück eingedrückt. In der Lamina externa ist dasselbe vollkommen aus der Continuität gelöst, und zeigt in seiner Mitte eine leichte Einbiegung. An der Interna dagegen sind 2 thürflügelartige Knochenstücke eingedrückt, die mit ihrem freien Rande in das Innere des Schädels vorragen, an den Seiten dagegen noch fest mit der Nachbarschaft zusammenhängen.

5. Katalog 2619, I, Abc 27. Zufälliger Befund bei einer Obduction.

Runde Depressionsfractur in der Externa am Os parietale, 2,0 cm im Durchmesser und 0,5 cm tief. An der Interna sind 3 Splitter ausgesprengt, die indess schon wieder knöchern verheilt sind in wenig dislocirter Stellung.

6. Katalog No. 1223. Schädel eines an einer Depressionsfractur des Stirnbeins durch Schuss gestorbenen Soldaten.

In der Mitte der Stirn ein 2,0 cm langer, 1,0 cm breiter Depressionsbruch. Die Lamina externa ist ganz eingedrückt und in 5 Splitter zerbrochen. An der Interna sind 3 Splitter thürflügelartig abgehoben, die mit dem freien Rande in das Schädelinnere vorragen, im Uebrigen aber noch mit den Nachbartheilen in Verbindung geblieben sind.

7. Katalog No. 6750,1, BBc 9. Mittelkräftiger Schädel.

An der rechten Sutura frontalis in der Lamina externa ein halbkreisförmiger, 2 mm tiefer Eindruck. Auf der Interna ist nichts zu sehen.

8. Katalog No. 2876,I, BBb 2.

Die Schädelkappe hat eine Verletzung der linken Scheitelgegend erlitten. In der Tabula externa findet sich nur eine halbkreisförmige Fissur, in der Interna entsprechend mehrere sternförmige Fissuren, von denen sich eine bis zur Lambdanaht fortsetzt.

9. Im gerichtlich-medicinischen Institut der Universität Greifswald befindet sich ein Schädel, der am linken Os parietale eine feine Fissur der Lamina interna im Canal der Arteria meningea media aufweist, während die Lamina externa völlig intact war.

Der Mann hatte einen Schlag mit einer Forke erhalten und war an einem Hämatom der Arteria meningea media zu Grunde gegangen.

10. In meiner eigenen Schädelsammlung befindet sich ein Schädel, der, der Leiche entnommen zu Versuchszwecken, aus einer Höhe von 10 m auf Steinpflaster gefallen war. Derselbe zeigte ausser anderen Verletzungen eine Splitterung der Lamina externa in 4 Splitter bei völliger Intactheit der Lamina interna. Die Knochenbälkchen der spongiösen Zwischensubstanz sind zum Theil fracturirt und zusammengedrückt.

Alle vorstehend aufgeführten Fälle von Schädelverletzungen haben das gemeinsame, dass bei ihnen der Grad und die Art der Schädigung der beiden Knochenlamellen des Schädels an der Stelle der Einwirkung eine verschiedene ist. Man kann unter ihnen drei Gruppen unterscheiden.

Zu der ersten gehören Fall No. 2 und Fall No. 9. Bei ersterem hatte das erlahmende Geschoss die innere Fläche der dem Einschuss gegenüber liegenden Schädelwand getroffen und eine Fissur in der äusseren Knochenlamelle bewirkt, bei letzterem hatte ein Schlag mit einer Forke die getroffenen äusseren Lamellen intact gelassen, dagegen auf der innern eine Fissur bewirkt. Diese Beobachtungen entsprechen denen von v. Bergmann und Teevan und sind von letzterem dadurch erklärt, dass er eine Einbiegung des Knochens annimmt, bei der der Beginn der Continuitätstrennung stets an der Seite der Dehnung liegt; bei einer von innen einwirkenden Gewalt würde also auf der Externa, bei einer von aussen wirkenden auf der Interna der erste Sprung zu erwarten sein.

Eine zweite Gruppe bilden die Fälle 1, 4, 5, 6, 8, bei denen die Zerstörung der beiden Knochenlamellen eine völlig ungleichartige ist. Einer einfachen Fissur auf der getroffenen Externa entspricht auf der Interna ein Netz von Sprüngen (8) oder mehrere lose Splitter (1), oder einem runden Defect der äussern Lamelle folgt eine Splitterung der Interna. Von besonderem Interesse sind die Fälle (4 und 6), bei denen die Externa an der Treffstelle gesplittert und imprimirt ist, während auf der Interna 3 thürangelartig befestigte Splitter mit ihrem freien Rande in die Schädelhöhle hineinragen, die mit der umgebenden Knochenpartie noch in fester Verbindung stehen. Die Rissstelle der Lamina interna entsprach hier stets der Mitte des deprimirten Knochenstücks der Externa. In allen Fällen dieser Gruppen handelt es sich um starke Gewalten, die auf eine umschriebene Schädelstelle einwirken.

Die dritte Gruppe wird durch die Beobachtungen gebildet (3, 7 und 10), welche eine Verletzung der getroffenen äusseren Knochenlamelle bei völliger Unversehrtheit der innern aufweisen. Ein Schlag mit einem anscheinend runden Instrument (5) macht einen 2 mm tiefen halbrunden Eindruck auf der Externa bei intacter Interna, ein Fall aus grosser Höhe auf den Kopf macht eine Fissur (3) oder sogar eine Splitterung (10) der Externa ebenfalls bei unversehrter Interna. Hier war die Kraft des Stosses mit der Zerstörung der Externa erschöpft, trotzdem die Gewalt doch den ganzen Knochen in Mitleidenschaft gezogen haben musste.

Das Wesentliche ist, dass man in diesen Fällen die Schädelknochen nicht als eine homogene Masse betrachten kann, sondern sich dieselben

gewissermaassen als aus 2 festen, knöchernen Platten mit schwächerer spongiöser Zwischensubstanz vorstellen muss. v. Bergmann führt auch Continuitätstrennungen der äusseren Tafel allein an, die durch Schuss oder Schlag bedingt sein können und meint, dass Trennungen des Zusammenhangs der äusseren Tafel allein nur an Schädelstellen vorkommen, wo die Diploe stärker ausgebildet ist. Wenn letzteres aber der Fall ist, dann muss es auch möglich sein, dass ein Trauma des Schädels sich erschöpft, wenn der Zusammenhang der Externa getrennt ist, ohne dass die Interna leidet. Uebertragen wir diese Erfahrung auf die Elasticitätsverhältnisse des Schädels, dann muss von den durch v. Bruns, Felizet, Messerer, Herrmann und v. Bergmann gefundenen Zahlen für die Elasticität des Schädels ein kleiner Procentsatz abgezogen werden, der durch Flachlegung der äusseren Tafel allein gegen die innere zu Stande kommt. Auch die Felizet'schen Figuren bedürfen einer Einschränkung. Wir können demnach in der Einrichtung der doppelten Knochentafel am Schädel einen neuen Schutz für das Gehirn sehen, da in vielen Fällen durch Flachlegung der Externa die Kraft des Stosses erschöpft sein kann, ohne auf die Interna und das Hirn zu wirken.

Ist die Kraft des auf den unterstützten Schädel wirkenden Stosses aber so stark, dass er auch die innere Tafel der Schädelknochen trifft und nach dem Schädelinnern eindrückt, dann wird auch die Dura mater und damit das Gehirn getroffen, und würden nun die Gesetze der Fortpflanzung des Stosses in der Hirnsubstanz in Betracht kommen. Dabei ist es zunächst gleichgültig, ob das Gehirn im knöchernen Schädel eingeschlossen ist oder nicht. Um ein klares Bild zu ermöglichen, machte ich, bevor ich mit Schädeln selbst experimentirte, einige Vorversuche.

Zunächst goss ich einen kugelförmigen Gelatinekloss, der an einer Stelle, um fester aufzuliegen, abgeplattet war. Führte man nun mit dem Finger einen Schlag oder Stoss gegen diese Kugel, so fühlte die auf die Gegenseite aufgelegte Hand deutlich gerade an der Stelle, die dem Gegenpol der Aufschlagstelle entsprach, einen Anschlag, der um so stärker gefühlt wurde, je stärker der erste Anschlag war. Verstärkte man den ersten Stoss, indem man mit einem Hammer dagegen schlug, so bemerkte man, dass der Gelatinekloss seine Form veränderte, indem die Kugel zu einer

Eiform wurde, wo die Anschlagstelle dem stumpfen, die Ausschlagstelle dem spitzeren Ende des Eies entspricht. Diese Formveränderung ist um so grösser, je weicher die Gelatine ist. Es gelang, einen Papierschirm hinter dem Kloss aufzustellen, der bei 4 cm Entfernung noch getroffen wurde, wenn ein Hammerschlag gegen die gegenüberliegende Seite ausgeführt wurde.

Das Wesentliche, was dieser Versuch ergiebt, ist, dass der Stoss sich in der Stossrichtung nach bekannten physikalischen Gesetzen am meisten fortpflanzt. Dadurch wird bei elastischen Massen etwa von der Consistenz der Gelatine eine Veränderung in der Form bedingt, die im Wesentlichen darin besteht, dass der der Stossrichtung entsprechende Durchmesser verlängert, alle anderen aber verkürzt werden.

Wenn sich der in freier Luft befindliche Kloss so verhält, so ist es wahrscheinlich, dass, auch wenn derselbe in ein Gefäss eingeschlossen ist, ähnliche Verhältnisse obwalten.

Man füllt eine kolbenförmige Glasflasche völlig mit Gelatine, und schliesst den Hals fest und dicht mit einem Pfropfen, nachdem vorher soviel Wasser aufgefüllt ist, dass die Flasche keine Luft enthält. Beim Schlag mit dem Finger fühlt die auf die Gegenseite der Flasche aufgelegte Hand einen deutlichen Anschlag, der um so stärker ist, je stärker die erste Gewalt war. Dieser Anschlag liegt genau gegenüber der Stelle des ersten Schlages. Schlägt man neben der aufgelegten Hand, so fühlt man eine Erschütterung der Flasche, aber keinen Anschlag. Dieser Befund wird noch deutlicher, wenn man die Flasche nicht auf den Tisch stellt, sondern an einem Bindfaden schwebend in der Luft hält. Die Stelle, an der man den Gegenschlag fühlt, ist deutlich und eng begrenzt, etwa auf die Ausdehnung des Daumengliedes.

Verstärkt man nun die einwirkende Gewalt, so ist es nur möglich, brauchbare Resultate zu erzielen, wenn man die Flasche an der Auftreffstelle polstert.

Um die Grösse der einwirkenden Gewalt in der Hand zu haben, ist es am besten, Pendelapparate zu benutzen. Ich nahm ein glattes, festes Stück Eichenholz, das in Pendelschwingungen schliesslich gegen die Flasche schlug. Wählte man einen starken Ausschlag, so blieb der Flaschenhals mit einem bandartigen, den

dem Aequator nächstliegenden Parallelkreisen entsprechenden Theil der Flasche in der Hand, ferner fiel auf der Schlagseite, sowie an der gegenüberliegenden ein handtellergrosses Stück heraus und zwar war das direct getroffene Stück in zahllose Splitter zertrümmert, während das gegenüberliegende Stück fast unversehrt kreisförmig ausgeschlagen war. Verminderte man den Pendelaus-

Fig. 1.

Glaskolben mit Gelatine gefüllt.

schlag, so gelang es schliesslich, eine Schädigung zu erzielen, die wohl die geringste Zerstörung darstellt, die möglich ist. Dadurch dass die Flasche mit Gelatine gefüllt war, blieben alle Glassplitter an der Gelatine kleben und in ihrer Lage und geben ein übersichtliches Bild der Zerstörung (s. Figur 1).

Der Holzkolben hat die Flasche nur an einem Punkt berührt (a). Von diesem Punkt aus gehen radiär 12 Bruchlinien aus, welche in einer Entfernung von 1 cm durch eine circuläre, kreisförmig um den Treffpunkt verlaufende Bruchlinie geschnitten werden.

Dadurch werden 12 dreieckige Glasstückchen gebildet, die alle mit ihrer Spitze im Treffpunkt, mit der Basis an der circulären Bruchlinie liegen. Diese 2 cm im Durchmesser betragende Fläche stellt den durch den Schlag flach gelegten, vorher gewölbten Theil der Flasche dar. Die sämmtlichen radiären Bruchlinien setzten sich nun in gerader Linie noch weiter fort und werden in 3, 4, 6, 8 und 9,5 cm Entfernung vom Treffpunkt, durch weitere circuläre, meist nur in einzelnen Kreissegmenten ausgesprochene Bruchlinien geschnitten. So entsteht ein ganzes Netz von Bruchlinien, die dann 4eckige Bruchstücke einschliessen. In weiterer Entfernung treffen sich die radiären Bruchlinien in ihrer Fortsetzung und zertrümmern so die Glasflasche vollständig.

Der Mechanismus der Zerstörung der Flasche ist erst klar, wenn man sich vergewissert, ob nicht eine leere Flasche in derselben Weise bei gleicher Schädigung zerstört wird. Um auch die Splitter zu fixiren, wurde deshalb ein Glaskolben derselben Stärke nur soweit mit Gelatine gefüllt, dass die Splitter zwar fixirt blieben, die übrigen $^2/_3$ der Flasche aber leer blieben. Bei starkem Ausschlag des Pendels wurde die Treffseite zerstört, die gegenüberliegende Fläche aber blieb intact. Bei demselben schwachen Ausschlag wie bei der gefüllten Flasche zeigte sich nun folgendes Bild (Fig. 2). Die Flasche wurde zunächst nicht zertrümmert, der Treffpunkt und seine nächste Umgebung zeigte genau dasselbe Bild wie vorher. Vom Treffpunkt aus radiär gehen 13 Bruchlinien, die auch in 1 cm Entfernung von einer circulären Bruchlinie geschnitten werden; auch hier werden auf diese Weise 13 dreieckige Glassplitter eingeschlossen, welche den flach gelegten Theil der Flasche darstellen. Diese radiären Bruchlinien setzten sich nun zum Theil in die Umgebung noch weiter fort und zwar 4—20 cm weit. Sie endigten fast alle blind, nur bei wenigen war einige Centimeter entfernt von der ersten circulären Fissur noch eine zweite in 1—2 cm Entfernung sichtbar. Die Flasche als solche blieb erhalten und war nicht zerstört (s. Fig. 2).

Vergleicht man die Resultate der Zerstörung der 2 gleich festen Glaskolben durch eine völlig gleiche Gewalt, so fällt der grosse Unterschied der Zerstörung der gefüllten und der halb gefüllten Flasche sofort auf. Die volle wurde völlig zerstört, die halbvolle nicht. Da ein anderer Grund fehlt, muss man annehmen,

dass der Inhalt als Ursache anzusehen ist, dass also der Umstand, dass die erste Flasche völlig zerstört wurde, ihrer Füllung zuzuschreiben ist.

Der Stoss wurde von der Treffstelle im Kloss fortgepflanzt und führte, wie wir aus den Versuchen am freien Kloss wissen,

Fig. 2.

Glaskolben zur Hälfte mit Gelatine gefüllt.

zu einer Verlängerung des Durchmessers in der Stossrichtung. Die der Treffstelle gegenüberliegenden Theile wurden also gegen die Glaswand geschleudert und zertrümmerten dieselbe.

Weiterhin wurde bei der gefüllten Flasche noch der hydraulische Druck wirksam. Da die Flasche völlig mit Gelatine gefüllt und an ihrem Hals noch mit einem Korken verschlossen war, da

ferner eine Flachlegung der Oberfläche nur bei gleichzeitiger Raumbeengung möglich ist, so wurde beim Stoss neben der schon beschriebenen Stosswirkung auch an jeder Stelle der inneren Flaschenoberfläche derselbe Druck wirksam, der beim Anschlag wirksam war. Natürlich trat diese Wirkung an den schwächsten Stellen, also an den Glassprüngen auf, die verlängert, zu Bruchlinien erweitert wurden. Bei der zweiten leeren Flasche blieb es bei der Flachlegung der getroffenen Glasfläche und nur einzelne Sprünge waren noch zu sehen. Die Flasche als solche blieb ganz.

Hiernach ist also die Annahme berechtigt, dass die Wirkung einer Gewalt auf einen gefüllten Hohlkörper eine andere ist, als die auf denselben Körper, wenn derselbe leer ist.

Um nun festzustellen, wie man sich den Vorgang am Gehirn zu denken hat, wurden weitere Versuche angestellt, die den Verhältnissen des Schädels näher kommen.

Eine eiserne Kassette wurde prall mit Gelatine gefüllt, dann wurde dieselbe aus 10 m Höhe auf weichen Boden, dann auf eine Steinplatte geschleudert. In beiden Fällen blieb die Gelatine vollkommen intact. Verkleinerte man die Gelatinekugel derart, dass sie die Kassette nicht ganz ausfüllte, und füllte man den Zwischenraum zwischen Gelatine und Kassettenwand mit Wasser, so erfolgte beim Fall aus 10 m Höhe auf weichen Boden ebenfalls nichts, beim Fall auf harten Steinboden fand sich an der Stelle des Aufschlags, sowie genau gegenüber der Auftreffstelle eine oberflächliche Zertrümmerung der Gelatine. Legt man sich die hier vorliegenden physikalischen Verhältnisse klar, so ist zunächst nicht zu verwundern, dass beim Fall der Kassette auf Sand oder weichen Boden die Gelatine unverletzt bleibt. Ein grosser Theil der lebendigen Kraft der fallenden Kassette wird zur Compression des weichen Bodens verbraucht, der auch eine Delle zeigte; dazu ist auch Zeit nöthig und wurde so der plötzliche Stoss zu einer über einen längeren Zeitraum verlaufenden Hemmung des fallenden Körpers. Beim Fall auf Steinboden trat diese Hemmung plötzlich auf, so dass wir es mit einem Stoss zu thun haben.

Nunmehr war die Aufgabe, die Verhältnisse am Schädel selbst zu studiren. Zunächst galt es, festzustellen, ob und wie eine auf den Schädel wirkende Gewalt, die ihn nicht zerbricht, auch das Ge-

hirn in Mitleidenschaft zieht. Oberhalb des Ohrs wurde mit dem Trepan eine runde Oeffnung in dem Schädel angebracht und in demselben Bereich auch die Dura entfernt. Legte man dann den Schädel auf eine feste Unterlage, klemmte ihn durch Schrauben absolut fest und liess einen Hammer aus 50 cm, aus 1 m oder $1^1/_2$ m Höhe neben die Oeffnung oder auf die entgegengesetzte Schädelseite fallen, so erfolgte nichts. Hielt man dann den Schädel frei schwebend und liess einen ebenfalls an einem Faden pendelartig befestigten Hammer derart gegen den Schädel fallen, dass er neben dem Loch aufschlug, so spritzte stets Hirnmasse aus der Schädelöffnung heraus und zwar um so mehr, je grösser der Pendelausschlag war. Liess man den Hammer gegen die dem Loch gegenüberliegende Seite des Schädels anschlagen, so erfolgte bei einem Ausschlag des Pendels bis zu 50 cm nichts, bei 90 cm zeigten sich Hirnbröckel in der Schädelöffnung, von da an spritzten um so mehr Hirntheile nach aussen, je stärker der Anschlag des Hammers war. Dabei fiel jedoch auf, dass beim Anschlag auf die trepanirte Seite des Schädels fast gleichzeitig mit dem Anschlag auch das Herausspritzen der Hirnmasse stattfand, während umgekehrt von der nicht trepanirten Seite aus immer erst ein gewisser Zeitraum nach dem Anschlag des Hammers verstrich, ehe sich Hirnmasse in der Oeffnung zeigte. Bemerkt sei noch, dass bei allen diesen Versuchen in keinem Falle die Knochen des Schädels irgend eine Läsion zeigten.

Bei den vorgenannten Versuchen sind die physikalischen Verhältnisse einfache. Beim Anschlag des Hammers gegen den aufliegenden Schädel wurde die ganze einwirkende Gewalt verbraucht, den Schädel zusammenzudrücken. Der Knochen leistet infolge seiner Festigkeit Widerstand und wurde das Gehirn nicht weiter in Mitleidenschaft gezogen. Beim freischwebenden Schädel dagegen hatte der pendelnde Hammer beim Anschlag das Bestreben, seine Geschwindigkeit ersterem mitzutheilen. Nach dem Gesetz der Trägheit vergeht eine gewisse Zeit, ehe allen Theilen des Schädels diese Geschwindigkeit mitgetheilt ist. Das Gehirn folgt deshalb der Bewegung des Schädels nicht sofort, sondern hat das Bestreben, in seiner Ruhelage zu verharren. Es schlägt infolge dessen gegen die vom Schlag getroffene Seite des Schädels an mit um so grösserer Gewalt, je stärker die lebendige Kraft des anschlagenden

Hammers war. Da wo das Gehirn die feste Schädelwand vorfindet, wird es wieder zurückgeschlagen und gegen die gegenüberliegende Seite des Schädels geschleudert. Findet es eine Oeffnung, so werden Theile des Gehirns nach aussen treten mit um so grösserer Gewalt, je stärker die angreifende war. Hiernach muss also, wie es bei unseren Versuchen thatsächlich der Fall war, das Gehirn immer in die Schädelöffnung treten beim Schlag auf die Trepanationsseite, weniger häufig und nur bei stärkeren Gewalten beim Schlag auf die unverletzte Schädelseite.

Modificirte man nun den Versuch derart, dass der Schädel selbst aus einer Höhe von 1 m fallend aufschlug, so traten grosse Massen Gehirn aus der Trepanationsöffnung, wenn der Aufschlag auf die Lochseite erfolgte. Im umgekehrten Fall war das Herausspritzen der Gehirnmasse erst beim Fall aus 2 m Höhe deutlich.

Hier sind die physikalischen Verhältnisse so aufzufassen, dass durch den Fall dem gesammten Schädel, auch seinem Inhalt, eine gewisse Geschwindigkeit mitgetheilt wurde, welche beim Aufschlag auf den Boden plötzlich gehemmt wurde. Die Hemmung wirkte auf den Knochen sofort, es muss aber eine gewisse Zeit vergehen, bis auch auf das Gehirn diese Hemmung wirksam ist. Dasselbe wird also mit derselben Geschwindigkeit, mit der es gefallen ist, gegen die aufschlagende Wand des Schädels geschleudert; befindet sich hier eine Oeffnung, so wird es nach aussen treten, andernfalls wird es nach der gegenüberliegenden Schädelseite geschleudert werden.

Die Schlüsse, die wir aus vorstehend geschilderten Versuchen ziehen, sind die, dass bei fest aufliegendem Schädel eine Schädigung des Hirns nur nach Zerstörung des Knochens durch diesen stattfinden kann, dass bei Gewalteinwirkungen auf den freischwebenden Schädel und bei Fallverletzungen die Gesetze des Beharrungsvermögens in Betracht kommen.

Wie erklären sich nun die Verletzungen des Gehirns bei unverletztem Schädelknochen?

Dass derartige Verletzungen vorkommen, muss als hinlänglich festgestellt angesehen werden. Phelps[1]) (l. c.) führt 61 Fälle von

[1]) Phelps (New-York med. journ. 1895.) The differential diagnosis of traumatic intracranial lesions.

intrakraniellen Verletzungen ohne Fraktur an, v. Bergmann 5, Wiesmann 23, Gubler, Zeller[1]), Zaayer[2]) je einen. Bekannt sind die Hirnrupturen bei hydrocephalischen Kindern.

Diese Verletzungen hat man nun bisher stets dadurch zu erklären versucht, dass man annahm, die einwirkende Gewalt habe den elastischen Schädel an einer Stelle zusammengedrückt, dann sei der elastische Schädel wieder zusammengeschnellt, und habe dieser Stoss genügt, um die Hirnverletzung zu setzen. Waters[3]) und Zaayer[4]) führen nun Fälle an, bei denen nach einem Schlag auf die Wange eine Hirnruptur eingetreten ist. Hier kann doch die Elasticität des Schädels gar nicht in Betracht kommen, da der Schlag doch die Wange und nicht den Schädel getroffen hat, also eine Gestaltsveränderung des knöchernen Schädels ausgeschlossen scheint.

Vergegenwärtigen wir uns die physikalischen Verhältnisse, so wurde durch den heftigen Schlag gegen die Wange dem ganzen Kopf plötzlich eine gewisse Geschwindigkeit mitgetheilt. Derselbe wird in der Richtung des Schlages fortgeschleudert. Das Gehirn, das lose in der Schädelhöhle sitzt, schwerer ist als die umgebende Cerebrospinalflüssigkeit und Bewegungen im Schädel ausführen kann, folgt dieser Bewegung nicht sofort und wird mit derselben Kraft und derselben Plötzlichkeit, mit der der Schlag geführt wird, gegen die Wand geschleudert, welche der Schlagseite entspricht, dann nimmt es die Bewegung des fortgeschleuderten Kopfes an. Dieser ist aber durch die Muskelthätigkeit der Halsmuskeln schon wieder zum Stillstand gekommen, sodass das Gehirn nun auch gegen die gegenüberliegende Wand ebenso heftig angeschleudert wird. Dass es dabei reissen kann, ist sehr wohl denkbar, ebenso wie plötzlich gegen die Wand geschleudertes Gehirn reisst. Es handelt sich hier also um eine Bewegung der Hirnmasse in toto, nicht um einen von einer bestimmten Stelle ausgehenden Stoss. Ebenso liegen die Verhältnisse, wenn der fallende Kopf beim Aufschlag z. B. auf weichen Boden plötzlich gehemmt wird. Auch hier tritt eine Depression des Knochens, eine Inanspruchnahme der Gesammtelasticität des Schädels nicht nothwendig ein.

---

[1]) Zeller, Deutsche Zeitschrift f. Chirurgie. Bd. 37. S. 540.
[2]) Zaayer, Nederl. tydschr. v. Geneesk. 1893. No. 6.
[3]) v. Bergmann, Kopfverl. S. 412.
[4]) l. c.

Beim Schlag gegen eine bestimmte Schädelstelle, der dem Schädel selbst Geschwindigkeit mittheilt, ihn aber nicht eindrückt, sind die physikalischen Verhältnisse keine anderen. Auch hier bleibt das Hirn zunächst zurück und legt sich gegen die getroffene Wand an, am gegenüberliegenden Pol ist es aber umgekehrt, hier besteht also gewissermaassen eine Einziehung. Dann kommt der plötzliche Stoss zur Geltung. Dieser erzeugt gerade das Entgegengesetzte; am zweiten Pol kommt zu der Einziehung die starke Erhebung, der Ausschlag. Dadurch ist hier die Amplitude der Schwingungen bedeutend grösser, und nun versteht man auch, dass hier eine Contrecoupzerstörung stattfinden kann, sogar ohne primäre Zerstörung der Treffstelle.

Wenn hiernach anzunehmen ist, dass zum Zustandekommen einer Hirnläsion bei unverletztem Schädel eine Impression des Knochens gar nicht nöthig ist, so soll natürlich zugegeben werden, dass die Impression einer Knochenstelle und die Inanspruchnahme der Elasticität der Schädelkapsel ähnliche Verhältnisse schafft. Dann summirt sich die stossende Wirkung des andrängenden Knochens noch zu den erwähnten Verhältnissen und muss die Wirkung am Pol sowohl wie am Gegenpol eine stärkere, aber mehr localisirte sein. Die Stosswelle pflanzt sich hier von der getroffenen Stelle fort; sie ist um so höher, je stärker der Stoss. Sie wird gegen den Aequator flacher, dann wieder kürzer und treffen sich alle Wellen im entgegengesetzten Pol. Die Wandtheilchen haben die grösste Beweglichkeit, während die innern stets an ihre Nachbarn stossen. Wenn nun der Stoss wirksam ist, dann kann am Pol und Gegenpol eine Gewebszerstörung stattfinden, nie aber kann der Contrecoup stärker sein als der Coup, mit andern Worten, die Verletzung an der gegenüberliegenden Seite kann nie grösser sein als an der Treffstelle. Combinirt sich aber mit der Gestaltsveränderung des Schädels noch eine Fortbewegung desselben, z. B. bei einem Hufschlag, dann könnte nach den angeführten Grundsätzen auch einmal die Contrecoupzerstörung stärker sein als die primäre Verletzung.

Nun hat Duret die Zerstörungen der Hirnsubstanz bei unverletztem Schädel nur durch Fortpflanzung der Stosswelle in der Cerebrospinalflüssigkeit erklären wollen, und verweist auf die Bedeutung der Hirnsichel, die eine Verschiebung des Hirns von einer

Seite zur andern hindern soll und es daher nicht erlaubt, die der Angriffsstelle gegenüberliegenden Quetschungsheerde einfach von dem Anprall der in ihrer Gesammtheit verschobenen Masse abzuleiten. Nun ist ja die Hirnsichel eine derbe Membran, sie ist aber keineswegs so fest, dass sie nicht Bewegungen des Hirns gestattet. Dann erscheint es mir unwahrscheinlich, dass die Cerebrospinalflüssigkeit allein diese Zerstörungen macht, da dieselben nicht nur in den oberflächlichen Partien des Hirns sitzen, sondern auch im Hirngewebe selbst in die Tiefe gehen. Ausserdem dürfte noch einzuwenden sein, dass die Cerebrospinalflüssigkeit doch zum Theil in dem zwar zarten, aber doch vorhandenen dünnen Maschenwerk der Arachnoidea sitzt, wo es so frei doch nur dann circuliren kann, wenn dieses Maschengewebe zerreist. Endlich kommen ausgedehnte Quetschungsheerde am Gehirn auch zu Stande bei vollkommenem Fehlen der Cerebrospinalflüssigkeit, wie Versuche mit den Leichen entnommenen Schädeln beweisen. Ein frischer Schädel wurde aus 4 m Höhe auf Steinpflaster geschleudert. Der Knochen blieb ganz. Am Gehirn war am Hinterhauptshirn eine oberflächliche, am Stirnhirn eine tiefere Zerstörung der Hirnoberfläche nachweisbar.

Hiernach glaube ich annehmen zu dürfen, dass die bei unverletztem Schädel vorkommenden Quetschungen auch ohne eine Gestaltsveränderung der elastischen Schädelkapsel vorkommen und dass dieselben durch den Anprall der Hirnsubstanz gegen den knöchernen Schädel zu Stande kommen. Die Cerebrospinalflüssigkeit ist nicht nur nicht die Ursache der Hirnzerstörung, sondern im Gegentheil dient sie noch als besonderer Schutzmantel für das Gehirn, da sie in Folge ihres geringeren spec. Gewichtes alle Bewegungen des Kopfes schneller annimmt und deshalb stets als Polster den Stoss der Gehirnsubstanz gegen den Knochen mildert.

Die nächste Frage ist die nach dem Verhalten des Gehirns bei Schädelfracturen.

Aus einer grossen Reihe von Experimenten an Schädeln, die mich in den letzten Jahren beschäftigt haben, will ich nur die-

jenigen herausgreifen, welche für die Frage von Bedeutung sind, ob bei der Art und dem Grad der Zerstörung des knöchernen Schädels das Gehirn eine active oder nur eine passive Rolle spiele.

Die erste Versuchsanordnung war die, dass ein aus einer bestimmten Höhe fallendes bekanntes Gewicht einen Schädel traf. Durch Versuche wurde festgestellt, dass ein Gewicht von 15 kg aus 1,5 m Höhe fallend jeden macerirten Schädel zertrümmert. Ich will nur kurz erwähnen, dass beim Auffallen des Gewichts auf die Schläfe jedes Mal beide Schläfenbeine und die untere Hälfte der Seitenwandbeine ausgesprengt wurde.

1. Vollschädel, frisch der Leiche entnommen, wird in einem Zimmer mit Holzfussboden aus 1,5 m Höhe von einem Gewicht von 15 kg getroffen. Der Schädel bleibt vollkommen intact, dagegen zittert der Fussboden des Zimmers stark. Bei der Obduction wird Knochen und Hirn vollkommen intact vorgefunden.

Da in Folge der Elasticität des Fussbodens der Versuch nicht rein war, wurde derselbe Versuch im Freien wiederholt, indem eine Steinplatte als Unterlage gewählt wurde.

2. Ein auf der rechten Seite liegender, frisch der Leiche entnommener Vollschädel wird von einem aus 1,5 m Höhe fallenden Gewicht von 15 kg getroffen. Das Gewicht stellt eine Eisenbahnschiene dar, die mit der unteren Fläche aufschlägt. Das Hinterhauptsloch ist fest verschlossen mit einem Korken.

Nach dem Aufschlag ist der Korken im Hinterhauptsloch entfernt, der Basilartheil des Hinterhauptbeins ist ausgesprengt. Aus dem Foramen occipitale magnum hat sich Hirn entleert, ebenso aus den Bruchlinien zu beiden Seiten des Basilartheiles des Hinterhauptbeins. Beim Betasten des Schädels fühlt man unter der unverletzten Haut die sich reibenden knarrenden Bruchstücke. Nach Abtragen der Schädelhaut sieht man, dass die ganze linke Schädelseite von der linken Augenhöhle an bis zur Protuberantia occipitalis externa in 19 Knochensplitter zertrümmert ist, und dass ein bestimmter Typus in der Anordnung der Bruchlinien nicht zu erkennen ist. Von diesem Defect aus gehen Knochensprünge zur Schädelbasis, sodass auch das linke Felsenbein völlig ausgesprengt ist. Eine weitere Bruchlinie verläuft zum rechten Tuber parietale, von hier zum rechten Tuber frontale nach vorne und kehrt zur linken Schläfe zurück. Vom Hinterhauptbein verläuft ein Sprung zum rechten Felsenbein und zur Schädelbasis. Der ganze Schädel ist aus seinem Zusammenhang gelöst.

Die Dura ist an der Basis den beiden Längsbrüchen entsprechend zerrissen.

Das linke Hirn ist grösstentheils zerquetscht, ebenso die Basaltheile der linken Hemisphäre. An der rechten Hemisphäre nichts Besonderes.

3. Bei derselben Versuchsanordnung wurde ein frisch der Leiche entnommener Schädel nach Enthirnung auf die Stirn getroffen.

Ein 4 cm langes, 5 cm breites Stück des Stirnbeins wurde ausgesprengt, von dem Defect aus gehen Fissuren durch die Orbitaldächer, die mittlere Schädelgrube bis zur Spitze der Felsenbeine und durch die Foramina jugul. bis ins Hinterhauptbein.

Nach oben gehen zwei Sprünge, die nach 10 cm in den Ossa parietalia blind endigen. Nach beiden Seiten je ein bis zur Linea semicircularis verlaufender, hier blind endigender Sprung. Das ganze Schädelgewölbe ist fest und erhalten, da die zuletzt genannten 4 Fissuren blind endigen.

Vergleicht man diese beiden Verletzungen, welche durch dieselbe Gewalt hervorgerufen sind, so fällt auf, dass bei dem enthirnt getroffenen Schädel lediglich eine locale Zerstörung der getroffenen und der ihr benachbarten Theile stattgefunden hat, dass das Schädelgewölbe als solches noch erhalten ist, während der mit Hirn getroffene Schädel eine erheblich stärkere Zerstörung zeigt. Der ganze Schädel ist zertrümmert, blind endigende Fissuren sind nicht vorhanden, alle Bruchlinien durchsetzen den ganzen Knochen. Vom Schädeldach ist eine 15 cm im Durchmesser grosse Platte abgehoben, aus der Basis ist der Basilartheil des Hinterhauptbeins herausgesprengt. Die getroffene Knochenpartie ist in zahlreiche Splitter zerschmettert. An und für sich ist diese Feststellung auch nicht auffallend. Durch das Eindrücken der getroffenen Knochenpartie wurde der Schädelraum beengt und das Hirn mit der Gewalt des drückenden Gewichts gegen die Wandung gedrückt. Das ist derselbe Vorgang wie bei der hydraulischen Presse. Das Hirn ist wie Wasser nicht compressibel. Da nun Flüssigkeitstheilchen einem auf sie ausgeübten Druck vermöge ihrer leichten Verschiebbarkeit nach allen Seiten auszuweichen streben, so pflanzt sich der auf einen Theil der Flüssigkeitsoberfläche ausgeübte Druck im Innern der Flüssigkeit nach allen Richtungen mit gleicher Stärke fort. Wenn also auf die Wand eines mit Flüssigkeit gefüllten Gefässes an einer Stelle ein Druck ausgeübt wird, der den Raum einzuengen bestrebt ist, so ist jeder Theil der Oberfläche des geschlossenen Gefässes demselben Druck ausgesetzt. In unserm Falle also stand die ganze Schädelinnenwand unter demselben Druck, die zahlreichen Sprünge stellen also das Produkt dieses stattgehabten Druckes dar. Zum Zustandekommen dieses hydraulischen Druckes ist natürlich nöthig,

dass die Dura intakt bleibt, so dass durch Entleerung von Hirnmasse und Cerebrospinalflüssigkeit kein Ausgleich möglich ist, sodann, dass der getroffene Knochen eingedrückt wird. Findet nur eine Gestaltsveränderuug des elastischen Schädels statt, dann wird der getroffene Durchmesser verkleinert, der entgegengesetzte vergrössert, der Raum wird aber nicht beengt, also kann auch ein hydraulischer Druck nicht zu Stande kommen. Ebenso bestimmt, wie man den hydraulischen Druck bei Schussverletzungen des Schädels in Abrede stellen muss, weil hier durch die Einschussöffnung stets ein Ausgleich möglich ist, ebenso bestimmt müssen wir ihn annehmen bei den Impressionsfracturen, bei denen eine Verletzung der Dura nicht vorliegt. Die Folge ist dann die, dass alle durch die Knochenverletzung gesetzten Sprünge zu klaffenden Bruchlinien werden, die einen Moment klaffen, dann aber beim Nachlassen des Druckes durch die elastische Spannung der Haut wieder zurückschnellen. Es ist sehr wahrscheinlich, dass bei diesem durch den hydraulischen Druck bedingten Klaffen der Schädelbruchlinien die Haare, Hautstücke, Hufsplitter etc. eingeklemmt und beim Zurückschnellen nicht wieder losgelassen werden, wie es so häufig beschrieben ist. Da der hydraulische Druck überall gleich ist, also auch an der getroffenen Stelle, so müssen kurz nach dem Schlag auch die durch denselben gesetzten Sprünge durch den hydraulischen Druck zum Klaffen gebracht werden. Natürlich kann dann leicht ein Splitter des schlagendes Hufes in den Sprung gerathen und beim Zurückschnellen stecken bleiben. Die Elasticität des Gesammtschädels macht ein Klaffen der Berstungsbrüche am Aequator oder in der Nähe der Treffstelle, nicht an dieser selbst.

Ist bei der Verletzung, dem einwirkenden Stoss oder Schlag, der Schädel freischwebend, so dass er ausserdem noch in toto fortgeschleudert wird, so macht das für das Zustandekommen des hydraulischen Druckes und seiner Folgen keinen Unterschied, und kommt demgegenüber die Frage des Beharrungsvermögens nur wenig in Betracht. Es kommt nur darauf an, ob die durch die Dura abgegrenzte Schädelhöhle intakt bleibt.

Setzt die einwirkende Gewalt gleichzeitig eine penetrirende Verletzung der Dura, dann kommen die Gesetze

der Fortpflanzung des Stosses in Flüssigkeiten in Betracht, die im Vorhergehenden genügend erörtert sind; dann kommt es zu Zerstörungen der direkt getroffenen Hirnpartie, sowie zu Contrecoupzerstörungen vom entgegengesetzten Pol des Gehirns.

Besonders interessant und schwierig sind nun aber die Verhältnisse beim Fall des Körpers aus grosser Höhe mit Aufschlagen des Kopfes.

Zunächst experimentirte ich mit macerirten Schädeln, um einen allgemeinen Ueberblick über die zu erwartenden Zerstörungen zu erhalten.

1. Ein kräftiger macerirter Schädel wird mit dickem Stärkekleister gefüllt, dann aus einer Höhe von 10 m derart fallen gelassen, dass er mit dem linken Tuber parietale auf eine feste Steinplatte aufschlug.

Der in ein Tuch gewickelte Schädel war vollständig zertrümmert in 42 Bruchstücke, die zwischen dem Stärkekleister gesucht werden mussten. Nach sehr mühevoller Zusammensetzung des Schädels ergiebt sich Folgendes:

An der Auftreffstelle ist ein 3 cm langes, 2 cm breites Knochenstück eingedrückt (Fig. 3). Nur an der vorderen Kante ist dasselbe aus dem Zusammenhang getrennt, die hintere Kante ist nur eingebogen, die Lamina externa ist ganz, die interna nur zum Theil gebrochen, sodass das Stück bei Fingerdruck noch etwas federt. Von dieser Stelle verlaufen 6 radiäre Bruchlinien, eine nach vorne zum rechten Augenhöhlendach und links seitlich zur Schädelbasis, eine nach hinten zum hinteren Rand des linken, eine nach rechts zum hinteren Rand des rechten Proc. mastoid. Von dieser letzteren Bruchlinie zweigen sich auf dem rechten Seitenwandbein noch zwei Brüche nach vorne zu ab. Von diesen sämmtlichen 8 Berstungsbrüchen verläuft einer zur Stirn, dann auf beiden Seiten je einer zur vorderen, mittleren und hinteren Schädelgrube.

Dieses radiale System wird nun durch circuläre, äquatoriale Bruchlinien geschnitten. Der erste Kreis umschreibt die Angriffsstelle in 2—5 cm Entfernung, der zweite in 5—9 cm, der dritte in 14—17 cm. Der zweite Kreis ist nur noch hinten und seitlich, also nach den Schädeltheilen hin, wo die stärkste Wölbung besteht, ausgesprochen, nach vorne nicht.

Alle diese Bruchlinien waren vollständige und sind Fissuren nicht nachweisbar.

An der Schädelbasis verlaufen 2 Längsfracturen vom Endpunkt der hintersten radiären Fractur am Foramen jugulare zu den Augenhöhlendächern, die beide zertrümmert sind in kleinste Knochenstückchen. Der Basaltheil des Hinterhauptbeins sowie der Keilbeinkörper zeigen keine Zerstörungen.

Dieser mit Stärke gefüllte Schädel wurde durch Fall aus 10 m Höhe auf einen festen ebenen Widerstand völlig zertrümmert. Beim Zusammensetzen des Schädels ergiebt sich, dass alle Bruch-

linien in ein bestimmtes System von meridionalen und äquatorialen Bruchlinien zu bringen sind, und zwar werden 8 meridionale von 3 äquatorialen geschnitten.

Ein zweiter macerirter Schädel wurde zunächst in seiner Höhlung mit Bleidraht, der sich den Wandungen der Schädelhöhle bequem anlegt und dabei den Vorzug hat, beim Fall nicht hin und her geworfen zu werden, solange beschwert, bis sein Gewicht völlig dem mit Stärkekleister gefüllten Schädel gleich war. Diese Versuchsanordnung war geboten, um bei beiden Schädeln das gleiche Fallmoment zu erzielen, damit ein Vergleich der Zerstörungen zulässig wäre.

2. Macerirter Schädel (Fig. 4). Fall aus 10m Höhe ebenfalls auf das linke Tuber parietale. Der Schädel selbst war in 2 Hälften gespalten und ausserdem noch 5 Stücke aus dem Zusammenhang gesprengt. Setzt man auch diesen Schädel zusammen, so ergiebt sich folgendes Bild: Die Auftreffstelle entspricht genau dem Tuber parietale sin. Man sieht deutlich den Eindruck der Unregelmässigkeiten des Steins, auf den der Schädel aufgeschlagen war. Nach hinten zu, wo der Knochen steil zum Hinterhaupt abfällt, besteht eine Fractur, nach vorne, wo das Niveau des Knochens fast dasselbe bleibt, ist die Auftreffstelle gar nicht aus dem Zusammenhang gerissen. Von ihr aus verlaufen radiär nach den Seiten und nach hinten 6 Berstungsbrüche, die vom Rande der Auftreffstelle ihren Ausgang nehmen, sowie nach vorne 2 Fissuren. Seitlich und nach hinten wird die Auftreffstelle von einem Biegungsbruch umkreist, der durch Kreuzung mit den vorerwähnten Berstungsbrüchen 4 Kochenstücke aus der Continuität aussprengt, welche die Gestalt eines abgestumpften Kegels haben. Ueber diesen äquatorialen Bruch hinaus verlaufen die Berstungsfissuren nachweisbar, endigen aber als Fissuren blind, bis auf 2 Bruchlinien, die von der Auftreffstelle zu den beiden mittleren Schädelgruben verlaufen, durch den Türkensattel hindurch sich vereinigen und so den Schädel in zwei Hälften theilen.

Fasst man das Bild zusammen, so hat es sich bei diesem Schädel lediglich um eine Flachlegung des getroffenen Schädelstücks gehandelt wie bei der Glasflasche. Die am stärksten gewölbte Partie, nach dem Hinterhaupt zu, musste am stärksten zerstört werden, um flach gelegt werden zu können, die vordere Partie ist ohnedies schon fast völlig flach und zeigt deshalb nur zarte Fissuren. Wenn nun eine solche vorher gewölbte Knochenpartie flach gelegt wird, so nimmt sie eine grössere Fläche ein, die nur gewonnen werden kann durch Auseinandertreiben des ganzen Schädels. Ich möchte betonen, dass ich die Wirkung auf

Fig. 3.

Macerirter Schädel, mit Stärkekleister gefüllt.

Fig. 4.

Macerirter Schädel, leer.

den Schädel für eine völlig locale, auf die Auftreffstelle und ihre nächste Umgebung beschränkte halte.

Vergleicht man die Wirkung auf den leeren mit der auf den gefüllten Schädel (Abbildung 3), so fällt auf, dass letzterer, trotzdem der Knochen viel fester und dicker ist wie bei ersterem, völlig zertrümmert ist, während der andere nur in 2 Theile gespalten ist, und bei ihm noch 4 Bruchstücke ausgesprengt sind. Während wir bei dem gefüllten Schädel 3 äquatoriale Bruchkreise haben, finden wir bei dem leeren nur einen. Bei dem leeren handelt es sich um Flachlegung der getroffenen Partien und ihrer Umgebung, beim gefüllten um Flachlegung des ganzen Schädels.

Nach diesem Resultat schien es von Interesse zu sein, auch bei möglichst frischen Leichenschädeln ähnliche Versuche zu machen.

3. Ein frischer, der Leiche entnommener Schädel wurde aus einer Höhe von 10 m auf weichen Ackerboden fallen gelassen. Der Boden zeigte einen deutlichen Eindruck, der Schädel selbst keinerlei Verletzung. Bei der Obduction fand sich am Gehirn an der Auftreffstelle am Hinterhaupt oberflächliche Zerstörung des rechten Hinterhauptlappens, sowie des linken Stirnlappens, sonst nichts Abnormes.

4. Derselbe Versuche wurde mit einem enthirnten, mit Draht bis zum Gewicht des Vollschädels beschwerten gemacht, mit demselben negativen Erfolg. Die Knochen blieben unverletzt.

5. Darauf wurde wiederum ein kräftiger Vollschädel frisch der Leiche entnommen, aus einer Höhe von 10 m so auf eine Steinplatte geworfen, dass er mit dem Hinterhaupt aufschlug (Fig. 5).

Am Hinterhaupt etwas nach links eine 3 cm grosse gequetschte Wunde, in welcher ein 2,0 cm grosser Knochensplitter und etwas Hirnbrei sichtbar ist. Unter der sonst intacten Schädelhaut fühlt man den zerbrochenen Schädel. Nach Entfernung der Kopfhaut ergiebt sich folgendes Bild[1]):

Das Schädeldach ist in 11 mehr oder weniger grosse einzelne Knochenstücke, die Schädelbasis in zahllose Bruchstücke zersplittert. Die Spitze beider Pyramiden wird durch eine nach vorn convex verlaufende Querfractur der Basis verbunden. An der linken Hinterhauptgrube ist ein 5 cm breites, 3 cm langes Stück aus der Continuität des Knochens herausgeschlagen. An der linken Schläfenseite setzt sich ein Bruch vom Schädeldach bis in die Mitte der Schläfengrube fort, dann nach vorn bis in die Augenhöhle zu verlaufend. Das linke Augenhöhlendach ist durch mehrfache Fissuren durchzogen, das rechte Augenhöhlendach ist intact. Die vordere Wand der Stirnhöhle ist in mehrere kleine Knochensplitter zerschmettert. Im rechten Schläfenbein verläuft eine

[1]) Wegen der starken Zertrümmerung der Basis war es nur möglich, das Schädeldach soweit zusammenzusetzen, wie es die Abbildung zeigt.

Fractur mitten durch die Substanz desselben. Ebenso verlaufen vom Schädeldach aus 2 Bruchlinien, die sich in der Tiefe der Schläfengrube treffen. Nimmt man nach Entfernung der Splitter des Schädeldachs die Basis an dem vorderen und hinteren Ende, so lässt sie sich in der vorher genannten Querfractur in der Basis als Achse bewegen. Hiernach sitzt also entsprechend der Zerstörung des Gehirns die ausgedehnteste Knochenzerstörung in der linken Hinterhauptgrube, in der rechten Schläfengrube, sowie in der linken Stirnhöhle. Die einzige Knochenpartie, die noch fest steht und durch Bruchlinien nicht durchsetzt ist, wird dargestellt durch die rechte Hälfte des Stirnbeins, welche noch in fester Verbindung steht mit dem oberen rechten Augenhöhlendach. Die gesammten Bruchlinien des Schädeldaches klaffen nach aussen, die sämmtlichen Bruchlinien der Schädelbasis nach innen, d. h. nach der Schädelhöhle zu.

An der Auftreffstelle ein 4 cm langer, 2 cm klaffender Riss in der Dura. Quer über die linke Gehirnhemisphäre ein 7 cm klaffender Längsriss in der Dura. Das ganze Gehirn sitzt lose in der Schädelhöhle und ist die Dura überall vom Knochen vollkommen abgelöst. Nach Entfernung der Dura wird die Hirnoberfläche sichtbar. Die Basis des ganzen Kleinhirns, des linken Hinterhauptlappens, sowie die Spitze des rechten Stirnhirns oberflächlich zerfetzt. Ebenso der grosse linke Schläfenlappen vollständig zerstört. Das rechte Hirn in ganzer Länge in seinem basalen Theile, wie nach vorn zum Stirnhirn hin oberflächlich zerfetzt. Die Pia in derselben Ausdehnung zerrissen. Am linken Hirn ist die Pia in Ausdehnung des vorhin erwähnten Risses zerfetzt. An der Auftreffstelle des Schädels zeigt das Gehirn mehrere nebeneinander liegende, 1 cm tief in die Hirnsubstanz hineinreichende Quetschungsherde. Nun werden durch beide Hirnhälften parallel zur mittleren Längsfurche Schnitte gelegt. An beiden Hirnhälften sind die erwähnten Zerstörungen nur oberflächlich. Am Hinterhauptlappen entsprechend der Auftreffstelle geht die Zerstörung der Hirnsubstanz 6 cm in die Tiefe, ebenso am rechten Stirnlappen.

Um die enorme Zerstörung richtig zu beurtheilen, wurde bei einem zweiten Schädel das Hirn entfernt und statt dessen in das Schädelinnere wie vorher Bleidraht gebracht, bis dessen Gewicht dem des Vollschädels entsprach.

6. Ein kräftiger enthirnter Schädel wurde dann ebenfalls aus 10 m Höhe auf eine feste Steinplatte fallen gelassen. Er fiel nicht auf das Hinterhaupt, sondern auf die Mitte der rechten Frontalnaht. Der Schädel machte nach dem Fall noch einen durchaus festen Eindruck, er zeigte nur an der Auftreffstelle leichte Nachgiebigkeit der Knochenschale. Nach der Maceration sah man, dass noch eine Anzahl Fissuren bestanden, welche die Festigkeit des Schädels nur wenig beeinträchtigten. An der Auftreffstelle ist ein 2 cm langes und ebenso breites unregelmässiges Knochenstück aus der Continuität herausgesprengt. Von diesem Defect aus verlaufen 5 Bruchlinien

radiär, 1. nach dem linken oberen Augenhöhlenrand, 2. dem rechten Proc. zygom. des Stirnbeins, 3. der mittleren Schädelgrube, 4. dem Proc. mast. und 5. dem Hinterhaupt. Die 3 letzteren werden durch einen äquatorialen Biegungsbruch verbunden, und auf diese Art 4 Knochensplitter ausgesprengt. Die ersten 3 Bruchlinien enden in der Schädelbasis, die beiden letzten blind im Hinterhaupt und im Proc. mast. dextr. Besonders interessant sind zwei oberflächliche, nur die Lamina externa betreffende Biegungsfissuren, die circulär auf dem linken Stirnbein in 7 bezw. 15 cm Entfernung die radiäre Bruchlinie ad 1 und die Sutura frontalis sin. verbinden. In der Lamina interna ist gar keine Andeutung einer Fissur zu sehen. Die Schädelbasis ist zum grössten Theil bei der sehr schwierigen Maceration zerstört, und ist es unmöglich festzustellen, welche Bruchlinien, von dem Scheitel fortgepflanzt, die Basis durchsetzt haben.

Der erste, als Vollschädel aufgefallene Kopf zeigt eine völlige Zerstörung des gesammten Schädels, nur die rechte Stirnhälfte steht noch. Am Gehirn besteht eine Zerstörung des getroffenen Hinterhauptlappens, sowie der Basaltheile des Gehirns. Auffallend ist auch, dass die Dura vom Knochen gelöst ist. Bei dem zweiten Schädel, bei dessen Zerstörung genau dieselben Kräfte wirksam waren, handelt es sich wiederum lediglich um eine Flachlegung der getroffenen Schädelpartie und meist blind endigende Fissuren in der Umgebung (s. Abbildung 6). Die Flachlegung des gewölbten Schädels wird durch radiäre und circuläre Bruchlinien erreicht, von denen die ersteren an der Treffstelle beginnen, die letzteren diese umkreisen.

Bei dem ersten Schädel ist das ganze Schädeldach und die Schädelbasis von einem unregelmässigen Netz von Bruchlinien durchsetzt, die sich in das gewöhnliche System der Biegungs- und Berstungsbrüche nur schwer hineinbringen lassen (s. Abbildung 5). Das einfache Auffallen auf den Hinterkopf kann diese enorme Zerstörung auch nicht erklären, da dann nur eine Flachlegung der hinteren Schädelwölbung zu erwarten wäre. Der grosse Unterschied der Wirkung auf beide Schädel kann nur dadurch bedingt sein, dass bei dem einen das Gehirn mitwirkte, während der zweite Schädel leer war.

Fällt der Schädel aus einer grösseren Höhe auf einen festen Widerstand, so findet plötzlich eine Hemmung der Bewegung statt, der das Hirn nicht sofort sich anschliesst. Dasselbe wird also mit derselben Geschwindigkeit, die es im Fallen angenommen hatte, gegen die hintere Schädelwand anschlagen. Ist hier der

Fig. 5.

Frischer Schädel, mit Gehirn.

Fig. 6.

Frischer Schädel, enthirnt.

Knochen durch den Anprall gebrochen, dann wird es die Bruchlnien zum Klaffen bringen, und gleichzeitig die elastische Schädelhaut soweit dehnen, bis die Kraft der anstürmenden Hirnmasse erschöpft ist, dann wird dieselbe zurückgeschleudert und gegen die entgegengesetzte Schädelwand anschlagen. Die Folgen dieser passiven Hirnbewegungen müssen Verletzungen an der getroffenen Stelle und gegenüber sein. Dabei kann es auch nicht auffallen, dass das in der Schläfengrube liegende Schläfenhirn durch Gegenstoss gegen das knöcherne Felsenbein verletzt wird.

Gerade diese Verletzungen des Schläfenhirns sind bei allen Schädelverletzungen so besonders häufig vorhanden, dass wir eine andere Erklärung als die des directen Anpralls gegen die die Schädelgrube umgrenzenden Knochen kaum halten können. Ob die Schädigung am Hinterkopf, der Stirn, oder der Schädelhöhe angreift, stets kann man eine Läsion des Schläfenhirns erwarten. Sie kommt eben fast stets zu Stande, wenn das Hirn im Schädel hin- und hergeschleudert wird.

Auch die bei schweren Schädelbrüchen häufig festgestellten Verletzungen des 4. Ventrikels dürften vielleicht darauf zurückzuführen sein, dass der Stiel des Hirns beim Hin- und Herschleudern des Organs geschädigt wird.

Bei diesen Fallversuchen handelt es sich um bewegte Massen und deren Hemmung. Es können deshalb auch die Gesetze des hydraulischen Druckes nicht ohne Einschränkung zur Geltung kommen. Bleibt nach der Zerstörung der aufgeschlagenen Knochenpartie und nach dem gleichzeitig stattfindenden Anprall des Hirns die Dura intact, dann kommt im Schädelinneren ein starker hydraulischer Druck zur Wirkung, der den Schädel an allen Punkten gleichzeitig trifft, aber nur so lange dauert, wie die Impression. Reisst indess die Dura, dann kommt die Gewalt der anstürmenden weichen Hirnmasse ausschliesslich zur Geltung, da für dieselbe nunmehr ja Spielraum geschaffen ist. So wird denn der ganze Schädel nach hinten völlig flach gelegt, der Längsdurchmesser verkleinert, der hintere quere verbreitert. Der Schädel wird nach Zerstörung der Knochen beim Aufschlagen nach Fall in seiner hinteren Hälfte ebenso platt gelegt wie eine zur Erde fallende prall mit Wasser gefüllte Gummiblase.

Auch am Lebenden habe ich für diese Thatsache einen sprechenden Beweis gesehen. Ein 2 Jahre altes Kind stürzte aus dem 2. Stockwerk eines Hauses auf den gepflasterten Hof. Bei der Einlieferung des sterbenden Kindes fand sich auf dem linken Scheitelbein eine Quetschwunde. Die Obduction ergab von dieser Stelle ausgehend 4 Sprünge nach allen Richtungen. Ein nach hinten verlaufender Spalt hielt in 8 cm langer Ausdehnung Hirnsubstanz zwischen seinen Rändern eingeklemmt. Diesem Spalt entsprach auch ein Längsriss in der Dura. Dies kann nur in der angedeuteten Weise zu Stande kommen. Trotz dieses Einklemmens von Hirn war das Kind erst 12 Stunden nach dem Unfall gestorben. Dass selbst ein so schwerer Fall noch heilen kann, zeigt der Lange'sche Fall. Ein Kranker fiel aus dem 5. Stock auf den Hinterkopf. Trotz sehr ausgedehnter Comminutivfractur, bei der Hirnsubstanz reichlich unter die Haut gelangt war, trat Heilung ein.

Bei Verletzungen des Schädels durch Auffallen aus grosser Höhe wirkt das Hirn bei der Zerstörung des knöchernen Schädels insofern mit, als es die Knochenverletzung zu einer bedeutend hochgradigeren macht.

Aus dem grossen Gebiet der Schädelbrüche haben die indirekten Fracturen der Schädelbasis stets besonderes Interesse erregt. Der Versuch, ihren Mechanismus zu erklären, hat zu den mannigfaltigsten Hypothesen geführt, indem sie, als Contrecoupbrüche, als Brüche durch Gegenstoss in der verschiedensten Weise erklärt wurden. Die Saucerotte'sche Wellentheorie wurde durch Aran verdrängt, der nachwies, dass in 99 pCt. seiner Beobachtungen es sich bei den sogenannten Contrecoupbrüchen um fortgeleitete Bruchlinien von der Schädelhöhe gehandelt habe, dass Brüche des Stirnbeins vom Gewölbe stets direkt nach der vorderen Schädelgrube, solche des Schläfenscheitelbeins nach der mittleren und die des Hinterhaupts nach der hinteren Schädelgrube ausstrahlen. In dieser von Aran behaupteten Ausschliesslichkeit fand seine Lehre nicht allgemeine Anerkennung. So vertrat Felizet den Standpunkt, dass der architektonische Aufbau der Schädel-

[1]) Lange, Annals of surgery. 1896 Sept.

basis für die Entstehung und Ausbreitung der Basisfracturen von Wichtigkeit sei. Nachdem dann Bruns zuerst die Elasticität des Schädels festgestellt und studirt hatte, haben weitere Versuche von v. Bergmann, Messerer dieselbe sichergestellt. Bei den auf den Schädel einwirkenden Gewalten beschränkt sich bei dieser Lehre die Formveränderung des Schädels nicht auf eine Stelle, sondern sucht den ganzen Schädel in eine andere Gestalt zu zwingen. Indem so die am stärksten gezerrten als auch die am wenigsten Widerstand leistenden, also schwächeren Stellen zuerst brechen, gestaltet sich der Verlauf der Fissuren so mannigfaltig, wie wir es bei den Brüchen der Basis gesehen haben. So erklären sich die meisten sogenannten Contrecoupfracturen zwanglos aus der Formveränderung des elastischen Schädels. Auch die hochinteressanten Versuche Bohl's[1]) ändern an diesem Standpunkt nichts Wesentliches.

Durch diese Erwägungen wurde die Zahl der Contrecoupfracturen erheblich eingeschränkt und blieb eigentlich nur noch eine kleine Gruppe von indirekten Basisfracturen unerklärt, die indirekten Fracturen des Orbitaldaches.

Auffallend ist zunächst das seltene Vorkommen dieser Bruchformen, da doch alle Bedingungen für ein leichtes Zustandekommen derselben gegeben sind. Die Orbitaldächer stellen die dünnste Stelle der Schädelbasis dar und sind von festeren Knochentheilen umgeben. Weiterhin spricht für ihre Sonderstellung, dass sie bei Schiessversuchen an leeren Schädeln, sowie bei ausgedehnten Leichenversuchen mit enthirnten Schädeln nie beobachtet sind. Es liegt demnach nahe, daran zu denken, dass das vom knöchernen Schädel eingeschlossene Gehirn bei diesen Fracturen irgendwie mitwirke.

Die Durchsicht der Literatur ergiebt für die indirekten Orbitalfracturen keine reiche Ernte. Ipsen[2]) stellt 23 Fälle aus der Literatur zusammen und fügt selbst noch 2 von Prof. Helferich beobachtete hinzu. Dazu kommt noch je ein Fall von Stierlin[3]) und Bircher[4]), 2 von A. Heer[5]) und endlich 9 von Chipault

[1]) Bohl, Deutsche Zeitschrift f. Chirurgie. Bd. 43. S. 557.
[2]) Ipsen, Die indirekten Orbitalfrakturen. Dissert. Greifswald. 1898.
[3]) Stierlin, Deutsche Zeitschrift f. Chirurgie. Bd. 55. S. 198.
[4]) Bircher, Jahresbericht der kantonalen Anstalten. Baden 1891.
[5]) A. Heer, Dissert. Zürich 1892.

und Braquehaye[1]), also im Ganzen 38. Ich selbst habe die Präparate des Army medical Museums in Washington sorgfältig auf weitere derartige Beobachtungen untersucht und noch folgende 11 Fälle gefunden:

1. Katalog No. 6445. Kräftiger Schädel, Schussverletzung.

Einschussöffnung, rund, glatt, 15 mm im Durchmesser, dicht oberhalb der Mitte der Nase. Zwei Fissuren gehen von ihr aus, eine nach oben 4,0 cm lang, blind endigend, die zweite, 2 cm, zum rechten oberen Augenhöhlenrand.

Ausschussöffnung in der Mitte des linken Hinterhauptbeins $^{15}/_{24}$ mm gross. Externa stärker gesplittert als die Interna. Keine Fissuren.

Beide Augenhöhlendächer sind ausgesprengt und nach aussen getrieben.

2. Katalog No. 5536, I, Aca 2. Schädelschussfractur.

Einschussöffnung am hinteren oberen Winkel des rechten Seitenwandbeins, rund, 10 mm im Durchmesser, glatt, ohne Fissuren.

Ausschussöffnung am rechten Auge durch das rechte obere Augenhöhlendach; in demselben ein runder glatter Defect. Im linken Augenhöhlendach ist ein kleiner Defect. Eine verbindende Fissur zwischen den Defecten im rechten und linken Orbitaldach besteht nicht.

3. Katalog No. 276, I, ABa 58. Schädel mit einer Schussfractur oberhalb des rechten Auges.

Es besteht ein querer, 8,0 cm langer, 2,0 cm breiter Defect, der sich bis zum rechten Seitenwandbein erstreckt. Die obere Augenhöhlenplatte ist eingedrückt und nach der Augenhöhle zu dislocirt. Dieser Defect steht mit dem Schussdefect im Schädel nicht in Verbindung.

4. Katalog No. 1318. Schädel von Infanteriegeschoss getroffen.

Einschussöffnung in der Mitte des hinteren Randes des linken Os pariet. Dann ging das Geschoss nach unten durch den hinteren Theil der Schuppe des Felsenbeins bis zum kleinen Keilbeinflügel, das rechte Felsenbein hat einen Sprung an seiner Basis. Der Proc. mast. ist in zwei Theile getheilt. Die rechte obere Augenhöhlenplatte ist bogenförmig fracturirt, hinten noch an einem 2,0 cm breiten Stiel festsitzend. Dieser Sprung in der Orbitalplatte scheint mit anderen Fissuren nicht zusammen zu hängen. Ein Sprung vom Proc. mast. aus geht durch die Sella turcica bis an das Foramen opticum, aber nicht weiter.

5. Katalog No. 830. Schädel von einem Infanteriegeschoss durchbohrt.

Einschussöffnung in der Mitte der linken Coronarnaht $^{20}/_{25}$ mm gross, glatte Ränder, keine Fissuren.

Ausschussöffnung oberhalb des rechten Proc. mast. $^{30}/_{45}$ mm gross; in der Lamina externa stärkere Splitterung, von hier ein Sprung zum Foramen jugulare. Ausserdem besteht eine Fissur im linken Orbitaldach, der linken Schläfenschuppe und dem linken Oberkiefer.

---

[1]) Chipault und Braquehaye l. c.

6. Katalog No. 6307—41, Aba 46. Mittelkräftiger Schädel. Schlachtfeldfund.

Die Einschussstelle liegt auf der linken Stirn, und ist an einer runden Aushöhlung zu erkennen. Von ihr geht ein Sprung zum linken oberen Augenhöhlenrand. Dann fehlt im Schädeldach eine Strecke von 150 mm Länge, 160 mm Breite; der übrige Schädel ist fest, hat nur einzelne Fissuren und zwar: 1. oberhalb des rechten Schläfenbeins bis zum Foramen rotundum und abzweigend in den Proc. mast.; 2. zur linken Lambdanaht. An der Schädelbasis setzt sich der vom Einschuss ausgehende Sprung bis zum linken Felsenbein fort, der von der rechten Schläfe ausgehende Sprung ebenfalls durch die mittlere Schädelgrube bis zum Ansatz des Felsenbeins. Ausserdem sind beide Orbitaldächer bogenförmig nach aussen getrieben und fracturirt.

7. Katalog No. 2871. Schädel eines an den Folgen eines Kolbenschlags gefallenen Soldaten.

Grosse, 8,0—6,0 cm grosse Depressionsfractur auf der Schädelhöhe, etwas nach links gelegen. Die Bruchstücke sind noch mit der Umgebung in Zusammenhang. Breiter Sprung von hier aus senkrecht nach unten zum Schläfenbein durch die Fossa articularis hindurch zur Felsenbeinspitze, von hier zum Keilbeinflügel. In der linken Orbitalplatte ein isolirter Sprung.

8. Katalog No. 5560, I, ACa 25. Schädel eines auf dem Schlachtfelde gefallenen Soldaten.

Einschussöffnung am linken Stirnbein $^{20}/_{30}$ mm gross. Von ihm aus gehen 4 radiäre Fissuren: 1. zum rechten inneren Augenwinkel, 2. zur linken Schläfengrube, 3. 4 cm nach hinten zur circulären Fissur, dann von hier zur Ausschussöffnung, 4. 3 cm nach oben.

Ausschussöffnung $^{30}/_{40}$ mm gross, im linken Hinterhauptbein. 2 radiäre Fissuren blind endigend und eine zum Einschuss. Eine circuläre Fissur um den Einschuss.

Ausserdem in der rechten Schläfenschuppe ein isolirter, vorn oberhalb des linken Auges und hinten oberhalb des Proc. mast. blind endigender Sprung, der mit keinem der anderen in Verbindung steht.

Endlich am linken Augenhöhlendach auch isolirt ein viereckiges, 1,0 cm grosses Knochenstück nach der Augenhöhle zu getrieben.

9. Katalog No. 5551. Schädelschussverletzung.

Einschussöffnung auf der linken Stirn, $^{12}/_{25}$ mm gross, mit 4 radiären Fissuren: 1. zur linken Schläfe blind endigend, 2. zum Nasenbein, 3. zur Ausschussöffnung, 4. zur Coronarnaht blind endigend.

Ausschussöffnung auf der rechten Schläfenschuppe, $^{30}/_{40}$ mm gross, mit 2 radiären Fissuren nach hinten.

Isolirte Aussprengung des rechten Augenhöhlendaches nach aussen.

10. Katalog No. 830, I, Aca 4. Schädelschussverletzung.

Einschussöffnung in der Mitte der linken Coronarnaht, $^{20}/_{22}$ mm gross, rund, ohne Fissuren.

Ausschussöffnung hinterer unterer Winkel des Os pariet. dextr., $^{30}/_{40}$ mm gross, mit einer Fissur zum Foramen jugulare.

Ausserdem Aussprengung eines quadratischen, 1,2 cm grossen Stückes der Orbitalplatte links, eine Fissur im rechten Oberkiefer.

11. Katalog No. 5421. Schädel eines Soldaten, der durch Sturz aus dem Fenster verunglückte.

Die linke Schläfenscheitelbeingegend ist in 4 Splitter getheilt und 3,0 mm eingedrückt. Unabhängig davon ist das linke Augenhöhlendach zertrümmert und geht ein Sprung in das rechte Augenhöhlendach.

Diese angeführte und citirte Casuistik betrifft 49 Fälle, so dass wir diese isolirte Fractur des Augenhöhlendachs wohl als eine typische Verletzung ansehen können. Das Charakteristische dieser Verletzung liegt darin, dass der Bruch eines oder beider Augenhöhlendächer eine isolirte Verletzung darstellt, die mit den sonst etwa noch vorhandenen Verletzungen am knöchernen Schädel in keiner directen Verbindung steht, deshalb muss auch der Maassstab sehr streng angelegt werden, und muss man alle Fälle ausscheiden, bei denen die Möglichkeit nahe liegt, dass die Verletzung des Augenhöhlendachs auch durch die einwirkende Gewalt direct bedingt sein könnte. Hierher gehört der von Friedberg[1]) citirte Rohn'sche Fall, der einen Mann betraf, der einen Schlag gegen die rechte Augenbraue erhalten hatte und keine Verletzung des darunter liegenden Knochens, wohl aber eine Fissur des rechten Orbitaldaches davon trug. Die directe Fortleitung des Stosses vom obern Augenhöhlenrand zur Orbitalplatte kann diese dünne Knochenscheibe sehr wohl zertrümmern.

Aehnlich liegt der Macewen'sche Fall[2]). Ein 22 Jahre alter Mann erhielt einen Schlag gegen das rechte Auge und starb an den Folgen. Die Obduction ergab eine Fractur des rechten Orbitaldaches mit Dislocation der Fragmente in die vordere Schädelgrube. Dieser Bruch kann sehr wohl dadurch zu Stande gekommen sein, dass der Bulbus durch den Schlag gegen die Augenhöhlendecke getrieben und diese eingedrückt hat, oder auch

---

[1]) Friedberg-Virchow's Archiv XXXI. S. 555.
[2]) Macewen, Edinburger medic. Journal. 1875. S. 121.

so, dass der vorgestreckte Knöchel der Hand in Berührung mit der Fossa anterior des Schädels trat.

Steffan[1]) behandelte einen Soldaten, der gegen einen, mit dem Gewehr in der Hand ihm entgegen kommenden Kameraden in der Weise angerannt war, dass die Bajonettspitze des letzteren sein rechtes Os zygomaticum zertrümmerte. Bei der Obduction war ein Stück der rechten obern Augenplatte in die Schädelhöhle dislocirt. Diese Verletzung stand nicht in nachweisbarem Zusammenhang mit dem Os zygomaticum.

Caspar Liman[2]) beobachtete bei einem Mann, der über die Stirn überfahren wurde, einen Knochenbruch im linken Orbitaldach; Prescott Hewett[3]) referirt einen Fall von Boyer. Ein Mann fiel vom Dache eines Hauses auf seine Stirn. Die Verletzung war auf der linken Augenbraue, hier war jedoch keine Fractur, sondern nur das entsprechende Orbitaldach war in Splitter gebrochen. Ipsen[4]) endlich citirt den Helferich'schen Fall, der einen Knaben betraf, welcher nach einem Fall auf die Stirn Fracturen der Orbitaldächer davontrug, die mit Längsbrüchen in directer Verbindung stehen und deshalb als einfache Basisbrüche gedeutet werden können.

Alle diese 6 Fälle möchte ich nicht als typisch bezeichnen, da sie durch directe Gewalt sehr wohl entstanden sein können. Dann bleiben noch 43 Fälle von reinen indirecten Orbitalfissuren übrig, 29 von diesen sind Folgen von Schussverletzungen, 11 nach Fall auf den Hinterkopf und den Scheitel, 2 nach Schlag auf den Kopf mit stumpfer Gewalt und 1 nach einer Zangengeburt entstanden. Wenn diese durch so verschiedene Gewalten entstandenen Verletzungen gleichartig sind, dann muss auch der Mechanismus der Entstehung für alle Fälle ein gleichartiger sein.

Die Schussverletzungen, welche die indirecten Fracturen des Orbitaldaches bedingt haben, sind durch das Weichbleigeschoss, durch Revolver- und Pistolenschüsse veranlasst.

Die Verhältnisse jedes einzelnen Schusses, das Caliber des

---

[1]) Steffan, Klinische Monatsblätter für Augenheilkunde. III. Jahrgang. 1865. S. 167. ff.

[2]) Casper Liman, Handbuch der gerichtlichen Medicin. 1857. S. 177.

[3]) Prescott Hewett, The medical Times and Gazette. 1858. S. 311.

[4]) l. c. S. 27.

Geschosses, seine lebendige Kraft können hier natürlich keine Rolle spielen, es kommt lediglich auf die rein mechanischen Verhältnisse der Schussverletzungen des Schädels und des Gehirns im Allgemeinen an. Durch die zahlreichen Arbeiten der letzten Jahre ist bewiesen, dass der knöcherne Schädel an und für sich, also enthirnt beschossen, von Gewehr- und Revolverschüssen glatt durchschlagen wird in Lochschüssen, die keine weitere Splitterung der Umgebung aufweisen, dass also die Elasticitätsverhältnisse des Schädels der Geschwindigkeit der Geschosse gegenüber nicht in Betracht kommen. Dennoch muss man bei allen durch Schussverletzungen am Schädel gesetzten Zerstörungen die Geschosswirkung auf das Gehirn in Betracht ziehen. Durch meine Arbeiten der letzten Jahre „Ueber Schussverletzungen des Gehirns“ [1]) und „Zur Theorie der Schädelschüsse“ [2]) habe ich bewiesen, dass die Wirkung des Geschosses sich im Gehirn radiär vom Schusskanal äussert, dass sie zunächst eine rein locale, auf den Schusskanal und seine directe Umgebung beschränkte sei, und dass sie eine allgemeine werden könne, wenn entsprechend viele Hirntheile in Bewegung gesetzt würden. Wäre es anders, handelte es sich z. B. bei jedem Schädelschuss gleich um allgemeinen hydraulischen Druck, dann wäre es unmöglich, dass ein Verletzter am Leben bliebe, bei dem ein modernes Geschoss in die Schädelhöhle eingetreten ist. Zahlreiche neuere Veröffentlichungen (Krönlein, Küttner, Matthiolius) von geheilten Schädelschüssen aus der Nähe bringen neue Beweise für diese Annahme. Die kinematographischen Aufnahmen (l. c.) sind ein weiterer Beweis für die Thatsache, dass radiär vom Schusskanal, also um so stärker, je näher demselben, ein Druck und zwar stets in der vom Schusskanal abgewandten Richtung stattfindet. Befindet sich also eine oder beide Orbitalplatten in der Nähe des Schusskanals, so ist es natürlich, dass diese dünnste Stelle der Schädelbasis auch durch die gegen sie geschleuderten Hirntheile gebrochen wird. Andrerseits verstehen wir dann auch, warum nicht bei jedem Schädelschuss die Orbitalplatte eingedrückt ist, da nicht jeder Schusskanal in der Nähe des Auges liegt. Sehen wir nun die 29 Pro-

[1]) Tilmann, Archiv f. klin. Chirurgie. Bd. 57. S. 3.

[2]) Tilmann, Zur Theorie der Schädelschüsse. Deutsche militärärztliche Zeitschrift. 1900 No. 1 und 1901 No. 2.

tokolle durch, so finden wir, dass bei 14 Fällen ausdrücklich bemerkt ist, dass das ausgesprengte Stück der Orbitalplatte nach der Augenhöhle zu, also nach aussen dislocirt ist, in weiteren 15 ist entweder nichts gesagt über eine event. Dislocation, oder es ist ausdrücklich bemerkt, dass die Bruchstücke nicht dislocirt sind. Jedenfalls findet sich in keinem einzigen der Protokolle die Angabe, dass die Bruchstücke nach dem Schädelinnern zu dislocirt seien. Vergleichen wir nun die Protokolle der Fälle, bei denen eine Dislocation nach aussen stattgefunden hat, auf ihre Schussrichtung, so findet sich die interessante Thatsache, dass 8 mal der Schusskanal von der Stirn zum Hinterhaupt oder umgekehrt, 2 mal vom vorderen Rand des Scheitelbeins zur Schläfe derselben oder der anderen Seite ging, endlich 4 mal einen Streif- oder Rinnenschuss an der Coronarnaht oder der Sagittalnaht darstellte; dass also in allen Fällen der Schusskanal in der Nähe der Augenhöhlendächer lag. Bei den übrigen 15 Fällen, die nur eine Fissur im Augenhöhlendach und keine Dislokation aufwiesen, lag der Schusskanal 5 mal zwischen der Coronarnaht und der Lambdanaht, der Pfeilnaht, dem Felsenbein oder dem Proc. mast., 6 mal ging er quer durch den Schädel von Ohr zu Ohr, von Schläfe zu Schläfe, 3 waren Streifschüsse am Schläfenbein und Hinterhauptsbein, ein Schuss ging vom Mund aus durch die Schädelbasis. Unter den Schüssen mit Dislocation waren also auffallend viele, bei denen der Schusskanal in direkter Nähe der Orbitaldächer lag, so dass man diese Erscheinung als ein Zeichen stärkerer Schusswirkung ansehen kann.

Wenn v. Bergmann[1]) auf Grund der 6 Streifschüsse glaubt, dass hier das Einschlagen der Kugel nicht mit der Wucht geschehen sei, wie nach den Rücker'schen[2]) und Busch'schen Versuchen zum Zustandekommen einer indirecten Orbitalfractur nöthig sei, so weise ich darauf hin, dass es darauf ankommt, dass der Schusscanal den Orbitalplatten möglichst nahe liegt, und zwar oberhalb derselben, und dass bei Streifschüssen die Wirkung in der nächsten Nähe des Schusscanals sehr stark sein kann, wenn auch das Gesammthirn wenig leidet.

---

[1]) v. Bergmann, Centralbl. f. Chirurgie. 1880.
[2]) Rücker, Dissers. Dorpat. 1881.

Ich glaube deshalb, aus den angeführten Gründen berechtigt zu sein, die indirecten Orbitalfracturen bei Schussverletzungen im Allgemeinen als durch Geschosswirkung auf das Gehirn bedingt ansehen zu dürfen.

Wie erklären sich nun aber die indirecten Orbitalfracturen, die nicht durch Schussverletzungen des Schädels, sondern durch stumpfe Gewalt entstehen? Wenn der für Schussverletzungen angenommene Mechanismus richtig ist, dann müssen auch sonst mal Verhältnisse eintreten, die Aehnliches ermöglichen. Durchmustert man alle bisher bekannten Fälle, die hierher passen, so fällt ein Fall auf, den Ipsen (l. c.) beschreibt und den ich selbst in der Helferich'schen Klinik mitbeobachtet habe. Ein 27 Jahre alter Maurer fiel aus einer Höhe von 10—15 m auf den Rücken[1]) und schlug mit dem Hinterkopf auf. Er starb bald nach der Aufnahme auf die Klinik. Bei der Obduction fand sich am Gehirn eine Zertrümmerung beider Stirnlappen, der Hinterfläche des linken Kleinhirns, eine Blutinfiltration an der Unterfläche des rechten Kleinhirns und des rechten Schläfenlappens. Das Hinterhaupt war durch eine ganze Reihe von Rissen und Sprüngen zersplittert, derart, dass einzelne Theile völlig frei lagen. Die vordere Hälfte des Schädels war noch fest, nur von einzelnen Sprüngen durchsetzt. Ein Sprung ging von der Auftreffstelle in die linke Schläfenschuppe, ein zweiter nach vorn und unten zum Foramen jugulare, links ging ein dritter durch den grossen Flügel des Keilbeins nach vorn, um blind zu endigen. Rechts verlief ein Sprung bis ins Felsenbein und endete hier. Getrennt von diesen unter einander zusammenhängenden Fissuren findet sich eine völlig symmetrische Abgrenzung beider Orbitaldächer derart, dass je ein ca. Zweimarkstück grosses Stück derselben in einer halbkreisförmigen, der Knochenfläche des Stirnbeins parallel laufenden Bruchlinie ausgesprengt ist. Die Bruchlinie liegt vorn und lateral, nach hinten und medial ist der Knochen intact. Die Knochenplatten sind leicht nach dem Schädelinnern zu emporgehoben und drängt sich durch die Bruchlinie das Orbitalfett in die Schädelhöhle hinein.

[1]) Betreffs der Krankengeschichte und des ausführlichen Obduktions-Protokolls nebst Abbildung verweise ich auf das Original.

Der Verlauf der Bruchlinien ist ein so ungewöhnlicher, dass es fast unmöglich scheint, denselben mit Hülfe der Schädelelasticität zu erklären. Sie stehen nicht mit einander in Verbindung, der kleine Keilbeinflügel ist intact, auch die Siebbeinplatte ist unverletzt, so dass keine der bisher bekannten Theorien für ihre Erklärung ausreicht. Die Bruchlinie entspricht auf beiden Seiten genau der schwächsten und dünnsten Stelle des Knochens. Medial hat die Orbitalplatte die knöcherne Verbindung mit dem Siebbein, nach hinten die Verstärkung durch den Keilbeinflügel, nach vorn und lateral geht sie allmälig in das Stirnbein über. Nimmt man noch hinzu, dass die ausgesprengten Knochenstücke nach dem Schädelinnern dislocirt sind, dass sogar Orbitalfett durch die Lücken in die Schädelhöhle eingetreten ist, so kommt man unwillkürlich auf den Gedanken, ob nicht, wenn bei den Schädelschussverletzungen ein positiver Druck von innen nach aussen Dislocationen der ausgesprengten Orbitalbruchstücke nach aussen macht, ein negativer Druck der von aussen nach innen, also vom Schädelinnern aus gesehen, saugend wirkt, eine Dislocation nach innen machen könne. Nach den vorher geschilderten Versuchen erscheint das gar nicht unmöglich. Der Verletzte fiel aus 10—15 m Höhe direct auf den Rücken und Hinterkopf. Der ganze Körper nahm beim Fall die gleiche Geschwindigkeit an, die beim Aufschlagen plötzlich gehemmt wurde. Der knöcherne Schädel gab am Hinterhaupt nach und zerbrach, das Gehirn musste aber seine Geschwindigkeit zunächst behalten und fand nun keinen knöchernen festen Widerstand mehr vor. Da die Haut intact war, konnte das Hirn dieselbe nur dehnen, dann erst flog es elastisch zurück. In diesem Moment, wo das Gehirn beim Anprall gegen die hintere Schädelwand keine feste, sondern eine zerbrochene Knochenplatte vorfindet, die nachgiebt, muss am entgegengesetzten Hirnpol, also in der vorderen Schädelgrube, ein negativer Druck herrschen, der gewissermaassen saugend wirkt. Der atmosphärische Druck lastet auf der vorderen Schädelfläche, besonders auf seiner dünnsten Stelle, der Orbitalplatte, und drückte sie nach innen ein. Selbstverständlich ist zum Zustandekommen dieser Verhältnisse Vorbedingung, dass die vordere Schädelhälfte noch fest steht und keine Sprünge aufweist, wie es im vorliegenden Falle war. Ich habe die Literatur durchsucht und habe auch Parallelfälle gefunden.

Die meisten, die vielleicht hierher passen könnten, lassen eine andere Erklärung zu. Die von Prescott Hewett[1]), Friedberg (l. c.), Coccius[2]) angeführten, von anderen Autoren auch benutzten Fälle sind hier nicht zu verwerthen. Nur eine von Clement Lucas[3]) geschilderte Kopfverletzung ähnelt unserm Fall. Ein 24 Jahre alter Mann war von einer beträchtlichen Höhe hinabgefallen und mit dem Hinterkopf auf den Boden aufgeschlagen. Bei der Section wurde eine Fractur gefunden, die auf dem Hinterhauptsbein links hinunterging, das Foramen magnum kreuzte und auf der rechten Seite des Proc. basilaris durch die Spitze der Pars petrosa des Schläfenbeins hinaufstieg, um neben der Sella turcica zu endigen. Ganz getrennt hiervon und nicht hiermit in Zusammenhang stehend, waren zwei symmetrische Verletzungen der Orbitaldächer: ein rundes Stück, $^1/_2$ Zoll breit, war aus dem rechten Orbitaldach herausgedrückt und lag ganz frei, auf der linken Seite war ein ganz ähnliches Stück von dem linken Orbitaldach herausgebrochen.

Hergang des Unfalls und Art der Verletzung war in beiden Fällen gleich. Nur der Grad der Zerstörung am Hinterhauptbein war ein geringerer. Da aber das — wenn auch nur momentane — Klaffen der festgestellten Bruchlinie genügt, um eine vorübergehende Vergrösserung der Capacität der Schädelhöhle zu ermöglichen, waren auch die Bedingungen gegeben, um einen negativen Druck im vorderen Schädelraum zu erzielen, der zum Bruch der beiden Platten führte. Gerade in dem symmetrischen Aussprengen runder Bruchstücke sehe ich das Charakteristische, sowie das Hineindrängen von Fett durch den Spalt in die Schädelhöhle. Weiterhin führen Chipault und Braquehaye[4]) 9 Fälle an, die als Präparate nach wirklichem Unfall existiren, und meinten dann Folgendes: Meist liege eine ausgedehnte Fractur in der Nähe des Hinterhauptsloches vor, und völlig unabhängig davon eine Fractur im Gebiet des kleinen Keilbeinflügels und des Orbitaldaches. Meist handele es sich um Fall auf den Kopf. Sehr bemerkenswerth sei, dass

[1]) The medical Times 1858. S. 311.
[2]) Virchow-Archiv. 1864. S. 357.
[3]) Cl. Lucas, Guy's Hospital Reports. Vol. XIX. 1874. S. 434.
[4]) Chipault et Braquehaye, Etudes graphiques sur les fractures indirectes de la base du crâne. Arch. generales de medicine. 1895. October-December.

unter den indirekten Fracturen durch gewöhnliches Trauma in allen Fällen, in denen darauf geachtet wurde, die Fragmente des Schädeldachs in die Schädelhöhle hinein dislocirt waren und dass mit dem Fragment Orbitalfett in das Schädelinnere hineingelangt war, „gerade so, als ob die Fractur entstanden wäre durch plötzliche Drucksteigerung des Augenhöhleninhalts". Diese Erfahrungen stimmen also mit den meinigen überein und lassen dieselbe Erklärung zu. Erwähnen will ich noch, dass verschiedene experimentelle Versuche in dieser Richtung daran scheiterten, dass es unmöglich war, die Schädelhöhle völlig luftdicht abzuschliessen, was zum Gelingen des Experimentes unbedingt nöthig ist.

Hiernach kann man die Möglichkeit nicht leugnen, dass auch bei den indirekten Orbitaldachfracturen durch stumpfe Gewalt das Hirn als Ursache eine Rolle spiele.

Der Zweck meiner experimentellen Studien war festzustellen, ob ebenso wie bei Schädelschüssen auch beim Mechanismus der Schädelbrüche dem Gehirn eine aktive Rolle zukomme.

Dieselben haben ergeben:

1. Dass die bisher angenommenen Zahlen für die Elasticität des knöchernen Schädels einer Einschränkung bedürfen, da die Lamina ext. des Schädels gegen die int. eingedrückt werden kann, ohne dass letztere eine Schädigung erleidet.

2. Hirnverletzungen bei unverletztem Schädel können auch ohne Inanspruchnahme der Elasticität des Schädels erfolgen, da das Hirn im Schädel beweglich ist und in Folge seines Beharrungsvermögens bei plötzlicher Störung der Ruhelage oder bei plötzlicher Hemmung einer Bewegung gegen die Schädelwand angeschleudert werden kann.

3. Bei doppelseitigem Angriff auf den Schädel kommen die Knochenbrüche nach den bekannten Gesetzen der Schädelelasticität ohne Mitwirkung des Gehirns zu Stande.

4. Bei einseitigem Druck auf den unterstützten Schädel sind dieselben Grundsätze maassgebend.

5. Bei einseitigem Stoss auf den unterstützten und den schwebenden Schädel kommt eine Flachlegung der getroffenen Schädelpartie mit Fissuren zu Stande; bleibt die Dura intact und

sind die Bruchstücke deprimirt, so entsteht neben dem Stoss noch ein hydraulischer Druck im Schädel, der denselben auseinander sprengen kann. Diese Sprengung geschieht gewöhnlich in den durch das Trauma gesetzten Fissuren durch Verlängerung derselben. Ist die Dura mit verletzt, so kommt ein hydraulischer Druck nicht zu Stande, dann entwickeln sich durch Fortpflanzung des Stosses im Gehirn Quetschungen und Contrecoup-Quetschungen. Ausschliesslich Contrecoup-Quetschungen sind nur beim Stoss gegen den frei schwebenden Schädel möglich.

6. Bei Verletzungen durch Fall und Aufschlagen bringt das in Folge seines Beharrungsvermögens und seiner Schwere gegen die Aufschlagstelle angeschleuderte Gehirn die durch den Aufschlag gesetzten Fissuren zum Klaffen und verschlimmert die Knochenzerstörung.

7. Die indirekten Orbitaldachfracturen bei Schussverletzungen sind eine Folge der Schusswirkung auf das Gehirn. Bei stumpfer Gewalteinwirkung ist es sehr wohl möglich, dass dieselben Folge der Einwirkung der Schädigung auf das Gehirn sind.

XXI.

Beitrag zur chirurgischen Behandlung der bösartigen Sarkome der langen Röhrenknochen.

Von

Dr. W. Kramer,

Dirig. Arzt des städt.- u. Chirurgen des St. Elisabeth-Krankenhauses in Glogau a. O.

Ueber die Sarkome der langen Röhrenknochen sind im Laufe der letzten 10—15 Jahre eine Reihe von Arbeiten veröffentlicht worden, in denen nicht allein das für die Frage der Gut- oder Bösartigkeit dieser Geschwülste wichtige grob anatomische Verhalten derselben, sondern auch ihr klinisches Bild und die Bedeutung einer möglichst frühzeitigen Diagnose für Feststellung der Art der einzuschlagenden operativen Behandlung und für deren Erfolge eingehend gewürdigt worden sind. Obwohl diesen Abhandlungen zumeist recht ausgedehnte Erfahrungen unserer ersten Kliniker zu Grunde gelegen haben, harren doch noch einzelne Fragen der Entscheidung. Zu ihrer Lösung, wenn auch nur an der Hand weniger Fälle, einen kleinen Beitrag zu liefern, soll der Zweck der nachfolgenden, sich nur mit der chirurgischen Behandlung der Röhrenknochensarkome beschäftigenden Darstellung sein. Hierbei werden bezüglich derjenigen Operationen, welche für die schaligen, der Hauptsache nach aus Riesenzellen zusammengesetzten Myeloide in Betracht kommen, wenige Worte genügen, da über die relative Gutartigkeit derselben heutzutage kaum noch ein Zweifel besteht. Ist doch bereits eine stattliche Reihe von Fällen derartiger, gewöhnlich langsam wachsenden und lange gegen die Markhöhle und umgebenden Weichtheile abgekapselt bleibenden Geschwülste bekannt geworden, in denen entweder durch die Ex-

stirpation mit (Ausschabung etc.) oder ohne (Resection) Erhaltung der Continuität des Knochens, oder, wie besonders in der v. Volkmann'schen Klinik,[1]) durch die Amputation der Extremität dauernde Heilung, das Ausbleiben von Recidiven und Metastasen seit vielen Jahren sicher gestellt worden! Es sei hier nur an die aus der eben erwähnten(Thümmel)[1]), aus der v. Bergmann'schen (Nasse)[2]), König'schen (Reinhardt)[3]) und v. Mikulicz'schen (v. Mikulicz[4]), Gebauer)[5]) Klinik beschriebenen Fälle erinnert, denen sich mehrfache Berichte über einzelne günstig verlaufene anderer Chirurgen anreihen und auch ich kurz die zwei der von mir operirten hinzufügen kann.

Fall 1. 16jähriger Brettschneider B. aus Gr. Nach Stoss des rechtes Knies gegen Holzbrett allmählich entwickelt, seit $^1/_2$ Jahr. Ueber faustgrosser Tumor im unteren Femurende(Pergamentknittern etc.); Kniegelenk frei. 1889 Incision, Ausschabung der überall von Knochenschale umgebenen braunrothen, sehr blutreichen, fast ausschliesslich aus Riesenzellen bestehenden Geschwulstmassen. Heilung ohne Functionsstörung. 1901 gesund.

Fall 2. 13 jähriges Mädchen N. aus K.: Seit $^3/_4$ Jahr Behinderung im Gebrauch des rechten Schultergelenkes. Allmähliche schmerzhafte Anschwellung des oberen Gelenkendes des Humerus; letzteres faustgross aufgetrieben. 1892 Längsschnitt; Weichtheile nirgends durchbrochen, ziemlich starke Knochenschale, blaurothe, sehr gefässreiche Geschwulst (Riesenzellensarcom), Epiphysenknorpel intact lassend. Ausschabung. Heilung. 1900 gesund.

Solchen günstigen Resultaten gegenüber stellen die Fälle, in denen myeologene Riesenzellsarkome nach der Operation recidivirt sein oder einen bösartigen Verlauf genommen und durch Metastasen das Leben des Kranken vernichtet haben sollen, nur seltenste Ausnahmen dar, durch welche die jetzt wohl allgemein geltende Lehre von der Heilbarkeit dieser Geschwülste durch eine frühzeitige und vollständige Exstirpation kaum erschüttert werden dürfte.

---

[1]) K. Thümmel, Ueber Myeloide. Inaug.-Diss. 1885.

[2]) D. Nasse, Die Sarkome der langen Extremitätenknochen. Arch. f. klin. Chir. Bd. 39.

[3]) Reinhardt, Mittheilungen über die in den Jahren 1880—1895 in der Göttinger chirurg. Klinik beobachteten Sarkome der langen Extremitätenknochen. D. Zeitschr. f. Chir. Bd. 47.

[4]) v. Mikulicz, Ueber ausgedehnte Resectionen der langen Röhrenknochen wegen maligner Geschwülste. Verh. der D. Ges. f. Chir. 1895.

[5]) Gebauer, Beitrag zur Behandlung der Sarkome an den langen Röhrenknochen. Inaug.-Diss. Breslau 1900.

Wesentlich anders waren dagegen die Erfolge der chirurgischen Behandlung bei den übrigen Sarkomen der langen Extremitätenknochen, sei es, dass sich dieselben im Knocheninnern entwickelt hatten und secundär, meist nur an enger Stelle, durch die Corticalis nach aussen unter das Periost durchgewuchert, sei es — wie in selteneren Fällen —, dass sie von der inneren Schicht der Beinhaut ausgegangen, später auch die Knochenoberfläche in breiter Ausdehnung zerstört und in die Markhöhle hineingewachsen waren. Bei der Neigung dieser Geschwülste zu raschem Wachsthum, zum Durchbruch durch die bald derbere, bald nur undeutlich vorhandene Bindegewebskapsel in die Musculatur, zum Hineinwuchern in das Lumen der Gefässe, vornehmlich der Venen, zur allgemeinen Dissemination in den inneren Körperorganen, häufiger auf dem Wege der Blut-, als dem der Lymphbahnen — einer Tendenz, die den weichen markigen Formen, den Sarkomen mit jungen, nicht voll entwickelten Zellelementen (Reinhardt) in besonders hohem Grade eigenthümlich ist, bei der nicht selten beobachteten Entwicklung secundärer Knoten weiter aufwärts im Mark ganz abgetrennt von dem Haupttumor (König,[1]) Rose)[2]) waren bei diesen deshalb allgemein als bösartig angesehenen Sarkomen durch die operative Behandlung sehr viel seltener günstige Resultate zu erzielen. Auch bei ihnen sind Versuche, die Geschwulst mit Erhaltung der Extremität durch Resection des kranken Knochens zu entfernen, mehrfach gemacht und für gewisse Fälle neuerdings wieder von v. Mikulicz[3]) und Wiesinger[4]) mit dem Hinweis empfohlen worden, dass sich derartige Patienten zu einer solchen nur wenig verstümmelnden Operation weit früher und leichter als zu einer Amputation oder Exstirpation entschliessen würden. Während bezüglich der 3 Fälle Wiesinger's nach einer mir von demselben freundlichst gesandten Mittheilung nur festgestellt ist, dass sie — und zwar Fall 1 an Metastasen, bei Fall 2 und 3 Todesursache unbekannt — verstorben sind, liegt aus der Breslauer Klinik ein neuer ausführlicher Bericht Gebauer's[5]) über

[1]) Verh. der D. Ges. f. Chir. 1895. u. Lehrbuch der Chirurgie.
[2]) Berliner klin. Wochenschr. 1890. p. 851.
[3]) l. c.
[4]) Wiesinger, Zur Behandlung der bösartigen Neubildungen an den langen Röhrenknochen. D. med. Wochenschr. 1898. 42.
[5]) l. c.

die daselbst operirten Falle vor, auf die wir, die 4 von myelogenen Riesensellsarkomen hier unberücksichtigt lassend, näher eingehen müssen.

Unter den 6 Fällen von bösartigen Sarkomen findet sich einer, dessen späteres Schicksal nicht zu ermitteln gewesen; ein anderer, bereits durch ausgedehnte Muskelerkrankung complicirter musste 2 Monate nach der Resection der Fibula wegen Recidiv amputirt werden und starb $^1/_2$ Jahr darauf an Metastasen (Fall 8 in Gebauer's Dissertation), denen auch ohne lokales Recidiv 2 Fälle von Femurresection $1^3/_4$ (Fall 5) bezw. $^3/_4$ Jahr (Fall 10) nach dieser zum Opfer fielen. Von den restirenden 2 Kranken war der eine $5^1/_2$ Monate nach der gleichen Operation ohne Recidiv, benöthigte aber wegen Ausbleibens knöcherner Vereinigung der Amputation, nach welcher er noch $4^1/_2$ Jahre später vollständig gesund war (Fall 6), und ist Fall 9 noch 3 Jahre nach der Resection des Oberschenkels frei von Recidiv und Beschwerden gefunden worden. — Im Gegensatz zu diesen verhältnissmässig günstigen Resultaten wurden, wie Nasse[1]) in einer späteren Arbeit bemerkt, nach der konservativen Operation in der v. Bergmann'schen Klinik stets Recidive, nie ein dauernder Erfolg erzielt. Indess findet sich in seiner früheren Abhandlung[2]) sub 8 der Tabelle ein durch Resection des Kniegelenks behandelter Fall von Spindelzellensarkom im Condylus ext femor. als noch nach 3 Jahren gesund angegeben, während über den 1895 von v. Bergmann[3]) selbst berichteten Fall von Resection der Tibia wegen Sarkom bisher Nichts weiter bekannt geworden ist. Auch König[4]) hat auf Grund seiner Erfahrungen wiederholt eindringlich vor Versuchen, sich auf die Exstirpation bösartiger Sarkome zu beschränken, gewarnt und nach solcher (Resection der Fibula) in dem einen aus der Göttinger Klinik von Reinhardt[5]) mitgetheilten Falle schon in Kurzem ein Recidiv erlebt, das die Amputation und raschen Tod an Metastasen ver-

---

[1]) Nasse, Die Exstirpation der Schulter u. ihre Bedeutung für die Behandlung der Sarkome des Humerus. Samml. klin. Vortr. Neue Folge. N. 86. S. 513.

[2]) l. c.

[3]) v. Bergmann, Ueber Heilung an Knochendefecten. Ctrbl. f. Chir. 1891. S. 943.

[4]) l. c.

[5]) l. c. p. 554.

anlasste. An letzteren ging auch ein Fall von v. Eiselsberg[1]) 1 Jahr nach Resection der Tibia ein. Dagegen war der Erfolg in einem von Henteaux[2]) operirten Falle ein ausserordentlich günstiger, indem Patient noch 11 Jahre danach völlig gesund gefunden wurde. Das Schicksal der übrigen, noch in der Literatur veröffentlichten Fälle, so besonders der von Jallot,[3]) ist nicht bekannt geworden.

Ich selbst bin in der Lage, über drei von mir ausgeführte conservative Operationen zu berichten; im ersten Fall, der seit mehreren Jahren gesund ist, dürfte auch die Methode des Ersatzes der ausgedehnt resecirten Tibia durch die Fibula (Hahn) interessiren. Die zweite Patientin ist $1^1/_2$ Jahre post op. ohne Recidiv an Metastasen gestorben; bei dem dritten von vornherein nur zur hohen Amputation geeignet erschienenen Fall trat nach dem auf dringendes Bitten des Kranken ausgeführten Exstirpationsversuch rasch Recidiv ein.

Fall 3. 10 jähriger Knabe R. aus L.: Seit $1^1{}_4$ Jahr Anschwellung und Schmerzhaftigkeit der oberen Hälfte des linken Unterschenkels, etwas unterhalb des Kniegelenkes beginnend; allmähliche Zunahme der Geschwulst, Unfähigkeit zu gehen.

Schwächlicher Knabe, blass aussehend. Linkes Kniegelenk frei, Tibia bis 2 cm unterhalb Gelenklinie in oberer Hälfte spindelförmig sehr stark aufgetrieben, hart; nirgends Fluctuation. Mai 1897 Operation: Auslösung des Tibiaknochens vom Epiphysenknorpel nach abwärts bis etwas unterhalb Mitte nach querer Durchmeisselung an beiden Stellen. Knorpel völlig intact, Knochen in Mitte an Hinterseite an umschriebener Stelle von Geschwulst durchbrochen, die sich einige cm weit unter dem abgehobenen, nicht durchwachsenen Periost ausgedehnt hat; Muskulatur frei. — Centrales Spindelzellensarkom, spärliche Rundzellen. — Zum Ersatz des grossen Defects von circa 15 cm Länge quere Durchsägung der Fibula dicht unterhalb des Köpfchens, Mobilisirung ihres Schafts, schräge Einpflanzung desselben in die zurückgebliebene Tibiaepiphyse nach theilweiser Abtragung des Knorpels. Unterer Rest der Tibia nach dem Ergebniss einer Probeausschabung des Marks gesund. Wunde nur theilweise vernäht. Schienenverband. Heilung ohne Complication innerhalb 10 Wochen. Gypsverband, später Schienenstiefel. Knochen erst nach 2 Jahren fest vereinigt, Fibula fast

[1]) Heilung grösserer Defecte der Tibia durch gestielte Hautperiostknochenlappen. Arch. f. klin. Chir. Bd. LV.

[2]) Sarcome globo-cellulaire de la tête de l'humerus gauche. Bullet. et mémoires de la soc. de Chir. de Paris. 1895. 2.

[3]) Jallot, Des opérations conservatrices dans le traitement de l'ostéosarcome. Paris. Société d'éditions scientifiques. 525.

ums Doppelte verdickt. Unterschenkel etwas nach aussen geschweift. Pat. geht sicher auf dem um 4 cm verkürzten Beine. Kein Recidiv Juni 1901.

Fall 4. 42 Jahre alte Frau L. aus F. Seit $^1/_4$ Jahr Schwellung und Schmerzen an Innenseite des rechten Knies, rasch zunehmend.

Kräftige, sonst gesunde Frau. Lungen frei. Condylus int. femoris d. sehr stark aufgetrieben, hart, bei Druck und Percussion schmerzhaft. Beugecontractur des Kniegelenkes, Verdickung der Kapsel desselben, geringer Erguss in das Gelenk.

April 1896. Probeschnitt auf inneren Condylus; Aufmeisselung ergiebt den ganzen Condylus einnehmende Geschwulstmassen von markig weicher Beschaffenheit. Resectionsschnitt mit Aufklappung des Kniegelenkes. In letzterem 20 ccm heller, klarer Flüssigkeit, Knorpel des Condylus int. durchbrochen vom Tumor, der zum Theil auch unter Knorpel des Condylus ext. gewuchert ist; Tibiaknorpel frei, Synovialis glatt, nicht geröthet, etwas verdickt Resection von 5 cm langem Stück des unteren Femurendes bis ins Gesunde. Probatorische Auslöffelung der Markhöhle des Schafts 15 cm weit nach aufwärts ergiebt normalen Befund. Schenkelgefässe frei, ebenso Muskulatur. Absägung von $^1/_2$ cm dicker Knorpellage der Tibia; Knochennaht. Vereinigung der Hautwunde bis auf Lücken an beiden Seiten. Schienenverband. Ungestörte Heilung. Gypsverband. Knochen innerhalb 9 $^1/_2$ Wochen fest consolidirt. Myelog. Rundzellensarcom. Verkürzung des Beines durch hohe Sohle und Absatz ausgeglichen. Kein Recidiv, 1 $^1/_2$ Jahre p. op. ohne solches an Lungenmetastasen †.

5. Fall. Kaufmann P. aus G. Seit 8 Wochen sehr heruntergekommen. Schmerzen im oberen Theil des verdickten Schienenbeines. Schwellung an demselben weich, elastisch. Leichte Beugestellung des Kniegelenkes. Periosteales Rundzellensarcom. Amputation verweigert. Exstirpation (1896) der weichen, die Muskulatur durchwuchernden Geschwulstmassen, Abmeisselung der Knochenoberfläche, in die der Tumor nicht hineingewachsen. Glatte Heilung. Rasches Recidiv nach 6 Wochen. Vergrösserung der Leistendrüsen. $^1/_4$ Jahr nach der ausserhalb gemachten Amput. fem. Tod an Lungenmetastasen.

Fassen wir nunmehr die durch die Resection bisher gewonnenen Resultate zusammen, ohne auf die bereits von v. Mikulicz und Wiesinger ausführlich erörterten Methoden derselben und der eventuell nothwendig werdenden Osteoplastik mit deren Erfolgen in functioneller Beziehung näher einzugehen, so ergeben sich zunächst 5 Fälle, in denen seit mindestens 3 Jahren locale Heilung besteht, 3, die ein von den z. Zt. der Operation schon erkrankten Muskeln ausgegangenes Recidiv bekommen und nach der deshalb vorgenommenen Amputation an Metastasen gestorben waren, und schliesslich noch 5, welche ohne Recidiv den Folgen allgemeiner Dissemination des Sarkoms erlegen sind; bei 2 der anderen Fälle fehlen be-

züglich der Todesursache und bei den übrigen überhaupt jegliche weitere Angaben. Bringen wir von diesen 13 die Einzelfälle von v. Eiselsberg und Henteaux in Abzug, weil sie nur zur Illustration des Werthes der Resection und der osteoplastischen Verfahren bei bösartigen Sarkomen mitgetheilt worden, so verbleiben 4 von Heilung seit mindestens 3 Jahren, 3 von Recidiven und Metastasen und 4 von letzteren allein übrig.

Suchen wir nun festzustellen, was im Vergleich hierzu durch die Amputation und Exarticulation bei den bösartigen Formen der langen Extremitätenknochensarkome geleistet worden! Zu diesem Zweck wollen wir, wie vorher, nur die aus Kliniken erschienenen Berichte berücksichtigen, weil in ihnen sämmtliche daselbst zur Beobachtung gelangte Fälle dieser Geschwülste mitgetheilt sind, und aus diesem Material die an der Operation direct (Shock, Sepsis, Blutung etc.) eingegangenen, sowie die, welche erst kurz vor der Veröffentlichung der Arbeit operirt worden oder hinsichtlich ihres weiteren Verlaufs keinerlei Angaben enthalten, ausscheiden. Dadurch werden freilich die Zahlen der übrig bleibenden Fälle verhältnissmässig klein erscheinen, aber immerhin grösseren Werth besitzen, als die der aus zusammengelesenen, z. Th. noch der vorantiseptischen Zeit angehörenden Einzelfällen bestehenden, umfangreichen Statistiken von Gross[1]), Schwartz[2]) u. A.

Zunächst seien die von mir zur Amputation oder Exarticulation gebrachten Fälle bösartiger Sarkome kurz mitgetheilt.

Fall 6. 18jähr. kräftiger Mann, P. aus R. Seit $^3/_4$ Jahr erkrankt mit Schwellung im unteren Drittel der linken Tibia. Spindelförmige Auftreibung derselben, allmälig grösser geworden. Fussgelenk versteift. Februar 1889. Amputation oberhalb Kniegelenk. Glatte Heilung. — Centrales nicht perforirendes Rund- und Spindelzellensarcom. Mai 1898 ohne Recidiv.

Interessant ist, dass eine Schwester des Pat. 6 Jahre später ein Spindelzellensarcom des II. Metacarpus bekam, das nach Exarticulation desselben nebst Zeigefinger bisher nicht recidivirt ist.

Fall 7. 32jähr. Mann, B. aus G. Myelogenes Rundzellensarcom des unteren Endes des rechten Femur, unter und durch Periost in Musculatur durchgebrochen, seit $^1/_4$ Jahr bestehend. 1892 hohe Amputatio femoris. Ungestörter Wundverlauf. $^1/_2$ Jahr später an Lungenmetastasen gestorben.

---

[1]) Americ. Journal of the med. Sciences. 1879.

[2]) Des ostéosarcomes des membres. Thèse de Concours pour l'agrégation. Paris 1880.

Fall 8. 57jähr. Frau F. aus G. Seit $^1/_2$ Jahr mit heftigen Schmerzen im unteren Drittel des linken Femur erkrankt (Patientin von jeher zu hochgradiger Nervosität geneigt); letzteres an Innen- und Hinterseite stark verdickt, sehr empfindlich bei leisestem Druck.

Mai 1899. Probeeinschnitt trifft auf weiche, in Musculatur gewucherte Geschwulstmassen von gelbweisslicher Farbe. Knochenoberfläche durch letztere ausgedehnt zerstört. Geschwulst reicht bis über Mitte des Oberschenkels. — Aeusserst zellreiches periostales Rund- und Spindelzellensarcom. — Exarticulation im Hüftgelenk: Zunächst Ligatur der Schenkelgefässe dicht unterhalb Ligt. Poupartii; Umschneidung eines vorderen kleineren Hautlappens. v. Langenbeck'scher Schnitt wie zur Resection des Gelenks, Luxirung des Schenkelkopfs, Ablösung aller Muskelinsertionen am grossen und kleinen Trochanter, Ausschneidung eines grossen hinteren — Blutung gering — und des kleinen vorderen Hautmuskellappens. Exstirpation der Reste des M. adductor long. und magn., die sich auf dem durch das abgesetzte Bein im Niveau der oberen Tumorgegend angelegten Querschnitt von Geschwulstmassen durchwuchert zeigen (M. vastus med., int. u. ext., erkrankt, durch die Exarticulation bereits in Wegfall gekommen). Glatte Heilung. Prothese. Andauernd starke nervöse Beschwerden im ganzen Körper. Kein Recidiv. November 1901: Verdacht auf Metastase in Brustwirbelsäule![1])

Fall 9. 79jähr. Mann G. aus G. Seit $^1/_2$ Jahr entwickeltes periostales Spindel- und Rundzellensarcom im mittleren Drittel des linken Vorderarmes. Musculatur durchwuchert bis unter Haut. März 1900 hohe Amputation des Oberarmes. Rasche Heilung. November 1901 ohne Recidiv und Beschwerden.

Fall 10 ist nicht operirt worden. 6jähr. Knabe L. aus Z. Sarcom des Kniegelenks, rasch entstanden. Anscheinend innere Metastasen. 8 Wochen später gestorben.

Es sind demnach von meinen operirten Fällen 1 an Metastasen, zu Grunde gegangen und 3 seit 9, $2^1/_2$ (Metastase?)[1]) und $1^3{}_4$ Jahren bisher ohne Recidiv geblieben; der erstere, bei dem das Sarkom die Weichtheile freigelassen hatte, ist wohl als dauernd geheilt anzusehen. Ueber die von mir in Fall 8 gewählte Operationsmethode sollen später einige Worte gesagt werden.

Aus dem von Nasse[2]) gegebenen Bericht kommen 18 hinsichtlich ihres weiteren Verlaufs bekannt gewordenen Fälle in Betracht. Von denselben sind 5 (Fall 21, 23, 24, 29, 30) an Metastasen gestorben, haben 6 (Fall 6, 20, 26, 32, 34, 37) Recidive bekommen, und waren von den übrigen 6 (Fall 39, 36, 33, 35,

[1]) Anm. bei Correctur: Ende Januar 1902 ohne Recidiv an Metastase im Brustmark.

[2]) l. c.

13, 16) 3, 9, 12 und 15 Monate, 1 noch $5^1/_2$ Jahre (Fall 22) nach der Operation ohne örtliche Rückfälle; in Fall 16, 22 und 35 war die Muskulatur nicht durchwuchert. Von Küster's[1]) Fällen sind, wie nur kurz erwähnt ist, 6 einem „Recidiv" erlegen, 2 wegen eines solchen erneut operirt werden und 2 seit $1^1/_2$ und 5 Jahren gesund gewesen; bei 2 weiteren war die Operation erst wenige Wochen vorher erfolgt. Aus v. Mikulicz's Klinik[2]) ist bezüglich vier Patienten das weitere Schicksal nicht zu ermitteln gewesen; von den übrigen 5 ist 1 ohne locales Recidiv (Fall 14) an Metastasen, 2 an solchen in Folge von Recidiv (Fall 17, 18) zu Grunde gegangen und waren 2 (Fall 15, 20) nach 2 und 5 Jahren recidivfrei; die letztere Pat. ist an unbekannter Krankheit nach 5 Jahren gestorben. — Aus der Reinhardt'schen[3]) Arbeit lässt sich nicht mit Sicherheit ersehen, wie viele der insgesammt 54 Fälle bösartige Sarkome waren, da auch die Riesenzellengeschwülste in jene Ziffer eingerechnet sind; es können deshalb hier nur die vom Verfasser selbst angegebenen Zahlen ohne nähere Bezeichnung der einzelnen Fälle angeführt werden. An Metastasen starben in der Göttinger Klinik 19 (= 33 pCt.), an Recidiven 5 (ausserdem 5 an „Knochenkrebs" und 4, bei denen „von vornherein auf Entferung alles Krankhaften verzichtet werden musste"), und waren, abgesehen von einer „Reihe solcher Fälle, die durch die Operation wenigstens eine Reihe von Jahren von ihren Leiden befreit dem Leben erhalten werden konnten, wenn später auch Metastasen und Recidive oder intercurrente Krankheiten den Tod herbeiführten", 6 wegen bösartiger Sarkome Amputirte (der 7. von Riesenzellensarkom abgerechnet) oder Exarticulirte seit 8—11 oder 12 Jahren gesund geblieben; anscheinend nur in 1 derselben waren die Weichtheile ergriffen.

Die vorstehend angeführten Zahlen bestätigen[4]) die schon wiederholt von den verschiedenen Autoren festgestellte Thatsache, dass die Erfolge operativen Eingreifens bei den bösartigen Sarkomen der langen Röhrenknochen durch die ausserordentlich grosse Häufigkeit der Metastasen in inneren Organen sehr erheblich beeinträchtigt werden. In einem Theil der Fälle waren sie schon

[1]) Ref. in Berl. kl. Wochenschrift. 1890. S. 731.
[2]) s. Gebauer, l. c.
[3]) l. c.
[4]) Anm. bei Correctur: s. auch Rose, Ctrbl. f. Chir. 1902 S. 17. — Bericht über seine Hüftgelenksexarticulationen wegen Sarcom.

bei der Operation nachgewiesen worden; meist aber hatten sie sich in den ersten Monaten nach dieser, ausnahmsweise erst nach 3 bis 5 Jahren (Nasse und Reinhardt) gezeigt. Diese Generalisation von Geschwulstelementen ist sowohl nach den conservativen Operationen, als auch den Amputationen und Exarticulationen aufgetreten, und zwar nach jenen ersteren keineswegs seltener, da es sich bei den betreffenden Fällen meist schon um ziemlich weit vorgeschrittene Sarkome gehandelt hatte. — Weniger häufig waren örtliche Recidive und die von diesen ausgegangenen Metastasen. In den von Nasse mitgetheilten Fällen traten erstere immer nur in den Weichtheilen, meist im 1. Jahre, seltener im 2. nach der Operation auf; ein Patient starb an grossem Recidiv und Metastasen erst im 5. Jahre. Auch in den Fällen der v. Mikulicz'schen Klinik waren die Weichtheile der Sitz der rasch gekommenen Recidive; bezüglich der Küster'schen fehlen nähere Angaben. In den von Reinhardt berichteten war hingegen auch 2 mal der Stumpf des zurückgebliebenen Knochens der Ausgangspunkt, welchem Ereigniss in einigen anderen Fällen durch die sofortige Entfernung des ganzen, bei der Amputation hoch hinauf von Markherden durchsetzt gefundenen Knochens rechtzeitig vorgebeugt werden konnte. Einige Male trat der Tod durch Recidive und Metastasen erst 2, 3 und 4 Jahre p. op. ein.

Eine nähere Betrachtung dieser Recidivfälle ergiebt Folgendes: In einigen derselben waren, wie soeben hervorgehoben, höher aufwärts im Knochen gelegene, durch gesundes Gewebe von der Hauptgeschwulst getrennte Markherde, die bei der Amputation nicht bemerkbar gewesen, die Ursache der Recidive. In mehreren anderen hatte von vornherein bei der Gliedabsetzung auf die vollständige Entfernung alles sichtbar erkrankten Gewebes verzichtet werden müssen; dies war auch der Grund für die Recidive, welche bei 2 der später noch von Nasse in seinem klinischen Vortrage[1]) erwähnten 4 Fälle von Schulterexstirpation aufgetreten waren, ebenso in einem Theil der von P. Berger[2]) aus der Literatur zusammengestellten Fälle dieser Operation und schliesslich auch für

[1]) l. c.

[2]) De l'amputation interscapulo-thoracique dans la traitement des tumeurs malignes de l'extrémité supérieure de l'humérus. Revue de Chirurque. 1898. 10.

die nach Hüftexarticulationen wegen vorgeschrittener Sarcome der oberen Femurhälfte beobachteten. Für alle übrigen Fälle ist keine andere Erklärung möglich, als die, dass die Recidive von den Resten der an ihrem peripherischen Ende schon erkrankten Muskeln ausgegangen sein müssen (Nasse), dass also eine, obwohl scheinbar ganz im Gesunden weit vom Tumor entfernt ausgeführte, aber doch nicht radical genug gewesene Operation die Schuld daran hatte. Dafür sprechen auch die verhältnissmässig häufigen Recidive nach Exarticulatio femoris wegen Sarcom des unteren Femurendes, deren wir z. B. in Borck's[1]) Arbeit unter 26 Fällen allein 6 finden.

Stellen wir nun diesen Fällen diejenigen gegenüber, in denen es bis mindestens 3 Jahre post oper. nicht zur Recidiventwicklung gekommen, so ergiebt sich, dass dies, im Ganzen überhaupt nur wenige, fast sämmtlich solche von noch gut abgekapselten, in die Weichtheile nicht hineingewucherten Sarcomen gewesen sind, und dass in den übrigen Fällen eine besonders radicale Operation zur vollständigen Beseitigung der erkrankten Muskeln geführt hatte. Auch unter den von Borck[1]) aus der Rostocker Klinik berichteten 9 Fällen von Hüftgelenksexarticulation wegen Femursarcom ist in dem einen, ebenso wie in den 2 von ihm aus der Literatur erwähnten recidivfrei gebliebenen Fällen, die Muskulatur nicht erkrankt gewesen. Dasselbe gilt von den 3 geheilten Fällen von Schulterexstirpation der v. Bergmann'schen Klinik, von denen Nasse[2]) in seinem klinischen Vortrage spricht, und schliesslich auch von der grossen Mehrzahl der sonst noch in der Literatur als dauernd geheilt mitgetheilten Einzelfälle.

Es sind also bisher durch die Amputation oder Exarticulation zumeist nur in denjenigen Fällen bösartiger Sarcome, in welchen die Neubildung noch abgekapselt war, verhältnissmässig befriedigende Resultate in Bezug auf dauernde locale Heilung erzielt worden, während bei den bereits in die Weichtheile eingedrungenen sehr selten noch ein derartiger Erfolg zu erreichen war. Nun ist aber ebenso durch die Statistik der durch Resection behandelten Fälle

[1]) Ueber die Heilbarkeit maligner Neubildungen des Oberschenkelknochens durch die Exarticulation der unteren Extremität im Hüftgelenk. Arch. f. klin. Chir. Bd. 40.

[2]) l. c.

erwiesen, — so wenige es auch sind — dass es auch mittels dieses die Extremität erhaltenden Eingriffs bei einigen, mit Muskelerkrankung noch nicht complicirten Fällen gelungen ist, Heilung seit mehreren Jahren ohne örtliche Recidive herbeizuführen. Es dürfte somit nicht mehr zweifelhaft sein, dass die Resection wenigstens in gewissen Fällen mit der Amputation oder Exarticulation zu concurriren vermag. Welcher Art diese sein sollen, haben schon v. Mikulicz[1]) und Wiesinger[2]) zu begründen gesucht. Ich möchte jedoch in Rücksicht auf das bezüglich der Erfolge der Amputation etc. soeben Festgestellte die von ihnen gegebenen Indicationen noch mehr einschränken und die conservative Operation allein bei kleinen, langsam gewachsenen, überall gut abgekapselten centralen Rund- und Spindelzellensarcomen für zulässig erachten, sofern die Knochenresection ohne die Gefahr einer Verletzung der Hauptgefässe des Gliedes ausführbar erscheint und eine erträgliche Function danach erwartet werden kann. Die Zahl solcher Fälle wird ja freilich eine kleine sein; auch dürfte es bei diesen meist erst während der Operation möglich werden, zn bestimmen, bis wohin die Wucherung des Tumors im Knochen sich erstreckt, wieviel resecirt werden muss, ob jene Bedingungen erfüllbare sind. Ergiebt sich dabei nach all diesen Richtungen hin nichts Günstiges, so wird selbstverständlich auf die Resection verzichtet werden müssen. Ausserdem werden wir bei dieser — gleichwie bei der Amputation — zu berücksichtigen haben, dass auch bei gesundem Knochenquerschnitt möglicherweise noch nicht alles Krankhafte entfernt, vielleicht noch höher oben im Mark ein Geschwulstherd vorhanden ist, der dann die Auslösung des ganzen Knochens durch Exarticulation des Gliedes erfordern würde. Ich habe mich deshalb in meinen beiden Fällen (No. 3 und 4) nicht gescheut, durch eine hoch hinaufgehende Explorativausschabung des zurückbleibenden Knochens die Beschaffenheit des Marks festzustellen, und bin erst nach normalem Befund zur Vereinigung der Knochen geschritten; Nachtheile habe ich davon nicht gesehen.

Bei allen anderen, als den vorstehend kurz charakterisirten

---

[1]) l. c.
[2]) l. c.

Sarkomformen, besonders bei den durch undeutliche Begrenzung ausgezeichneten periostealen, wird, auch wenn der Probeschnitt die Weichtheile noch nicht sichtbar erkrankt aufweist, wie bisher, allein die Amputation oder Exarticulation am Platze sein. Während wir aber in jenen Fällen, in welchen die Resection lediglich wegen Bedenken hinsichtlich des späteren functionellen Resultates unterlassen werden musste, bei der Amputation einen grösseren Theil des Gliedes werden erhalten dürfen, sofern sich das Mark höher oben gesund zeigt, werden wir bei den übrigen und namentlich bei den bereits auf die Muskulatur übergreifenden Sarkomen die Amputation oder Exarticulation sehr weit von dem Tumor entfernt zu machen und die möglichst vollständige Entfernung der erkrankten Muskeln in toto anzustreben haben. Wo letztere möglich, wird also der Extremitätsabschnitt oberhalb der Ursprungsstellen seiner Muskulatur abzutragen, d. h. bei den Sarkomen in der untersten Hälfte des Vorderarms oder Unterschenkels über dem Ellbogen- oder Kniegelenk zu amputiren, bei denen der oberen Hälfte des Unterarms und des unteren Humerusendes der Arm im Schultergelenk auszulösen, bei den noch höher sitzenden auch noch das Schulterblatt und Schlüsselbein mit der von ihnen entspringenden Armmuskulatur zu exstirpiren sein. Sind die von den Rippen ausgehenden Muskeln schon ergriffen, so werden wir freilich kaum alles Krankhafte entfernen können. Auch bei der hohen Amputation des Oberschenkels wegen Sarkom der oberen Unterschenkelhälfte und bei der Hüftexarticulation wegen Femursarkom wird es uns oft nicht gelingen, die verdächtigen oder erkrankten Muskeln vollständig fortzunehmen. Aber auch hier dürften sich vielleicht noch in manchen Fällen etwas bessere Resultate erreichen lassen, wenn wir versuchen, die Stümpfe der peripher ergriffenen Muskeln nachträglich zu exstirpiren, wie ich es mit gutem Erfolge in Fall 8 gethan, und wenn wir die Exarticulation im Oberschenkel nicht nach der Methode der hohen Amputation mit nachheriger Auslösung des Schenkelknochenstumpfes, sondern nach dem Rose'schen oder dem von mir in jenem Fall gewählten, sich z. Th. an das Kocher'sche anlehnenden Verfahren, um die von dem grossen Trochanter entspringenden Beinmuskeln in toto beseitigen zu können, ausführen. Ich habe bei jener Patientin,

zum Nachweis der am unteren Ende erkrankten Muskeln, nach Auslösung des Beins im Hüftgelenk einen Querschnitt durch dasselbe in Höhe der oberen Tumorgrenzen machen lassen, die Schnittfläche genau durchmustert und nun von der Exarticulationswunde aus die Reste der durchwucherten Mm. adductor long. und magnus bis zu ihrem Ursprung am Schambein verfolgt und exstirpirt. Hierdurch wird allerdings der ganze Eingriff nicht unbedeutend vergrössert, dafür aber dem Kranken eine grössere Sicherheit gegen ein locales Recidiv verschafft. Auch hier werden unserem Vorgehen durch die Nothwendigkeit, für eine genügende Weichtheilbedeckung der Knochen zu sorgen, leider oft genug Schranken gezogen sein.

Wenn es nun auch durch derartige Verfahren, wie ich sie vorstehend kurz angedeutet habe, gelingen sollte, etwas weniger selten als bisher sichere Heilungen, Fernbleiben eines Recidivs und der von solchem ausgehenden, das Leben vernichtenden Metastasen zu erreichen, so werden uns doch die Fälle, in denen wir den meist noch jugendlichen Kranken durch eine Frühresection des erkrankten Knochens das Glied erhalten konnten, weit grössere Befriedigung gewähren. Hoffentlich verhilft uns die sich mehr und mehr vervollkommnende Röntgoscopie dazu, solche Fälle künftighin häufiger zu finden. —

XXII.

Ueber Appendicitis, unter besonderer Berücksichtigung der chirurgischen Indicationsstellung.[1]

Von

Dr. Wette,

Specialarzt für Chirurgie in Weimar (früherer Assistent der chirurg. Klinik in Jena).

Das Appendicitismaterial, das mir in den letzten Jahren zur Verfügung stand, giebt mir eine gewisse Berechtigung, auch auf Grund eigener Erfahrungen ein Urtheil abzugeben über die wichtigsten Fragen, die auf diesem Gebiete gegenwärtig zur Discussion stehen. Die Schlüsse, welche ich aus meinen persönlichen Beobachtungen ziehe, können allerdings nur Anspruch auf allgemeine Anerkennung finden, wenn sie gestützt werden durch die Mittheilungen derer, denen ein grösseres Material zu Gebote stand, oder derer, die sich der Mühe unterzogen haben, durch grössere Sammelforschungen zur Lösung strittiger Fragen beizutragen. Es wird sich im Verlaufe meiner Ausführungen herausstellen, in wie weit sich meine Anschauungen mit denen von berufener Seite decken.

Es ist noch nicht lange her, dass über die pathologisch-anatomischen Vorgänge bei der Appendicitis die grösste Unklarheit herrschte, ja dass man darüber stritt, von welchem Organ aus denn eigentlich diese Erkrankung ausgehe. Ueber die Aetiologie, damit meine ich über den Infectionsmodus und die Infectionserreger dieser Krankheit sind heute die Akten noch längst nicht geschlossen. Die Diagnose der verschiedenen Formen der Appen-

[1] Auszugsweise im ärztlichen Verein in Weimar vorgetragen im Nov. 1901.

dicitis und damit die Prognose macht oft noch grosse Schwierigkeiten, und über die beste Art der Therapie wird noch viel hin und her gestritten. Die Appendicitis ist heute noch immer ein emsig beackertes Gebiet. Trotz mancher Differenzpunkte hat man sich aber doch über wichtige Fragen geeinigt, ist wichtiges auf diesem Gebiete zweifellos dauernd anerkanntes Allgemeingut der Wissenschaft geworden. Das gilt in erster Linie von den pathogisch-anatomischen Verhältnissen. Die grosse Unklarheit, die hier herrschte, ist vor allem beseitigt worden durch die zahlreichen Beobachtungen und Mittheilungen der Chirurgen, die es ja naturgemäss leicht hatten, durch Freilegen des erkrankten Herdes sich nach und nach ein richtiges Bild der Appendicitis zu schaffen. Da ist nun zunächst mit dem Begriffe Blinddarmentzündung gründlich aufgeräumt worden. Wenn wir von den seltneren Formen der tuberculösen und aktinomykotischen Entzündungen des Blinddarms absehen, die übrigens auch wohl sehr häufig vom Wurmfortsatz ausgehen, giebt es eine eigentliche Blinddarmentzündung überhaupt nicht in anderem Sinne, wie eine Darmentzündung in irgend einem anderen Abschnitte, so dass wir von einer Blinddarmentzündung als einer specifischen Erkrankung nicht sprechen können. Was wir heute noch fälschlich mit diesem Namen bezeichnen, nimmt seinen Ausgangspunkt in allen Fällen vom Wurmfortsatz, dem Appendix des Coecums. Dort findet die Infection statt, von dort wird sie verbreitet. Man sollte deshalb nun endlich den Begriff Blinddarmentzündung fallen lassen und nur von Wurmfortsatzentzündung resp. Appendicitis sprechen. Auch die Bezeichnung Perityphlitis kann nur für bestimmte Fälle von Wurmfortsatzentzündung gelten. So bedeutet z. B. diese Bezeichnung für die Fälle von allgemeiner Peritonitis, für alle Abscesse im Douglas, zwischen den Dünndarmschlingen, für die Abscesse in der Umgebung der Leber, für die extraperitonealen Abscesse und vor allem ja auch für diejenigen Formen, in denen der Krankheitsprocess nicht über die Wandungen des Wurmfortsatzes hinausgeht, eine Begriffsverwirrung. Um diese zu vermeiden, wählen wir eine Benennung, die für alle Formen der in Frage kommenden Erkrankungen zutrifft, nennen wir die Krankheit nach dem Organ, von dem sie ausnahmslos ausgeht: Wurmfortsatzentzündung oder Appendicitis.

Wer bei Operationen und Obductionen vielfach Gelegenheit gehabt hat, auf die **Anatomie des Wurmfortsatzes** zu achten, weiss, wie mannigfaltigen Abweichungen dieses Organ in Bezug auf Länge, Weite und Ursprung unterworfen ist, wie verschieden auch der Verlauf desselben ist; einmal verläuft dasselbe ins kleine Becken hinab, ein anderes Mal ist das Organ nach oben umgeschlagen und endigt unter der Leber, und zwischen diesen Extremen finden wir alle möglichen Variationen. Auch die Insertion am Coecum ist eine sehr mannigfaltige. Der Wurmfortsatz ist ein hohles, blind endendes Organ, das sich seines Inhaltes schwer entledigt, vor allem, wenn durch entzündliche Processe die Schleimhaut schwillt und das Lumen verlegt, oder durch sekundäre Narbenbildung Theile desselben abgeschlossen sind. Die folliculäre Beschaffenheit der Schleimhaut giebt ungemein leicht Veranlassung zum Einnisten von Entzündungserregern, die hier einen geeigneten Boden finden. Während im Darm eine rege Peristaltik den entzündlichen Inhalt weiterschleppt, bleibt er in diesem folliculären Hohlorgan aufgestapelt und hat hier reichlich Gelegenheit sich weiter zu entwickeln.

Es ist noch nicht lange her, dass über **die Ursachen der App.** ein mystisches Dunkel herrschte. Heute ist darüber Gewissheit geschafft, dass es sich bei der sog. Perityphilitis stets um Infection des Wurmfortsatzes handelt. Die sog. Typhlitis stercoralis, welche früher eine so grosse Rolle spielte, existirt gar nicht. Als Infectionsträger kommt vor allem das Bacterium coli in Betracht, dann sind aber auch Staphylo- und Streptokokken, ferner Typhusbacillen, Influenzabacillen etc. in Betracht zu ziehen. Es ist eine bekannte Thatsache, dass im Anschluss an Infectionskrankheiten, im Anschluss an Typhus, Scharlach, Masern, Pneumonie, Mumps, Erysipel und vor allem im Anschluss an Influenza sich oft Appendicitis entwickelt. Bekannt ist ferner der Zusammenhang zwischen Angina, rheumatischen Gelenkerkrankungen und App. Ferner ist öfters ein epidemisches Auftreten der App. beobachtet worden. Die Virulenz der Entzündungserreger wird nun wohl auch in den meisten Fällen den Grad der Veränderungen im Wurmfortsatz und damit auch die Schwere des Krankheitsbildes bestimmen. Die Infection kann auch auf hämatogenem Wege erfolgen, erfolgt aber doch wohl meist local durch Einnisten von Kokken im Wurmfort-

satz. — Aetiologisch darf man heute, wo der Unfall für so Vieles herhalten muss, auch die im Anschluss an Verletzungen entstehende App. nicht ausser Acht lassen. Wie haben wir uns, wenn im Anschluss an eine Verletzung, z. B. im Anschluss an eine Contusion gegen die Blinddarmgegend App. entsteht, in unserem Gutachten an die Berufsgenossenschaft zu verhalten? Es sind in der Literatur eine grosse Anzahl von Fällen beschrieben, wo direkt im Anschluss an Verletzungen App. entstand, und wo die Berufsgenossenschaft haftbar gemacht wurde. Fürbringer spricht sich in der Aerztlichen Sachverständigen-Zeitung 1900 darüber aus und kommt auf Grund der von ihm beobachteten Fälle und unter Würdigung der einschlägigen Literatur zu folgendem Schlusse: „Mannigfache Unfälle von der Ueberanstrengung bis zur brutalen Gewalteinwirkung können Perityphlitis herbeiführen, bezw. die Rolle wesentlich mitwirkender Ursachen derselben spielen. Das geschieht entweder dadurch, dass das Trauma bei bereits latent bestehender App. zur Perforation führt, oder dadurch, dass der Koth bezw. Fremdkörper beherbergende Wurmfortsatz auf dem Wege der Gewebsläsion, oder selbst der gesunde und leere Wurmfortsatz durch letztere im Vereine mit der Bacterieneinwanderung in Entzündung und Nekrose versetzt wird, die ihrerseits später zu Perityphlitis führt.“ Zweifellos kann eine gegen das Typhlon geführte Verletzung eine Perforation des schon erkrankten Wurmfortsatzes herbeiführen. Eine Engländerin, die ich operirte, bekam stets nach Radfahrertouren eine Verschlimmerung ihrer sonst latenten Perityphlitis. Es ist mir aber auch ein Fall bekannt, wo ein Junge, der niemals an App. gelitten hatte, ganz plötzlich beim Turnen, als er beim Aufschwunge mit dem Leibe auf die Turnstange aufstiess, an heftigen Leibschmerzen erkrankte, als deren Ursache sich dann eine App. herausstellte. Ein Dienstmädchen erkrankte nach einem Fusstritte gegen die Typhlongegend an App. Das man solche Fälle auf den stattgehabten Unfall zurückführen kann, ist zweifellos.

Pathologisch-anatomisch unterscheiden wir 1. eine Appendicitis simplex, 2. eine App. perforativa, 3. eine App. gangraenosa. Ich will in Folgendem versuchen, ein Bild dieser drei Formen zu entwerfen im pathologisch-anatomischen, sowie im klinischen Sinne. Bei der **Append. simplex**, ist die Schleimhaut des Wurmfortsatzes

gequollen, geröthet und weist mehr oder weniger zahlreiche Blutaustritte auf; im Innern des Wurmfortsatzes ist Schleim oder Eiter, die entweder nach dem Darm zu sich entleeren können oder auch stagniren. In letzterem Falle spricht man von einem Empyem des Wurmfortsatzes. Solche Fälle kommen nur dann zur Operation, wenn sie längere Zeit immer wiederkehrende Beschwerden machen. Man findet in solchen Wurmfortsätzen oft äusserlich kaum eine Veränderung. Schneidet man dieselben auf, so entdeckt man fast immer ein charakteristisches Merkmal, das sind kleine Blutaustritte in der Schleimhaut jüngeren und älteren Datums. Diese bilden zuweilen das einzige makroskopisch sichtbare Krankheitssymptom. Ich habe anfangs, als ich derartige Fälle operirte, geglaubt, eine Fehldiagnose gemacht zu haben, sah aber hinterher, dass alle Beschwerden nach der Entfernung des Organs verschwunden waren. In anderen Fällen ist die Schleimhaut stark gequollen und injicirt, Schleim und Eiter sind dabei öfters blutig gefärbt; in noch vorgeschritteneren Fällen ist die Schleimhaut stellenweise ulcerirt, wieder in anderen findet man ausserdem Narben in derselben. Auffällig ist oft die ausgesprochene Rigidität des Organs, das sich dann so hart wie ein Schwellkörper anfühlt. Diese App. simplex kommt zweifellos sehr häufig vor und kann auch zu Verwachsungen und event. sogar zu leichtem Oedem in der Umgebung führen, analog dem Verhalten der Umgebung der Gallenblase bei Entzündung derselben, die bekanntlich, ohne dass Perforation vorhanden ist, zu ausgedehnter Verwachsung führen kann. Zahlreiche dieser Fälle von Perityphlitis heilen spontan aus, zahlreiche dieser recidiviren niemals: das sind sicher zum grossen Theil die vielen geheilten Perityphlitisfälle, von denen die Internen melden, Fälle, die wir Chirurgen niemals zu Gesicht bekommen. Und doch heilt auch von diesen eine grosse Anzahl nicht, es stellen sich immer wieder Recidive ein, bis die Exstirpation des erkrankten Processus der Sache ein Ende macht. Die Diagnose dieser App. simplex macht, wenn typische Fälle mit typischen Symptomen, vor Allem mit Resistenz in der Coecalgegend zur Beobachtung kommen, keine Schwierigkeiten, kann aber lange Zeit unsicher bleiben und zu Verwechslungen mit anderen Erkrankungen führen, wenn locale Symptome fehlen. Es giebt Fälle, wo die Leute Jahre lang über unbestimmte Magendarmstörungen, oft über ein Gefühl der Völle oder

Spannung im Leibe, zuweilen verbunden mit Obstipation klagen, wozu dann noch kolikartige Schmerzen in der Blinddarmgegend, oft auch nur ein dumpfes Schmerzgefühl daselbst kommen. Am charakteristischsten ist bei Vielen die Darmkolik in der Coecalgegend, die sogen. Colica appendicularis. Die objektive Untersuchung solcher Leute ergiebt oft weiter nichts als eine mehr oder weniger ausgesprochene Druckempfindlichkeit in der Blinddarmgegend. Zuweilen ist man auch in der Lage, den verdickten Wurmfortsatz durchzufühlen. Ist Letzteres der Fall, ist ja die Diagnose gesichert. Fehlt aber dieses Symptom, so hält man solche Leute vielfach für Neurastheniker, bis endlich die operative Entfernung des erkrankten Wurmfortsatzes der Krankheit ein Ende macht. Wenn man die Literatur verfolgt, kann man von zahlreichen derartigen Fällen lesen, die man als App. larvata oder chronica bezeichnet, und bei denen die Operation oft nichts weiter ergab, als die vorhin geschilderten geringen Veränderungen.

Einen derartigen Fall operirte ich am 28. 12. 1900. Der 23 Jahre alte Patient litt seit 5 Jahren an periodisch wiederkehrenden kolikartigen Anfällen in der Blinddarmgegend und fühlte sich stets zur Zeit der Anfälle krank und arbeitsunfähig, ohne bettlägerig zu sein. Fieber und Tumor in der Coecalgegend waren nie vorhanden. In den letzten 3 Wochen vor der Operation hatte er wieder Beschwerden, bestehend in ziehenden Schmerzen in der Blinddarmgegend, Appetitlosigkeit und Krankheitsgefühl. Bei dem anämischen, schwächlichen Manne fühlte man in der Blinddarmgegend, den Bauchdecken naheliegend, einen etwa bleistiftdicken Strang, der auf Druck empfindlich war. Die Operation ergab Folgendes: Der Wurmfortsatz war bleistiftdick, sehr rigide, gekrümmt, wie ein gebogener Finger; derselbe wurde abgetragen. Die Wand des ca. 12 cm langen Organs ist verdickt, die Schleimhaut stark gequollen, stark injicirt und zeigt zahlreiche punktförmige und grössere Hämorrhagien. Im peripheren Ende sitzt ein harter schlehengrosser Kothstein. Patient wurde am 18. 1. 01 gesund und frei von allen Beschwerden entlassen und ist bis jetzt gesund geblieben.

Einen ähnlichen Befund wies folgender Fall auf: Eine 26 Jahre alte Frau bekam 3 Monate vor der Operation plötzlich einen Anfall von heftigen kolikartigen Schmerzen in der Blinddarmgegend und lag damals 3 Tage zu Bett. Gefühlt wurde z. Z. kein Tumor. Es war nur Druckempfindlichkeit vorhanden. Patientin erholte sich seitdem nicht wieder; sie war zwar nicht bettlägerig, wurde aber immer daran erinnert, dass in der rechten Seite des Leibes etwas nicht in Ordnung sei. Präcise definiren konnte sie ihre Beschwerden nicht. 3 Tage vor der Operation stellten sich wieder heftige kolikartige Schmerzen in der Blinddarmgegend ein mit Verstopfung. Die Untersuchung der im Uebrigen gesunden Frau ergab grosse Druckempfindlichkeit etwa 3—4 Finger

breit oberhalb des Poupart'schen Bandes. Diese ist so gross und Patientin spannt bei jeder Palpation vor Schmerz die Bauchdecken derart, dass man nur schwer durchfühlen kann. — Die am 5. 11. 01 ausgeführte Operation förderte einen 10cm langen, federkieldicken, nicht verwachsenen, aber deutlich injicirten, nur wenig rigiden Wurmfortsatz zu Tage, dessen Schleimhaut mit zahlreichen kleinen Blutergüssen und einem grösseren durchsetzt ist. Im Inneren blutiger Inhalt. Abtragung in gewöhnlicher Weise. Heilung p. pr. Patientin stellte sich Mitte October 1901 in blühendem Zustande vor.

Ein junges Fräulein mit ganz ähnlichen seit 6 Wochen bestehenden Symptomen wurde am 29. 11. 01 operirt. In dem 8cm langen rigiden Wurmfortsatze 2 Kothsteine; die Schleimhaut wulstig, zeigt zahlreiche punktförmige Hämorrhagien.

Ein vierter Fall betraf einen 34 Jahre alten Herrn, der bis vor 3 Jahren ganz gesund war. Seitdem litt er an periodisch wiederkehrenden, unbestimmten Schmerzanfällen im Leibe, die früher nicht genau localisirt werden konnten. Seit $^5/_4$ Jahr sind vom Hausarzte ca. 6 Anfälle beobachtet worden, die mit Schmerzen in der Magen- und Nabelgegend anfingen und sich zuletzt in der Blinddarmgegend localisirten. Dort bestand dann deutliche Druckempfindlichkeit, auch leichte Temperatursteigerungen wurden beobachtet. Pat. war bei jedem Anfalle 8—10 Tage bettlägerig. Ausserdem sind seit etwa 1 Jahr geringe Eiweissmengen im Urin beobachtet worden. Ausser einer ausgesprochenen Druckempfindlichkeit oberhalb des Poupart'schen Bandes ist objectiv nichts nachweisbar. — Am 6. 3. 01 zeigt die Operation folgendes Bild: Der Wurmfortsatz mit seinem sehr verdickten Mesenteriolon sitzt an der Hinterseite des Coecums und lässt sich schwer an seinem Ansatzpunkte erreichen. Die Versorgung des Stumpfes macht deshalb Schwierigkeiten. Der resecirte Processus ist federkieldick, fingerlang, ungemein rigide, wie ein Schwellkörper; sehr verdickt ist vor Allem die Muscularis; die kaum verdickte Schleimhaut weist wenige punktförmige alte Hämorrhagien auf. Nirgends eine Andeutung von einer früheren Perforation. Etagennaht der Bauchdecken. Heilung p. pr. — Patient ist seit der Operation von seinen Beschwerden befreit. Auch der Urin ist ohne Eiweiss.

Einen weiteren derartigen Fall operirte ich am 1. 4. 1901: Ein 52 Jahre alter Mann, der seit dem Jahre 1883 an unbestimmten Darmbeschwerden litt, bestehend in trägem Stuhl, zeitweise mehrträgiger Obstipation und kolikartigen Leibschmerzen, die von der Blinddarmgegend ausgingen. Druck in der Blinddarmgegend war schmerzhaft. Der magere anämische Mann klagt über Appetitlosigkeit und giebt an, dass die angegebenen Beschwerden ihm nie Ruhe liessen, er würde jahrein jahraus davon gequält, oft so, dass er Wochen lang nicht arbeiten könne. Ich resecirte einen ungemein langen, dünnen, unten etwas obliterirten Wurmfortsatz, dessen dünne Schleimhaut weiter nichts als einige punktförmige Hämorrhagien aufwies. Ausserdem fand man in der peritonealen Anheftung des Coecums mehrere strahlenförmige Narben, die das Coecum scharf seitlich fixirten und mehrfach etwas einknickten. Diese Narben wurden eingekerbt, worauf sich das Coecum deutlich entfaltete. Patient er-

holte sich nach der Operation in ganz auffälliger Weise. Die Stuhlgangsbeschwerden und vor Allem auch die hochgradige Anämie und Appetitlosigkeit des Patienten verschwanden vollständig. Patient ist völlig gesund geworden.

Ich habe diese Fälle etwas ausführlicher geschildert, weil die Diagnose dieser Form der Appendicitis oft Schwierigkeiten macht und es noch lange nicht genug gewürdigt wird, dass Leuten mit dieser sogen. larvirenden Perityphlitis nur auf operativem Wege zu helfen ist. Oft kommen Patienten in die Sprechstunde, die über unbekannte vage Schmerzen im Leibe klagen, über Obstipation, manche über kolikartige Schmerzen, deren Ausgangspunkt sie nicht genau angeben können. Zeitweise fühlen sich solche Leute ganz gesund, dann kommen wieder Zeiten, wo sie über mehr oder weniger bestimmte Beschwerden im Leibe klagen. Geben nun solche Patienten an, dass die Schmerzen von der Typhlongegend ausgehen und fühlt man ausserdem den verdickten Wurmfortsatz, so ist ja die Diagnose gesichert; fühlt man letzteren nicht, ist aber dafür ein schmerzhafter Druckpunkt in der Blinddarmgegend vorhanden, so kann man auch mit ziemlicher Sicherheit auf Erkrankung des Wurmfortsatzes rechnen. Nun denkt man aber vielfach, besonders wenn der Patient selbst nicht auf die Blinddarmgegend hinweist, nicht daran, diese genau zu untersuchen. So kommen Verwechslungen mit Gallensteinen vor, ferner kommen differential-diagnostisch Wanderniere und Hernia lineae albae in Betracht; besonders letztere, diese kleinen Fettklümpchen in der Mittellinie, die durch einen Fascienspalt sich durchdrängen und das Bauchfell nach sich ziehen, können ganz ähnliche Beschwerden verursachen. Bei meinen Fällen war ja nun entweder der Wurmfortsatz deutlich zu fühlen oder es war der markante schmerzhafte Druckpunkt vorhanden, somit die Diagnose gesichert. Es sind aber auch Fälle beschrieben, bei denen auch dieses Symptom fehlte und man nur aus den subjectiven Beschwerden der Patienten, nach Ausschliessung der anderen Möglichkeiten die Diagnose auf Appendicitis stellte. Eine nicht geringe Anzahl Menschen, die als Neurastheniker von Einem zum Andern liefen, sind durch Entfernung des Processus geheilt worden. Ich möchte ganz besonders darauf hinweisen, bei Patienten mit Magendarmstörungen, die der medicamentösen und internen Behandlung trotzen, ja nicht zu unterlassen, auf Gallensteine, Hernia lineae albae, Wanderniere und Appendi-

citis zu achten. Ich habe persönlich die Erfahrung gemacht, dass mancher sogenannte alte Magen-Catarrh, dass viele sogenannte nervösen Darmbeschwerden — die Nerven müssen eben für Vieles herhalten — auf eine dieser Erkrankungen zurückzuführen sind. Ich könnte an der Hand meines operativen Materials sehr instructive Fälle in dieser Richtung anführen, Frauen mit Wanderniere, die jahrelang an Magendarmstörungen litten, die an Körpergewicht enorm abnahmen, bis schliesslich einer die Wanderniere entdeckte. Mir sind besonders zwei derartige Fälle in Erinnerung, wo die Fixation der Niere in kurzer Zeit eine Gewichtszunahme von über 30 Pfund erzielte. Ebenso habe ich eine stattliche Anzahl von Brüchen der Hernia lineae albae operirt, bei denen sämmtlich zunächst meist jahrelang der Magenkatarrh oder die Neurasthenie hatten herhalten müssen, bis die völlig harmlose Operation dieser kleinen Hernien Katarrh und Neurasthenie mit einem Schlage beseitigte. Ich kenne keine dankbarere Operation als diese, und ebenso dankbar und durchaus harmlos ist die Resection eines an Appendicitis simplex erkrankten Wurmfrrtsatzes. Ich habe schon hervorgehoben, dass ich diese Operation nur indicirt halte für die recidivirende Form und für jene Fälle von larvirender Perityphlitis, deren Krankheitsbild ich vorhin geschildert habe. —

Die zweite Form der Appendicitis ist die **Appendicitis perforativa.** Darunter fallen alle diejenigen Fälle, bei denen es zu einer Perforation des erkrankten Organs gekommen ist. Abgesehen von der gangränösen Form, die eine Sonderstellung einnimmt und auf die ich noch zu sprechen komme, und abgesehen von den Fällen, in denen eine ganz acute Zerstörung des Organs zu allgemeiner Peritonitis führt, spielt sich der Vorgang meist derart ab, dass eine mehr oder weniger lange Erkrankung des Wurmfortsatzes vorausgeht, entweder eine Appendicitis simplex catarrhalis, die dann purulent wird, oder eine von vornherein eitrige Appendicitis. Die Eiterung, besonders wenn noch Kothsteine dazu kommen, führt zu Ulcerationen, die der Serosa des Organs immer näher rücken. Bevor es nun zum völligen Durchbruch kommt, sind meist schon Verklebungen und Verwachsungen mit der Umgebung entstanden; ebenso entsteht eine mehr oder weniger ausgedehnte ödematöse Durchtränkung der benachbarten Gewebe;

dann kommt es schliesslich zur Perforation des Organs. Die auswandernden Kokken können nicht mehr in die freie Bauchhöhle, die sich, wie angegeben, bereits durch Adhäsionen geschützt hat, sondern siedeln sich nun in der durch die Adhäsionen markirten Umgebung des Wurmfortsatzes an. Hier finden sie in dem serös durchtränkten Gewebe einen geeigneten Nährboden. Das Oedem der Umgebung nimmt nun oft noch beträchtlich zu und kann fast die ganze Dicke der Bauchdecken durchsetzen. Je nach der Virulenz der Bakterien und je nach der Lage des Wurmfortsates und der Stelle der Perforation nimmt diese Eiterung einen mehr oder weniger grossen Umfang an. Sie kann zu einem kleinen, haselnussgrossen Abscess führen, aber auch Abscesse, die mehrere Liter Eiter enthalten, herbeiführen.

Diese Eiterungen dnrchbrechen nun oft die Adhäsionen und es entstehen neue, die wiederum abgekapselt sind, oder es kommt innerhalb einer grossen Abscesshöhle zu entzündlichen Strangbildungen, die diese Höhle in ein mehrkammeriges System verwandeln, sodass man bei der Operation ein ganzes System von Adhäsionsbildungen zu durchsprengen hat, bevor aller Eiter entleert ist. Ragt der Wurmfortsatz ins kleine Becken hinab, so kommt es zu Abscessen im Douglas und um die Blase herum; ist er nach oben umgeschlagen, zu Abscessen in der Nähe der Leber; erfolgt die Perforation extraperitoneal, so kann es zu ganz enormen Eiterungen im retroperitonealen Gewebe kommen. Oefters stösst man auf Fälle, wo fast die ganze rechte Bauchseite vereitert ist, die linke aber sich durch Adhäsionen abgeschlossen hat, oder wo multiple Abscesse im Abdomen zwischen den Darmschlingen sich finden. Solche Fälle kann man als Uebergangsformen zu der diffusen Peritonitis bezeichnen. Nicht selten nimmt der Eiter seinen Weg bis zur Oberfläche der Leber und führt hier zum sogenannten subphrenischen Abscess, der seinerseits wieder durchs Zwerchfell perforiren kann. Letzterer Vorgang gehört zu den Complicationen der App., auf die ich noch ausführlicher zu sprechen komme. Vorläufig will ich mich noch weiter mit dem typischen Verlaufe dieser Krankheit beschäftigen. Eine typische Form (wenigstens in pathologisch-anatomischem Sinne) ist die Appendicitis gangraenosa, bei der es zur partiellen oder totalen Gangrän des Organs kommt. Es handelt sich in solchen Fällen um ganz besonders schwere

Infectionen, die oft ganz rapid zu einer totalen Einschmelzung des Organs mit einer ganz acut einsetzenden diffusen Peritonitis führen. Es kann aber auch in solchen Fällen eine Abkapselung des Krankheitsherdes vorhergehen. Man findet dann in einer Abscesshöhle den oft geradezu aashaft stinkenden Wurmfortsatz mehr oder weniger, oder auch ganz vom Coecum abgetrennt, ebenso die Wandungen der Abscesshöhle mit gangränösen stinkenden Membranen ausgekleidet. Der Gestank dieser Abscesse ist derart, dass man oft noch lange hinterher den Geruch an den Fingern empfindet; das Krankheitsbild ist ein ungemein schweres. Ich habe in Weimar so nach und nach die allerverschiedenartigsten Fälle von Appendicitis perforativa vom einfachen haselnussgrossen Abscess und stecknadelkopfgrosser Perforation des Organs bis zur totalen Gangrän desselben und ganz enormen Eiteransammlungen zur Operation bekommen. Die Indication zum operativen Eingreifen war stets schon von interner Seite gestellt worden; dieser Fall wie auch die sämmtlichen übrigen von Appendicitis wurden von interner Seite zur Operation geschickt; massgebend für die Indicationsstellung war meist die Schwere des Krankheitsbildes, oder die Hartnäckigkeit des Verlaufes, resp. die Recidivirung der Krankheit. Die Beurtheilung der Schwere der Infection bei Appendicitis ist oft ungemein schwer und doch von ganz ungeheuerer Wichtigkeit, da damit die Indicationsstellung sehr eng zusammenhängt. Ich habe vorhin schon betont, dass die Append. simplex nur dann operative Hilfe verlangt, wenn der Verlauf ein langwieriger ist, wenn häufige Recidive oder das geschilderte Krankheitsbild der Appendicitis larvata od. chronica vorliegen. Ganz anders verhält es sich bei der Appendicitis perforativa. Diese ist eine gefährliche das Leben bedrohende Krankheit. Kein Arzt, er mag noch so erfahren sein, weiss im Voraus, was aus einer Appendicitis perforativa wird, ob die Krankheit auf einen verhältnissmässig kleinen Herd beschränkt bleibt, ob sie zu grösseren Eiteransammlungen führt, ob Sepsis oder Pyämie drohen, welchen Weg der Eiter einschlägt, ob der zunächst abgekapselte Herd nicht doch noch in die freie Bauchhöhle perforirt und zu einer acuten eitrigen, event. septischen Peritonitis führt; ja in vielen Fällen weiss man nicht einmal, ob allgemeine Peritonitis vorliegt oder nicht; keiner weiss, welche von den zahlreichen, in zahlreichen Fällen tödtlich endenden Complicationen eintreten können. Es ist

deshalb von ganz ungeheuerer Wichtigkeit, das klinische Krankheitsbild der Appendicitis perforativa genau zu studiren und in jedem einzelnen Falle diesen aufs minutiöseste zu verfolgen. Nach meiner Ansicht muss jeder Kranke mit Verdacht auf App. perforat. täglich mindestens 4—5 mal besucht werden, will man nicht den günstigon Moment für die Operation verpassen. Das Krankheitsbild der Appendicitis perforativa setzt meist ganz acut ein unter heftigen diffusen Leibschmerzen, Fieber und Pulsbeschleunigung; sehr oft besteht auch gleich zu Anfang Erbrechen, Verstopfung ist oft vorhanden, kann aber auch fehlen. Ist die Perforation nicht in die freie Bauchhöhle erfolgt, sondern handelt es sich um einen abgekapselten Herd, der sich mehr und mehr durch Adhäsionen abgrenzt, so localisiren sich die Schmerzen bald, oft schon an demselben Tage oder doch nach 24 Stunden in der Ileocoecalgegend. Hier bildet sich der klassische Tumor, der Ileocoecaltumor. Dieser Verlauf: stürmischer Anfang mit Fieber, Pulsbeschleunigung und diffusen Leibschmerzen, darauf folgender Localisation in der Ileocoecalgegend unter Bildung des bekannten Tumors und Dämpfung daselbst, ist ein typischer für unzählige Fälle von Appendicitis perforativa. — Wie verhalten wir uns solchen Fällen gegenüber? Ich will hier zunächst einmal den Standpunkt präcisiren, den heute noch die Majorität unserer medicinischen Autoritäten auf chirurgischem und internem Gebiete einnimmt; dieser Standpunkt ist ungefähr folgender: Wenn nach etwa 3—4 Tagen die Symptome nicht zurückgehen oder gar einen weiteren Umfang annehmen, wenn Fieber und Pulsbeschleunigung nicht zurückgehen oder zunehmen, wenn der Tumor sich weiter ausdehnt, wenn das ganze Krankheitsbild auch nach dieser Zeit noch den Eindruck einer schweren Erkrankung macht, dann soll man operiren, dann soll man durch Entleerung des Eiters und durch Eliminirung des Krankheitsherdes einem Weiterschreiten der Krankheit vorbeugen. Ein sehr grosses Gewicht möchte ich auf die Beobachtung des Pulses legen. Ich habe in einer grossen Anzahl von Fällen beobachtet, dass bei annähernd normaler Temperatur der Puls quantitativ und qualitativ auf eine schwere Infection hinwies. Ein kleiner und beschleunigter Puls deutet stets auf schwere Infection hin. Selbstredend sind hohe Temperaturgrade ein ebenso wichtiger Fingerzeig für eine schwere Infection. Ich will nur darauf aufmerksam gemacht haben,

dass eine schwere Infection nicht nothwendiger Weise hohes Fieber zur Folge hat, und dass der Puls viel sicherer auf die Intoxication reagirt wie die Temperatur. Oefters beobachtet man auch Fälle, in denen der locale Befund durchaus nicht den schweren Krankheitssymptomen entspricht; ja Fälle, wo man ausser einer Druckempfindlichkeit der Ileocoecalgegend so gut wie nichts nachweisen kann. Wenn bei fehlendem Coecaltumor trotzdem ein schweres Krankheitsbild vorliegt, so kann einmal ein sehr kleiner Eiterherd trotzdem sehr schwere Intoxicationserscheinungen herbeiführen, oder der Eiter hat sich an Stellen localisirt, die der Untersuchung schwer zugänglich sind, z. B. im Douglas. Douglasabscesse sind ja meist nur vom Rectum aus nachzuweisen, weshalb man nie versäumen sollte, vom Rectum aus zu untersuchen, wenn bei Appendicitis der typische Coecaltumor fehlt; oder es liegt diffuse Peritonitis vor. Fehlt bei diffusen Schmerzen des Leibes der Tumor und ist zugleich das Krankheitsbild ein schweres, dann warte man nicht lange ab. Das Abwarten, ob Peritonitis vorliegt oder nicht, könnte dem Patienten unheilvoll werden, während der frühzeitige Eingriff ganz sicher keinen Schaden bringt. Ich komme bei Besprechung der acuten Peritonitis darauf zurück. Diese vorhin skizzirte Indicationsstellung, nach 3—4 Tagen zu operiren, wenn nicht Besserung eingetreten ist oder wenn das Krankheitsbild sich verschlimmert, wird nicht mehr viel angefochten, und ich für meine Person kann nur dringend empfehlen, den Gründen, welche für diese mildeste Indicationsstellung sprechen, sich nicht verschliessen zu wollen. Die guten persönlichen Erfahrungen, die der einzelne praktische Arzt an einem doch immerhin kleinen Material gemacht haben mag, wenn man dasselbe vergleicht mit den Massenmittheilungen Anderer, können unmöglich bestimmend sein für die heute geltende Indicationsstellung, die aus den Erfahrungen unserer grössten Kliniker, aus den Massenstatistiken Anderer heraus entstanden sind. Ich persönlich glaube nicht an eine besondere Gutartigkeit der Appendicitis, auch nicht für die Fälle in Weimar und Umgegend. Die verhältnissmässig grosse Zahl meiner Fälle (35 Operationen in ca. 3 Jahren) in einem doch eng begrenzten Wirkungskreise und die auffallend grosse Anzahl sehr schwerer und complicirter Krankheitsbilder giebt doch zu denken. Dazu kommt, dass sämmtliche Fälle von interner Seite überwiesen

wurden; das will bei der jetzt noch bestehenden Zurückhaltung Blinddarmoperationen gegenüber nichts Anderes bedeuten, als dass es in diesen Fällen ohne Operation eben nicht mehr abging. Darüber, ob bei Appendicitis perforativa überhaupt operirt werden soll, ist ja die Discussion auch längst geschlossen. Man wird auf keinem medicinischen Congress diese Frage noch ventilirt sehen, sondern man streitet nur noch über den Zeitpunkt, wann operirt werden soll. Wenn man die Mittheilungen der Franzosen und Amerikaner über diese Frage liest, so begegnet men einer ausserordentlich grossen Anzahl von Anhängern der Frühoperation; sie wollen sämmtliche Fälle von Appendicitis perforativa unterschiedslos so bald wie möglich operirt haben, und zwar schon nach 1—2 mal 24 Stunden. Auch in Deutschland gewinnen die Anhänger der Frühoperation immer mehr an Boden. Man braucht nur die Verhandlungen der beiden letzten Chirurgen-Congresse zu verfolgen, so wird man beobachten können, dass die Anzahl der Anhänger der Frühoperation im letzten Jahre gewachsen ist. Dasselbe geht aus den allwöchentlich erscheinenden Veröffentlichungen über dieses Thema hervor. Wenn Männer wie Riedel, Rehn etc. für die Frühoperation eintreten, Chirurgen, die über ein sehr grosses Material und über eine sehr grosse Erfahrung verfügen, so müssen sie ihre Gründe haben. Ja, solche Gründe giebt es eben viele, und zwar ungemein schwerwiegende. Wenn ich mein Material besprochen und mich dann noch des Näheren darüber ausgelassen habe, zu welchen unheilvollen Complicationen eine abwartende Therapie führen kann, hoffe ich, dass man wenigstens die vorhin skizzirte Indicationsstellung (nach 3—4 Tagen zu operiren) anerkennt, und dass man auch die Gründe Derer verstehen lernt, die noch weiter in der Indicationsstellung gehen. — Ich habe mich bei zunehmender Erfahrung immer mehr dem Standpunkte der Frühoperation genähert. Wenn man hört und selber sieht, wie grosse Serien von Fällen nach Frühoperation ohne Complicationen in kürzerer Zeit zur Heilung kommen, als wenn man noch einige Tage abwartet, wenn man weiss, dass diese Operationen viel leichter sind, als wenn es erst zu grösseren Verwachsungen gekommen ist, wenn namhafte Chirurgen mittheilen, dass sie bei derartigen Operationen keine Infection der Bauchhöhle erleben, dass die Mortalitätsziffer eine geringere ist, dann kann man so etwas

nicht von der Hand weisen. So weit gehe ich auch, in allen Fällen, in denen die Infection gleich von Anfang an ein ganz besonders schweres Krankheitsbild hervorruft, und in allen dubiösen Fällen, in denen man nicht weiss, ob Peritonitis vorliegt oder nicht, sofort zu operiren. Dazu ermuthigen mich die unsäglich traurigen Erfahrungen, die man bei abwartender Therapie erlebt, im Gegensatz zu den ganz hervorragend günstigen Mittheilungen der Anhänger der Frühoperation. Die Aengstlichkeit, von dem vielleicht noch localen Herde aus die Bauchhöhle zu inficiren, ist durchaus nicht am Platze. Die Franzosen und Amerikaner operiren schon längst so. Riedel und Andere haben niemals eine Infection bei diesem Verfahren erlebt. Rehn theilt uns im letzten Heft des Langenbeck'schen Archivs seine Erfahrungen mit. Er operirt stets, wenn es eben geht, im frühesten Stadium und hat dabei niemals eine Infection erlebt und ganz ausgezeichnete Resultate zu verzeichnen. Die Fälle, bei denen ich mit oder ohne Absicht die freie Bauchhöhle eröffnete, sind glatt geheilt.

Ich will nun aus meinem Material einige der markantesten Fälle zur Illustration meiner Ausführungen mittheilen:

Am 17. 1. 1901 operirte ich einen 24 Jahre alten Herrn, der 5 Tage vorher unter allgemeinen peritonitischen Erscheinungen: Erbrechen, Schmerz im ganzen Leibe und Stuhlverstopfung erkrankt war. Am 16. 1. Abends wurde ich zugezogen. Es bestand noch immer Druckempfindlichkeit des ganzen Abdomens; diese war aber ganz besonders ausgesprochen in der Blinddarmgegend. Der Leib war stark gespannt, etwas meteoristisch aufgetrieben; rechts oberhalb des Poupart'schen Bandes bis in Nabelhöhe und sich sehr weit nach aussen bis zur äusseren Achsellinie hin erstreckend bestand Resistenz und Dämpfung. Es besteht Erbrechen und Brechneigung. Zunge stark belegt. Temp. 39, Puls 96. Am nächsten Morgen Temp. 37,5, Puls 90. Dämpfung hat zugenommen, ausgeprägtes Krankheitsgefühl, noch immer Brechneigung und zeitweiliges Erbrechen. Ein Schnitt oberhalb des Poupart'schen Bandes legt das Peritoneum frei, das hinten sich infiltrirt anfühlt und soweit abgeschoben wird, bis man den Abscess durchfühlt. Hier wird incidirt. Man kommt in eine etwa apfelgrosse Abscesshöhle mit dickem, stinkendem Eiter. Der Wurmfortsatz sitzt hinter dem Coecum, ist kleinfingerdick und mit Coecum und Peritoneum verwachsen. Beim Versuch, denselben zu lösen, reisst er an der Stelle der Perforation durch. Ausser dieser Perforation bestand noch eine zweite an der Spitze des Organs. Der centrale Stumpf ist nur sehr schwer zugänglich, wird aber doch schliesslich abgetragen, der Pürzel vernäht. Die Wunde wird vernäht und drainirt. Am 9. 2., also nach 22 Tagen, wird Pat. geheilt entlassen.

Ein ähnliches Krankheitsbild und einen ähnlichen Operationsbefund bot der folgende Fall:

Ein 24 Jahre alter Pat. erkrankte 5 Tage vor der Operation unter Erbrechen und diffusen Schmerzen im Leibe. Der Leib war Anfangs in toto sehr empfindlich und aufgetrieben. Nach 2 Tagen localisirten sich die Schmerzen in der Blinddarmgegend. Am Tage der Operation wurde folgender Befund aufgenommen: Obstipation, starker Meteorismus, rechts oberhalb des Poupartschen Bandes etwa in der Mitte eine deutliche und schmerzhafte Resistenz. Puls 100, Temp. 39.6. Dick belegte Zunge. Brechneigung. Operation am 2. 3. 1901. Peritoneum mit der Resistenz verwachsen, wird an dieser Stelle incidirt; es wird dabei eine faustgrosse Höhle eröffnet, die sich vor Allem weit ins kleine Becken erstreckt und dünnen, flüssigen Eiter in grosser Menge enthält. Wurmfortsatz war mit dem Coecum verwachsen, fingerlang, federkieldick. Ansatz am Coecum oben innen. Der Processus wird resecirt, und der Pürzel ins Coecum eingestülpt. An der Spitze des Coecums eine kleine Perforationsöffnung. Das ganze Organ ist sehr matschig, weich, die Schleimhaut stark gequollen. Naht der Wunde und Drainage. Reactionslose Heilung in 4 Wochen.

Ein anderer Fall betraf ein 18jähriges Mädchen, das vor 8 Tagen ganz plötzlich unter Erbrechen und intensiven allgemeinen Leibschmerzen erkrankte. Am nächsten Tage concentrirte sich der Schmerz rechts oberhalb des Poupartschen Bandes. Nach Verlauf einer Woche Temp. 39, Puls 120. Heftige Druckempfindlichkeit der rechten unteren Bauchseite. Bauch gespannt, so dass man nicht deutlich palpiren kann. Die Operation am 26. October 1900 ergab nach Abschiebung des Bauchfelles ziemlich weit hinten einen hühnereigrossen, stinkenden Abscess. Der Wurmfortsatz ist fingerlang, verdickt und nahe an dem coecalen Ansatz perforirt. Die Perforationsstelle ist erbsengross, man sieht aus derselben deutlich Eiter hervorquellen. Der Wurmfortsatz sitzt ziemlich weit seitlich an der Beckenwand fest. Resection in gewohnter Weise. Naht und Drainage der Wunde. Es bestand hinterher eine ziemlich lange dauernde Eiterung aus der Drain-Oeffnnng ohne Fieber. Am 14. 12. wurde Pat. mit schmaler Narbe geheilt entlassen.

Solcher Fälle habe ich eine ganze Anzahl operirt, typische Fälle von Appendicitis perforativa, wie sie sehr häufig vorkommen, ausgezeichnet durch den acuten Anfang, anfänglich diffuse Leibschmerzen, die sich bald in der Ileocoecalgegend localisiren, Bildung eines abgekapselten Abscesses in der Ileocoecalgegend, Schwere der Krankheitssymptome auch noch nach 3—4 Tagen. Derartige Fälle werden den Chirurgen überwiesen, weil die Krankheitssymptome nicht nachlassen und die interne Behandlung nicht zum Ziele führt. Wer öfters den Befund bei derartigen Operationen gesehen hat, die nie fehlende Perforation, das hochgradig erkrankte Organ, den stinkigen Abscess, wird die Berechtigung der Operation nicht mehr

anzweifeln. Man mag uns tausendmal entgegnen, solche Fälle könnten auch spontan ausheilen, der Eiter resorbire sich etc., so ist darauf nur zu erwiedern, dass die Möglichkeit einer Ausheilung derartiger Abscesse allerdings nicht zu leugnen, dass es aber ungemein verantwortungsvoll ist, auf diese blosse Möglichkeit hin Sepsis, Pyämie, eitrige Thrombosen, enorme Eiteransammlungen, Lungeninfarcte, eitrige Pleuritiden, subphrenische Abscesse, Durchbrüche in Nierenbecken und Blase, tödtliche Gefässarrosionen, eitrige Peritonitis etc., zu riskiren. Es gilt heute in der ganzen medicinischen Welt noch immer der alte Grundsatz: ubi pus, ibi evacua. Man hat bei einer Phlegmone in einer anderen Gegend, z. B. einer subcutanen oder subfascialen Phlegmone, einer acuten Osteomyelitis ebenso das Recht, abzuwarten, was aus einer solchen wird, wie beim perityphlitischen Abscess. Ja, wartet man bei derartigen Phlegmonen ab und macht zunächst Breiumschläge, wie es in alten vergangenen Zeiten üblich war, so wird man sicher bei einer Anzahl die Freude erleben, dass spontan der Aufbruch nach aussen erfolgt, dass eine oder viele Fisteln entstehen, aus denen der Eiter langsam aussickert; bei acuter Osteomyelitis wird ja aus solchen Fisteln auch hier und da ein Sequester herauseitern, und man kann auf diese Art, allerdings wohl immer nur unter grosser Schädigung der Gesundheit derart behandelter Patienten, hier und da beobachten, dass ohne Operation Heilung eintritt. Heute giebt es wohl kaum noch Aerzte, die eine derartige Behandlung als richtig ansehen. Jeder weiss, einmal dass die operative Entleerung des Eiters die Krankheit abkürzt, sodann aber auch, dass eine conservative Therapie in zahlreichen Fällen die unheilvollsten Consequenzen nach sich zieht. Und dass thatsächlich auch bei eitriger Appendicitis eine conservative Therapie ein Heer von äusserst gefährlichen Complicationen im Gefolge hat, und dass ferner eine dauernde Ausheilung eines perforirten Wurmfortsatzes in einer ganz ausserordentlich grossen Anzahl von Fällen nicht erfolgt, dass im Gegentheil immer und immer wieder Recidive eintreten, das lehren uns die zahllosen Mittheilungen, die in den letzten Jahren über dieses Capitel veröffentlicht worden sind. Auch ich kann aus meinem Material sehr instructive Fälle dafür aufführen, zu welchen Complicationen eine abwartende Therapie führen kann.

Einen 18jährigen Jungen operirte ich am 2. 11. 1898. Er war 11 Tage

vorher unter heftigen Leibschmerzen, vor Allem rechts, erkrankt und kam in sehr elendem Zustande in's Sophienhaus. Seit 5 Tagen fieberte Patient bis 39—40°; am Tage der Operation bestand kein Fieber. Anfangs bestand Obstipation, seit etlichen Tagen waren Durchfälle eingetreten. Der Bauch war meteoristisch aufgetrieben, die Dämpfung in der Ileocoecalgegend erstreckte sich bis in die Nierengegend. Oberhalb des Poupart'schen Bandes bestand Resistenz und Druckempfindlichkeit. Der Bauch ist gespannt, so dass man nicht gut palpiren kann. Der junge Mann machte mit seiner ikterischen Verfärbung einen sehr schwer kranken Eindruck. Puls wechselnd, zuweilen kleiner, zuweilen voller. — Operation am 2. 6. 1898. Schnitt oberhalb des Poupart'schen Bandes, der später nach dem Beckenkamm nach hinten verlängert wird. Der Darm ist mit dem Peritoneum verwachsen. Es ist nicht leicht, sich in dem grossen Convolut von verwachsenen Darmschlingen zurecht zu finden. Bei der Lösung wird die freie Bauchhöhle geöffnet. Hinter dem Coecum liegt, tief in's Abdomen sich erstreckend, der Abscess. Derselbe enthält ca. $^1/_3$ Liter jauchigen, nach Koth riechenden Eiter. Die Abscesshöhle ist mit gangränösen Membranen ausgekleidet. Der verdickte, perforirte Wurmfortsatz wird hinter dem Coecum fest verwachsen gefühlt, er lässt sich nicht zu Gesicht bringen. Die Exstirpation hätte nur gelingen können, wenn man unter ausgiebiger Lösung der Darmadhäsionen das Coecum umgekippt hätte. Darauf verzichtete ich, um nicht die Bauchhöhle zu inficiren. Der Fall war nun vor Allem noch dadurch complicirt, dass eine Kothfistel bestand, ganz hinten oben, aus welcher schon während der Operation sich Koth entleerte, und die wohl zweifellos dem coecalen Ende des Wurmfortsatzes angehörte. Es war einfach unmöglich, an die Fistel heranzukommen. Somit beschränkte ich mich auf offene Wundbehandlung. Längere Zeit entleerten sich kleine Kothmengen aus der Fistel, dann schloss sie sich spontan. Patient hatte aber noch viele Wochen lang zeitweise hohe Temperatursteigerungen und multiple Dämpfungsbezirke auf der rechten Lunge. Es hat sich wohl um multiple Lungeninfarcte gehandelt. Das Krankenlager dauerte mehrere Monate. Patient erholte sich dann ganz allmählich und wurde schliesslich ganz gesund entlassen und ist auch bis heute gesund geblieben.

Dieser Patient erkrankte gleichfalls von Anfang an unter sehr schweren Krankheitserscheinungen. Diese nahmen an Intensität zu, sodass Patient mit seiner ikterischen Verfärbung, die bei eitriger Infection stets ein ominöses Anzeichen der allgemeinen Vergiftung bedeutet, einen besorgnisserregenden Eindruck machte. Die Eiterung hatte einen schon beträchtlichen Umfang angenommen und markante Verwüstungen angerichtet. Die Perforation nahe dem Coecum war so gross, dass sich compacter Koth aus derselben entleerte, dazu kamen schwere Lungenerscheinungen, multiple Dämpfungsbezirke auf der rechten Lunge, die, als die Eiterung schon längst einen harmlosen Charakter angenommen hatte, unter hohem Fieber und schweren Allgemeinerscheinungen weiter be-

standen; nach meiner Ansicht hat es sich um Lungeninfarkte gehandelt, entstanden durch verschleppte Infectionsstoffe von der Abscesshöhle aus. Die Verwachsungen waren schon so stark, dass man an die Fistel nicht herankommen konnte, und man gezwungen war, den Wurmfortsatz an Ort und Stelle zu belassen. Natürlich unterhält ein derartig krankes Organ noch längere Zeit die Eiterung; es wird immer eine geraume Zeit dauern, bis sich wieder einigermaassen normale Verhältnisse in einem so kranken Processus hergestellt haben, und es bleibt für solche Leute stets die Gefahr des Recidives, ein Punkt, auf den ich noch zurückkommen werde. Die Anhänger der Frühoperation, d. h. der Operation nach 1—2 mal 24 Stunden, werden sagen, man hätte alle die erwähnten Complicationen vermeiden, die ausgesprochene Schwere der Infection mildern und abkürzen können, wenn man den Patienten nach ihrer Methode behandelt hätte. Ich habe in der That, wie schon bemerkt, den Eindruck gewonnen, dass die Frühoperation diese Bedingungen erfüllt und bin fest überzeugt, dass die Chancen dieser Operation viel günstiger sind, als wenn man 10 Tage oder länger abwartet. Ich war bis vor Kurzem von dem Gedanken ausgegangen, dass die stürmischen Erscheinungen oft noch nach einigen Tagen zurückgehen, und dass dann noch Heilung ohne Operation eintreten könne; ferner hatte mich die Furcht, durch Sprengung von Adhäsionen die Bauchhöhle zu inficiren, abgehalten, vor Ablauf von 3—4 Tagen zu operiren. Heute bin ich überzeugt, dass diese Furcht unbegründet ist. **Fälle, die gleich mit so schweren Erscheinungen einsetzen, operirt man am besten sofort.** Jedenfalls aber ist es nicht zu verantworten, bei so schwerer Infection, wie im vorliegenden Falle, länger als 3—4 Tage zu warten, wenn man sich nicht den Vorwurf machen will, durch zu langes Abwarten den Patienten in grosse Gefahr gebracht zu haben.

Die folgenden Fälle sollen die enorme Ausdehnung demonstriren, die peritonitische Eiterungen bei conservativer Behandlung annehmen können. Es sind sehr instructive Fälle, weshalb ich sie etwas eingehender schildern möchte.

Eine 45 Jahre alte Bauersfrau hatte schon als Kind eine Unterleibsentzündung durchgemacht, die sie mehrere Wochen ans Bett fesselte. Wahrscheinlich hatte es sich nach der Schilderung der Patientin um eine Appen-

dicitis gehandelt. Dann war Patiention gesund bis 7 Wochen vor der Operation. Sie erkrankte plötzlich an Fieber und heftigen Schmerzen im Bauch und Verstopfung. Der Leib war stark aufgetrieben und es bestand hochgradiger Meteorismus. Nach kurzer Zeit lokalisirte sich der Schmerz in der Ileocoecalgegend, wo vom Hausarzte auch ein grosses, schnell wachsendes Exsudat constatirt wurde. Fieber (39°) und Exsudat gingen zurück, so dass Patientin nach 3 Wochen 8—10 Tage ausser Bett sein konnte. Dann flackerte der Process plötzlich wieder auf unter Schüttelfrost und hohem Fieber und anfänglich hochgradigen Blasenbeschwerden. Patientin hatte starken Harndrang und konnte 2 Tage gar nicht uriniren, sodass katheterisirt werden musste. Dann liessen die Harnbeschwerden nach und die anfangs über das ganze Abdomen verbreiteten Beschwerden lokalisirten sich wieder mehr rechts. Es handelte sich um eine abgemagerte, äusserst elende Frau mit kleinem oft aussetzenden Pulse. Bei Palpation des aufgetriebenen Abdomens fühlte man ein derbes, druckempfindliches Infiltrat, das sich vom rechten Poupart'schen Bande bis zur hinteren Axillarlinie und oben bis nahe an den Rippenbogen erstreckt, und von dort schräg nach links am Nabel vorbei abfällt, die ganze Blasen- und die untere Bauchgegend cystenartig vorwölbt; von der Vagina aus fühlt man beide Parametrien sich prall vorwölben. Ueber dem ganzen Tumor ist Dämpfung. Bis vor 3 Tagen fieberte Patientin bis 39 und hatte öfters Schüttelfröste, seitdem Temperatur 37,5. Am 24. Oktober 1898 wird in Morphium-Aether-Narkose ein langer Schnitt parallel dem Poupart'schen Bande durch die Bauchdecken geführt, der im Verlaufe der Operation an der Spin. sup. herauf nach oben verlängert wird. Zunächst wird nach Ablösung derber Schwarten eine ca. faustgrosse Eiterhöhle eröffnet, die hinter dem Coecum liegt; eine zweite sehr grosse Abscesshöhle repräsentirt sich nach Eröffnung des verwachsenen Peritoneums. Sie erstreckt sich nach oben bis unter die Leber, ist seitlich vom Dickdarm, hinten und median von verwachsenen Dünndarmschlingen begrenzt. Diese grosse Höhle enthält mehrfache durch Adhäsionen getrennte Buchten, die durch Lösung der Verwachsungen aufgehoben werden, wobei sich immer neue Mengen Eiters entleeren. Durch diese Höhle zieht von hinten unten nach vorn oben schräg der ungemein lange, auffallend dünne Wurmfortsatz, der, nicht dicker wie eine Stricknadel, beinahe als Nervenstrang imponirte. Derselbe ist nach oben umgeschlagen und mit seiner perforirten Spitze vorn am Peritoneum fixirt. Seine coecale Hälfte ist in derbe Schwarten eingebettet, wird frei präparirt, abgebunden und resecirt, der Stumpf vernäht. Nun wölbt sich von der Mitte her in der Wunde aus dem Becken heraus, eine grosse Cyste vor, die sich weit hinten nach links verfolgen lässt. Dieselbe wird incidirt, wobei sich mehrere Liter stinkigen Eiters entleeren. Eine gewaltige Eiterhöhle umgiebt die Blase und ist vorn vom Peritoneum und im Uebrigen von Darmschlingen und Adhäsionen begrenzt. Nach Ausspülung mit warmem Wasser wird die Höhle mit Gaze leicht ausgestopft. In den ersten Tagen bedenkliche Anfälle von Herzschwäche, dann allmähliche Erholung. Am 5. Januar wurde Patientin geheilt entlassen und ist völlig gesund geblieben.

In einem andern, im August dieses Jahres operirten Falle bei einem 22jährigen Manne hatte eine seit 3 Wochen unter Temperaturen von 39° und einem zwischen 92 und 106 wechselnden Puls bestehende App. zu einem ganz enormen vielbuchtigen Abscess geführt in der rechten Bauchhöhle, während die linke sich durch derbe Adhäsionen abgegrenzt hatte. Es kamen 3 Liter jauchigen Eiters zur Entleerung. Der Wurmfortsatz wurde nicht gefunden. Der Patient, der während meiner Abwesenheit operirt wurde, hat ein sehr langes Krankenlager durchgemacht. Von den beiden Incisionen vorn oberhalb des Poupart'schen Bandes, und hinten oberhalb der Cristailei heilte der vordere allmählich zu, der hintere verheilte zunächst, um dann im October wieder spontan sich zu öffnen. Nachdem diese Fistel sich geschlossen hatte, stellten sich Schmerzen und Schwellungen multipler Gelenke ein, unter Fieber bis 39°. Patient hat schon früher vor 3 Jahren Gelenkrheumatismus gehabt. Nach einigen Tagen erholte sich Patient wieder. Dann trat Ende Oktober wieder unter leichten Gelenkschmerzen eine eiternde Fistel in der vorderen Narbe auf, die sich wieder spontan schloss. Gegen Mitte November nun stellte sich unter hohem Fieber Endocarditis und multipler Gelenkrheumatismus ein, der den Patienten sehr herunter brachte. Im Abdomen Nichts nachweisbar. Dann bildet sich plötzlich unter Vorwölbung der hinteren Narbe eine Fistel, die deutlich kothig riechendes Sekret entleert. Mit Entstehung dieser Fistel liessen die Gelenkschmerzen und das Fieber nach, um am 24. Nov. wieder von Neuem aufzuflackern. Am 10. December schloss sich die Fistel definitiv. Pat. erholte sich dann schnell und ist bis jetzt gesund geblieben.

Dass bei diesem Patienten ein ursächlicher Zusammenhang zwischen Appendicitis und Gelenkrheumatismus besteht, ist mir zweifellos. Ich fasse Letzteren als nichts Anderes auf, als eine abgeschwächte pyämische Gelenkaffection, als eine Infection der Gelenke mit dem abgeschwächten Virus der Appendicitiserkrankung. Der ganze Verlauf des Falles zeigt doch ganz deutlich, dass eine Wechselwirkung zwischen dem Gelenkrheumatismus und der Appendicitis besteht. Auch dieser Fall zeigt, wie gefährlich es ist, bei einer Appendicitisoperation den Wurmfortsatz nicht zu entfernen. Man konnte trotz eifrigen Suchens den Processus nicht finden. Es ist wohl Jedem einleuchtend, dass man bei einem früheren Operationstermine nicht auf solche Schwierigkeiten gestossen wäre. Auch dieser Fall spricht entschieden für den Vorzug der Frühoperation. Was uns an den beiden letzten Fällen besonders imponirt, ist die enorme Eiteransammlung, im letzteren Falle in einem gewaltigen, fast die ganze rechte Abdominalhöhle einnehmenden Abscesse und in dem ersteren Falle in 3 von einander gesonderten

Abscessen, von denen der eine noch eine Anzahl durch Adhäsionen von einander getrennter Buchten enthielt. Diese Fälle demonstriren die enorme Ausdehnung, die der Eiterprocess bei Appendicitis perforativa annehmen kann. Ferner ist bemerkenswerth, dass trotz der grossen Eitermengen die Temperatur in dem einen Falle in der letzten Zeit eine normale geworden, aber der Puls ein sehr elender war. Ich habe schon darauf hingewiesen, dass, wenn auch das Fieber bei Appendicitis als Symptom für die Beurtheilung der Schwere der Erkrankung eine sehr wichtige Rolle spielt, man doch dem Verhalten des Pulses einen noch grösseren Werth beilegen muss. Auch der vorhin erwähnte 18jährige Patient hatte trotz der ungemein schweren Infection am Operationstage kein Fieber, wohl aber einen sehr elenden Puls. Ein Anderer mit diffuser Perforationsperitonitis hatte ohne Fieber einen schlechten, flackernden, aussetzenden Puls. In noch mehreren meiner Fälle fiel dieses Missverhältniss zwischen Temperatur und Puls auf. Dann fällt uns bei dem zuerst erwähnten Falle ein Symptom auf: das sind die hochgradigen Blasenbeschwerden. Man hört gar nicht selten Patienten mit Peritonitis über Blasenbeschwerden klagen, ja bei Manchen treten diese so in den Vordergrund, dass man Anfangs an eine Erkrankung des Urogenitalapparates denken könnte. Vor einigen Jahren wurde ich bei einem jungen Mann zugezogen, der unter fieberhaften Erscheinungen schwer erkrankte und ganz ausschliesslich über Urinbeschwerden klagte, über zeitweilige Unmöglichkeit zu uriniren und heftigen Urindrang. Es handelte sich um eine Perityphlitis mit Eiteransammlung im kleinen Becken. Noch in anderen Fällen fielen mir die hochgradigen Urinbeschwerden auf. Kommt zu diesen subjectiven Beschwerden noch Eiweiss im Urin, so lässt man sich leicht täuschen. Derartige Beschwerden und Symptome werden ausgelöst, wenn in der Umgebung der Blase sich Entzündungsprocesse, Eiterungen entwickeln. Der Ausgangspunkt solcher Eiterungen kann ein ganz verschiedener sein. So erinnere ich mich, derartige Beschwerden beobachtet zu haben bei Patienten, die an einer acuten Osteomyelitis des Beckens litten mit Eiteransammlungen in der Nähe der Blase, ferner bei einer Patientin, die einen grossen puerperalen Abscess hatte. Jedenfalls soll man bei Patienten mit derartigen Beschwerden, deren Ausgangspunkt nicht klar ist, auch an Appendicitis denken.

Um eine noch ausgedehntere Eiterung, eine ungemein schwere Infection, die zu enormen Eiteransammlungen ausserhalb des Bauchfelles und intraperitoneal zwischen den Darmschlingen in der rechten Bauchseite, vor und hinter der Leber geführt hatte, handelt es sich im nachstehenden Falle:

Der 12jährige Junge erkrankte am 31. August 1899, nachdem er seinem Vater bei der Feldarbeit geholfen hatte, unter den heftigsten Schmerzen im Unterleibe. Der am Abend gerufene Arzt sprach die Vermuthung aus, dass die Erkrankung vom Blinddarm ausgehen könne, und verordnete kalte Aufschläge und Opium. Die Schmerzen lassen aber nicht nach, steigern sich im Gegentheil zur Unerträglichkeit, sodass am 1. September gegen 4 Uhr die Hilfe des Hausarztes abermals in Anspruch genommen wird. Jetzt am 1. September wird die Ueberführung des Patienten ins Sophienhaus angeordnet. Patient hatte heftige Schmerzen im ganzen Unterleib. Derselbe ist eingezogen, hart, bei Berührung äusserst schmerzhaft. Percussion, die kaum ertragen wird, ergiebt Dämpfung rechts unten bis ca. 3 cm oberhalb des Nabels, nach rechts 4—5 cm von der Medianlinie. In der Gegend des Typhlon ist eine Geschwulst deutlich fühlbar. Zunge grauweiss belegt. Temperatur 38,8. Patient wird mit Eisblase und wegen der starken Schmerzen mit Morphium behandelt. In der Zeit vom 1.—16. September betrug die Abendtemperatur meist 37,8°, einmal am 9. September 39°; an diesem Tage ein ausgesprochener Schüttelfrost; kleinere Fröste traten in dieser Zeit mehrfach auf. Vom 12. bis 15. September war die Temperatur normal, um dann wieder bis 38—38,4° zu steigen. Konstant blieb der schlechte Puls, der ungemein klein und flackernd in den letzten Tagen vor der Operation bis zu 140 anstieg. Der Junge verfiel zusehend, hatte öfters Erbrechen, sehr oft Brechneigung und wimmerte fortwährend vor Schmerzen in der rechten Bauchseite. Während dieselben nach den ersten Tagen unten in der Blinddarmgegend am intensivsten waren, concentrirte sich in den letzten 5 Tagen vor der Operation der heftigste Schmerz in der oberen rechten Hälfte des Abdomens. Der Hausarzt und der in Weimar behandelnde Arzt hatten operative Behandlung empfohlen, die aber von Seiten der Eltern abgelehnt wurde. Als ich den Patienten zum ersten Male sah, war die ganze rechte Bauchhälfte stark aufgetrieben und druckempfindlich. Besonders schmerzhaft war ein kleiner Complex in der Mitte oberhalb des Poupart'schen Bandes, die Gegend rechts neben dem Nabel und vor allem die Partie handbreit unterhalb des rechten Rippenbogens. Hier war der Percussionsschall mässig gedämpft, im Uebrigen nirgends Dämpfung nachweisbar; direct oberhalb des Poupart'schen Bandes fühlt man in der Tiefe, ungefähr in der Mitte desselben eine sehr druckempfindliche Resistenz. Auffällig war der intensive Kothgeruch, der von dem Jungen ausging, und der sich von der Haut und von den Athmungsorganen aus verbreitete. Im Urin mässige Mengen Eiweiss. Stuhlgang nur auf Einläufe. Auf die Resistenz oberhalb des Poupart'schen Bandes wurde am 16. September 1899 in Aether-Narkose eingeschnitten und ein apfelgrosser, stinkiger Abscess entleert, der extra-peri-

toneal gelegen, das Bauchfell abgehoben hatte und direct auf den grossen Gefässen lag. Ein Communication mit dem Cavum peritonei konnte nicht gefunden werden; es gelang nicht, von hier aus den Processus zu finden. Da offenbar in der rechten Bauchseite schwere Eiterungsprocesse vorlagen, wurde ein Schnitt durch den rechten Musculus rectus geführt, der etwas unterhalb des rechten Rippenbogens begann und in den unteren Schnitt endigte. Dabei entleerte sich dünnflüssiger, intensiv nach Koth riechender Eiter, der in dünner Lage auf den Intestina lag. Diese waren zum Theil mit dem schwartig verdickten Bauchfell und unter einander zu einem wirren Convolut verwachsen. Diese Verwachsungen reichten etwa bis zum linken Musculus rectus, sodass die rechte Bauchhöhle gegen die linke durch Abhäsionen völlig abgeschlossen war. Bei Lösung der Darmschlingen rechts, wurden noch mehrere grosse Abscesse entleert. Etwas rechts vom Nabel und etwas unterhalb desselben führte eine kleine runde Oeffnung zwischen den verwachsenen Darmschlingen in die Tiefe. Aus dieser Oeffnung entleerten sich reichliche Eitermengen und zwei kleine Kothsteine. Von hier aus wurde dann eine ausgedehntere Lösung der Darmschlingen vorgenommen, wobei man in einen grossen, tief liegenden Abscess gerieth, der auf das Coecum führte, das nun differenzirt wurde. Das Coecum lag auffällig medial. Der ca. fingerlange Wurmfortsatz wurde aus seinen Verwachsungen gelöst und exstirpirt. Derselbe hatte zwei Perforationen, aus denen sich reichlich Eiter ergoss, eine fast am coecalen Ende und eine etwas unterhalb der Mitte. Die Resection erfolgte unmittelbar am Coecum. Die grössten Mengen Eiter quollen von der Leber her hervor, die geradezu von Eiter umspült war, von oben her vom Zwerchfell und von unten aus der Tiefe. Es wurden nach Ausspülung mit warmem Wasser überall dort, wo sich der Eiter entleert hatte, Gazestreifen zur Drainage eingeführt und im übrigen der Bauch geschlossen. Die Naht musste hinterher zum grössten Theile wieder geöffnet werden, weil Secretretention eintrat. Deshalb langsame Heilung. Patient erholte sich aber sehr schnell und wird in blühendem Zustande am 14. Januar 1900 entlassen.

Besser kann kaum ein Fall die deletären Folgen einer zu lange durchgeführten conservativen Therapie bei fortschreitender Infection der Appendicitis demonstriren. Hätten die Eltern des Jungen ihre Einwilligung zur Operation gegeben zur Zeit, als die Aerzte dieselbe vorschlugen, d. h. am Tage nach Beginn der Erkrankung, so wäre der Eingriff ein ungleich kleinerer gewesen, man wäre wahrscheinlich mit einem kleineren Schnitte ausgekommen, den man zum grössten Theile hätte vernähen können. Jetzt musste man bei der ausgedehnten Eiterung, vor Allem um die Leber herum (die Gefahr der Perforation durch's Zwerchfell in die Pleura war sehr nahe gerückt) eine ausgedehnte Laparotomie machen, alle Abscesse drainiren; die unvollkommene Naht musste obendrein wieder gelöst werden, weil die das Leben bedrohenden Eiterungen

nicht genügenden Abfluss hatten. Der Junge hat infolgedessen eine Bauchhernie davongetragen, die allerdings sich durch eine passende Binde zurückhalten lässt und keinerlei Beschwerden macht. Diese Hernie hätte man viel eher vermeiden können, wenn die Operation früher gemacht worden wäre, weil man bei der Frühoperation fast immer im Stande ist, die Wunde zu vernähen bis auf die Stelle, wo das Drain eingeführt wird. Die Berechtigung resp. Nothwendigkeit des Eingriffes in diesem, wie in dem vorher erwähnten Falle wird ja sicher von Keinem bestritten. Der Zustand des Jungen war zuletzt derart, dass selbst der operationsscheue Vater den Eingriff verlangte, weil er merkte, dass der Tod vor der Thür stand. Der Verlauf dieses Falles drängt aber zu der Mahnung, bei fortschreitender Eiterung früher zu operiren. Ich halte es für ein ganz besonderes Glück, dass der zum Skelett abgemagerte, Tag und Nacht wimmernde Patient, dessen Puls kaum fühlbar, dessen ganze rechte Bauchseite vereitert, bei dem die Leber vom Eiter umspült war, die Perforation durch das Zwerchfell bevorstand, die Operation überstanden hat. Hätte man noch wenige Tage mit dieser gewartet, so hätte das Herz des Patienten seine Widerstandskraft verloren gehabt, oder es wäre der Durchbruch in die Pleura erfolgt. Zweifellos hätte der Patient dieses Ereigniss nicht überlebt. Die Eltern des Jungen hätten sich den Vorwurf machen müssen, dass sie dem Rathe des Arztes entgegen die einzige richtige Therapie abgelehnt und somit den Tod ihres Kindes verschuldet hätten. Was in diesem Falle neben der ausgedehnten Eiterung auffällt, ist wie in anderen Fällen das Missverhältniss zwischen Puls und Temperatur. Während letztere oft annähernd normal war, blieb der Puls constant äusserst schwach und frequent. Ferner fiel auf der kothige Geruch, der von dem Jungen ausging. Haut und Respirationsluft rochen intensiv nach Koth. Bekanntlich riecht der Eiter bei Bacterium coli kothig. Wahrscheinlich hat es sich um ausgedehnte Resorption von Infectionsstoffen aus der inficirten Bauchhöhle gehandelt, die auf dem Wege der Haut und der Athmungsrespiration ausgeschieden wurden.

Während die letzten Fälle durch sehr grosse Eiteransammlungen ausgezeichnet waren, die man durch frühzeitige Operation wohl hätte vermeiden oder doch wenigstens erheblich einschränken

können, war in den zwei Fällen, die ich jetzt schildern will, das Krankheitsbild dadurch complicirt, dass auf dem Wege der Blutbahn Infectionsstoffe in den Kreislauf geriethen und somit eine allgemeine Infection hervorgerufen hatten. Es ist klar, dass derartige Ereignisse auch bei ganz kleinen, kaum nachweisbaren Eiterungen stattfinden können, und dass, wenn die Infection bereits eine ausgesprochene ist, man oft nicht mehr helfen kann. Der eine Fall betrifft eine Appendicitis, die zu einer ausgedehnten Vereiterung der Mesenterialgefässe, des Pfortadergebietes und zu multiplen Leber-Abscessen geführt hatte.

Der 20Jahre alte Patient war stets gesund bis auf einen Anfall von App. ein Jahr vor der jetzigen Erkrankung. Er hatte damals Erbrechen und mehrtägige Leibschmerzen und lag etwa 8—10 Tage zu Bett. Der Anfall ging im Uebrigen spurlos vorüber. Vor ca. 3 Wochen erkrankte Patient plötzlich unter heftigem Erbrechen. Am nächsten Tage stellten sich Fieber, Schüttelfrost und Leibschmerzen ein. Nach wenigen Tagen, in denen Patient weiter fieberte, concentrirte sich ein leichter Druckschmerz in der rechten Seite, nach Angabe des Arztes in der Lebergegend; es war im Abdomen keine Spur von Resistenz und Dämpfung nachzuweisen. Nach 8 Tagen war Pat., der nach anfänglicher Verstopfung auf Einläufe enorme Mengen Stuhl entleerte, einige Tage fieberfrei, dann stellten sich wieder Schüttelfröste mit Fieber, mit Temperaturen bis zu 40° ein, nebst Auftreibung des Leibes. Die Schmerzhaftigkeit in der Lebergegend war jetzt besonders auf Druck viel ausgesprochenrr. Die Leber schwoll an, wurde immer grösser. Ich fand einen sehr langen, muskulösen, fettarmen, jungen Herrn mit sehr blasser, eigenthümlicher, wachsartiger Haut von ikterischer Färbung. Athmung beschleunigt, Puls 120, Temperatur intermittirend 38—40°. Nach den Schüttelfrösten, die zuweilen täglich, zuweilen mehrmals täglich, zuweilen nur alle paar Tage auftraten, stieg die Temperatur jedesmal hoch an, um hinterher wieder abzufallen. Die Leberdämpfung reicht bis zur Mitte zwischen Nabel und Symphyse; diese Dämpfung setzt sich nach hinten auf die Lenden- und Nierengegend fort. Druck vorn in der Gallenblasengegend ist sehr empfindlich, weniger schmerzhaft in der Gegend zwischen der Vorder- und Hinter-Axillarlinie. Man fühlt die Leber vorn ganz deutlich durch und bei Stössen auf die Vorderfläche der Leber fühlt man hinten in der Nierengegend einen deutlichen Contrecoup, der einem das Gefühl der Fluctuation giebt. — Differentialdiagnostisch kamen in Frage Gallensteine mit Eiterung in der Leber, perinephritischer Abscess und Perityphlitis mit Leberinfection. Der Hausarzt stellte die Diagnose Leberabscess mit voller Sicherheit; der Ausgangspunkt blieb dunkel; es wurde allerdings der Appendicitis Erwähnung gethan, und man hätte diese mit grösserer Sicherheit in Rechnung gezogen, wenn der ein Jahr früher stattgehabte Anfall charakteristischer gewesen wäre. — Am 16. 8. 1898 wurde auf die schmerzhafte Stelle in der Gallenblasengegend eingeschnitten. Die Leber

war extrem vergrössert, enorm verdickt, reicht beinahe bis zum kleinen Becken herab, fühlt sich durchweg sehr derb, nur an einzelnen Stellen weicher an. Vor allem fühlt sich die der schmerzhaften Druckstelle entsprechende weiche Partie weicher an. Auf der Oberfläche sieht man einzelne hell durchscheinende Stellen, in dem sonst sehr blutreichen dunklen Gewebe. Die grössere weiche Stelle wird in der Bauchwunde durch Tamponade fixirt. Vorher wird nach dem Wurmfortsatz getastet. Derselbe wird nicht gefunden, aber auch keine Spur von Exsudat oder Adhäsionen constatirt, die auf eine Erkrankung desselben hätten hindeuten können. Der Darm war injicirt, stark aufgetrieben; da obendrein profuse Durchfälle bestanden, nahm ich an, es könne sich event. um eine ruhrartige Erkrankung mit Leberinfection handeln. Nach einigen Tagen wurde die Leber an mehreren Stellen punktirt und an einer Stelle etwas trüber Inhalt zu Tage gefördert, der mikroskopisch Eiterkörperchen und zahlreiche Kokken aufwies. In den nächsten Tagen nahm der Meteorismus zu, zuweilen stellten sich 2—3 Schüttelfröste täglich ein, mit Temperaturen bis zu 41,8. Am 29. 8. wegen des enormen Meteorismus mehrfache Darmpunktionen. Die Durchfälle wurden immer profuser und zeigten ein eigenthümlich glasiges Aussehen. Die Untersuchung der Stühle ergab für die Diagnose nichts. Am 1. 9. Exitus. Die Obduction ergab einen sehr langen, dünnen, mit dem Coecum fest verwachsenen ihm platt anliegenden Wurmfortsatz (deshalb bei der Operation nicht gefühlt), der nur an seiner Spitze frei ist. Diese ist perforirt, mit dem Mesenterium des Dünndarmes verwachsen und mündet direct in eine ältere, wallnussgrosse Eiterhöhle. Von hier aus sind die ganzen Mesenterialgefässe vereitert. Das ganze Mesenterium ist von rahmigem Eiter durchsetzt, die Pfortader mit dickem Eiter angefüllt. Die Leber mit zahlreichen, dem Verlaufe der Gefässe folgenden, bis zu haselnussgrossen Abscessen durchsetzt.

Nach der Obduction war das Krankheitsbild ein klares. Bei den Erfahrungen, die ich mittlerweile gesammelt habe in der Perityphlitisfrage, würde ich heute einen derartigen Fall auch vor der Obduction klar stellen; ich würde den Blinddarm mir derart zugänglich machen, dass mir auch ein mit dem Coecum verwachsener Wurmfortsatz nicht entginge. Unter dem Eindrucke, dass die Leberinfection im Vordergrunde stände, machte ich den Fehler, nicht ausgiebig genug nach dem Processus zu suchen. Ob die Entfernung desselben noch etwas genutzt hätte, ist ja im höchsten Grade unwahrscheinlich. Als der Patient seine Schüttelfröste bekam mit Leberschwellung, d. h. als er bei seiner zweiten Erkrankung überhaupt in ärztliche Behandlung kam, war jedenfalls die Leberinfection schon vorhanden und damit der Kranke verloren. Das Krankheitsbild hat sich jedenfalls in folgender Weise entwickelt: Der Anfall von Erbrechen und Leibschmerzen vor einem Jahre war ein Anfall von Appendicitis. Diese hat zur Verwachsung

des Wurmfortsatzes mit dem Dünndarmmesenterium geführt. Eine abermalige Perforation des Processus erfolgte ins Dünndarmmesenterium und schaffte dort zunächst einen Abscess. Von diesem aus fand die weitere Infection statt, die sich auf dem Wege der Blutgefässe ins Pfortadergebiet und auf die Leber fortpflanzte. Da beim Auftreten der ersten Erscheinungen des letzten Anfalles sich sofort schmerzhafte Schwellung der Leber einstellte, ist anzunehmen, dass sich die Abscesshöhle im Mesenterium, ohne besondere Erscheinungen zu machen, gebildet hat, und dass erst die einsetzende Leberinfection die stürmischen Erscheinungen auslöste. Es ist kaum anzunehmen, dass eine Operation, in diesem Zeitpunkte ausgeführt, auch Erfolg gehabt hätte. Aber das lehrt dieser Fall mit einer geradezu tragischen Deutlichkeit, wie gefährlich ein kranker Wurmfortsatz ist. Man fragt sich doch unwillkürlich, was wäre aus dem blühend gesunden Manne geworden, wenn man 1 Jahr früher bei dem ersten Anfall von Appendicitis den Wurmfortsatz entfernt hätte. Der Mann wäre zweifellos nicht zu Grunde gegangen! Nun liegen ja in unserem Falle die Verhältnisse so, dass der erste Anfall so geringe Erscheinungen machte, dass nicht einmal mit Sicherheit die Diagnose auf Appendicitis gestellt werden konnte. Ich wollte an diesem Falle ja auch nur demonstriren, wie gefährlich ein kranker Wurmfortsatz werden kann. Der Fall spricht eine eindringliche Sprache für Diejenigen, die auf Grund zufälliger guter Erfahrungen an einem kleinen Material nicht an die besondere Gefährlichkeit der Appendicitis glauben wollen, er spricht energisch für die Berechtigung der Forderung, dass man wenigstens bei ausgesprochener eitriger Appendicitis perforativa nicht zu lange mit der Operation zögern soll. Der Fall steht nicht einzig da. Ich könnte ihm eine stattliche Anzahl ähnlicher aus der Literatur an die Seite stellen.

Eine ebenso eindringliche Sprache spricht der folgende Fall, in dem eine eitrige Appendicitis perforativa mit verhältnissmässig kleinem Abscess zu einer ausgesprochenen Pyämie führte, die trotz der Operation zum Exitus führte.

Der 20 Jahre alte Patient, der kurz vorher wegen Lungentuberculose als wesentlich gebessert aus einer Lungenheilstätte entlassen war, erkrankte 11 Tage vor der Operation plötzlich unter heftigen Leibschmerzen mit Erbrechen und hohem Fieber; die Schmerzen localisirten sich bald rechts in der

Ileocoecalgegend. Schon vor der Aufnahme im Sophienhaus mehrfache Schüttelfröste. Am Tage der Aufnahme, 19. 8. 1901, wieder Schüttelfrost und hohes Fieber. Am 21. 8. früh Temperatur 39,4, Puls 120, klein, zuweilen aussetzend. Der etwas ikterische Patient klagt über heftige Schmerzen in der Blinddarmgegend, die Berührung derselben ist ganz excessiv schmerzhaft. Es besteht Obstipation. Oberhalb des Poupart'schen Bandes ein etwa faustgrosser Tumor. Am 21. 8. 1901 wird durch die Operation ein etwa gänseeigrosser, allseitig abgekapselter Abscess freigelegt. Der Wurmfortsatz wird nicht gefunden, von einer zu ausgedehnten Lösung der Verwachsungen abgesehen. Drainage der Wundhöhle; die Temperatur fiel gleich nach dem Eingriffe ab; die Secretion sistirte sehr bald, sodass schon nach 3 Tagen das Drain entfernt werden konnte; Infiltration und Empfindlichkeit schwanden vollständig, das allgemeine Befinden hob sich. So ging alles gut bis zum 28. 8. An diesem Tage stand Pat. Mittags in einem unbewachten Augenblicke auf, um ausserhalb des Bettes den Unterschieber zu benutzen und fühlte sich hinterher nicht wohl. Am nächsten Tage wieder Schüttelfröste und hohes Fieber. Von da ab andauernd hohe Temperatur und Schüttelfröste unter zunehmendem Icterus und Schmerzhaftigkeit des linken Kniegelenkes, bis am 4. 9. der Exitus erfolgte. In dieser ganzen Zeit war das Aussehen der Operationswunde ein durchaus normales, local fehlten jegliche Entzündungserscheinungen. Die Obduction ergab ausser einer ausgedehnten noch floriden Lungentuberculose eine septische Leber und Milz und Vereiterung des linken Kniegelenkes. Der Wurmfortsatz, nachdem er aus seiner Verwachsung herausgelöst war, zeigte an der Spitze eine grosse Perforation, war völlig leer, ohne Eiter. Die ganze Wundhöhle zeigte gesunde Granulationen, nirgends mehr Eiter oder verdächtigen Belag. Local ist bei der Obduction der Ausgangspunkt für die Pyämie nicht mehr zu finden.

Wann ist die Pyämie entstanden? Jedenfalls bestand schon vor der Operation eine solche. Die Schüttelfröste vor der Operation, der elende Puls und vor allem der Icterus des Patienten sprechen ganz entschieden dafür, dass schon vorher eine schwere Allgemeininfection vorlag. Auffallend ist ja nun die ausgesprochene Besserung in dem Befinden des Patienten, das Verschwinden der localen Entzündungserscheinungen und dann die plötzliche Verschlimmerung des Zustandes nach dem ungewollten Aufstehen des Patienten. Man dachte gar nicht mehr daran, dass noch gefährliche Zufälle kommen könnten, und dann doch das plötzliche Wiedereinsetzen der Allgemeininfection. Ob das Aufstehen die Schuld trägt an dem Wiederaufflackern der Infection, wer will das mit Sicherheit behaupten, jedenfalls ist es zweifelhaft, ob dieselbe nach der Operation von dem ursprünglichen Erkrankungsherd aus erfolgte, weil hier absolut gar keine entzündlichen Erscheinungen mehr nachweisbar waren, sondern man kann annehmen, dass schon

vor der Operation eine Verschleppung von Keimen erfolgt war; dafür spricht der Umstand, dass auch schon vorher Ikterus und Schüttelfröste bestanden. Die Operation nahm durch die Entleerung des Eiters die Bezugsquelle für weiteres infectöses Material fort; daher die anfängliche Besserung. Man konnte annehmen, dass der Organismus mit dem, was er bereits aufgenommen, fertig würde. Da hat sich wahrscheinlich ein irgendwo verschleppter Herd losgelöst und ist in den Kreislauf gerathen und hat dann zu der tödtlichen Pyämie geführt. Wenn das einmalige kurze Aufstehen des Patienten diese Verschleppung wirklich verschuldet hat, so hätte auch irgend eine forcirtere Bewegung im Bett zu demselben Unglück führen können. — Was ausser dem Icterus, den Schüttelfrösten und dem schlechten Puls auffiel an diesem Falle, war die ganz excessive Empfindlichkeit der Blinddarmgegend. Schon die leiseste Berührung war äusserst schmerzhaft. Eine derartig grosse Schmerzhaftigkeit ist auch als ein wichtiges Symptom für die Schwere der Infection zu betrachten. Man sieht auch an diesem Falle, zu welchen unheilvollen Complicationen ein kleiner perityphlitischer Abscess führen kann. Keiner wird leugnen können, dass man der Gefahr einer Pyämie durch möglichst frühzeitiges Operiren vorbeugen kann. Ich will nun nicht leugnen, dass sich bei mir, als ich bei der Obduction das grosse Loch im Wurmfortsatz sah, das Gewissen rührte, ob nicht möglicherweise die Nichtentfernung des Wurmfortsatzes Schuld trage an dem unglücklichen Ausgange, ob nicht doch von diesem aus die pyämischen Erscheinungen wieder eingesetzt hätten. Auch in einigen anderen Fällen, in denen ich wegen der starken Verwachsungen von einer Exstirpation des Appendix Abstand nahm, war der Verlauf ein sehr langwieriger unb durch Complicationnen ausgezeichnet. Dazu kommt, dass man in solchen Fällen nicht vor Recidiven sicher ist. Ich war bis jetzt zu furchtsam, die Adhäsionen zu lösen, ich fürchtete stets, die Bauchhöhle zu inficiren. Nun in einer ganzen Anzahl von Fällen habe ich, ohne zu wollen, das freie Peritoneum eröffnet. Die Fälle sind alle gut verlaufen. Riedel und Rehn, die stets vom freien Peritoneum aus operiren, haben nie eine Infection erlebt. Das veranlasst mich, später anders zu verfahren, und zu versuchen, womöglich immer den Wurmfortsatz zu finden und zu recesiren.

Eine ganz besonders gefährliche Form der Appendicitis ist die **App. gangraenosa,** wobei es zu einer mehr oder weniger ausgesprochenen Gangrän des Wurmfortsatzes und oft auch der benachbarten Abscessmembranen kommt. Es muss sich in solchen Fällen um eine ganz besonders schwere Infection, um eine ganz besondere Virulenz der Entzündungserreger handeln, dass sie im Stande sind, das ganze Organ in kurzer Zeit zu zerstören. Auch in diesen Fällen kann sich die Umgebung vorher durch Adhäsionen abschliessen, oder es kann auch die Gangrän so rapide erfolgen, dass die Perforation in die völlig freie Bauchhöhle erfolgt und so zur diffusen Peritonitis führt. In allen Fällen von Gangrän aber ist das Krankheitsbild ein ungemein schweres und führt bei abwartender Behandlung zu den unheilvollsten Complicationen. Das mögen Ihnen folgende Fälle demonstriren:

Einen Patienten mit totaler Gangrän des Wurmfortsatzes, die zu einem sehr schweren Krankheitsbild führte, operirte ich am 13. 7. 99, einen 30 Jahre alten Herrn, der am 23. 6. plötzlich unter Schüttelfrost erkrankte und in den beiden folgenden Tagen an Brechreiz, Kopfschmerzen und heftigen Leibschmerzen litt. Der Hausarzt constatirte am 25. 6. Abends eine bedeutende Schmerzhaftigkeit des ganzen Abdomens, Auftreibung desselben, besonders rechts, in der Ileocoecalgegend eine wurstartige Resistenz. Temp. 39, Puls 70. Trotz grosser Opiumgaben am nächsten Tage erhebliche Zunahme der Leibschmerzen, starker Brechreiz und öfteres Erbrechen; Angstgefühl, Temp. 40,3 und Puls 60, flackernd, klein. Die äusserst schmerzhafte Resistenz in der Blinddarmgegend hatte zugenommen. Die allgemeinen peritonitischen Erscheinungen liessen bald nach, und der Schmerz bestand nur rechts weiter. Vom 27. 6. bis 2. 7. war Patient fieberfrei. In der Ileocoecalgegend war noch eine wurstförmige Resistenz zu fühlen. Das Allgemeinbefinden hob sich, Stuhl wurde spontan entleert. Am 2. 7. plötzlich Ansteigen der Temperatur auf 40 und Zunahme der früheren Beschwerden mit Brechreiz. Puls wiederum nur 65. Am nächsten Tage auf Entleerung reichlicher Kothmengen Abfall der Temperatur auf 37,5, dabei aber collapsartiger Zustand mit zeitweiligem Aussetzen des Pulses und profusem Schweissausbruch. In der folgenden Nacht nochmals Ansteigen der Temperatur auf 40, mehrmals Erbrechen und grosse Schmerzen rechts, dabei sehr kleiner Puls von 60. Dann wieder Abfall der Temperatur und nur kleine Temperatursteigerung bis 37,8 bis zum 11. 7., an welchem Tage wieder unter collapsartigen Erscheinungen die Temperatur bis 39 stieg. In den folgenden Tagen Temperatur gegen 38—39 und äusserst schwacher Puls von ca. 50 in der Minute bei sehr schwacher Herzaction.

Soweit die Krankengeschichte vom Hausarzte.

Am 13. 7., also genau 3 Wochen nach Beginn der Erkrankung, sah ich den Patienten. Temperatur 38,7, Puls 140. Die Schwester, welche den

Kranken pflegte, theilte mit, der Puls wechsle von 50—120 Schlägen in der Minute. Der Puls war flackernd, zuweilen etwas aussetzend. Am Herzen keine Geräusche. Patient hatte eine leicht icterische Färbung der Haut, klagte über Schmerzen in der Ileocoecalgegend und im rechten Bein, das geschwollen war, sowie über Brechreiz. Oberhalb des Poupart'schen Bandes fühlt man eine anderthalb faustgrosse, sehr druckempfindliche Resistenz, über welcher der Schall nur mässig gedämpft ist. Seit 6 Tagen kein Stuhlgang. — An demselben Tage Schnitt parallel und etwas oberhalb des Poupart'schen Bandes. Man kommt durch sulziges Gewebe hindurch auf einen gänseeigrossen, jauchigen, intensiv kothig riechenden Abscess. Die mit schmutzig-grauschwarzen gangränösen Membranen ausgekleidete Höhle enthielt mehrere Buchten, die durch Trennung der Scheidewände beseitigt werden. Der Abscess liegt ziemlich weit hinten, den grossen Gefässen nahe auf. In der Abscesshöhle liegt der grösste Theil des ungemein langen Wurmfortsatzes total gangränös, völlig abgetrennt, ein grünlich-schwarzer Strang, an dem sich nichts mehr differenziren lässt, aashaft stinkend. Beim Versuch, den Rest des Processus zu lösen aus seinen Verbindungen, bröckeln immer Theile ab, und es bleibt nur ein kleiner Pürzel an der hinteren Wand des Coecums übrig. Es war wegen der äusserst festen Verwachsung nicht möglich, den Stumpf zugänglich zu machen und zu vernähen. Die Wundhöhle, die auch einige Kothbröckel enthielt, wird drainirt und mit Jodoformgaze leicht tamponirt. — Anfangs fiel das Fieber ab, dann stieg es wieder bis zu 38,5 an unter Entwicklung einer Thrombophlebitis der linken Vena femoralis. Der Puls des Patienten blieb noch einige Zeit sehr auffällig, wechselte zwischen einer sehr niedrigen und einer sehr hohen Frequenz. Nur kurze Zeit kamen kleine Kothmengen aus der Kothfistel, die sich dann spontan schloss. Patient war gegen den 1. 9. geheilt, hat aber noch monatelang gebraucht, bevor er sich völlig erholt hatte.

Was diesen Fall auszeichnet, ist die ausserordentliche Schwere der Infection, die sich local documentirte durch die totale Gangrän fast des ganzen Wurmfortsatzes, sowie durch die ungemein schweren Allgemeinerscheinungen. Die Schwere des Krankheitsbildes, die plötzlichen hohen Temperaturen und die auffällige Pulsbeschaffenheit fanden ihre Erklärung in der Resorption von Ptomainen, der eitrig-jauchigen Infection und der Zersetzungsproducte der gangränösen Gewebe, welche die Abscesshöhle enthielt. Auffallend ist das Verhalten des Pulses, der trotz der hohen Temperatur von 40 nur 50—60 Schläge betrug und dann wieder plötzlich eine Höhe von 120—140 erreichte. Dabei war der Puls sehr klein und flackernd, die Herzthätigkeit eine sehr schwache. Jedenfalls hatte die schwere Infection zu myocarditischen Veränderungen des Herzmuskels geführt. Die doppelseitige Thrombophlebitis der beiden Venae femorales hat nichts Auffälligeres als diejenige, die wir bei

anderen Beckenabscessen, z. B. bei puerperalen Abscessen finden, sie trug in unserem Falle nur noch zur Verschlimmerung des Krankheitsbildes bei. Der schwer inficirte Patient hat mir besonders wegen der auch p. op. noch längere Zeit bestehenden Herzschwäche nicht geringe Sorge gemacht. Bei derartig schweren Infectionen ist ein möglichst frühzeitiger Eingriff die einzig richtige Therapie. In allen Fällen, wo ein Schüttelfrost die Scene einleitet oder im Verlaufe der Krankheit eintritt, muss man mit einer schweren Infection rechnen. Wer sicher gehen will, wer solchen Patienten ein monatelanges Siechthum mit event. unheilbaren Complicationen ersparen, wer in vielen Fällen den Exitus vermeiden will, der warte nicht, bis eintretende Herzschwäche den Ausgang zu einem mindestens zweifelhaften macht. Fälle von Wurmfortsatzgangrän enden sehr häufig tödtlich, wenn nicht der Infectionsherd sofort eliminirt wird. Nachzuweisen, ob Gangrän vorliegt, ist vor der Operation nicht möglich, wohl aber deuten die geschilderten schweren Krankheitssymptome darauf hin. Man soll nicht abwarten in solchen Fällen. Das Abwarten ist hier ebensowenig berechtigt, wie bei jauchigen gangränösen Abscessen anderer Körperregionen. Noch nie habe ich gehört, dass man z. B. bei einem jauchigen periproktitischen Abscesse empfohlen hätte, conservativ zu verfahren. Mit welchem Rechte wartet man bei gangränöser Appendicitis ab? Hier sind alt eingewurzelte Vorurtheile zu überwinden. Das ist nicht leicht, wird aber, davon bin ich überzeugt, doch schliesslich gelingen. Bei App. gangraenosa ist nun noch ganz besonders gross die Gefahr der acuten Peritonitis. Ueber einen derartigen Fall will ich später berichten, wenn ich auf die diffuse Peritonitis zu sprechen komme.

In Bezug auf die operative Indicationsstellung gilt dasselbe, was ich im Anschluss an diesen Fall ausgeführt habe, von dem nun folgenden von App. gangraenosa. Auch in diesem Falle war das Krankheitsbild ein ungemein schweres, die Patientin erholte sich aber schneller, da der Eingriff nicht so spät erfolgte, wie in unserem soeben geschilderten Falle.

Das 16jährige Dienstmädchen hatte schon vor 8 Tagen, als sie noch auswärts im Dienste war, Schmerzen rechts im Leibe gehabt und sich krank gefühlt. Sie verliess deshalb den Dienst; zu Hause verschlimmerte sich der Zustand sehr erheblich, sodass ärztliche Hilfe in Anspruch genommen wurde.

Der Arzt constatirte vor 5 Tagen zunächst erhebliche allgemeine peritonitische Reizerscheinungen, die sich dann mehr rechts lokalisirten. Am 5. 2. 1901 abends wurde ich zugezogen. Patientin machte einen schwer kranken Eindruck, hatte eingefallene Augen und klagte über heftige Leibschmerzen. Abdomen in toto meteoristisch aufgetrieben; rechts oberhalb des Poupart'schen Bandes eine bis zur Symphyse gehende und von dort schräg nach aussen oben bis in die äussere Axilarlinie gehende Dämpfung, der ein palpabler Tumor entspricht. Das ganze Abdomen, besonders aber über dem Tumor und über der Blasengegend war sehr druckempfindlich. Schmerzen beim Uriniren, kein Stuhlgang, Brechen und Brechneigung, Puls 130, klein. Am nächsten Morgen noch Verschlimmerung der Symptome. Puls 140, Temperatur 39. Deshalb Operation (6. 11. 1901). Ein aasshaft stinkender Abscess vor und hinter dem Coecum reicht ziemlich weit hinten herauf. Ein zweiter Abscess rechts neben der Blase. Wurmfortsatz in toto gangränös, wird in Fetzen herausgeholt, der Stumpf abgebunden. Auch die Abscessmembranen sind gangränös. Drainage der Abscesse. Nach der Operation schnell Besserung des Allgemeinbefindens. Der Puls wird gleich am nächsten Tage besser. Es stossen sich noch ca. 8 Tage lang gangränöse Fetzen ab und 2 Tage lang kommt etwas Luft aus der Wunde, dann schliesst sich die Darmfistel. Patientin wird am 29. März, also nach 7 Wochen geheilt entlassen.

In diesem Falle setzte die Krankheit erst unter leichteren Symptomen ein und nahm sehr schnell eine schlimme Wendung unter dem Bilde einer schweren peritonealen Reizung und schwerer Allgemeininfection. Der Verlauf war p. op. entschieden günstiger wie im vorigen Falle, da die Operation 5 Tage nach Einsetzen der schweren Krankheitserscheinungen erfolgte, während im vorigen Falle erst 3 Wochen später operirt wurde. Ich habe 5 Fälle von App. gangr. operirt, die alle ein sehr schweres Krankheitsbild darboten. Für nothwendig halte ich es, solche Fälle möglich früh, womöglich nach 24 Stunden, dem Chirurgen zu überweisen, schon wegen der enormen Gefahr der acuten Peritonitis, die gerade im Anschluss an Appendicitis gangraenosa sehr leicht entsteht.

Die **acute Peritonitis** spielt bei Appendicitis eine ganz ausserordentlich wichtige Rolle. Wie viele Menschen sind unter der Diagnose: „eitrige Bauchfellentzündung“ zu Grunde gegangen, ohne dass man daran dachte, dass die Ursache in dem perforirten oder gangränösen Appendix zu suchen sei. 80—90 pCt. aller eitrigen Bauchfellentzündungen gehen vom Wurmfortsatz aus; und zahlreiche Fälle giebt es unter diesen, die ganz acut ohne alle Vorboten, ohne dass irgend Etwas auf eine Erkrankung des Appendix hingedeutet hätte, entstehen und sich weiter entwickeln. Das ist vor

Allem der Fall, wenn die Perforation nahe am Coecum sitzt, oder bei Gangrän des Organs. Heute denkt man in allen solchen Fällen von acuter Peritonitis zunächst an den Wurmfortsatz. In den meisten aber geht eine auch äusserlich in die Erscheinung tretende App. purulenta mit Abscessbildung voraus. Der Eiter durchbricht die Adhäsionen und ergiesst sich nun in die freie Bauchhöhle und ruft die so gefürchtete eiterige Peritonitis hervor. Darauf weist vor allem Sonnenburg, dem wohl das grösste Appendicitismaterial zur Verfügung steht, hin, dass bei Weitem die meisten Fälle von acuter diffuser Peritonitis im Anschluss an schon bestehende Abscesse entstehen, eine ungemein wichtige Stütze für diejenigen, welche jeden perityphlitischen Abscess operirt sehen wollen, weil man nie vorher wissen kann, ob er nicht zu einer acuten Peritonitis führt. Auch die recidivirende Form der Appendicitis ist im Stande, acute Peritonitis herbeizuführen, wofür ich später einen ungemein traurigen Fall, der tödtlich endete, anführen kann, nebst einem anderen, der genas. Wir unterscheiden verschiedene Formen der acuten Peritonitis, von denen ich hervorheben will die diffus-septische Peritonitis und die diffuse eitrige Peritonitis, oder eitrig-fibrinöse Peritonitis. Bei der diffusen-septischen Peritonitis ist die Infection eine so schwere, die Virulenz der eingewanderten Kokken eine so enorme, dass es gar nicht bis zur Eiterbildung kommt, die Patienten gehen meist schon vorher an foudroyanter Sepsis zu Grunde und man findet dann bei der Obduction meist einen gangränösen Wurmfortsatz, oder ein grosses Loch in demselben, meist nahe am Coecum, oder einen in die Bauchhöhle perforirten perityphlitischen Abscess, aber im Uebrigen die Peritonealhöhle frei. Diese Fälle sind fast niemals zu retten; nur eine ganz geringe Anzahl von Fällen kann noch durch ganz frühzeitiges Eingreifen gerettet werden. Ueber einen derartigen Fall berichtet Rehn. — Eine unvergleichlich grössere Rolle spielt therapeutisch die diffuse eitrige Peritonitis, jene Form, wo es zu Exsudatbildung im Peritonealraum kommt. Ich will gleich bemerken, dass ich hierbei alle Fälle ausscheide, in denen eine Adhäsionsbildung grössere Abschnitte der Abdominalhöhle abgeschlossen hat. Einige rechnen z. B. Fälle, wie ich sie operirt habe, in denen es zur Vereiterung der ganzen rechten Bauchseite oder zu multiplen grossen Abscessen im Abdomen gekommen war, auch noch zur

diffusen Peritonitis. Ich scheide diese Fälle aus; sie geben eine ganz andere Prognose und auch ein ganz anderes pathologisch-anatomisches Bild. Zur diffusen eitrigen Peritonitis gehören nur diejenigen Fälle, in denen grosse Eitermassen im ganzen Abdomen vom kleinen Becken bis hinauf unter das Zwerchfell vertheilt sind. Es ist noch nicht lange her, dass man solche Fälle unterschiedslos als verloren betrachtete und gar nicht daran dachte, noch auf operativem Wege eine Heilung zu versuchen. Heute heilt man auch von solchen Fällen noch ca. 30—50 pCt., und dieser Procentsatz würde ein noch grösserer sein, wenn man alle Fälle von acuter eitriger Peritonitis in den ersten 24 Stunden zur Operation bekäme. Gerade bei der acuten eiterigen Peritonitis bedeutet jede Stunde Abwartens eine unberechenbare Verschlimmerung der Prognose. Bei sämmtlichen Aufstellungen operativer Behandlung der acuten Peritonitis sieht man immer dasselbe Bild: Die grosse Zahl der geheilten Fälle, die am ersten Tage der Erkrankung laparotomirt wurden, und die fallende Scala an jedem folgenden Tage. Daher haben alle diejenigen die beste Statistik aufzuweisen, die nur in den ersten oder zwei ersten 24 Stunden, d. h. nur dann noch operiren, wenn die Herzkraft nicht allzu erlahmt ist. Ich für meine Person halte es für richtiger, alle Fälle, die nicht bereits moribund sind, zu operiren. Das ist man unbedingt solchen Menschen schuldig, die sicher verloren sind, wenn man nichts mehr thut, von denen man aber doch noch hier und da einen durchbringt, den man für unbedingt verloren ansah. Die Statistik wird natürlich dadurch schlechter; das darf aber doch nicht ausschlaggebend sein. Ich betonte vorhin, dass bei acuter Peritonitis jede Stunde Abwartens eine unberechenbare Verschlimmerung der Prognose bedeutet, und dass die Erfahrungen aller Chirurgen dahin gehen, dass die Zahl der geheilten Fälle bei Weitem am grössten ist, wenn in den ersten 24 Stunden operirt mird. Eine am Abend erkannte acute Peritonitis darf unter keinen Umständen bis zum nächsten Morgen conservativ behandelt werden. Es ist deshalb von der allergrössten Wichtigkeit, das Krankheitsbild der acuten Peritonitis bei App. auf's Genaueste zu kennen. Betrachten wir zunächst einmal das ausgeprägte Bild der acuten Peritonitis: da sehen wir den Patienten mit einer characteristischen Facies, die man nicht gut beschreiben kann, man muss sie eben kennen, in

der vor allem die eingefallenen tief liegenden Augen auffallen, die Athmung sehr frequent und oberflächlich, nur costal, weil die Bauchathmung zu schmerzhaft ist, oft mit hohem Fieber, das aber auch ganz fehlen kann, oft kaum fühlbarem Puls, mit den Symptomen der Herzschwäche. Der Bauch ist aufgetrieben, es besteht mehr oder weniger ausgeprägter Meteorismus; das Abdomen ist druckempfindlich; meist besteht Obstipation, der Patient bricht und hat oft quälenden Singultus. Hat man dieses Bild, so ist kein Zweifel mehr möglich, dass eine acute Peritonitis vorliegt. Aber in zahlreichen dieser Fälle kommt die chirurgische Hilfe zu spät. Der Meteorismus deutet meist schon auf beginnende oder schon ausgeprägte Darmlähmung hin. Ist diese einmal vorhanden mit hochgradiger Herzschwäche, so kann man in den meisten Fällen keine Hilfe mehr schaffen. Wir müssen danach streben, die Peritonitis in einem früheren Stadium zu erkennen. Wie setzt dieselbe ein? Es ist ungemein schwer, die sogen. peritoneale Reizung von der Peritonitis zu unterscheiden. Nach meiner Ueberzeugung handelt es sich auch nur um graduelle Unterschiede. Die peritoneale Reizung ist nichts Anderes, als die Reaction des Peritoneums auf eine Einwanderung von Kokken, die ihrer Zahl und Virulenz nach nicht im Stande waren, eine Eiterung hervorzurufen. Das Peritoneum ist mit ihnen, um mich so auszudrücken, fertig geworden. Diese peritoneale Reizung kann sehr schwer von beginnender Peritonitis zu unterscheiden sein. Auf jede Einwanderung von infectiösem Material reagirt das Peritoneum, zunächst in Form einer mehr oder weniger ausgesprochenen Reizung. Kommt diese zum Ausdruck mit einer ganz besonderen Schmerzhaftigkeit des Abdomens, mit einer excessiven Druckempfindlichkeit desselben, steigt gleich die Temperatur und tritt bald eine hohe Pulsfrequenz ein, und zieht obendrein der Patient reflectorisch die Bauchmuskulatur zusammen, sodass sich der eingezogene Leib brettartig anfühlt, dann warte man lieber die anderen Symptome nicht ab, dann ist es fast sicher, dass es sich um beginnende allgemeine Peritonitis handelt. Wartet man erst, bis die reflectorische Zusammenziehung der Bauchmuskeln durch Lähmung überwunden ist, bis Darmmeteorismuss die einsetzende Darmlähmung anzeigt, dann hat man bei zahlreichen Patienten den günstigsten Moment für die Operation verpasst. In manchen Fällen wird es garnicht möglich sein, gleich im Anfang mit Sicherheit zu

behaupten, ob eine diffuse Peritonitis sich entwickelt oder nicht. Ich kann nicht dringend genug davor warnen, solche Fälle exspectativ zu behandeln. Ist denn das Malheur so gross, wenn einmal einem Patienten ein kranker eitriger Wurmfortsatz entfernt wird, bei dem die Möglichkeit nicht ausgeschlossen war, dass er den Anfall ohne Operation überstanden hätte? Ein solcher Patient hat wenigstens das Glück, dass er vor Recidiven bewahrt bleibt, von denen vielleicht das nächste den Exitus herbeigeführt hätte und oft genug herbeiführt, wofür ich mit drastischen Fällen den Beweis liefern kann. Ganz sicher werden bei dieser Indicationsstellung sehr viel Menschenleben mehr erhalten bleiben, als bisher, und an der Entfernung des Wurmfortsatzes stirbt kein Mensch

Ich habe 4 Fälle von allgemeiner diffuser Peritonitis operirt, einmal bei Gangrän des Wurmfortsatzes, ein anderes Mal bei einer gewöhlichen Appendicitis perforativa, bei der es vorher nicht zu einer Adhäsionsbildung gekommen war und in zwei Fällen, wo der zweite Anfall von Perityphlitis zu einer Perforation, einmal mitten im Organ, das andere Mal nahe am Coecum geführt hatte. Von diesen 4 Fällen ist der letzte unmittelbar im Anschluss an die Operation gestorben: Sepsis und Herzschwäche waren schon zu weit vorgeschritten, der 1. und 2. Fall sind dauernd gesund geworden, der dritte überwand zunächst die Peritonitis und ging dann leider nach 9 Tagen an Ileus infolge Abknickung einer Dünndarmschlinge zu Grunde.

Der erste Patient, ein 24 Jahre alter Herr, erkrankte in der Nacht vom 15. bis 16. 1. 1899, nachdem er Abends noch im vollen Wohlsein das Theater besucht hatte und bis dahin vollkommen gesund gewesen war, ganz plötzlich unter intensiven Schmerzen in der rechten Bauchseite, etwas unterhalb des Rippenbogens. Der Schmerz verbreitete sich in der rechten Seite, in der Blinddarmgegend und höher herauf. Am 17. 1. verschlimmerte sich der Zustand ganz bedeutend. Patient hatte furchtbare Schmerzen im ganzen Leibe, bekam Erbrechen, hatte fortwährend Brechneigung, und machte einen schwerkranken Eindruck. Man dachte an Ileus oder Gallensteinperforation und verordnete hohe Einläufe. Am 18. 1., also am 3. Tage, wurde ich consultirt. Ich fand den Patienten mit hochrothem, etwas cyanotischem Gesichte, matten, verschleierten Augen. Der Puls war flackernd, sehr dünn, zeitweise gar nicht zu fühlen. Der Leib war kahnförmig eingezogen, bretthart, die Muskeln waren enorm contrahirt. Die leiseste Berührung wurde sehr schmerzhaft empfunden. Vor Allem schmerzhaft war die rechte Seite. Das Sensorium war klar. Es wurde die Wahrscheinlichkeitsdiagnose auf eine Perforation des Wurmfort-

satzes gestellt, und bei der sofort vorgenommenen Operation dementsprechend die Schnittführung parallel dem Poupart'schen Bande gewählt. Bei Oeffnung des Peritoneums fliesst unter starkem Druck dünnflüssiger, mit Flocken gemischter Eiter ab. Das kleine Becken ist ganz angefüllt mit nach Koth riechendem Eiter, der mit Tupfern entleert wird. Der Dickdarm lässt sich Anfangs nicht gut differenziren, das Coecum ist nach oben umgekippt. Deshalb wird der Schnitt nach oben bis 2 Finger breit unterhalb des Rippenbogens verlängert. Als auch dann noch wegen der enorm gespannten Bauchdecke, und weil Darmschlingen sich immer wieder vordrängen, eine Orientirung nicht gelingt, wird ein Querschnitt unterhalb des Nabels durch den rechten Musculus rectus geführt. Es quillt fortwährend Eiter von der Hinterfläche der Leber und zwischen den mit peritonitischen Fibrin- und Eiterflocken bedeckten Darmschlingen hervor. Diese werden zum Theil eventrirt, in heisse Tücher gepackt und während der Operation oft mit heisser Kochsalzlösung übergossen. Nun sieht man das nach oben umgekippte Coecum und an diesem verwachsen den Wurmfortsatz, der mit seiner Spitze an der Hinterfläche der Leber festhaftet. Der Wurmfortsatz ist central von seiner Spitze partiell gangränös, aashaft stinkend, seine Wandung ganz morsch, Eiter- und Kothbröckel quellen heraus und liegen frei in der Bauchhöhle. Adhäsionen fehlen vollständig. Der Wurmfortsatz wird recesirt und der Stumpf vernäht. Die ganze Bauchhöhle wird mit in ziemlich heisse Kochsalzlösung getauchten Tupfern ausgetupft. Links ist die Peritonitis nicht so stark entwickelt wie rechts. Die grössten Eitermengen standen im kleinen Becken. Die Bauchhöhle wird mit Gaze reichlich drainirt und im Uebrigen geschlossen. — In den ersten 4 Tagen nach der Operation tritt öfters Erbrechen ein, das durch Magenausspülungen gehoben wurde. Der Darm war anfänglich völlig ruhig, wie gelähmt, keine Spur von Darmbewegungen war wahrzunehmen. Der Puls betrug 100—120. Vom 4. Tage ab trat unter reichlicher Secretabsonderung zunehmende Besserung ein. Die Darmlähmung hörte auf, Erbrechen und Aufstossen sistiren, und normale Darmfunction stellt sich wieder ein. Patient erholte sich rapide und wurde Mitte April mit guten festen Narben trotz Secundärheilung entlassen. Patient hat keine Bauchhernien bekommen.

Einen anderen ganz ähnlichen Fall operirte ich am 14. 11. 01. Der 28 Jahre alte, sonst ganz gesunde Mann, dessen Vater an eitriger Bauchfellentzündung in Folge Appendicitis innerhalb 3 Tagen gestorben war, hatte bereits vor 3 Jahren einen acuten schmerzhaften Anfall in der Ileocoecalgegend. Dieser Schmerz dauerte etwa 8 Tage lang, Patient war aber nicht bettlägerig; vor 2 Jahren hatte er nochmals eine derartige Attaque und litt im letzten Jahre öfters an kolikartigen Schmerzen in der rechten Bauchseite, ohne dieser besondere Beachtung zu schenken. Da er viel mit Blei arbeitete und auch einen typischen Bleisaum aufzuweisen hatte, dachte man an Bleikolik. Dann stellten sich vor ca. 8 Tagen wieder Schmerzen ein, wobei aber Patient noch einige Tage arbeiten konnte. Die Frau des Patienten giebt an, er habe sich in den Tagen immer die rechte Seite gehalten und diese sei deutlich geschwollen gewesen. Am 11. 11. wurden die Schmerzen heftiger, und das schon seit etlichen

Tagen bestehende Krankheitsgefühl steigerte sich, sodass er Nachmittags zum Arzte ging, der Narcotica und Priessnitz'sche Umschläge verordnete. Dann traten in der Nacht vom 12.—13. 11. ganz ungeheure Schmerzen im ganzen Leibe ein. Patient schrie vor Schmerzen. Jede Berührung des Leibes war enorm empfindlich. Unter Morphium liessen die Schmerzen Anfangs nach, kamen aber bald wieder, Temperatur am 13. 11. Vormittags 39,3, Abends 38,5, Puls 108—112, klein, aber noch leidlich. Abends Leib eingezogen, bretthart contrahirt, bei der leisesten Berührung schmerzhaft, besonders in den unteren und seitlichen Partien, sowie in der Blasengegend. Empfindlichkeit links ebenso gross, wie rechts. Kein Erbrechen. Abends erfolgte Durchfall, während bis jetzt Obstipation bestand. Am nächsten Morgen 14. 11. Temperatur 37,3, Puls 112, kleiner, leichter unterdrückbar. Sensorium leicht getrübt. Enorme Schmerzen im ganzen Leibe. Dämpfung in den abgängigen Partien, am stärksten in der Typhlongegend. Leib etwas meteoristisch aufgetrieben, noch immer enorm contrahirt. Deshalb Operation. Dieselbe ergiebt dünnflüssigen, mit Fibrinflocken gemischten Eiter im ganzen Abdomen, vor Allem im kleinen Becken, um die Blase herum, aber auch von oben her strömt der Eiter hervor. Auf den Darmschlingen fibrinöse Beläge. In der Typhlongegend hinten unten Verwachsungen, bei deren Lösung stinkiger, dicker Eiter hervorquillt. Der kleinfingerdicke Wurmfortsatz ist gekrümmt, verwachsen und wird nach Lösung der Adhäsionen resecirt, der Stumpf in gewohnter Weise vernäht. Die Wand des Coecums sieht sehr krank aus. Serosa fehlt theilweise. Der verdickte Wurmfortsatz ist an seinem Ende kolbenförmig verdickt, in Ausdehnung von etwa $1^1/_2$ cm obliterirt und zeigt oberhalb dieser Stelle einen fingerkuppengrossen Defect. Schleimhaut sehr stark gequollen, zeigt schwarzgraue Beläge. Ausspülung der ganzen Bauchhöhle mit warmem Wasser. Partielle Naht. Drainage. Es wurde täglich mehrmals von dem grossen ins Abdomen eingeführten Drain aus die Bauchhöhle ausgespült. Patient erholte sich ziemlich schnell. Heute ist Patient völlig wohl. Die Secretion aus der Drainöffnung ist nur noch minimal, sodass völlige Genesung zu erwarten ist.

Der dritte Fall von acuter eitriger Peritonitis betraf einen 18 Jahre alten Kaufmann, der am 28. 11. 99 ganz plötzlich unter heftigen Leibschmerzen erkrankte, die rechts begannen, sich schnell über das ganze Abdomen ausbreiteten, und sich am 29. 11. zur Unerträglichkeit steigerten. Als ich Patient am 29. 11. Abends sah, lag er mit flectirten Beinen laut wimmernd und stöhnend im Bett, mit cyanotischem Gesicht, eingezogenem Bauche und bretthart gespannter Muskulatur. Das ganze Abdomen war auf Druck ganz excessiv schmerzhaft. Uriniren machte grosse Schmerzen. Puls klein, 140. Patient verweigerte die Operation, deren sofortige Vornahme ihm gerathen wurde. Am 30. 11. früh Temperatur 39, Puls wie am Tage vorher. Leib ist jetzt etwas aufgetrieben, aber noch immer bretthart gespannt. Da Patient sich in Folge grosser Morphiumgaben subjectiv wohl fühlte, lehnte er die Operation wieder ab und willigte erst Mittags ein. Bei Eröffnung des Bauchfells fliessen gleich grosse Mengen dünnflüssigen, nach Koth riechenden Eiters ab, der unter ziem-

lich hohem Druck stand. Der Processus wurde mit dem ersten Handgriffe an der Vorderwand des Coecums gefunden. Derselbe ist sehr lang, fingerdick, und weist in der Mitte eine grosse runde Perforation auf, aus der sich Eiter und ziemlich harte, zerdrückbare runde Kothbröckel entleeren. Mehrere solcher liegen frei in der Bauchhöhle. Der Wurmfortsatz wird in gewohnter Weise resecirt. Bei weiterer Eröffnung des Peritoneums entleeren sich grosse Mengen flüssigen, mit Fibrinflocken gemischten Eiters. Das kleine Becken ist ganz angefüllt mit Eiter, vor Allem um die Blase herum sind grosse Mengen Eiters angesammelt. Beim Lüften der Darmschlingen ergiessen sich aus allen Theilen der Bauchhöhle immer neue Mengen. Die Darmschlingen sind hochroth, theilweise mit gelben dicken Fibrinschichten bedeckt. Nirgends Verwachsungen. Die Bauchhöhle wird mit heisser Kochsalzlösung so lange ausgespült, bis das Wasser klar abläuft, dann werden Gazestreifen eingeführt, die Wunde wird partiell vernäht. — Die Schleimhaut des Wurmfortsatzes ist fast in ganzer Ausdehnung ulcerirt, mit schwarz-grauem Belag bedeckt. — Patient post op. fast pulslos, erhält sofort 300 g Kochsalzlösung unter die Haut injicirt, reichlich Kampher, und alle 2 Std. 100 g Kochsalzlösung ins Rectum. Abends Temp. 40, Puls 140. Brechneigung. 1. 12. Morgens Temperatur 37,4, Puls 132. Erbrechen. Mehrmals täglich Magenausspülung, wobei sehr grosse Mengen wie Kaffeesatz aussehender Flüssigkeit entleert werden. Kochsalzlösung subcutan und per clysma. Zeitweise ganz leidliches Befinden, dann wieder plötzliche Unruhe und collapsartiger Zustand mit sehr schlechtem Pulse. Viel Kampher. 2. 12. Erbrechen enormer Mengen schwarzer Flüssigkeit. Zweimaliges Ausspülen des Magens schafft Ruhe. Sonst Zustand wie gestern. — 3. 12. Morgens Temperatur 38.4, Puls 130. Wassereinläufe und Nährklystire. Ueber Tag Befinden erheblich besser. Puls hebt sich, Abends 120, Nachts wieder grosse Unruhe, aber kein Erbrechen mehr. Nährklystire mit Cognak. — 4. 12. Temperatur 36,8—37,2, Puls 100—104, kein Erbrechen, aber zeitweise enorme Unruhe. Gegend Abend etwas Brechneigung, Klagen über ziehende Schmerzen in der Nabelgegend. Urin wird stets spontan gelassen. Wegen vollkommener Schlaflosigkeit Abends 0,01 Heroin. — Am 5. 12. befindet sich Patient ganz wohl, Puls 90—100, normale Temperatur, nur Klagen über ziehende Schmerzen links vom Nabel, kein Erbrechen mehr. — Am 6. 12. etwas Auftreibung des Leibes, aber sonst gutes Befinden. Flüssige Nahrung wird gut vertragen. Puls gegen 100. — Am 7. 12. wieder mehrmaliges Erbrechen, Verschlechterung des Pulses und Zunahme des Meteorismus. Das Erbrechen hält an, der Bauch treibt sich immer mehr auf. Da auch am 8. 12. Patient wieder bricht, wird Laparotomie gemacht, wobei sich zeigt, dass es sich um Ileus handelt. Eine Dünndarmschlinge war links vom Nabel angewachsen und winklig abgeknickt. Im Abdomen keine Spur von Eiter mehr, nur noch wenig dünne Fibrinbeläge auf einigen Darmschlingen. Patient starb an demselben Tage an Herzschwäche.

In dem vierten Falle endlich handelte es sich um ein 13jähriges Mädchen, ein entzückendes Geschöpf, dessen jähes Ende mir heut noch nahe geht. Das junge Mädchen hatte schon ein Jahr zuvor einen Anfall von Appendicitis

perforativa mit hohem Fieber überstanden. Jetzt erkrankte sie 4 Tage vor der Operation ganz plötzlich unter heftigen Schmerzen im Leibe, die rechts vom Nabel anfingen und sich schnell über das ganze Abdomen erstreckten. Auch stellte sich sehr bald Erbrechen ein, der Bauch wurde druckempfindlich und trieb sich auf. Unter Opium-Therapie befand sich Patientin relativ wohl. Flatus gingen noch am Tage der Operation ab. Der Puls ist nach Angabe des Hausarztes qualitativ nicht schlecht gewesen. Die Frequenz habe 110 betragen. Am 13. 6. 00, am vierten Tage der Erkrankung, sei Abends gegen 6 Uhr eine plötzliche Verschlimmerung eingetreten. Der Puls sei sehr klein geworden und die Frequenz habe sich auf 140 gehoben. Patientin wird in derselben Nacht operirt. Der Befund vor der Operation war folgender: Bewusstsein ungetrübt. Puls flackernd, nicht zählbar, Gesicht cyanotisch, die Athmung fliegend. Bauch stark meteoristisch aufgetrieben, hat überall tympanitischen Schall, ist sehr druckempfindlich, nirgends Dämpfung. — Die Operation ergiebt einige wenige alte Verwachsungen in der Coecalgegend und in der Mittellinie, als Residuen der früher stattgehabten Appendicitis, im Uebrigen fehlen jegliche Adhäsionen, vor Allem jegliche frische. Der Wurmfortsatz ist seitlich am kleinen Becken verwachsen, ist fingerdick und hat ganz nahe am Coecum eine grosse, dem freien Bauchraum zugewandte Perforation; in demselben Eiter und 3 Kothsteine. Resection desselben. Gleich bei Eröffnung des ganz freien, nicht verwachsenen Bauchfelles ergiesst sich dünnflüssiger, mit Fibrinflocken gemischter Eiter. Das kleine Becken ist ganz gefüllt mit Eiter, und auch zwischen den Darmschlingen und von der Leber her quellen grosse Mengen Eiter hervor, während links oben wenig Sekret vorhanden ist. Reichliche Ausspülung mit heisser Kochsalzlösung und Drainage. Keine Naht. — Tod nach 2 Stunden an Herzschwäche.

Was diesen Fällen gemeinsam ist, ist die grosse excessive Schmerzhaftigkeit des Abdomens, die ganz enorme Druckempfindlichkeit des Bauches, vor Allem in den drei ersten Fällen. Schon die leiseste Berührung war ganz enorm empfindlich. Die drei ersten Patienten wimmerten und stöhnten vor furchtbaren Schmerzen im ganzen Leibe, nur bei dem jungen, 18 Jahre alten Kaufmann sistirten dieselben zeitweise nach Morphium, während das an Sepsis gestorbene junge Mädchen weniger klagte, da Narcotica den Schmerz dämpften. Ferner fällt uns in den drei ersten Fällen ein Symptom auf, das man sehr beachten muss, das ist der reflectorische Krampf der Bauchmusculatur. Diese Patienten spannten die Bauchmuskeln bretthart, der Bauch war eingezogen. Es war ganz unmöglich, bei dieser Starrheit der Bauchdecken auch nur irgend etwas durchzufühlen. während bei dem erwähnten jungen Mädchen ein ausgesprochener Meteorismus darauf hindeutete, dass ausgesprochene Darmlähmung vorhanden sei. Derartige Fälle von plötz-

lich einsetzender, ausgesprochener excessiver Druckempfindlichkeit des Leibes mit reflectorischem Krampf der Bauchmusculatur, erhöhter Pulsfrequenz muss man stets als diffuse Peritonitiden ansehen. Das Fehlen des Ileocoecaltumors bei diesen diffusen Leibschmerzen ist ebenfalls als ein nicht unwichtiges Merkmal für diffuse Peritonitis zu betrachten. Ein Tumor kann aber auch bei allgemeiner Peritonitis vorhanden sein. Bekommt man Leute in diesem Stadium der Muskelstarre zur Operation, d. h. womöglich in den ersten 24 Stunden, so kann man viele blühende Menschenleben erhalten, die sonst unrettbar verloren sind. Bei dem Mädchen, das gleich p. op. starb, waren Darmlähmung und Herzschwäche schon zu weit vorgeschritten. In dem Falle war eine Rettung nicht mehr möglich. Was uns an diesen Fällen sonst noch interessirt, ist die ausserordentliche Ausdehnung der Peritonitis: das ganze Abdomen war mit Eiter gefüllt, das kleine Becken, die hinteren abhängigen Partien des Abdomens und auch die Höhlungen unter dem Zwerchfell. Drei unserer Patienten haben die Peritonitis überwunden, darunter der dritte Fall, der nicht an Peritonitis, sondern an Ileus zu Grunde ging. Ich lege grosses Gewicht darauf, das Abdomen durch Ausspülen mit reichlichen Mengen heisser Kochsalzlösung gründlich zu säubern, die Abdominalhöhle zu drainiren und dann in der Nachbehandlung auf das Minutiöseste die Herzlähmung zu bekämpfen. Derartige Patienten lasse ich womöglich keine zwei Stunden aus den Augen: Kampher, Alkoholica und starker Kaffee müssen unter Umständen reichlich gegeben werden. Den enormen Säfteverlust solcher Patienten sucht man durch Infusionen, durch Einläufe in den Darm zu beseitigen, besonders wenn Erbrechen oder Brechneigung die Flüssigkeitsaufnahme per os verhindern. Dem zuweilen qualvollen Erbrechen kann man nur durch Magenausspülungen ein Ende machen. Diese wirken geradezu wunderbar und schaffen den armen gequälten Leuten, da die Erschütterung beim Erbrechen immer wieder die grössten Schmerzen verursacht, die grösste Linderung. Die allersorgfältigste Nachbehandlung halte ich für ungemein wichtig. Unterzieht man sich dieser Mühe, dann wird man die Freude erleben, eine nicht geringe Anzahl sonst unrettbar verlorener Menschen erhalten zu können. — Während es sich bei zwei Patienten um den ersten Anfall handelte, erfolgte bei den beiden anderen die diffuse Peritonitis im Recidiv,

bei dem jungen Mädchen im zweiten Anfall. Der traurige Ausgang solcher Fälle ist eine ernste Mahnung für alle diejenigen, die der operativen Therapie der Appendicitis perforativa ablehnend gegenüberstehen. Das Mädchen hatte schon vor einem Jahre einen Anfall überstanden. Da hat man sicher nicht daran gedacht, dass der zweite Anfall so jäh enden würde. Und dieser Ausgang bei acuter Appendicitis gehört nicht zu den Seltenheiten. Auch in meinem kleinen Wirkungskreise ist mir nach und nach eine stattliche Anzahl solcher Fälle bekannt geworden. Noch jüngst starb ein 35 Jahre alter, mir bekannter College 5 Tage nach acuter Peritonitis bei Appendicitis, ohne dass man nur den geringsten Versuch operativer Hilfe gemacht hätte. Man wollte zunächst die Localisation in der Ileocoecalgegend abwarten. Bei diesem Abwarten ist ein junges hoffnungsvolles Leben zu Grunde gegangen, bei dem die Frühoperation doch sicher ungleich mehr Heilungschancen geboten hätte, als diese abwartende Therapie. Der Vater eines meiner an Peritonitis diffusa operirten Patienten starb innerhalb 3 Tagen an Appendicitis mit eitriger Peritonitis. Dasselbe Schicksal traf einen jungen Mann von 18 Jahren, den Bruder eines jungen Mädchens, das an Appendicitis simplex erkrankte. Ein junger Mann, der als Knecht in einer mir bekannten Familie diente, starb innerhalb 6 Tagen an Perforationsperitonitis im Anschluss an Appendicitis, der Schwager eines mir bekannten Herrn innerhalb einer Woche. Alle diese mir bekannt gewordenen Fälle sind ohne operative Hilfe zu Grunde gegangen. Will man derartige Unglücksfälle vermeiden, dann soll man bei eitriger Perityphlitis frühzeitig operiren und den Wurmfortsatz entfernen. Es ist nicht richtig, zu sagen, man erlebe bei abwartender Therapie doch so viele Ausheilungen, sondern man muss sich fragen: welche Therapie erzielt die meisten Erfolge, bei welcher Therapie ist die Mortalität die ungleich geringere? Da kann es gar keinem Zweifel unterliegen, dass, wie bei jeder eitrigen Infection in anderen Körperregionen, so auch bei eitriger Perityphlitis die Mortalität bei operativer Behandlung ganz bedeutend herabgedrückt wird. Jeder Mensch, der einen perforirten Wurmfortsatz mit sich herumträgt oder einmal eine Appendicitis perforativa durchgemacht hat, geht auf einem Vulkan, er kann jeden Augenblick eine neue Perforation erleben, die dann allgemeine Peritonitis, Sepsis und Exitus herbeiführen

kann. Unsere beiden Fälle von recidivirender Perityphlitis mit diffuser Peritonitis wären jedenfalls nicht entstanden, wenn man im ersten Anfalle den Wurmfortsatz beseitigt hätte. Hervorzuheben ist ferner, dass bei zwei unserer Patienten jegliche Adhäsionsbildung fehlte, die Perforation also in die völlig freie Bauchhöhle erfolgt war, während bei den beiden anderen geringe Adhäsionsbildung vorhanden war, die aber in dem einen Falle auf die schon früher stattgehabte Appendicitis zurückzuführen ist, in dem anderen Falle aber zweifellos neueren Datums war; in diesem Falle hatte es sich zweifellos um einen abgekapselten Abscess gehandelt, der secundär in die Bauchhöhle perforirt ist. Derartige Perforationen kommen sehr häufig vor. Mit Sicherheit kann man nie voraussagen, ob ein derartiger Abscess zu Peritonitis führt oder nicht. Will man sicher gehen, behandle man derartige Fälle nicht expectativ.

Ich kann diese Ausführungen nicht schliessen, bevor ich noch mit einigen Worten mich über die Opium-Therapie bei Appendicitis und insbesondere bei Peritonitis ausgesprochen habe und will gleich bemerken, dass ich ein entschiedener Gegner der Opium-Therapie bin gegenüber allen septischen Processen, die sich im Abdomen abspielen. Opium und Morphium richten nach meiner Ueberzeugung sehr viel Unheil an bei der Appendicitis-Behandlung. Es ist eine den Chirurgen längst bekannte Thatsache, dass die Darmperistaltik den Transport septischer Stoffe nach aussen ganz entschieden fördert, und dass bei septischen Processen im Darm und Abdomen nichts mehr zu fürchten ist, als die Darmlähmung und die dadurch bedingte Erhöhung der Resorption des septischen Darminhaltes. So lange bei eitrigen Processen im Abdomen, ganz besonders bei Peritonitis der Darm noch functionirt, dürfen wir auf Heilung hoffen, ist aber erst einmal Darmlähmung vorhanden, sind wir meist machtlos geworden. Mertens spricht sich in den „Grenzgebieten der Medicin“ darüber folgendermaassen aus: „Ruht bei septischen Processen im Abdomen die Peristaltik, dann muss eine Stauung des Darminhaltes eintreten. Gesteigerte Zersetzung und Fäulnissvorgänge sind die Folgen. Durch Resorption dieser giftigen Stoffe wird die allgemeine Infection gesteigert. Durch die Stauung des Darminhalts wird der Innendruck erhöht, der Darm wird erweitert, der Meteorismus erhöht. Da der erhöhte Innen-

druck auf die Blutcirculation eine Vermehrung der Widerstände bewirkt, so muss eine Beeinträchtigung in der Blutversorgung und der Ernährung der Darmwand die nothwendige Folge sein.“ — Und, was am meisten zu fürchten ist, ist der Umstand, dass Narcotica das Krankheitsbild verschleiern. Durch die Auftreibung des Leibes wird die Untersuchung und damit die Indicationsstellung erschwert. Vor allem aber werden Arzt und Patient durch das subjective Wohlbefinden des Letzteren über die Gefahr der Krankheit hinweggetäuscht. Ich rathe dringend, Opium nur in leichten Fällen zu geben, in allen schweren aber davon abzusehen. Ich habe bei meinen Fällen wiederholt beobachtet, auf wie grossen Widerstand man bei der operativen Behandlung stösst, wenn das subjective Wohlbefinden des Patienten die grosse Gefahr der Krankheit verschleiert. Bei Peritonitis ist Opium unter allen Umständen gefährlich, diese lähmt an sich schon den Darm, da darf man nicht durch Opium die Lähmung noch verstärken. Besser sorgt man für leichtes Abführen durch Einführen von Darmrohren, Klystiren etc. Einige Tage nach der Operation pflege ich gewöhnlich Ricinus zu geben. Wenn bei Peritonitis das Opium unbedingt zu verwerfen ist, so kann auch nicht dringend genug davor gewarnt werden, es im Anfang des Anfalls zu geben, wo man oft noch nicht weiss, ob Peritonitis entsteht oder nicht. In solchen Fällen verschleiert man das Krankheitsbild. Gerade das, wan man will, ein möglichst schnelles Erkennen der Krankheit, das verhindert man mit Opium und lässt darüber den günstigen Moment für die Operation verstreichen. Ich könnte an vielen Beispielen die Richtigkeit meiner Ansicht darlegen; wohl in der Hälfte meiner schweren Fälle hatten Morphium und Opium das ihrige gethan, den Character der Krankheit zu entstellen.

Abgesehen von den Fällen von larvirender Appendicitis, über die ich zu Anfang der Arbeit berichtet habe, habe ich mich bisher im Wesentlichen mit Fällen beschäftigt, die im Anfall operirt wurden. Bekanntlich schwärmen einige bei der recidivirenden Form der Appendicitis perforativa für die Operation im freien Intervall, von der Ansicht ausgehend, die Operation sei leichter und ungefährlicher. Ich habe 4 Fälle recidivirender Perityphlitis im freien Intervall operirt, Fälle, die mehrere schwere Anfälle überstanden hatten. Diese Patienten kamen mit dem Wunsche, operirt

zu werden, einmal aus Angst, dass wieder neue Anfälle kommen könnten, dann aber auch, weil sie fast ununterbrochen von Beschwerden heimgesucht wurden, die einmal auf Darmverwachsungen, sodann aber auch darauf zurückzuführen waren, dass eine Heilung eben noch nicht eingetreten war. In dem einen Falle fand man inmitten von Darmschlingen einen haselnussgrossen Abscess, in allen aber den Wurmfortsatz erkrankt, nicht ausgeheilt. Diesen kranken Wurmfortsatz wird man bei Operationen im freien Intervall sehr häufig finden, weil eben in einer grossen Anzahl von Fällen eine Ausheilung des einmal erkrankten Organs nicht stattfindet. Ein solcher Wurmfortsatz ist eine beständige Gefahr für den Patienten und deshalb die Entfernung desselben durchaus indicirt. Was mich in diesen Fällen zur Operation veranlasste, waren allerdings mehr die Beschwerden, die aus den Darmverwachsungen resultirten. Diese Patienten litten fortwährend an Stuhlgangbeschwerden, Meteorismus, Obstipation u. dgl.; zwischendurch kamen immer wieder acute Anfälle, wodurch die resultirenden Darmbeschwerden nur noch verschlimmert wurden. Ich will bemerken, dass sich bei drei dieser Patienten die Operation sehr einfach und leicht gestaltete, die Darmverwachsungen liessen sich sehr leicht lösen, der Wurmfortsatz war leicht resecirbar; diese sind dauernd gesund geworden. Aber ein Fall hat mir gezeigt, dass man in solchen Fällen ganz unvermuthet auf fast unüberwindliche Schwierigkeiten stossen kann.

Es handelt sich um ein junges Mädchen, das vor 8 Jahren an einer ganz ungemein schweren App. erkrankt war unter monatelang andauerndem hohen Fieber. Das Mädchen war damals ein halbes Jahr schwer krank. Dann sind im Laufe der Jahre immer wieder leichte Anfälle gekommen, welche die Pat. aber immer nur kurze Zeit zwangen, das Bett zu hüten. Zwischendurch wurde Pat. fast fortwährend von den unangenehmsten Darmbeschwerden, vor Allem von quälenden kolikartigen Schmerzen in der Blinddarmgegend, Verstopfung etc. geplagt. Seit einem Vierteljahr leidet Pat. fast unaufhörlich an diesen Beschwerden und hat in den letzten Wochen fast immer zu Bett gelegen. Die Untersuchung ergab oberhalb des Poupart'schen Bandes eine etwa handtellergrosse, deutliche Resistenz, die auf Druck ziemlich empfindlich war. Von dieser Resistenz hatte man gar nicht den Eindruck, dass sie den Bauchdecken unmittelbar anlag, vielleicht deshalb, weil diese sehr straff waren und sich nicht gut eindrücken liessen. Pat. verlangte dringend die Operation, da sie sich nie gesund fühle. Wegen der Druckempfindlichkeit der Resistenz dachte ich, es handle sich auch jetzt wieder um einen acuten entzündlichen

Schub und schnitt am 6. 5. d. J. auf diese Resistenz ein. Bei diesem Schnitt gerieth ich gleich in einer Ausdehnung von etwa 6 cm ins Coecum hinein. Dieses war mit den Bauchdecken derart verwachsen, dass eine Differenzirung der verschiedenen Schichten fast unmöglich war; Darmwand, Peritoneum, Fascie und Bauchmuskulatur waren eine zusammenhängende Schwartenmasse. Die Lösung des angeschnittenen Darms gelang erst, nachdem ich den Schnitt über diese Narbenmassen hinaus nach oben erweitert hatte und nun von oben her die Lösung vornahm. Aber auch jetzt noch stiess man auf ganz enorme Schwierigkeiten. Das Coecum sass bis ins kleine Becken hinein fest in derben Narben drin. Ausserdem waren Dünndarmschlingen und Netz mit dem Coecum, der vorderen und seitlichen Bauchwand verwachsen. Diese Verwachsungen löste ich, die des Coecums nur soweit, dass mir die Naht des Einschnittes gelang: von der weiteren Lösung musste ich wegen des sich einstellenden Collapszustandes der Pat. absehen. Nach 6 Tagen kamen Darmgase zur Wunde heraus. Die Darmfistel wurde im Laufe der Zeit immer weiter und rückte den Bauchdecken immer näher, bis die Lippenfistel fertig war, aus der sich grosse Mengen Koth entleerten. Am 21. 10. machte ich den Versuch, diese Fistel zu schliessen und löste das Coecum von einem Schnitt in der Medianlinie aus, da von dem zunächst seitlich in der alten Narbe angelegten Schnitte aus jede Orientirung unmöglich war. Diese Lösung war fast unmöglich, und als sie schliesslich bewerkstelligt war, hatte man ein narbiges Coecum vor sich, in dem eine sichere Naht anzulegen von vornherein die schlechtesten Aussichten bot. Ich nahm die derbe Narbenmasse aus der Coecalwand fort und vernähte dann, so gut es ging. Eine Resection des Coecums war unmöglich wegen des schlechten Zustandes der Pat. Ich musste machen, möglichst schnell fertig zu werden. Auch diese Naht hat nicht gehalten; es besteht jetzt wieder eine grosse Darmfistel. Pat. ist dann Anfangs December auswärts operirt worden. Die auswärts gemachte Resection des Coecums wurde wiederum durch ausgedehnte Verwachsungen erschwert. Pat. starb 8 Tage p. op. Die Obduction ergab Ileus infolge Verwachsung einer Dünndarmschlinge im kleinen Becken und Perforation dieser Schlinge.

Auch Andere haben vereinzelte derartige Fälle mitgetheilt, bei denen die Operation nach häufigen Appendicitisrecidiven auf unüberwindliche Schwierigkeiten stiess. Solche Fälle zeigen, zu welchen dauernden, fast unheilbaren Zuständen die conservativ behandelte App. führen kann. Die ganz enorme Narbenbildung im Abdomen mit dem fast unentwirrbaren Convolut von Darm- und Netz-Verwachsungen sind die traurige Folge einmal des ersten monatelangen, unter hohem Fieber bestandenen Anfalls von eitriger Appendicitis, sodann der Recidive. Nun sind Fälle, in denen man bei recidivirender Appendicitis auf derartige Schwierigkeiten stösst, doch nach den Mittheilungen Aller zu urtheilen, sehr selten. Im Grossen und Ganzen ist die Operation im freien Intervall, wie in

meinen anderen Fällen, eine leichte. Man darf Leuten, die öfters Recidive erleben, den Eingriff sehr wohl empfehlen. Aber eine andere Frage ist die, ob man auch Patienten während des recidivirenden Anfalls selbst empfehlen soll, nun das freie Intervall abzuwarten. Das möchte ich ganz entschieden widerrathen. Der recidivirende Anfall kann genau so gefährlich werden, kann ebenso tödtlich enden, wie der erste Anfall, wofür ich ja einige traurige Fälle angeführt habe. Es gilt deshalb für den acuten recidivirenden Anfall dasselbe, wie für den acuten ersten Anfall von Appendicitis perforativa.

Ich habe in etwa 3 Jahren 35 Fälle von Appendicitis operirt: 5 Fälle der larvirenden oder chronischen Form, resp. der App. simplex (alle gesund geworden), 4 Fälle der recidivirenden Form im freien Intervall (3 gesund, 1 Fall an Ileus gestorben), 26 Fälle von App. perforativa, resp. gangraenosa, darunter 4 Fälle von diffuser eitriger Peritonitis (2 Heilungen, 2 Todesfälle) und 22 Fälle von Abscessbildung, von denen einer an Pyämie starb und 21 gesund geworden sind. Man wird nicht leugnen können, dass die Erfahrungen, die ich an diesem Material habe sammeln können, mir ein Recht geben, die App. als eine sehr ernste Krankheit aufzufassen, als eine Infection, die ebenso wie jede andere eitrige Infection zu einem Heer von unheilbaren Folgen führen kann, wenn man einem Weiterschreiten derselben nicht möglichst schnell Einhalt thut. Dieses Recht aber wird dadurch bestärkt, dass die Erfahrungen die ich in einem nur kleinen Wirkungskreise habe sammeln können, eine gewichtige Stütze finden durch die Mittheilungen derer, die über ein sehr viel grösseres Material verfügen als ich. Diese Mittheilungen decken sich nicht nur mit den meinigen, sondern sie fügen noch eine grosse Anzahl anderer von mir nicht beobachter Complicationen hinzu. Eitrige Pleuritiden schwerster Art, Lungenabscesse, tödtliche Arrosionsblutungen aus Gefässen der eitrigen Nachbarschaft, Durchbrüche in Blase und Nierenbecken mit secundärer Pyelitis resp. Pyonephritis und andere schwere Complicationen werden von anderer Seite im Anschluss an App. gemeldet. Eine Infection, die bei exspectativer Behandlung zu eitriger Peritonitis, Sepsis und Pyämie und zu enormen Eiteransammlungen im Abdomen mit dem damit verbundenen Kräfteverlust, zu den schwersten Herzstörungen, zu subphrenischen Abscessen, schwerer Infection des Mesenteriums,

zu Leberabscessen, zu eitriger Pleuritis, Lungeninfarkten und Lungenabscessen, eitrigen Thrombosen, zu tödtlichen Gefässarrosivnen, zu Pyelitis und Pyonephritis, zu häufigen Recidiven, zu Darmverwachsungen mit allen daraus resultirenden Folgen führen kann und thatsächlich zu vielen dieser Complicationen sehr häufig führt, eine derartige Infection ist eine ungemein ernst zu nehmende Krankheit. Diese Infection kann man mit denselben Mitteln erfolgreich bekämpfen, wie jede andere eitrige Infection, d. h. man verschafft dem Eiter Abfluss und eleminirt den Ausgangspunkt der Krankheit. Da die Erfolge dieser Behandlung aus vielen Mittheilungen der Chirurgen verbürgt sind, hat man die Pflicht, sich dieser Behandlungsmethode zu bedienen, zumal die Entfernung des Appendix eine ungefährliche Operation ist.

Zum Schluss fasse ich meine Ansichten über die einzuschlagende Behandlung der Appendicitis nochmals kurz zusammen:

1. Die App. simplex ist in den meisten Fällen Gegenstand interner Behandlung.

2. Die recidivirende Form der App. und die sogen. larvirende App. (App. chronica) sind nur durch Entfernung des Wurmfortsatzes zu heilen.

3. Bei der App. perforativa gelten folgende Regeln:

a) die akute diffuse Peritonitis ist unter allen Umständen sofort zu operiren.

b) In allen Fällen, in denen die Diagnose diffuse Peritonitis unsicher ist, ist die Operation unbedingt der richtige Weg. In sehr vielen Fällen ist die Diagnose unmöglich. Setzt in solchen Fällen die Krankheit gleich unter stürmischen Erscheinungen ein, wartet man besser nicht ab, sondern operirt sofort.

c) Die circumscripte Peritonitis, der perityphlitische Abscess in allen seinen Variationen, der sogen. akute Anfall eitriger Perityphlitis ist unter allen Umständen operativ zu behandeln, wenn nach Ablauf von 3—4 Tagen die Krankheitssymptome nicht abnehmen oder gar an Intensität zunehmen. Wer sicher gehen will, operirt noch früher.

d) Alle Fälle von circumscripter akuter Peritonitis sind sofort zu operiren, wenn das Krankheitsbild von vornherein

ein sehr schweres ist, (Schüttelfrost, schlechter Puls, excessive Druckempfindlichkeit, etc.).

4. Bei der recidivirenden Form der App. perforativa ist auch im akuten Anfall zu operiren, da dieser dieselben Gefahren birgt, wie ein erster akuter Anfall.

5. Im freien Intervall sind alle Fälle öfters recidivirender Appendicitis zu operiren, die der Zufall einem zuführt, um neuen Anfällen vorzubeugen und jene Fälle, in denen Darm-Verwachsungen hochgradige Beschwerden verursachen.

6. Narcotica, wie Opium und Morphium, sind im akuten Anfall zu vermeiden, da sie das Krankheitsbild verschleiern und dadurch die Diagnose erschweren und vor Allem, weil sie die bei Peritonitis gefürchtete Darmlähmung fördern.

7. Die Entfernung des Wurmfortsatzes ist möglichst bei allen Operationen anzustreben. Die Resection dieses kleinen Organs ist ein ungefährlicher Eingriff.

Anhang.

Eine Sonderstellung nehmen die Fälle von tuberculöser Appendicitis ein. Ich hatte Gelegenheit, einen Patienten mit tuberculösen Fisteln in der Ileocoecalgegend zu behandeln, dem bereits auswärts der tuberculöse Appendix entfernt worden war.

Der 27jährige Herr leidet an einer unbedeutenden Spitzentuberkulose und erkrankte ganz acut an App. im November 1898, war 5 Wochen bettlägerig, erkrankte im Januar 1899 zum zweiten und im März zum dritten Male, jedes Mal mit hohem Fieber und peritonitischen Erscheinungen. Pat. wurde in Hamburg operirt. Nach schriftlicher Mittheilung Kümmel's in Hamburg wurde der Wurmfortsatz im März exstirpirt. Derselbe war tuberkulös; einige Wochen hinterher wurde ein Tuberkuloserecidiv in der Wunde mit Auskratzung behandelt. Nach Angabe des Pat. ist die Wunde nie ganz ausgeheilt; seit 14 Wochen bestehen Fisteln und seit einigen Wochen entleert sich aus denselben ausser Eiter auch Koth. — Es handelt sich um einen anämischen, leidlich gut genährten Herrn mit rechtsseitiger Spitzentuberkulose. In der Narbe oberhalb des Poupart'schen Bandes 3 secernirende Fisteln von exquisit tuberkulösem Aussehen, aus denen sich zeitweise mässige Mengen Koth entleeren. — Am 28. 8. 1899 wird die Narbe mitsammt den Fisteln exstirpirt. Man kommt in einen mit tuberkulösem Käse und Granulationen ausgefüllten Hohlraum vor dem den vorderen Bauchdecken anliegenden Coecum. Alles Kranke wird ausgekratzt. Mit dem Coecum verwachsen sind lamellenartige tuberkulöse Schwarten, die abgelöst und exstirpirt werden. In den Blinddarm hinein führte

eine ziemlich grosse Fistelöffnung, die Resectionsstelle des Appendix. Diese Oeffnung wird provisorisch geschlossen, dann das Coecum ringsum gelöst und dann beiderseits der Fistel durch Assistentenfinger abgeklemmt. Die Fistel wird <>-förmig weit umschnitten und exstirpirt, der Defect in doppelreihiger Naht geschlossen. Die Schleimhaut des exstirpirten Stückes Darmwand ist in nächster Umgebung der Fistel mit Tuberkelknötchen durchsetzt, weiterhin gesund. Es wird wegen der ausgedehnten Tuberkulose der Wunde offene Wundbehandlung vorgezogen, die Wunde mit Jodoformgaze tamponirt und nur aussen und medial durch einige Nähte verkleinert. Pat. bekam nach 8 Wochen abermals eine Perforation, die am 20. 10. 99 in einer vierten Operation beseitigt wurde. Die grosse Perforationsöffnung wurde nach Resection der tuberkulösen Bauchwand, in der Längsrichtung des Coecums umschnitten, lag der Einmündungsstelle des Ileums gerade gegenüber; der grosse Defect wurde durch Naht geschlossen, der Blinddarm weithin mobilisirt und versenkt. Nach dieser Operation trat Heilung ein. Pat., der sich vor einem Vierteljahr vorstellte, hat seitdem 17 Pfd. zugenommen.

Der Fall ist dadurch interessant, dass eine Tuberkulose des Wurmfortsatzes ganz unter dem Bilde einer acuten App. mit mehrfachen Recidiven verlief. Man wird also, wenn bei tuberkulöser Infection das Krankheitsbild einer acuten Perityphlitis auftritt, daran denken müssen, dass diese event. tuberkulöser Natur ist und die Operation um so eher empfehlen, als unser Fall lehrt, dass dieselbe so local sein kann, dass eine radicale Behandlung möglich ist, während abwartende Therapie ein Weiterschreiten der Tuberkulose auf den Darm begünstigt. Es war sehr instructiv, dass die Knötchenbildung auf der Schleimhaut des exstirpirten Stückchen Coecum eine ganz umschriebene war; lange wäre wohl der Process nicht mehr so local geblieben.

tonealer Reizung. Am 2. Tage gingen Winde ab, am 3. Tage stellte sich spontan normaler Stuhl ein. Die Stuhlverhältnisse blieben auch in der Folgezeit geregelt. Nach einigen Tagen trat dann eine Complication durch Entwicklung eines Psoas - Abscesses, ausgehend von der steckengebliebenen Kugel, ein.

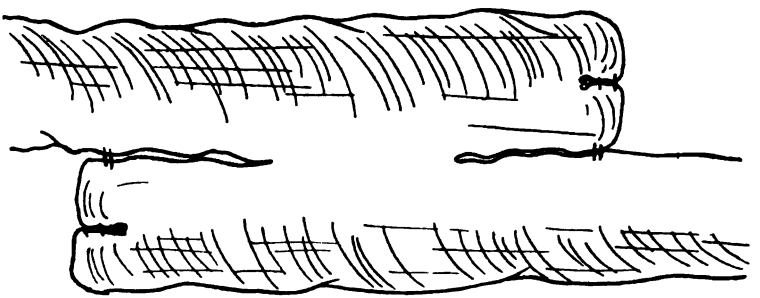

Nachdem der Abscess jedoch am 14. Tage post operationem oberhalb des Poupart'schen Bandes dem Messer zugänglich wurde, fiel die Temperatur sofort zur Norm ab, die anfänglich zurückgebliebene Fistel schloss sich bald. Das Kind verliess völlig geheilt nach 5 Wochen das Bett.

Es würde den Rahmen dieser Mittheilung überschreiten, wenn wir ausführlicher auf die Symptomatologie und die Behandlung der Bauchschüsse eingehen wollten.

Zu dem glücklichen Ausgange unseres Falles haben jedenfalls verschiedene Momente beigetragen. Wir dürfen die jugendlich-kräftige Constitution der Patientin und die anscheinend geringe Füllung der Därme nicht vergessen. Bei der Operation wurde auf eine möglichst geringe Ausdehnung der Leibschnitte, auf eine schonende Behandlung des Peritoneums und der Därme und sparsame Anwendung des Narcoticums geachtet. Der Eingriff am Darm selbst wurde fast ohne Narkose gemacht. Gerade der Aether eistet in solchen Fällen von hochgradigem Collaps unschätzbare Dienste, indem er die darniederliegende Herzthätigkeit trotz des schweren Eingriffs anregt und hebt.

Von ausschlaggebendem Einfluss auf den ganzen Verlauf war natürlich der frühzeitige Operationstermin. Wir brauchen an dieser Stelle kein Wort über die Wichtigkeit eines möglichst schnellen Eingreifens verlieren. Weiss doch jeder Chirurg, dass bei Bauchschüssen die Parole lautet: „Bald oder gar nicht operiren!“ Nach der interessanten Statistik von Siegel weisen

sich etwa an der Grenze von Jejunum und Ileum 12 Schusslöcher von rundlicher Form, ca. $^1/_2$ cm im Durchmesser haltend, mit sugillirter Umgebung und stark prolabirter Schleimhaut. Ein- und Ausschussöffnung waren nicht zu unterscheiden. Eine Verklebung der Wundränder mit benachbarten Schlingen konnte nicht constatirt werden, doch war Koth in sichtbaren Mengen nicht ausgetreten. Die zunächst ins Auge gefasste Vernähung der einzelnen Perforationen stellte sich als unmöglich heraus, da der Darm an 2 Stellen durch das nahe Zusammenrücken der Schusslöcher gleichsam wie ein Sieb durchbohrt war. So blieb nur die Resection übrig, zu deren Gunsten auch noch die Vertheilung von 10 der Löcher auf eine relativ kurze Darmstrecke sprach. Es wurden also nur zwei entfernter liegende Perforationen mit doppelter Etagennaht vernäht, dann aber die Resection einer 50 cm langen Darmschlinge mit den übrigen Verletzungen angeschlossen.

Zur Vereinigung der beiden Darmenden bediente ich mich nicht der circulären Naht, sondern ich legte nach Blindverschluss beider Lumina eine seitliche Entero-Anastomose an. Die blinde Abschliessung des Darmendes wurde nach einer Methode ausgeführt, die Oberstabsarzt Vollbrecht im Centralblatt für Chirurgie 1900, S. 634 angegeben hat, die mir aber in ihren Einzelheiten bei der Operation nicht bekannt war. Sie erfolgte sehr schnell und sicher in folgender Weise:

Die von 2 Pincetten emporgehaltenen Darmränder wurden durch eine fortlaufende, alle Schichten fassende Naht umsäumt (Ueberwendlingsnaht). Die Nadel wurde dabei von innen nach aussen in schräger Richtung geführt und fasste wenig Schleimhaut und möglichst viel Serosa, um das Hervorquellen der Schleimhaut zu verhindern. Nach Umkreisung der Ränder wurde der Darm einfach zugeschnürt. Ist die Naht richtig angelegt, so wird dabei die Serosa über den freien Darmrand gezogen und ganz von selbst legt sich Serosa an Serosa, ohne dass Schleimhautpartien sichtbar bleiben. Dann wurde der Schnürstumpf nochmals eingestülpt und durch 2—3 darübergelegte Knopfnähte gesichert. Nach Abschluss der Darmlumina wurde sodann das zu- und abführende Rohr auf eine Strecke von 12—14 cm parallel nebeneinander gelegt und zwischen ihnen die seitliche Entero-Anastomose in typischer Weise ausgeführt. Damit die blinden Darmzipfel nicht frei herumflottirten, wurden beide am gegenüberliegenden Darm mit je einer Naht fixirt und auch der Mesenterialstumpf in geeigneter Weise mit einer Naht befestigt. Zur Verwendung gelangte ausschliesslich der wegen seiner Billigkeit und Dauerhaftigkeit sehr empfehlenswerthe Celloidin-Zwirn nach Braun. Vgl. nachstehende Figur.

Als auf diese Weise die Darmpassage hergestellt und auch die Blutung gestillt war, wurde die Bauchhöhle ohne vorhergehende Toilette oder Spülung durch einfache Knopfnaht geschlossen, Drainage unterblieb. Die Operation dauerte $1^1/_2$ Stunden, das Kind hatte dieselbe relativ gut überstanden.

Der Verlauf war auffallend günstig. Das Kind erbrach nur einmal am 2. Tage, als es in einem unbewachten Momente aus dem Bett aufgestanden war und ein grosses Gefäss mit Wasser, das zum Begiessen von Blumen dienen sollte, ausgetrunken hatte. Sonst fehlten irgendwelche Erscheinungen peri-

Doyen und nach ihm Mikulicz haben zwecks blinden Verschlusses eines Darmendes einen besonderen Schnürverschluss angegeben. Die Methode besteht in der Anlegung einer starken Quetschfurche am Darmende mittelst eines speciellen Instrumentes, (Enterotrib), Ligatur in dieser Furche, Excidirung der Schleimhaut des Schnürstumpfes mit der Scheere und Verschorfung des Stumpftrichters mittelst Paquélin. Dann folgt nach Einstülpung des Stumpfes die Anlegung und Knüpfung einer Schnürnaht und darüber noch eine 2. Schnürnaht.

Nach der Beschreibung kommt uns dies Verfahren recht umständlich und komplicirt vor, zumal man eines besonderen Instrumentes dazu bedarf.

Baracz hat dagegen eine andere Technik zur Anlegung des Schnürverschlusses empfohlen, die mit grosser Einfachheit gute Zuverlässigkeit vereinigt und die sich ihm bei zahlreichen Operationen und Experimenten bestens bewährt hat. Die hier angewandte Methode erreicht dasselbe Ziel eines festen und sicheren Verschlusses in ebenso einfacher und leichter Weise, wofür der beschriebene Fall das beste Zeugniss abgiebt.

Literatur.

Siegel: Zur Diagnose und Therapie der penetrirenden Bauchverletzungen. Beitr. z. klin. Chirurg. 1898. Bd. 21. S. 325.

Poppert: Ein Fall von 5 Darmresektionen wegen Schussverletzung. Deutsch. Gesellschaft f. Chirurgie 1898. II. S. 406.

Mannaberg: Zur Casuistik der vielfachen Schussverletzung des Dünndarms. Beitr. z. klin. Chir. 1898. Bd. 20. S. 467.

Petersen: Zur Behandlung der Bauchschüsse. Münch. med. Wochenschrift 1901. No. 15.

Koenig: Lehrbuch der speciell. Chirurgie. Bd. II.

Handbuch d. pract. Chirurgie. Bd. III.

v. Baracz: Zur Technik des Verschlusses des Darmlumens. Centralbl. f. Chir. 1900. S. 427.

Vollbrecht: Vereinfachter Schnürverschluss des Darmes. Centralblatt für Chirurg. 1900. S. 684.

XXIV.

Hildesheimer Chirurgen in alter Zeit.

Von

Dr. med. Ernst Becker,

Oberarzt des Städtischen Krankenhauses in Hildesheim.

Nescire, quid antequam natus sis
acciderit, id est semper esse puerum.
Cicero.

Wenn es gilt, den Altmeister der Chirurgie zu feiern, dürfte es nicht unschicklich sein, auch alte Meister der Chirurgie reden zu lassen. Dazu bietet das Studium des Stadtarchives von Hildesheim willkommene Gelegenheit, dessen bis zum Jahre 1597 erschienene Urkunden in dem trefflichen Doebner'schen Urkundenbuche[1]) gesammelt und damit der allgemeinen Benutzung zugänglich gemacht sind. In Ergänzung einer im Jahre 1899 von mir verfassten Arbeit[2]) „Die Geschichte der Medizin in Hildesheim während des Mittelalters" soll in dem Folgenden eine Darstellung von der Ausübung der Wundheilkunde und des Lebens und Treibens Hildesheimer Chirurgen bis zum XVII. Jahrhundert gegeben werden. Ausser dem Urkundenbuche wurden zahlreiche, noch nicht im Druck erschienene städtische, sowie einige im Privatbesitze befindliche Urkunden den Untersuchungen zu Grunde gelegt.

Wenn, wie natürlich, die ältesten Nachrichten über die Medicin und deren Vertreter an sich schon spärlich und lückenhaft sind,

---

[1]) Doebner, Urkundenbuch der Stadt Hildesheim. 8 Bände. Hildesheim, Gerstenberg'sche Buchhandlung.

[2]) Festschrift Herrn Dr. Wilhelm Ebstein zum Jubiläum seiner 25jährigen Wirksamkeit als ordentlicher Professor und klinischer Lehrer in Göttingen gewidmet. Zeitschrift für klinische Medizin. Bd. 38, S. 22.

so trifft dieses ganz besonders bei allen die Chirurgie betreffenden Urkunden zu. Denn da in frühester Zeit die Krankenpflege fast ausschliesslich in den Händen der Geistlichen war, diese aber sich nur mit der Pflege der Siechen, Kranken, Krüppel und Unheilbaren befassten und ihnen in den „Infirmarien" des Klosters Aufnahme gewährten, dagegen die Wundheilkunde niemals selbst betrieben, so ist es erklärlich, dass wir den Klöstern und Kirchen zwar die Erhaltung der ältesten Dokumente verdanken, dass aber die ersten Nachrichten über Chirurgen späteren Datums sind.

Bei der Prüfung dieser Urkunden stösst man immer auf mancherlei Schwierigkeiten, die insbesondere in der wechselnden und willkürlichen Bezeichnung für die Wundärzte begründet sind. Man bleibt nämlich sehr oft darüber im Unklaren, ob man es mit einem studirten Arzte oder einem niederen Heilkünstler zu thun hat. Denn seinem Berufe nach heisst der mittelalterliche Heilkünstler ganz allgemein Arzt (arcz, arczet, arste u. s. w.); so heisst z. B. der Schmied des Rathes der Stadt Hildesheim, welcher die Pferde zu beschlagen und bei Erkrankungen zu behandeln hatte, ebenfalls Arzt, nämlich „Pferdearzt" (perdearste)[1]) und die Vertreter der Wundheilkunde werden allgemein Wundaerzte, Feldaerzte genannt, obwohl sie durchweg nicht studirte Leute waren. Die Bezeichnung „mester" und „magister" wird ebenfalls beiden Gattungen beigelegt. Erst im letzten Jahrzehnt des XV: Jahrhunderts beginnt in Deutschland das Wort „Doctor" üblich zu werden, indem auch die promovirten Aerzte früher nur „Licentiaten" oder „Magister der Medicin" genannt wurden.[2]) Indessen werden die lateinischen Bezeichnungen „medicus" und „physicus" (abgekürzt aus in rebus physicis peritus) immer nur den Aerzten in modernem Sinne beigelegt.

Beginnen wir zunächst mit den niederen Heilkünstlern.

Geradezu als Wundaerzte finde ich im Urkundenbuche folgende bezeichnet:

1416—1424 Meister Cord der Wundarzt Urkb. III No. 741, VI Seite 124, 212, 235, 269.

---

[1]) Urkundenbuch. V. Bd., S. 338.

[2]) Gurlt, Geschichte der Chirurgie und ihrer Ausübung. Berlin 1898. 2. Bd., S. 169.

1422—1443 Magister Johann (von Hannenrod?) der Wundarzt Urkb. IV Nachtrag No. 11. VI Seite 220, 277, 628, 635, 653, 668, 688.

1460—1480 Magister Johann von Cöln der Wundarzt Urkb. VII Seite 650, 666, 680, 695; ferner Urkb. VII No. 368, 431, 461, 470, 473, 475, 611.

Sie standen vielfach im Dienste der Stadt. Am 24. März 1460 hatte z. B. der Rath mit dem Johann von Cöln einen Vertrag[1]) auf 3 Jahre abgeschlossen, laut welchem derselbe verpflichtet war, die Bürger der Stadt treulich zu pflegen nach bestem Wissen und Niemand zu vernachlässigen. Als Gegenleistung wurde er für diese drei Jahre von allen Abgaben, Schoss, Wachtdienst, allen Verpflichtungen und dergleichen befreit und erhielt alle Jahre eine Kleidung „wie die übrigen Diener und Gesinde des Rathes". Dafür hatte er das Recht, im Bereiche der ganzen Stadt den ersten Wundverband anzulegen „bei allen Wunden, die gestochen oder gehauen, geschlagen, geworfen oder gestossen sind". Dieser wurde dann mit zwei Schillingen[2]) bezahlt, einerlei ob er den Verband angelegt hatte oder nicht. Dem Verletzten stand es aber frei, sich nachher von einem anderen Arzte behandeln zu lassen. „Wer aber an alten Schwären oder anderem Unheil ausser den genannten Wunden litte, der könne sich Raths erholen, von wem er wolle."

Aber mit dem Herrn Magister hatte der Rath kein Glück. Das erste Jahr ging's gut. Zu Beginn des zweiten[3]) aber „hatte er sich mit Frevel und Gewaltthätigkeit, sowie vermittelst Hausfrieden und blutigen Wunden gegen der Stadt Gebot und Gesetz gröblich versehen und vergriffen" und war deshalb durch das weltliche Gericht des Bischofs geächtet und ausser Stadt verwiesen. Der Rath lieferte ihm daher auch nicht seine „Kleidung", sondern schloss am 4. März 1463 mit dem Wundarzte Magister Heinrich Withon einen Vertrag[4]). Auch Withon's Ehefrau wurde ausdrück-

[1]) Urkb. VII. No. 386.

[2]) Nach heutigem Gelde 71 Pfennige, da ein Hildesheimer Pfund (à 20 Schillinge à 12 Pfennige) = 14,25 Reichsmark beträgt. Vergl. Stieda, Städtische Finanzen im Mittelalter. Jahrbücher für Nationalockonomie und Statistik. Dritte Folge. Bd. XVII. Heft 1.

[3]) Urkb. VII. No. 431.

[4]) Urkb. VII. No. 451.

lich zur Ausübung der Wundarznei verpflichtet. Er erhielt eine jährliche „Unterstützung zu seinem Hauszinse“ in der Höhe von $7\frac{1}{2}$ Pfund 3 Schilling und 4 Pfennigen. Endlich wurde noch folgender Zusatz gemacht: „Wenn unsere Bürger zu Felde ziehen, soll Meister Heinrich mit ausziehen und erforderlichen Falles mit seiner Arznei eingreifen. Wird einer unserer Diener, namentlich unser bekleidetes Gesinde und der Scharfrichter in unserem Dienst verwundet oder sonstwie krank, so soll ihn der Meister Heinrich auf seine eigene Kosten heilen, ohne Geld dafür zu nehmen.“

Leider schliesst sich an dieses Ereigniss ein Streit[1]) zwischen den beiden Wundärzten Heinrich Withon und Johannes von Cöln, der vom 14. Juli bis 12. December 1463 dauert und von beiden Seiten mit Erbitterung geführt wird. Withon denuncirt in einem Briefe an den Rath den Johannes, er habe durch seine Arzneien Bürger der Stadt zu Tode gebracht, während dieser jenen beschuldigt, er habe einen Verwundeten falsch behandelt. Der Rath entzog darauf dem Johannes seine Arzneibüchse (bussen unde arzedige) und verurtheilte den Heinrich zur Zahlung dreier Pfennige an Johannes! Ruhe und Frieden scheinen nach diesem Concurrenzstreite erst dann eingetreten zu sein, als Withon die Stadt verliess und der Rath am 25. Februar 1464 ihm ein glänzendes Empfehlungsschreiben[2]) ausstellte. In demselben bezeugt er, dass Withon und seine Ehefrau Grete „sich fromm und ehrlich gehalten haben, so dass man nur gutes von ihnen aussagen könnte; treulich hätten sie den Bürgern mit ihrer Arzneikunst gedient und verdienten dafür Dank. Und wenn es ihnen erwünscht gewesen wäre, noch länger bei ihnen zu wohnen, so würde er das gern gelitten haben.“

Am 24. April 1468 wurde Johannes von Cöln wiederum auf 6 Jahre zum Wundarzte bestellt mittelst eines dem Withon'schen ähnlichen Vertrages[3]). Trotzdem kann man sich schwerlich des Eindruckes erwehren, dass er ein brutaler Character war, der keine Mittel scheute, seinen Nebenbuhler aus Amt und Würden zu verjagen.

---

[1]) Ukb. VII. No. 461. 470. 473. 475.
[2]) Ukb. VII. No. 483.
[3]) Ukb. VII. No. 611.

Aus der geschilderten Episode ersieht man, dass wir es trotz des Titels „Rathsaerzte“ oder „Stadtaerzte“ wohl kaum mit wissenschaftlich gebildeten Medicinern zu thun haben. Denn es zeugt nicht grade von einer hohen gesellschaftlichen Stellung, wenn sie die Kleidung der übrigen Rathsdiener und des Gesindes des Rathes einschliesslich des Scharfrichters trugen[1]), dass sie die Truppe in den Krieg begleiten mussten[2]) und endlich nicht zum Mindesten die geringe Besoldung: Befreiung von Abgaben und zwei Schillinge für den ersten Wundverband.

Seit alter Zeit hatten übrigens die Chirurgen das Recht, weiss und blau bemalte Stangen oder Arme, woran Becken hingen, auf die Strasse hinauszustecken[3]).

Neben diesen „Wundaerzten“ finde ich in den Urkunden noch einige Persönlichkeiten vertreten als „Scherer“, „Barbiere“, oder ohne Angabe des Standes angeführt, die aber ebenfalls die Wundheilkunde ausübten, also vermuthlich mit der ersten Gruppe von Heilkünstlern auf gleiche Stufe zu stellen sind; nämlich:

1421 Rothar der Scherer Urkb. VI Seite 187.
1426—1432 Wilhelm Becker der Scherer Urkb. VI Seite 351, 492, 524.
1429 Peter Vorblade und Heinemann Hagemann Urkb. V Seite 442.
1429—1430 Rotger von Dorpmunde (Dortmund) Urkb. VI Seite 444, 454.
1473 Hans Blome Urkb. VII Seite 680.
1474 Hans Wigand Urkb. VII Seite 682.
1479 Hans Valsche Urkb. VII Seite 693.

Die Bezahlung aller dieser Künstler erfolgte aus der Kämmereikasse und war zeitweise gar nicht unbedeutend. So finde ich in den Stadtrechnungen folgende an den Wundarzt Johann (von Hannenrod?) gezahlte Beträge[4]):

Im Jahre 1422 = 3 Pfund.
„ „ 1440 = 6 „

---

[1]) Ukb. VII. Seite 650.
[2]) Vergl. auch Haeser, Lehrbuch der Geschichte der Medicin. 3. Aufl. 1875. I. Band, Seite 842.
[3]) nach Zeppenfeld (siehe spätere Fussnote) Seite 152.
[4]) Ukb. VI. Band. Einleitung Seite XIII.

Im Jahre 1440 = 18 Pfund
„ „ 1440 = 3½ „ 2 Schilling.
„ „ 1441 = — „ 26½ „ 2 Pfennig.
„ „ 1442 = 6 „
„ „ 1443 = 5 „ 6½ Schilling 2 Pfennig.

Dem Scherer Wilhelm Becker wurden im Jahre 1431 für Behandlung zweier Verwundeter neun Pfund aus der Stadtkasse gezahlt[1]). Hans Blome erhielt sogar für Behandlung von 40 Verletzten und Angeschossenen nicht weniger als 10½ Pfund 3 Schilling und 4 Pfennig und Meister Johann für die Heilung von 38 Verwundeten 10 Pfund 2½ Schilling und 2 Pfennige[2]). Die höchste Summe, die ich verzeichnet finde, bekam im Jahre 1419 der Magister Nicolaus, nämlich zwanzig Gulden, gerechnet zu 15 Pfund[3]).

So wünschenswerth es nun auch wohl für die meisten dieser Leute sein mochte, zu irgend einer Stadtverwaltung im festen Vertragsverhältniss zu stehen, so ist es doch bei den zahlreichen Fehden damaliger Zeit nicht zu verwundern, dass einzelne von ihnen immer dort, wo Händel drohten oder bereits ausgebrochen waren, ihre Dienste anboten und als fahrendes Volk keinen eigentlichen dauernden Wohnsitz hatten. Andere brachten es auch infolge ihrer Geschicklichkeit dahin, dass ihnen geradezu ein Weltruf folgte. Wenigstens lässt sich dieses vermuthen, aus einer im Archiv der Stadt Hamburg[4]) aufbewahrten Urkunde aus dem Jahre 1568. Nach ihr genoss der Hildesheimer Bürger Hans Kremer einen derartigen Ruhm als Chirurg, dass er sich dem Rathe der Stadt Hamburg gegenüber verpflichten musste, zwei Mal im Jahre nach dort zu kommen, um alles, was sich inzwischen aufgesammelt hatte, zu operiren. „Da ich jedoch auch anderen Herren und Städten“ — setzt Kremer im Vollbewustsein seines Könnens hinzu — „zu Diensten verbunden und daher nicht jederzeit hier zur Stelle sein kann,“ so verpflichtet er sich, beide Male zehn Tage lang dort zu bleiben.

---

[1]) = 128,25 Mark. Ukb. VI. Seite 492.
[2]) = rund 150 Mark. Ukb. VII. Seite 680.
[3]) = 213,75 Mark. Ukb. VI. Seite 123.
[4]) Dem Vorstande desselben, Herrn Senatssecretär Dr. Hagedorn, bin ich für die Uebersendung einer Abschrift zu grossem Danke verpflichtet. Das Hamburger Urkundenbuch ist bis zu diesem Jahre noch nicht fortgeführt und die Urkunde daher bislang nicht veröffentlicht worden.

Die Urkunde lautet folgendermaassen:

Revers des Hans Kremer, Bürgers zu Hildesheim, betreffend seine Verpflichtung gegenüber dem Hamburger Rathe zur ärztlichen Behandlung der dortigen Einwohner 1568 Mai 17 Hamburg.

Ik Hanse Kremer, burger zu Hildensem, bekenne hirmit in crafft dieses breves, dat ein erbar wohlweiser rath der stadt Hamburgk my soss jar langk angenamen und bestellet hefft, also und dergestalt, dat ein erbar rath mi jarlicks und alle jar insonderheit in dissen soss jaren von dato an to rekenen viff und twintig gude gangbare daler oder de gewerde tho miner besoldung termine, nemplich den mandag nach cantate die helffte und de ander helffte up Feliciani[1]) wollen erleggen und entrichten laten. Darkegen ick mi vorpflichtet hebbe, wo ick mi den vorplichte in crafft disser miner bestellung dat ick disser stadt inwanern, burgern und idermenniglichen, de mines rades und hulpe bedurfftig, den de sehnen averspannen ahn knaken, behnen schaden hebben und denen lithmaten ut leden gangen sind oder andern schaden hebben, denen dorch mi tho helpen und tho rahden steit, dat ick hierinne mi wil und schall gutwilligk gebruken laten und allen minscklichen mogliken und getrouwen vlit furwenden. Dewile ick overst anderen herrn und stedten mit denste vorwandt und nicht allewege hir thor stede sein kan, damit dennoch ick disser miner bestellung genuegk don muege, alss verplichte ick mich, dat ick alle jhar twe mahl tho Hamburgk anlangen und dere kranckheit, so miner hulpe vannoden, mit allem getrouwen vlit upwartenn will, also dat ick den mondag nach cantate tho Hamburgk wil erscheinen und aldar tein dage vorharren. Im geliken wil ick up Feliciani marckt jarlicks tho Hamburgk ankamen und aldar tein dage vorharren und den krancken, den ick helpen khan, mit allen getrouwen vlit dehnen, den armen und nottröfftigen umbsonst, den andern overst, de idt tho bethalende hebben, umb gebuerliche belohnung. Dess tho orkundt sein dieser breve twe eines gelikes ludes und der eine van dem erbaren rade der stadt Hamburgk vorsiegelt, und dat kegenreverss van my mit eigenen handen undergeschrewen wurden. Geschehen binnen Hamburgk den mandag nach cantate im jhare

[1]) Oktober 20.

nha Christi unsers leven herrn und salichmakers gebordt vofftein-hundert acht und sosstigk.



(Original auf Pergament. Die Unterschrift des Hans Kremer ist nicht mehr zu erkennen. Unter dem Texte nebenstehendes Zeichen, vermuthlich Hans Kremers Hausmarke. Bei dem beschädigten Zustande des Pergamentes ist nicht mit Sicherheit zu ersehen, ob sich das Zeichen nach oben hin nicht noch weiter erstreckt hat.)

Allgemein wohl üblich war es überdies, dass das fahrende Volk sich Zeugnisse von Fürsten, Herren und Städten ausstellen liess über glücklich vollzogene Kuren. Diese „Attestata" wurden dann bei der Ankunft an der neuen Wirkungsstätte öffentlich verlesen oder ausgerufen oder in anderweitiger Art dem Publikum bekannt gegeben. Auf Jahrmärkten und Messen wurden oft unter freiem Himmel auf dem Marktplatze chirurgische Operationen vollzogen. Die nachfolgende Urkunde mag dafür ein Beleg sein:

Concept[1]) eines Zeugnisses des Rathes für den Augenarzt Meister Albert Johann Arends aus Elbing über glückliche Kuren. 1607, Juli 24.

Wir Bürgermeister und Rath der Stadt Hildessheimb, entbiethen allen und jeglichen, wessen Würden, wessen Standes oder Conditions, hohes oder Niedriges, Geistliches oder Weltliches sie seyn mögen, so mit diesem Brieffe ersucht werden . . . . . nach Standesgebühr unsern Dienst, Freundschaft und alles guts zuvor, und thun denselben hiermit zu wissen, dass der ehrenhafte Herman Ridder und Hans Meinzer auff dem Berge[2]) allhier wohnhaftig, unsere Mitbürger, heute dato für uns, da wir am gewentlichen Orthe auff unserm Rathhause in pleno beysammen gesessen, erschienen, und fürbringen und anzeigen lassen, dass ihre Freundin die Gertrude Borries, Henning Borries seeliges hinterlassene Wittwe, Ihres Alters bey achtzig Jahren auffm Berge Im heiligen Geiste[3])

[1]) Archiv der Stadt Hildesheim. Abth. CVIII. No. 7. Wegen der Unleserlichkeit der Handschrift — es ist ein vielfach corrigirtes Concept — theile ich die Urkunde nur auszugsweise mit.

[2]) d. i. der Nachbarort Moritzberg.

[3]) Heilige Geist Hospital.

sich aufhaltende während drei ganzer Jahre mit beyden Augen stockblindt gewesen, also das sie zu dero Zeit kein tages licht sehen mögen. Ebengleichergestallt auff selbiger Zeit ist auch der Ehr- und Wolgeachtete David Reinholdt unser Mitbürger auch auff dem Berge wonhafftig für uns erschienen und hat uns vermelden lassen, das unser gewesener Kornmüller Ernst Krubbe, fünff Jahr stockblindt gewesen, seines Alters im sechs und siebzigsten Jahr. So hat Cathrina Wulffs, Hern Boltig ehrliche hausfraw im Gericht Steuerwaldt[1]) durch unsere Mitbürger in der Neuwenstadt wohnhafft nehmlich . . . . . Meier und Hansen Bruck anzeigen lassen, das sie ganz blind gewesen und in dreien Jahren kein tages licht sehen können. Auch erscheint Ulrich . . . . unser Mitbürger und hat lassen vorbringen, das Veith Hansen unser Mitbürger über 70 Jahr alt mit dem rechten Auge lange Jahr her und mit dem linken Auge bey zwey Jahren her ganz nichts sehen könne.

Nachdem gedachte vier blinde Personen gehorht und erfahren, das der ehrbar und kunstreiche Albert Johann Arens aus der Koeniglichen Stadt Elbing, unter der Kronen Polen in Preussen belegen, seiner hochlöblichen, vielgeehrten Kunst, ein Stein- und Bruchschneider, Chirurgus, Oculist und Wundtartzt allhier angelangt, seiner Kunst sich gebraucht, das sie sich als blinde leute und der Augen gebrechliche Personen bey ihrem Augenwehe Rath und Hilff gesucht hatten, waren auch von Ihnen zur Cur auff- und angenommen, und hatte derselbe sie dermassen atomiert und curirt, das sie ihrer drei Personen, nehmlich Gertrude Borries, Ernst Krubbe und Cathrina Wulffes an beyden Augen, Veith Hansen aber, weil am rechten Auge nichts zu schneiden gewesen, am linken Auge ihr gesicht wiederbekommen und alles was Ihnen fürkähme ganz wol sehen und erkennen kunnten, dafür Sie Gott dem Almechtigen und demnächst Meister Alberto Johan Arens, des fürwolgedacht in beiwesen vieler Bürger und anderer umbherstehender ehrlicher Bürger oeffentlich am Markte in continenti gestochen und denselben ihr Gesicht eröffnet und wiedergebracht hatte — wegen ihres wiederempfundenen Gesichts billig zu danken hatten. Thaten ihm auch für solcher Ihm durch Gott verliehenen

[1]) Nachbarort Steuerwald.

Kunst, hilff und angewandtem Fleiss billig lob, Preiss und ruhm geben . . . . .

Das Sie Ihm dess ein Testimonium und Zeugniss unter unserer Stadt grösserem Insigell bei uns erbitten und zu erlangen wollten, wollten uns derowegen ersuchen und angeben, das wir Ihnen solches Testimonium oder Kundtschaft günstig mittheilen wollten, was wir denn solches begehrenden oben reificierten Patienten absonderlich und unziemblich nicht erachten können.

Demnach haben wir Ihnen solches deferiret und gemelten Meister Alberto Johan Arends dieses Testimonium oder Kundtschaft wegen glücklicher Cur gerne mitgetheilt mit Bitte:

Er wolle einem Jeden diesen Brieff ansichtigen, hohes oder niedriges Standes, demselben, was oben erwähnt vollenkommen glauben beimessen und zustellen, auch zu dero Aller befürderung und guten willens erzeigen und beweisen. Das seiend wir umb eines Jeden nach Standesgebühr . . . . jederzeit verpflichtet und erbothigt.

Geben, unter unserer Stadt Grossem Insigell, so wir wissentlich an diesen Brieff hängen lassen Nach Christi unseres Herrn und Heylandes Geburth Im Sechszehnhundertsten und siebenten Jahr Freitags den Vier und Zwanzigsten tags, Monats Julii.

Gegen Ende des XV. Jahrhunderts thaten sich, wie allerorts[1]), so auch in Hildelsheim die Barbiere zu einer „Brüderschaft" zusammen, deren „Rolle" uns erhalten ist und einen interessanten Einblick in das Leben der damaligen Zeit gewährt. Ich bringe daher ihre Satzungen auszugsweise in hochdeutscher Uebersetzung[2]):

Rolle der Brüderschaft der Barbiere.

(Begonnen 1487, abgeschlossen 1488, Aug. 27.)

Die Barbiere begehrten und erhielten vom Rathe die Erlaubniss zur Bildung einer Brüderschaft zu Ehren der heiligen Märtyrer Cosma und Damiani, ihrer Schutzherren. An der Spitze derselben standen zwei Schaffer und zwei Beisitzer, welche während eines Jahres die Brüderschaft „regierten". Nach Ablauf des Jahres

[1]) Gurlt, a. a. O. II. Band. Seite 180.
[2]) Urkb. VIII. No. 167.

hatten sie in oeffentlicher Versammlung Rechenschaft abzulegen über Einnahme und Ausgabe ihrer Kasse. Die Jahresversammlung fand stets am ersten Sonntage nach St. Jürgen (23. April) statt. Ein Schaffer und ein Beisitzer schieden dann aus dem Vorstande aus, und es fand eine Neuwahl statt. Wer eine Wahl nicht annehmen wollte, verfiel in eine Strafe von vier Pfund Wachs. Im Besitze der Brüderschaft befand sich eine Lade mit drei Schlössern, die stets verschlossen sein musste. Sie wurde von dem einen Schaffer in Gewahrsam genommen, während der andere, sowie die beiden Beisitzer je einen Schlüssel bewahrten. Geöffnet durfte sie nur im Beisein aller vier Personen werden. Darin wurde ausser der Kasse auch der „besiegelte Brief", die Stiftungsurkunde des Rathes, aufbewahrt. Jeden Sonntag mussten die Meister jeder einen Goslarischen Pfennig und die Gehülfen („Knechte") einen neuen Pfennig einzahlen. Wollte einer Meister werden, so hatte er zuuächst vier Meisterstücke zu arbeiten, zahlte dann dem Rathe sechs, der Brüderschaft zwei neue Pfund, sowie zwei Pfund Wachs und musste den Meistern eine „Collation" spenden, bestehend aus einem Schinken, einem Schafkäse mit Brod und einer Tonne Hildesheimischen Bieres. Wer aber Zwietracht dabei stiftet, der muss die Tonne wieder füllen lassen. Kein Meister darf dem andern in's Handwerk pfuschen bei Strafe von vier Pfund Wachs. Wenn ein Meister einen Beinbruch zu verbinden bekommt, so hat er ein Pfund Wachs zu zahlen. Niemand, weder Meister, noch Frau, Knecht oder Gesinde darf während des Sonntags arbeiten bei Strafe von vier Pfund Wachs und Auslieferung seines Verdienstes an diesem Tage. Wegen Schulden durfte Niemand vor dem Rathe, sondern zunächst immer erst vor den Schaffern verklagt werden. Das Lehrgeld für einen Lehrjungen bestand in einem Pfund Wachs. Starb ein Meister, so durfte die Frau das Geschäft fortführen; verheirathete sie sich wieder mit einem Gesellen, so musste dieser Meister werden. Heirathete sie aber einen anderen Handwerker, so wurde sie der Brüderschaft verwiesen. Diese vorbezeichneten Satzungen mussten alle Jahr einmal bei der Wahl der Schaffer vorgelesen werden.

Später wurde der weitere Beschluss gefasst, dass demjenigen, welcher den Schaffern nicht gehorsam war, die Ausübung des Handwerkes verboten werden konnte. Ausserdem wurden die Ge-

bühren für einen Knochenbruch (ausgenommen Bein- und Armbruch) auf drei Schillinge erhöht.

In einem späteren Zusatze wird die Zusammensetzung von vier Pflastern bekannt gegeben, welche anscheinend als Geheimmittel von der Brüderschaft bewahrt wurden; sie bestanden im wesentlichen aus Olivenoel, Wachs, allerlei Harzen und einigen wohlriechenden Kräutern.

Ob einen besonderen Beruf darstellend, ist mir zweifelhaft, jedenfalls den Barbieren nahe verwandt ist der Zahnarzt oder Zahnbrecher (tenebreker), den ich einmal[1]) nur erwähnt finde.

Neben diesen Helfern männlichen Geschlechts trieben auch mehrfach „Aerztinnen" Praxis. Die Ehefrau des Wundarztes Withon habe ich schon erwähnt. Im Jahre 1473 wurden der Kok'schen[2]) für „Wundentrank" für sieben Verwundete nicht weniger als 7 Pfund $6^1/_2$ Schilling und 2 Pfennige bezahlt. Ein andermal[3]) erhielt sie noch zwei Schilling für Wundentrank.

Zweifellos gab es schon im XV. Jahrhundert in Hildesheim studirte Aerzte. Nur lässt sich, wie einleitend gesagt, erst gegen Schluss dieses Jahrhunderts die Trennung genau durchführen, nachdem sich allmälig der Doctortitel eingebürgert hatte. Genauere Nachrichten sind aber nur aus den beiden folgenden Jahrhunderten erhalten. Ich nenne die folgenden[4]): Stadtphysikus Dr. von Hagen (1566), Dr. Tewes (1581), Dr. Melchior Sturre (1586), Stadtphysikus Dr. Kiewold (1594), Dr. Cornelius Bockel (1597), Dr. Joachim Middendorf († 1619), Dr. Christof Klewe († 1620), Dr. Johannes Mellinger senior († 1633) und viele Andere.

Des Letzteren Sohn, gleichfalls Johannes geheissen, ist einer der verdientesten Männer, welche die Stadt je ihr eigen genannt hat. Schon im Jahre 1626 nahm ihn der Fürstbischof Ferdinand[5]) zum Hofmedicus an. „Ihm ward aufgetragen, mit seiner Wissenschaft und Kunst dem fürstbischöflichen Kanzler, den Räthen, Secre-

---

[1]) Urkb. VIII. No. 279.
[2]) Urkb. VII. Seite 680.
[3]) Urkb. VII. Seite 681.
[4]) Nach Zeppenfeld, Historische Nachrichten von der Ausübung der Arzneiwissenschaft in der Stadt Hildesheim in den Beiträgen zur Hildesheimschen Geschichte 1828. Band III. Seite 147ff.
[5]) Zeppenfeld, a. a. O.

tären, Kanzlisten und den Dienstboten behüflich zu seyn, wofür ihm eine jährliche Einnahme von einem Fuder Gerste zugesichert wurde.“ Eine viel grössere Bedeutung gewann er aber durch seine Leistungen auf communalem Gebiete. Denn er stand wiederholt[1]) als Bürgermeister an der Spitze des Rathes und hat in dem schwersten Jahre, was seit Bestehen der Stadt über Hildesheim hineingebrochen ist, im Jahre 1634, durch eine eiserne Energie, die durch Pappenheim eingenommene Stadt gehalten, bis am 11. Juli der protestantische Herzog Friedrich Ulrich von Braunschweig sie entsetzte[2]). Er starb unverheirathet im Jahre 1656.

Nach der Belagerung Hildesheims (1634) war alles daselbst zerstört, vom geistigen Leben so gut wie nichts zu berichten. Die Wackeren aber, welche vom Genius der Wissenschaft geweiht, über das locale Interesse und die Anschauungen des bürgerlichen Gesellschaftslebens hinaus strebend in den Hallen wissenschaftlicher Forschung einen Platz für ihre Studien und ihren Lebensberuf zu gewinnen suchten, fanden solchen zumeist in den benachbarten Universitätsstädten. In Helmstedt lebte z. B. der Professor der Medicin Julius Tappen (1603—1680) und in Erfurt der Professor Justus Vesti (1651—1715), beide geborene Hildesheimer.

Es würde mich zu weit vom Thema abbringen, wollte ich alle die tüchtigen Hildesheimer Aerzte aus damaliger Zeit namhaft machen. Denn der Beweis, dass sie auch alle oder zum Theil tüchtige Chirurgen gewesen seien, ist keineswegs zu erbringen. Vielmehr geht man nicht fehl mit der Annahme, dass sie sich höchstens auf die Anwendung von Aderlass und Schröpfkopf einliessen, im Uebrigen aber die Ausübung der eigentlichen Operationstechnik den handwerksmässigen Meistern niederen Ranges überliessen. Dass ihnen aber trotzdem die Theorieen der Wundarznei sehr wohl bekannt waren, unterliegt keinem Zweifel, da sie die Behandlung der Kranken stets in der Hand behielten. Es geht dieses aus mancherlei Thatsachen, u. A. auch aus einem Privatbriefe des früheren Hildesheimer Stadtphysikus Dr. Hermann Konner-

---

[1]) in den Jahren 1634, 1637, 1639, 1641, 1643, 1645, 1647, 1649, 1651, 1653, 1655 nach Lauenstein, Historia diplomatica episcopatus Hildesiensis 1740. Band I. Seite 159 ff.

[2]) Fischer, Die Stadt Hildesheim während des dreissigjährigen Krieges. Hildesheim. Verlag von Gerstenberg. 1897.

ding an einen meiner Vorfahren mütterlicherseits, den ich weiter unten mittheilen werde, zweifellos hervor.

Trotz dieser guten gesellschaftlichen Stellung verschmähten die Herren Doctores es aber keineswegs, in derselben Weise, wie das niedere Personal, Reclame zu machen. Im Archive der Stadt Hildesheim[1]) befinden sich zwei gedruckte Reclamezettel ohne Jahreszahl, welche klassische Beweise dafür sind. Der erste stammt von einem studirten Arzte, der zweite dagegen von einem approbirten Stein- und Bruchschneider, Oculisten, Wund- und „Leibarzt". Sie gleichen sich wie ein Ei dem andern!

Der von Ihro Koenigl. Majestät von Preussen, Russland und Pohlen, auch von den mehresten Churfürsten und Fürsten des heil. röm. Reiches, noch jüngst aber von Ihro Hochfürstl. Gnaden zu Hildesheim, allergnädigst und gnädigst privilegirte, und von verschiedenen medicinischen Facultäten examinirte, unten benannte Operateur, offeriert hierdurch seine vielen Jahre hindurch ausgeübte Geschicklichkeit, wodurch er von Fuersten, Grossen und Personen des ersten Ranges die glaubwürdigsten Attestata erlangt; auch kan er sich rühmen, dass er in den grössten Städten Deutschlands niemals practiciert habe, ohne die rühmlichsten Zeugnisse seiner pünktlich verrichteten Curen von particular Personen sowohl, als Obrigkeiten selbsten erhalten zu haben, deren er noch 1000 auf jedesmaliges Verlangen aufzuweisen im Stande ist; er berufet sich aber vielmehr auf seine Geschicklichkeit, welche ihn besonders in folgenden rühmen wird:

1. So curirt er alle Fehler der Augen, sowohl rothe, triefende, inflamierte, als auch mit Fellhäuten bedeckte Augen, wenn nur die Pupilla oder Augapfel nicht lädiert ist.
2. Hilft er auch diejenigen, die das Gehör verlohren oder sonst schwer hören, oft in einer viertel Stunde.

---

[1]) Abtheilung CVIII. No. 1.

3. Krebs- und Fistelschaden, Hasenscharten, Gewächs und Oberbeine, schneidet und curiert er in sehr kurzer Zeit dergestalt, dass nichts mehr davon zu sehen seyn muss.
4. Für Brüche oder Leibesschaden, so doch sehr schlimm, und den Menschen gefährlich Schaden seyn, hat er ein ganz untrieglich Mittel ohne Schnitt zu helfen, sowohl bey Mannspersonen als Frauenzimmer, so etwa in schweren Kindesnöthen dergleichen Schaden empfangen. Ja sogar hat derselbe zu Bockenem[1]), woselbst er 10—11 Jahre gewohnet, Bruchschaden, so mit auf die Welt gebracht worden, glücklich curiert, und zwar ohne Schnitt, worüber Attestata vorhanden sind.
5. Ausgeschlagene Köpfe, dicke Kröpfe, Saat- und Monatshälse, scorbutische Schaden, Salzflüsse und dergleichen, werden von ihm auf eine ganz leichte Art curirt.
6. Finden diejenigen, so von dem sogenannten Nierenstein geplagt werden, sehr schnelle Hülfe.
7. Curiert er auch alle venerischen Schaden, sie seyn beschaffen wie sie wollen, auf eine leichte Art ohne Salivation.
8. Endlich curiert er den Jammer oder Epilepsie, unter dem göttlichen Beystande in 14 Tagen.
9. Hat er ein Mittel, Leichdörner und Hühneraugen in Zeit von 3 Minuten gänzlich und ohne Schneiden zu curieren. Mehrere Fehler werden von besagtem Operateur sowohl innerliche als äusserliche Krankheiten curiert; können aber um der Kürze willen nicht alle benannt werden.

Da nun kein Operateur in hiesigem Hochstifte Hildesheimscher Landen privilegiert, denn besagter, als dienet bey dieser Gelegenheit einem jeden zur Warnung, sich für Herumläufer, Grossprahlern, Plauderern und Winkelaerzten zu hüten, welches alles, was ihnen vor die Faust kömmt, curieren wollen, da sie doch nicht einmal ein Recept viel weniger Medicin oder die Erbauung des menschlichen Körpers verstehen, ja es haben sich sogar einige erkühnet, sich auf meinen Namen auszugeben, um die armen Patienten zu betriegen, und solche in desto grössere Verzweifelung gesetzet; deswegen wird ein jeder nochmals für erwehnten Leuten gewarnet.

---

[1]) Städtchen in der Nähe Hildesheims.

Sollten nun von obgedachten Arten, oder mit sonstigen Fehlern behafftete Patienten seyn, diese können sich bey Zeiten melden; und insoferne ihnen zu helfen, werden solche angenommen, denen aber nicht zu helfen stehet, solche werden nicht allein abgewiesen, sondern auch vor ferneren vergeblichen Kosten gewarnet, denn hier heisst es: Propria laus sordet, laus aliena placet, das Werk muss den Meister loben.

Auch bittet sich der Operateur diejenigen Nothleidenden, so ihm sprechen wollen, ihres Besuches in seinem Logis aus; allwo einem jeden seine Fehler und Krankheiten auf das genaueste demonstriert werden. Sollten aber einige seyn, die ihm allein zu sprechen verlangten; so stehet jeder Standesperson oder auch sonst jedermann frey, ihn in ihre Behausung kommen zu lassen.

Doctor Grube
wohnhaft zu Hildesheim auf der Neustadt,
nahe am braunem Hirsche.

Zum Vergleich folgt das Flugblatt des niederen Heilkünstlers, der irgend ein Universalmittel öffentlich anpreist.

Ein Edle Kunst, Brauch die mit fleiss, Ist nicht umbsonst.

ZUm Ersten, dienet diese edle Kunst allen Menschen die da verblinden wollen, Auch denen so die Brillen gebrauchen, und dennoch nicht helffen wollen, so dass den Menschen die Augen mindern und von Tag zu Tag abnemen. Auch so den Menschen grün, gelb, blaw und weiss desgleichen schwarze Mücken für den Augen umbschwermen, Auch welchen im lesen oder schreiben zween oder drey Buchstaben für einen Fürkommen, welches seynd vorgehende Zeichen der Blindheit, darvon der Mensch endlich von Tag zu Tag an seinen Augen verlässt, und endlich erblindet. Item, so es den Menschen in den Augen druckt wie Sand und Saltz, auch welche die Sonne, Liecht oder Fewer nicht vertragen können, auch welcher die Augen mit Wasserfell lauffen, und des Nachts zubacken, schweren und roth seyn, davon Blut, Fleisch, Brand und Wasserfell wachsen und über die Augen ziehen, und den Menschen verblenden. Diese Menschen sollen Abends und Morgens in die Augen von dieser Kunst zwey oder drey Tröpflein zum höchsten streichen, das vertreibet alle diese Mängel und erhelt das Gesicht, lest keinen verblinden.

Zum andern, ist das eine fürnehme Kunst für die Schmertzen und Wehetage der Zähne, da den Menschen nichts helffen wil, der neme drey oder vier Tropffen in den Mund auf die Seite, da der Schmerz ist, halte es so lange in den Mund, biss es erwarmet, und nicht mehr zeucht, danach ausgesprützet, denn ist die Wehetage hinweg. So den Menschen die Zähne in dem Munde loss stünden, das Zahnfleisch weggefaulet, die Zähne schwarz werden, und der Mund greulich stinket, den soll man alle Tage zwey mal die Zähne reiben mit einem leinenen Tuch in dieser Kunst nass gemacht, das vertreibet den Scharbock und machet die Zähne weiss und feste.

Zum dritten, welchen Menschen die Mastoides oder das Gehör gestopffet, dass er Taub were, auch hette gross sausen, singen, klingen und brausen im Häupt, der solle diese Kunst alle Abend mit Baumwollen nass gemacht in die Ohren thun, so hab ich vielen tauben Menschen, Arm und Reich, Jung und Alt damit geholffen.

Viel Blinden helff ich zu gutem Gesicht;
Welch viel Jahr haben gesehen nicht.
Ich helff ihn ohn Pein und Schmertzen,
Dass sich verwundert der Menschen Hertzen.

Viel seltsam Schäden, doch die ungenannt
Kann ich wenden durch Gottes Beystand
Drumb es sey jung, alt, Fraw oder Mann,
Habt ihr Mängel, sprecht mich selber an.

Diese Kunst findet man bey mir Johannes Jacob Walter von Oppenheim, ein approbierter Stein- und Bruchschneider, Oculist, Wund- und Leibartzt.

Auf der Rückseite des Flugblattes befindet sich folgendes Gedicht:

Johann Jacob Walter ist mein Nam
Durch Gottes Hülff ich schneiden kan
Krebs, Fistel, Bruch und Blasenstein
Hasenscharten und Oberbein,
Gewächs, grosse und alte Schaden
Auch die mit Flüssen seyn beladen.
Wer blind ist und nicht sehen kan,
An Ohren und Augen Mangel han,

Und sonst viel andere Gebrechen ingemein,
Die hier nicht alle gemeldet seyn,
Den kan ich helfen mit meiner Kunst
Hab auch dadurch erlangt Ruhm und Gunst
Bey grossen Herrn und Prelaten,
Bey Fürsten, Städten und bey Räthen
Auch dass ich solches beweisen kan,
Das zeigen meine wahrhaftige Siegel und Brieff an
Es ist mancher schlimmer Verächter, der die Kunst nicht kan,
Und mir von GOTT das Glück nicht gan.
Gleichwol will ich brauchen meine Kunst mit Fleiss
Tzu GOTTES Lob und ihm zum preiss
Dieweil nun beyde Mann und Weib,
Grosse Schmertzen leiden an ihrem Leib,
So kompt zu mir durch GOTTES Gnad,
Will euch schaffen Hülffe und Rath.

Das Doebner'sche Urkundenbuch giebt uns leider nur wenig Aufschluss über den damaligen Stand der chirurgischen Wissenschaft; man muss gar zu viel zwischen den Zeilen lesen — ein gefährliches Experiment. So erfahren wir z. B. nichts Genaueres über einen Streit[1]) zwischen dem Wundarzt Heinrich Blome und dem Johann Krackerugge, welch' letzterem ein Bein von jenem amputirt war. Die Wunde wollte aber nicht heil werden und die Krankheit zehrte ihn sehr (verterde groth). Er weigerte daher die Zahlung bis nach Abschluss der Behandlung und bekam vom Rathe Recht.

Einige andere Quellen dagegen geben uns besseren Aufschluss. So liefert z. B. Johannes Busch (geb. 1399 zu Zwolle in Holland), welcher von 1440 bis 1447 und von 1459 bis 1479 Probst im Hildesheimer Sülte-Kloster — also kein Arzt von Beruf — war, eine anschauliche Symptomatologie der Nieren- und Blasensteine, die das Wesen der Krankheit recht treffend wiedergiebt.[2]) Er schreibt:

Henricus de Huxaria (Höxter) pater venerabilis rubri morbo calculi multo tempore vite sue accutissime laboravit, qui in renibus

[1]) Urkb. VIII. No. 619.
[2]) Johannes Busch, Chronicon Windeshemense in der Ausgabe von Grube, Halle 1886, Seite 86.

generati in rubearum morem arenarum ut frequencius aliquando tamen in pisarum aut fabarum quantitate, per vesicam descendentes non sine maximo renum aliorumve membrorum doloribus a se exierunt, ut quandoque pre penis nimiis et doloribus in eorum exitibus manibus et poplitibus per celle pavimentum reptare cerneretur. Cum autem ex hujus modi calculorum presuris nervi carnes et venule renum et vesice aliorumque membrorum ipsis contiguorum facillime ledantur, idcirco rubrum tunc sanguinem mingendo emittebat et propter amplitudinem viarum urine et virtutis retentive debilitatem et rupturam propriam suam urinam in vasis urinalibus eciam aliquando non potuit retinere."

Auch an anderen Stellen[1]) seiner Chronik finden wir ähnliche Darstellungen.

Wenngleich von Laien berichtet, so geben doch die einfachen Schilderungen des bekannten Hildesheimer Bürgermeisters Henning Brandes in seinem Tagebuche[2]) ein anschauliches Bild von dem Stande der Chirurgie am Ende des XV. Jahrhunderts. Er schreibt:

„Am 22. Februar 1474 strammte sich mein linkes Bein, indem es anschwoll, so dass ich nicht gehen konnte; es schmerzte mir von Tag zu Tag mehr und wurde je länger, desto ungelenkiger. Ich brauchte mancherlei, es wollte aber nichts helfen. Ich sass zwanzig Wochen im Hause und war nicht zehnmal draussen. Auch musste ich das Bein noch lange schmieren und schonen bis gegen Weihnachten. Ich fühlte auch an der rechten Seite meiner Brust an den Rippen etwas sitzen, was mir weh that. Da folgte ich Dr. Dietrich Lindemann's Rath und dieser liess mich am linken Beine zur Ader. Das Blut wollte aber nicht laufen. Da liess er mich am Vorderarm zur Ader; fortan lebte ich nach des Arztes Rathe, bis es besser wurde."

Wahrscheinlich hat es sich hier um eine Venenthrombose am Beine gehandelt, so dass auch der Aderlass misslang. Ob die Schmerzen am rechten Rippenbogen auf Gallensteine zurückzuführen sind, ist natürlich nicht zu entscheiden.

Der Grosssohn des Henning Brandes namens Joachim

---

[1]) l. c. Seite 81, 92 und 114.

[2]) Henning Brandes' Diarium. Ausgabe von Haenselmann. Hildesheim. 1896.

führte das Tagebuch[1]) weiter. Er schildert[2]), wie sein Vater an Altersbrand zu Grunde ging.

Ende Januar 1597 schwollen dem Vater die Beine an, sodass der Hildesheimer Arzt Magister Hinricus Teuss und Magister Gerdt „der fremde Wundarzt aus dem Stifte Cöln“ hinzugezogen wurden. Sie „besorgten sich dess Waters“. (Die Urinoskopie spielte bekanntlich Jahrhunderte lang eine grosse Rolle.) Am 24. Februar wurde auch noch der Dr. Joachimus Middendorp consultirt. Er verordnete eine rothe Salbe und Wasserumschläge um das linke Bein. Sodann wurde „verschrieben und gefordert“ der Magister David Boekel „ein erfahrener und berühmter Wundarzt aus Braunschweig“. Auch dieser verschrieb Recepte, die auf der Apotheke angefertigt werden sollten. Das linke Bein war geschwollen und ganz braunroth, schmerzte aber nur, wenn er auftreten wollte. Die Aerzte besorgten „who idt midt den medicamentis nicht praeserviret wurde, soll dadt Wildefuir[3]) fürhanden sin“. Magister Boekel bekam zehn Thaler, freie Kost und wurde wieder nach Braunschweig zurückgefahren. Am 5. März schwoll auch das rechte Bein um die Knöchel an, sodass der Wundarzt Gerdt auch hier Umschläge machte. Am 3. April wurde zuerst die Beobachtung gemacht, dass das linke Bein oberhalb des Knies auch schwarzbraun geworden war. „Da sah man leider wohl, wo das hinaus wollte.“ „Nach dieser Zeit wurde der Vater sehr hülflos.“ Tod am 1. Mai 1597.

Man ersieht aus dieser Schilderung übrigens, dass „Doctoren“ und „Wundaerzte“ unbedenklich mit einander consultirten, dass man dem letzteren aber eigentlich ein grösseres Vertrauen entgegen brachte.

Auch die Kunst, Bandagen und künstliche Glieder zu verfertigen, war in Hildesheim nicht unbekannt. Es geht dies aus der tragikomischen Episode des Wucherers Tile Döring „mit dem Stelzfusse“ hervor. Der Bürgermeister Henning Brandes[4]) erzählt von ihm, dass er wegen Wuchers festgenommen werden

---

[1]) Dieses wird demnächst von Herrn Major Buhlers hierselbst veröffentlicht werden. Das auf dem Stadtarchive aufbewahrte Manuskript stand zu meiner Verfügung.

[2]) in Band III. Seite 627 ff. des Manuscriptes.

[3]) Wildfeuer = Entzündung, Erysipel.

[4]) Henning Brandes' Diarium. Seite 103 und 138 ff.

sollte. Als er aber heimlich gewarnt wurde, erklärte er keck: er sei nicht furchtsam; wer Angst habe, solle doch in einen Kübel kriechen und durch das Spundloch gucken! Am 29. Oktober 1493 wurde Tile gefangen[1]), in's Rathsgefängniss (den „hecht“) geworfen und zwei Tage darauf vor Gericht gestellt. „Da stiess er den Henker (angestmann) mit seiner Stelze an. Es entstand dadurch ein Auflauf. Der Schinder lief vom Gerichte fort und dem Henker war schlecht zu Sinn. Zuletzt standen letzterem die Richtherren bei, Da band er ihn, führte ihn auf die Steingrube und schlug ihm das Haupt ab. Man fand bei ihm in der Tasche seines Stelzfusses[2]) 18 rheinische Gulden und sechs Pfund. Davon bekam der Henker vier Gulden, die drei Kohlenträger (d. h. seine Gehülfen) jeder ein Pfund, den Rest bekamen seine Frau und Kinder.“ —

Einen interessanten Beitrag zur Behandlung der Unterleibsbrüche vermag ich durch Mittheilung einer Urkunde aus dem Privatbesitze der Familie Wedemeyer[3]) in Eldagsen zu geben Der Schreiber des Briefes ist der frühere Hildesheimer Stadtphysikus Dr. Hermann Konnerding. Er war im Jahre 1594 als Nachfolger des nach Bremen übersiedelnden Dr. Hermann Niewaldt vom Rathe aus Braunschweig herbeigerufen und angestellt[4]) und stand im Rufe eines sehr tüchtigen Arztes. Leider musste er schon zwei Jahre später[5]) die Stadt wieder meiden, weil er sich mit der Schwester seiner verstorbenen Frau eingelassen hatte. „Es war gar ein böser Handel und schade um den Mann“ sagt Joachim Brandes. Dr. Konnerding giebt in diesem Briefe

---

[1]) Nach dem Urkundenbuch Band VIII, No. 275, wo die Gerichtsverhandlung und das Urtheil mitgetheilt wird, war es der 25. Oktober.

[2]) Mit der Tasche des Stelzfusses ist wahrscheinlich der zur Aufnahme des Stumpfes dienende Beutel gemeint, wie er z. B. auch an der Stelze des Ambroise Paré zu sehen ist. Vergl. Gurlt, Geschichte der Chirurgie. II. Bd. Tafel XXI. Abbildung 153.

[3]) Als Stammvater des Geschlechtes ist Conrad Wedemeyer der Aeltere (1533—1598), Grossvogt zum Calenberg, Fuerstlicher Rath und Kanzler dreier Herzöge (Erich I, Julius und Heinrich Julius) von Braunschweig anzusehen. Dessen Sohn und Nachfolger im Amte war Conrad der Jüngere (1572—1618). Dieser hatte sich, wie aus dem Briefe ersichtlich, wegen eines linksseitigen Leistenbruches Rath erbeten. Die Ueberlassung der Urkunde verdanke ich der Liebenswürdigkeit der Frau Rittmeister Wedemeyer in Eldagsen. Das sehr reichhaltige Familienarchiv wird auf dem dortigen Untergute verwahrt.

[4]) Joachim Brandes' Diarium. Manuscript III. Bd. Seite 403.

[5]) Ebenda, Seite 610.

sehr ausführliche diätetische Maasregeln über die Behandlung eines seit langen Jahren bestehenden linksseitigen Leistenbruches, empfiehlt ein Bruchband anzulegen und macht auf die Möglichkeit einer eventuellen Operation, die dann allerdings ein „chirurgus" auszuführen habe, aufmerksam. Die Urkunde verdient wegen ihrer Ausführlichkeit mitgetheilt zu werden:

Ein freundlich Dienst zuvor, Ehrenvester und Erbar günstiger her und freundt. In eurem anliegen sollt Ihr Euch nach folgender ordnung gemäss und die dazu angeordenten und hiermit überschickten mixta also brauchen.

1. Erstlich den schleim und ander supervacua aus den intestinis und visceribus zu reinigen sollet Ihr alle 8 Tage ein mhal des morgens fruhe umb 6 uhr des Pulverlins, welches In dreyen unterschiettlichen teutlin[1]) ist, ein teutlin voll, im drunklin warmes weins, darin über nacht wenig nuschalen Blumen geweicht und wird abgesiegen sein, eindrinken, aus einer kleinen schale, das nichts liggen bleibe, umb X uhr die mhallzeidt von einer dünnen Hühner oder Rindtfleisch suplin[2]) anfahn, und sonst Im warmen und aus der lufft bleiben.

2. Wen das Pulver ein mhall gebraucht, sollen Ihr gestracks zur cura und heilung des Bruchs schreitten. In diesem ist die gemeine Universall regull, das man sich 20. 30. oder 40 tage (nachdem der Bruch gross, auch die Person Jung oder alt ist) stille im bette und mehres weills auffm Rugken liggent, vorhalten, damit alsso die fissura peritonaei, dass ist der Riss In dem solches oder membrana, darin die gedarme liggen und continiret werden, wiederumb aneinander gehen und also heilen kan, und dann sollen Ihr mit der salben des morgens frühe, den ordt da der schade ist rings herumb und so weitt sich der erstreckt woll warm schmieren und hinein reiben, und alsobalt von dem Pfflaster auff ein tuech oder grob leinwand gestrichen (das eben so gross sey, das er das inguen oder den ordt, da die darme heraus fallen begreiffe) etwas erwarmet darüber legen, und dan mit einem bequemen bande, daran ein klein polsterlin mit Baumwoll ausgefuttert, darüber gebunden, das der bandt so viell und so gewiss halte, das nicht allein das pfflaster gewiss ligge, besondern auch die gedarm im geringsten

[1]) = Dütelein.
[2]) = Suppe.

nicht heraus weichen oder treten können, dan sonsten was die labra rupturae sich gleich anfangen in etwas wieder zusammenzugeben, müssen sie sich doch In leibes bewegung oder heraustretung der gedarm balt wieder von einand geben, und soll solch schmieren und pfflaster aufflegen eher umb dem andern tag wiederholen, und das Pfflaster alssdan erneuert werden, auch zu der Zeitt zuvor der ordt da es gelegen mit einem schwamb In roten wein, dazu wenig essig gethan, genetzet und ausgedruckt abgewaschen werden, damit die hautt von der fettigkeit nicht aussschlahn oder blatteren.

3. Weill diese Salbe und pfflaster gebraucht wirtt, sollet Ihr dies Puschlin[1]), in 3 quart oder In stubichen[2]) Roten weins hengen (wens ein Reinjschen roten wein wehre, der etwas herbe, vinum Rubellum aus (unleserlich) genannt, so ists desto besser) tag und nacht immer darin hengen lassen und davon des morgens umb 6 und des nachmittag umb 3 uhr Idermhall ein klein weinglässlin voll ohngefehr 9 oder 10 leffel voll davon nehmen, streuen des Pulvers so in der schachtel ist 1. $1^1/_2$ oder 2 quentlin darein, und drinckens also aus einer schalen, woll umbgerüret, das nichts auffm grunde liggen bleibe, aus, fasten 3 oder 4 stunde damit, und continuirens alsso, wan der wein aber ist, und das Puschlin noch etwas krefftig, kan man ein frisches darüber geben, best aber mals ein frisches Puschlin alhier bereitet werden.

In dieser Cura Ist bedenklich zu mercken und fürnehmlich, wenn Ihr etwa gehn oder euch bewegen wollt (auch nach vorlauff der 40 tage) das Ihr ein rechtes bequemes subligaculum, das ist einen bruchbandt habtt, und stets tragett, das konnet Ihr durch meister Adam wundartzten zu Eimbeck (der sonsten diese sachen woll vorstehet) vorfertigen lassen, Soll aber an dheme ordt, da der schade ist ein polsterlin mit Baumwolle ausgefuttert daran gemacht sein, und dasselbe doch nicht zu rundt oder auch ghar zu dicht und hartt gestopfft (darin gemeiniglich und viell von den chirurgis geirret wirtt) sondern gleich concavum ad naturalem inguinis Exubantiam, In forma graecae literae Δ das es gleich einer holen hant, oder wie ein halber Mond ☽ das inguen begreiffe. Daran ist so viell gelegen, das ohne dasselbe unmuglich einen bruch bestendig zu heilen, mit demselben aber, da er artig

[1]) Büschel von Kräutern.
[2]) Stübchen, ein Gemäss.

gemacht und stets getragen wirtt, auch allein kan curiret werden. Die Forma dieses, und absolutam curandi Hernias rationem habtt Ihr bei dem fürtrefflichen chirurgo Ambrosio Paraeo, in seiner grossen chirurgia[1]). In mehrender cura, weill die Patientes selber hiezu sich nicht behelffen können, auch Ihnen viell sich dazu zu bewegen nicht dienet, pflege ich woll einen chirurgum bey Ihnen zu haben, dazu obgemelter meister Adam nicht undienlich.

Neben dheme sollt Ihr auch fleissig merken, das Ihr, wen Ihr (mit Verlaub) Einen sedes habtt, auch nicht zu sher engstet und drenget, und alsdan für allen dingen mit der hant stets auff den Schaden greiffet, und denselben woll fasset, das er nicht austrete, sollt auch sehen, das Euch (cum venia) auff dem gemach keine Kälte In den leib trete. Meidet alles was viell winde oder flatus machet, alss Milchspeisse, Erbsen, bonen, sawrkrautt, summa alle harte grobe und schleimige speise. Esset in wherender Cura wenig, drincket auch wenig, damit die Gedarme nicht beschweret, oder inflationes darin erregt werden, haltet den Leib Immer mit weicher speise offen, das Ihr absque molestia Eure sedes haben könnet. Drincken kein sawr oder ghar zur hopffig biher oder auch broyhan der dick und barmig[2]) ist. Möget immer ein glesslein wein über mhallzeitt drinken.

Und ist diss alss, darin die ganze Cura dieses affectus stehet und auff welche artt alle Herniae oder Brüche müssen curiret werden, und da gleich einer dieser den und das Pfflaster oder Kram commendiret; so bestehet es doch alles in continuirtem stillehaltung des gantzen leibes und bequemen gebrauches des gemelten subligaculi oder Bruchbandes.

Vociferatio, saltus, casus, omnisque vehemens exercitium tam corporis quam animi, tussis, fortis secretio, cibi flatuosi in hoc morbo vitanda.

Da aber der schade so gross und alt ist, oder auch In alten Personen, das ehr medicamentis nicht kan geheilt werden, So muss man entweder das viellerwehnte subligaculum stets tragen, und damit den Schaden Inne halten, oder es muss per sectionem a perito et exercitato chirurgo geschehen.

[1]) Zu vergleichen Gurlt, Geschichte der Chirurgie. Berlin 1898. II. Bd. Tafel XX. No. 132.

[2]) barm = Hefe.

Habtt also mein Bedünken In diesem affectu, sollte etwas dazwischen sein, könnt Ihr mirs weiter wissen lassen. Des Himmels gnädig protection mit Dancksagung für die verehrung befhelent. De Braunschweig die Epiphaniae 1604.

Hermanus Konerdingus
medicus.

NB. Wen Ihr das Pulver In dem teutlin brauchet, sollt Ihr den tag den wein mit dem andern pulver nicht nutzen.

Ein zweiter ebenfalls im Wedemeyer'schen Familienarchiv aufbewahrter Brief Dr. Konnerdings, datirt „Bückeburg, den 26. August 1613", giebt ganz ähnliche Verhaltungsmaassregeln. Indessen legt der Inhalt des Briefes den Verdacht nahe, dass sich bei dem Conrad Wedemeyer gelegentlich Einklemmungserscheinungen seitens des Bruches gezeigt hatten. Denn der Brief beginnt folgendermaassen:

„Dieweill die relaxatio processus peritonaei supra sinistrum inguen so weitt geschehen, das erecto corpore die intestina in inguen hinaus treten und über das flatus in toto abdomine sich merken lassen, welche nicht allein dolores in loco affecto, besondern auch circa diaphragma et regionem splenis verursachen, so ist zuvorderst nötig, das venter inferior non de pituitosis excrementis, quae materia sunt flatuum, erstlich reponiert, und darauf die relaxatio in affecto loco wird so viell muglich auff folgende weise zu consolidation gebracht werden . . . ."

Dann folgen die schon im ersten Briefe empfohlenen Maassnahmen, worauf er fortfährt:

„Den hiran, das der leib offen sey, und den flatibus durch solcher victus rationem genehm werde, ist das meiste gelegen, den wen die flatus in die rupturam eintreten, machen sie nicht allein dolores, sondern verursachen auch, das die Hernia grösser werde, und verhindern consolidationem . . . ."

Zum Schluss wird empfohlen, den Chirurgus Adolf Grim aus Stadthagen mit der Anfertigung und Anlegung eines Bruchbandes zu beauftragen.

Wie sich in späterer Zeit die Ausübung der Chirurgie in Hildesheim gestaltete, muss einer weiteren Darstellung vorbehalten bleiben.

XXV.

Das Wesen der Acetonurie.

Von

Privatdocent Dr. Waldvogel,

Oberarzt der med. Klinik in Göttingen.

Seit über 40 Jahren kennt man das Aceton im menschlichen Urin, Petters und Kaulich (1) fanden es im Urin Zuckerkranker und die Literatur über dasselbe ist gewaltig angewachsen. Kein Wunder! Der Geruch des Acetons machte es leicht bemerkbar, die chemischen Reactionen mehrten sich und waren relativ leicht anzustellen. — Neben die von Legal (2) traten die Jodoformprobe von Lieben (3) und ihre Modification von Gunning (4), die von Reynolds (5) mit Quecksilberoxyd, die Indigoprobe von Penzoldt (6). Und vor allem! der Kliniker traf es in jedem Gebiet. Der Geburtshelfer hat festgestellt, dass Aceton von Frauen vor der Geburt eines macerirten Fötus ausgeschieden wurde, es fand sich bei Eklampsie, im Wochenbett war die Acetonmenge in den ersten beiden Tagen gesteigert. Die Narkose gab dem Chirurgen Gelegenheit das Aceton kennen zu lernen und schon seit langer Zeit wandten die Psychiater ihre Aufmerksamkeit auf das Vorkommen von Aceton bei gewissen Geisteskranken. Der innere Kliniker aber konnte bei einem grossen Theil seiner Kranken das obstartig riechende Dimethylketon entdecken. Hier fieberte ein Kranker hoch, sein Urin gab positive Legal'sche Reaction mit Nitroprussidnatrium und Kalilauge, im nächsten Bett schied ein Patient mit vorgeschrittenem Magenkrebs deutlich Aceton in der Athemluft aus, schwere Störungen der Magendarmthätigkeit waren von hohen Acetonwerthen im Urin begleitet und nun erst beim Diabetes! Zu den vielen dunklen Punkten im Wesen desselben, gesellten sich die

Fragen nach der Herkunft des Acetons, nach seiner Bedeutung für den Verlauf der Krankheit, nach seinem Verhältniss zum gefürchteten Coma. — So wurde denn auch in der Göttinger Klinik das Aceton von Deichmüller (7) aus diabetischem Harn in grösseren Mengen abdestillirt und die niedrigere Oxydationsstufe des Acetons, die Acetessigsäure wurde von Deichmüller und Tollens (8) als die Ursache der Rothfärbung des Urin bei Eisenchloridzusatz angegeben.

v. Jaksch (9) hat nun im Jahre 1885 alles über die Acetonurie und Diaceturie Bekannte zusammengetragen, seitdem ist viel Neues und Bedeutungsvolles auf diesem Gebiet gearbeitet, aber die Sache ist keineswegs abgeschlossen und unablässig wogt noch der Kampf um die einfachsten Fragen. Wir wissen noch nicht einmal woher das Aceton stammt, die Idee, dass das Eiweiss als Muttersubstanz desselben anzusehen sei, ist durch neuere Arbeiten auch aus der Göttinger Klinik stark erschüttert. Die gemeinsame Ursache der Acetonurie bei den verschiedensten Krankheiten und pathologischen Verhältnissen muss doch gefunden werden, die fieberhafte Acetonurie und die diabetische können nicht so verschieden in ihrer Aetiologie sein, wie es noch heute erscheint. Und über den Ort der Entstehung des Acetons lässt sich zwar vieles, aber noch wenig, das nicht umstritten wäre, angeben. Es bedürfte also einmal wieder einer zusammenfassenden Arbeit, welche einheitliche Gesichtspunkte in die Gesammtheit der gefundenen Resultate brächte Wenn ich kurz versuche das zu thun, so bin ich mir bewusst, dass nicht alle Arbeiten berücksichtigt werden können, dass nicht alle Resultate sich vereinen lassen, und dass manches, was allen Formen der Acetonurie gemeinsam zu sein scheint, das Gebiet der Hypothese noch streift, besserer Nachprüfung und Untersuchung bedarf.

Die ursprügliche Ansicht, dass das Aceton bei der Oxydation der Kohlenhydrate entstehe, musste fallen, als man die grossen Mengen von Aceton im Hunger fand und besonders als v. Engel (10), Ephraim (11), Hirschfeld (12), Müller (13), Rosenfeld (14), Weintraud (20) feststellten, dass das per os eingeführte Kohlehydrat Acetonurie zum Schwinden brachte. Nun schien Alles dafür zu sprechen, dass das Aceton ein Produkt der Eiweisszersetzung sei, Guckelberger hatte nach v. Jaksch (9) es durch Oxydation des Eiweisses extra corpus gefunden, wenn man den Diabetiker vor-

wiegend mit Eiweiss ernährte, nahm die Acetonurie, wie Ebstein (15) zeigte in gefahrdrohender Weise zu, in allen Krankheitsprocessen, in denen Körpersubstanz zu Verlust ging, redete man nur vom Eiweisszerfall und fand das Aceton vermehrt. Auch in jüngster Zeit haben aus der Leyden'schen Klinik Blumenthal und Neuberg (16) aus grossen Mengen Gelatine winzige Mengen Acetons gewonnen, es ist ihnen aber bereits entgegnet, dass dies Aceton garnicht aus dem Eiweiss der Gelatine zu entstehen braucht und sogar aus den andern Bestandtheilen der Gelatine viel leichter entstanden sein kann. Und wenn wir den Diabetiker mit möglichstem Ausschluss von Kohlehydrat ernähren, so geräth er, wie auch der gesunde vorwiegend mit Eiweiss ernährte Mensch in Inanition, das hat besonders v. Noorden (17) betont. Wenn weiter im Fieber, beim Krebs Körpersubstanz eingeschmolzen wird, warum spricht man da immer nur von Eiweisszerfall, nicht von dem des viel labileren Fettes? Noch vieles mehr spricht dagegen, dass Aceton aus Eiweisszerfall entsteht. Acetonmenge im Urin und Athemluft gehen dem N-Gehalt des Urins nicht parallel, das ergaben die Bestimmungen Palmas (18) und meine. Bei 2 völlig Hungernden konnte durch 100 g Eiweiss per os von mir keine Acetonvermehrung erzielt werden, die Menge nahm im Gegentheil ab, auch Hirschfeld (12) fand eine Abnahme des Acetons, wenn er die Eiweissmenge bedeutend steigerte. Die Erklärung für diese Befunde liegt darin, dass aus dem reichlichen Eiweiss Kohlenhydrate, welche die Acetonmenge herabsetzen, abgespalten werden. Weintraud (20) beobachtete bei völligem N-Gleichgewicht hohe Acetonwerthe, Meyer (21) fand, dass die Kohlehydrate Aceton zerstörten ohne Mitwirkung der Eiweisskörper. Diesen Beweisen konnte ich noch hinzufügen, dass im Hunger die N-haltigen Zerfallsprodukte des Eiweisses, Harnsäure und Xanthinbasen abnehmen, während die Mengen des Acetons, der Acetessigsäure und der β-Oxybuttersäure gewaltig wachsen. Ich will bei dieser Gelegenheit gleich einfügen, dass über die Zusammengehörigkeit dieser drei Körper keine Meinungsverschiedenheiten mehr bestehen, man hat erkannt, dass β-Oxybuttersäure, Acetessigsäure, Aceton drei aufeinanderfolgende Oxydationsstufen desselben Körper sind.

Ja, welchen Bestandtheil des Körpers schützt denn das eingeführte Kohlehydrat vor dem Untergang und der Umsetzung in

Aceton — und wie gross dieser Schutz ist, geht aus einem meiner Versuche hervor, bei dem ich einen kräftigen Mann 4 Tage lang nur mit $1\frac{1}{4}$ Lit. Bier und 750 g Weissbrod ernährte, ohne dass die Acetonmenge zunahm, — welcher Bestandtheil des Körpers ist der Zersetzung am leichtesten ausgesetzt? Man wundert sich, dass nicht eher das Fett als die Quelle des Acetons angesehen ist. Nach Geelmuyden (22), der fand, dass Acetonmengen und Fettgehalt der Nahrung parallel gehen, habe ich (19) mich der Frage nach der Entstehung des Acetons aus dem Fett zuerst zugewandt und meine Resultate sind von Schwarz (23), Magnus Levy (24), Schumann-Leclercq (25) bestätigt worden. Ich konnte bei Hungernden und Zuckerkranken durch Fetteinverleibung per os starke Vermehrung der Acetonurie erzeugen. Hagenberg (26) hat speciell festgestellt, dass es die Fettsäuren sind, welche die erhöhende Wirkung auf die Acetonausscheidung hervorbringen, da aber seine Versuche in der Inanition angestellt waren, habe ich mit ihm bei vollständig ausreichender Kost durch Butterzulage die normale Acetonmenge von 0,01 g auf 0,07 und 0,09 gesteigert. Es ist demnach das Eiweiss die Quelle des Acetons wohl sicher nicht, ganz gewiss liefern die Kohlenhydrate kein Aceton, sondern es ist mehr als wahrscheinlich, dass Aceton aus Fett entsteht.

v. Jaksch (9) hatte 5 Formen der Acetonurie festgestellt: die febrile, die diabetische, die Acetonurie bei gewissen Formen von Carcinom, die bei Inanition und die bei Psychosen, die 6. Form ist wohl nicht zu halten. Vier weitere Arten sind seitdem hinzugekommen: die bei Digestionsstörungen, die bei Vergiftungen mit Einschluss der nach der Narkose, die durch Einverleibung bestimmter Substanzen per os und die vor der Geburt macerirter Früchte. Wir haben uns also die Frage vorzulegen: Wodurch wird bei allen diesen Formen der Acetonurie der Fettzerfall herbeigeführt? Lassen sich alle beobachteten Eigenthümlichkeiten dieser Acetonurien mit einem einfachen Fettzerfall erklären, resp. welche Momente kommen noch hinzu, um alle Erscheinungen dieser verschiedenen Formen zu erklären?

Relativ am einfachsten gestalten sich die Verhältnisse bei der einfachen Inanitionsacetonurie und bei der der Geisteskranken, denn letztere ist eine Inanitionsacetonurie. De Boeck und Slosse (28) kommen zu dem Schlusse, dass die Acetonurie ganz unab-

hängig von der Art der Geistesstörung und nur vom Hunger bedingt war, und gegenüber v. Wagner, der eine Reihe von Psychosen mit Aceton auf gastrointestinale Autointoxication zurückführt, hebt Hirschfeld (12) hervor, dass nicht auf die genügende Zufuhr von Kohlenhydraten geachtet ist. Bei Hysterien kann natürlich das Erbrechen die Inanition herbeiführen. Die Acetonurie beim absoluten Hungern ist bereits in den ersten 24 Stunden sehr stark, ja eine aus anderen Gründen bestehende Acetonurie ist am stärksten des Nachts, wie Weintraud (20) fand, wo die Nahrungsenthaltung am längsten währt. Ist es nun das Fehlen des Eiweisses, des Fetts oder der Kohlenhydrate, wodurch die Acetonurie bedingt wird? Durch meinen schon oben angeführten Versuch, bei dem 4 Tage lang nur $1^1/_4$ Liter Bier und 750 g Weissbrod gegeben wurden, ohne dass Acetonurie auftrat, ist dargethan, dass Fett in der Nahrung völlig fehlen kann, ohne dass Aceton auftritt, und dass selbst eine an Calorien ungenügende Nahrung keine Acetonurie hervorzurufen braucht, wenn reichlich Kohlenhydrate genossen werden. Andererseits ist festgestellt, dass eine kohlenhydratfreie Kost, selbst wenn sie den Calorien nach genügt, Acetonurie im Gefolge haben kann. Wir erkennen weiter den gewaltigen Einfluss der Kohlenhydrate bei der Hungeracetonurie, wenn wir bedenken, dass beim Hungern ebenso viel Aceton ausgeschieden wird, als wenn der Stoffbedarf durch mässige Mengen von Eiweiss und reichliche Fettzufuhr gedeckt wird. Die Wirkung der Kohlenhydrate auf die Acetonurie ist eine schnelle, sie tritt in $^1/_2$—4 Stunden ein; 4 Brödchen brachten z. B. bei mir eine durch 10tägige Ernährung mit Eiweiss und Fett entstandene Acetonurie von 88 mg in 4 Stunden zum Verschwinden, aber alle Kohlehydrate wirken nicht gleich schnell und stark und was sehr bemerkenswerth ist, sie wirken nicht subcutan beigebracht.

Wenn es also an der Inanition der Mangel der Kohlenhydrate im Darm ist, der die Acetonmenge im Urin ansteigen lässt, so ist doch mit dieser Thatsache nicht die andere erklärt, die ich erst letzthin feststellen konnte. Ganz wie ich hungerte ein College drei Tage lang, und während ich reichlich Aceton, Acetessigsäure und β-Oxybuttersäure ausschied, war bei ihm am 3. Tage die Legal'sche Reaction eben positiv, Acetessigsäure und β-Oxybuttersäure liessen sich nicht nachweisen, auch in der Athemluft fand sich kein Aceton.

Dass er hungerte, bewies sein Gefrierpunkt im Urin und die Ausscheidung von NaCl, N, Ur. Diesen grossen Unterschied zu erklären, bleibt nichts Anderes als daran zu denken, dass er im Stande war, alles zerfallende Körperfett zu seinen Endprodukten zu oxydiren. Auch bei den anderen Arten der Acetonurie bedürfen wir zur Erklärung dafür, dass entgegen allen Voraussetzungen bei manchen Menschen kein Aceton, weder im Urin noch in der Athemluft auftritt, der Einfügung eines persönlichen Factors, der Oxydationsenergie. Dass dieser Factor vorhanden ist, kann ich mit vielen anderen Beispielen belegen, doch führt das hier zu weit.

Dass der zu Gebote stehende Sauerstoff eine Rolle spielen muss, geht aus Folgendem hervor. Künstlich herbeigeführter O-Mangel erhöht die Acetonausscheidung nach Reale und Boeci (29); das niedrigere Oxydationsprodukt, die Acetessigsäure, tritt auf nach v. Jaksch (9), wenn zwischen Oxydation und Zerfall ein Missverhältniss besteht, nach Lorenz (30) auf der Höhe des Krankheitsprocesses, wenn die Acetessigsäure das Aceton ablöst, und nach Beiden sind gesteigerte Acetonurie und Auftreten von Acetessigsäure keineswegs identisch. Die Diaceturie wird allgemein als schwererer Zustand angesehen. Bei 3 tägigem Hungern fand ich am 1. Tage Gerhardt's Reaction auf Acetessigsäure schwach, Legal's auf Aceton mässig, am 2. Gerhardt's mässig, Legal's stark, am 3. Gerhardt's stark, Legal's mässig. Es geht aus diesen wenigen Angaben wohl hervor, dass die Stärke der Acetonurie nicht allein durch den Fettzerfall, sondern auch durch die oxydative Energie beeinflusst wird, und wir haben bei allen Formen der Acetonurie dieses Factors zu gedenken.

Hatten wir als Grund des Fettzerfalls bei der Acetonurie Geisteskranker und Hungernder den fehlenden Ersatz festgestellt, so scheinen wir bei der Acetonurie nach Vergiftungen, nach der Narkose mit dieser Erklärung nicht auszukommen. Man hat Acetonurie beobachtet nach Vergiftungen mit Phosphor, mit Schwefelsäure, mit Atropin, mit Extractum filicis, Antipyrin, Pyrodin, bei chronischer Bleivergiftung, beim Morphinismus nach Aussetzen des Morphiums kurz vor dem Tode, und man hat gemeint, dass es bei den blutzerstörenden Giften, wie dem Pyrodin und Antipyrin, der Sauerstoffmangel sei, der sie veranlasse, das trifft also wohl nicht bei allen Vergiftungen zu und wir müssen annehmen, dass die

Gifte direkt das Fett angreifen. Ein Argwohn drängt sich aber auch hier auf, nämlich der, ob die Nahrung genügend Kohlenhydrate enthielt, ob es sich bei den oft langdauernden comatösen Zuständen nicht um Inanitionszustände gehandelt hat. Einwandsfreier sind in dieser Beziehung die Thierversuche. Bei Hunden lässt sich nämlich durch Hungern und eiweisshaltige Nahrung allein kein Aceton erzeugen, spritzt man ihnen jedoch im Hungerzustand Phloridzin ein, so entsteht neben der Glykosurie auch Acetonurie. Bei Phloridzindiabetes der Hunde lässt sich durch reine Eiweissnahrung die Acetessigsäure im Urin erzeugen und spritzt man normalen Hunden Oxybuttersäure ein, so tritt kein Aceton im Harn auf, vergiftet man aber das Thier, so führt die injicirte Oxybuttersäure zur Ausscheidung von Aceton im Urin. Die Acetonurie entsteht also auch bei nicht durch Inanition, sondern durch Vergiftung herbeigeführtem Fettzerfall.

Die Acetonurie nach Narkosen schliesst sich an die bei Vergiftungen. Becker (31) und Greven (32) stellten die Acetonurie in $^2/_3$ der Narkosen fest, sie war unabhängig von Alter, Geschlecht, Dauer der Narkose, Art des Narcoticums. Leider ist in den Arbeiten über die Narkoseacetonurie nicht angegeben, wie lange die Patienten vor der Narkose hungerten, wie viel und ob sie erbrachen. Herr Geh. Rath Braun hat mir freundlichst Gelegenheit gegeben, die Verhältnisse nachzuprüfen, und es ergab sich, dass der Einfluss der vor der Narkose aufgenommenen Nahrung unverkennbar war, dass jedoch der grösste Theil des Fettzerfalls auf toxische Wirkung zu schieben ist, denn gegen einfache Wirkung der Inanition spricht die Intensität des Fettzerfalls — bei Kindern konnte ich nach der Narkose in einzelnen Fällen β-Oxybuttersäure nachweisen — dann die Thatsache, dass eingeführte Kohlenhydrate nicht so stark auf diese Acetonurie vermindernd einwirken, wie bei der Inanition. Der Faktor der Oxydationsenergie machtsich darin geltend, dass nur bei $^2/_3$ der Narkosen Aceton gefunden ist.

Der Zerfall von Körpersubstanz bei gewissen Formen von Carcinom ist sicher nicht durch Inanition allein bedingt, sondern hier kommt wohl ein Theil des Fettzerfalls und damit der Acetonurie auf Rechnung der toxischen Eigenschaften des Carcinoms. Das Aceton findet sich bei Krebskranken erst im Spätstadium regelmässig, nur ist es in dieser Zeit, wo sicher ein toxischer Proto-

plasmazerfall, wie Müller (33) darthat, statt hat, schwer zu entscheiden, was Inanitions-, was Intoxicationserscheinung ist. Dem carcinomatösen Process an sich eignen sich Acetonurie und Diaceturie nicht; in frühen Stadien, wo auch der Stoffwechselversuch keinen Protoplasmazerfall erweist, können sie fehlen.

Für die Entstehung der febrilen Acetonurie kommen folgende Punkte in Betracht: 1. Der Fettzerfall kann durch Inanition bedingt werden; 2. die Toxine der Infectionserreger können das Fett direkt zum Zerfall bringen. Zunächst ist hervorzuheben, dass die gesteigerte Eigenwärme keinen direkten Einfluss auf die Vermehrung des Acetons hat. Die Acetonurie ist nämlich von der Temperatur unabhängig; v. Noorden (17) fand sie beim afebrilen Typhoid, bei afebrilen Pneumonien, bei Angina mit Fieber bis 38°, er meint, nur der Hunger zeuge auch diese Acetonurie; v. Engel (10) fand, dass Fieber bei Diabetikern nicht mehr Aceton hervorbrachte, als der Diabetiker vorher ausgeschieden hatte, und dass zwischen Acetonurie und Fieberhöhe kein Parallelismus besteht. Diese Verhältnisse bestätigen nur die allgemein für das Fieber geltende Thatsache, dass die Körperzersetzung nur zum geringen Theil von der Körperwärme abhängig ist. Dass bei fiebernden Diabetikern keine Acetonvermehrung eintritt, scheint die Ansicht Hirschfeld's (12) zu stützen, dass die Acetonuria febrilis nur durch Mangel an Kohlenhydraten hervorgerufen sei. Nun findet aber doch andrerseits sicher ein toxischer Gewebszerfall in allen fieberhaften Processen statt; es ist also auch nicht von der Hand zu weisen, dass das Aceton aus toxisch zerstörtem Fett entstehen kann. Es wäre nachzuweisen, ob bei gleicher Nahrung an Fiebertagen mehr Aceton ausgeschieden wird, ob sich die Acetonurie im Fieber durch eingeführte Kohlenhydrate beseitigen lässt. Meine Versuche in dieser Richtung sind noch nicht abgeschlossen.

Was ist nun an der diabetischen Acetonurie Wunderbares geblieben, seit wir wissen, dass Mangel an Kohlenhydrate Acetonurie hervorruft? Der Diabetiker kann eben die Kohlenhydrate nicht für den Ersatz seines zerfallenden Körperfettes verwerthen. Hirschfeld (12) nennt daher nur die bei den schweren Fällen von Diabetes grosse Acetonurie pathologisch. Ich stimme seinen drei Formen von Acetonurie beim Diabetes nicht zu; durch die Aufstellung der drei Formen ist nur zum Ausdruck gebracht, dass nicht alle Dia-

betiker gleich schlecht Kohlenhydrate assimiliren. Nur ein Faktor kommt auch bei der diabetischen Acetonurie in Betracht, das ist der der Oxydationsenergie. Weintraud (20) fand Aceton, Acetessigsäure und β-Oxybuttersäure bei einem Diabetiker, der lange Zeit gar keinen Zucker ausschied, und Schwarz stellte fest, dass ein normaler Hund Acetessigsäure verbrennt, nicht aber einer mit Pankreasdiabetes. Verminderte Oxydationskraft und fehlende Verwerthung der Kohlenhydrate reichen demnach völlig hin, um die grossen Mengen Acetons beim Diabetiker zu erklären.

Stehen wir also der Acetonurie der Diabetiker mit ziemlich einfach erscheinender Erklärung gegenüber, so ist das Gegentheil der Fall bei der Acetonurie, welche bei der Geburt macerirter Früchte beobachtet ist, vielleicht wird das Aceton durch den Zerfall der Frucht selbst geliefert, vielleicht führen resorbirte Toxine zu einem Fettzerfall bei der Mutter.

Wie ich bereits erwähnte, war es uns möglich, Acetonurie auf alimentärem Wege zu erzeugen, ohne dass Kohlenhydratmangel vorliegt, und es ist erwiesen, dass die Fettzulage nur acetonvermehrend wirkt, wenn reichlich Fettsäuren vorhanden sind. Unter die Form der alimentären Acetonurie, deren sicheres Bestehen bei gesunden Menschen erst durch Hagenberg und mich (27) erwiesen ist, gehört nicht sicher die nach Alkoholgenuss, denn es ist noch nicht ausgemacht, ob nicht der in den Urin übergehende Alkohol bei der angewandten Bestimmungsmethode das Jodoform lieferte.

Der alimentären Acetonurie steht am nächsten die nach Digestionsstörungen, die besonders von Lorenz (30) studirt ist, der die primären Magenaffectionen, Catarrhe, Ulcus, Dilatationen dadurch von den secundären, hysterischen, tabischen scheiden wollte, dass bei den ersteren im Inhalte des Verdauungstractus stets Aceton zu finden sei, bei den secundären nicht. Dieser Unterschied ist nicht zu halten und ebensowenig die hierauf fussende Anschauung, dass in den Fällen von primärer Magendarmaffection das Aceton im Darm entstehe, in den Fällen von secundären nicht, denn in seinen Krankengeschichten von primären Affectionen heisst es „isst nichts“, „viel Erbrechen“ oder die Nahrungsaufnahme ist nicht berücksichtigt. Dass die Acetonurie bei Digestionsstörungen direct durch dieselben veranlasst ist, scheint mir deswegen unwahrscheinlich, weil, wie Hirschfeld (12)

fand, auch die Acetonurie nach Indigestionen durch Zufuhr von Kohlenhydraten schwindet. Weiter erscheint die Menge des im Magendarminhalt gefundenen Acetons zu gering, als dass die grossen Mengen im Urin und der Athemluft im Verdauungstractus entstanden sein sollten. Es liegen also vorläufig keine zwingenden Gründe vor, die Acetonurie bei Verdauungsstörungen nicht als durch Inanition und den dadurch bedingten Körperfettzerfall verursacht anzusehen, vielleicht auch greifen die die acute Gastro-Enteritis veranlassenden Gifte resorbirt das Körperfett an.

Mit den letzten Ausführungen haben wir schon die Frage nach dem Orte der Entstehung des Acetons angeschnitten. Nehmen wir das Feststehende vorweg, Aceton kann sicher durch Zerfall des Körperfettes entstehen und die geringen Mengen im Magendarminhalt können aus dem Blut in denselben gelangt sein.

Die neueren Untersuchungen aber von Müller (12), Meyer (21) und mir (19) lenken das Interesse aber wieder auf die Vorgänge im Magen resp. Darm. Müller fand, dass Kohlenhydrate subcutan eingespritzt nicht acetonvermindernd wirken, das kann ich bestätigen und hinzufügen, dass auch Fett subcutan keine Acetonvermehrung macht. Die alimentäre Acetonurie, die bei Verdauungsstörungen, bei denen oft Aceton nach den ersten Symptomen auftritt, und die schnelle Wirkung der per os eingeführten Kohlenhydrate weisen jedenfalls darauf hin, dass die Vorgänge im Darm von entscheidendem Einfluss auf die Acetonurie sind. Ich stehe damit noch nicht auf dem Standpunkte Litten's (24), v. Jacksch's (9), dass der Darm die Bildungsstätte des Acetons sei, und nicht auf dem entgegengesetzten Hirschfeld's (12), der jeden Einfluss der Darmthätigkeit auf die Menge des ausgeschiedenen Acetons leugnet. Den Autoren gegenüber, welche die Bildungsstätte des Acetons in den Digestionstractus verlegen, ist entgegen zu halten, dass die Inanitionsacetonurie dann unerklärt bleibt und dass, wie auch Magnus Levy (24) betont, die grossen Mengen von Aceton gar nicht im Darm entstehen können. Es ist aber andererseits der Einfluss des Magendarminhalts auf die Acetonurie nicht zu verkennen. Ich komme demnach zu dem Schlusse, dass der Ort der Acetonentstehung die Gewebe, vielleicht die grossen Drüsen sind, dass

aber für diesen Fettzerfall im Gewebe die Vorgänge im Verdauungstractus maassgebend sind.

Wenn ich nun zum Schluss hinzufüge, dass die neueren Arbeiten die Ungiftigkeit des Acetons dargethan und damit der Lehre von der enterogenen Autointoxication eine wichtige Stütze entzogen haben, so glaube ich einen kurzen zusammenfassenden Ueberblick über den heutigen Stand der Lehre von der Acetonurie gegeben zu haben.

Literatur.

1. Petters und Kaulich, Prager Vierteljahrsschr. XIV, Bd. 3. 1857. XVII, Bd. 3. 1860.
2. Legal, Breslauer ärztl. Ztschr. 1883. 3 u. 4.
3. Lieben, Annalen der Chemie und Pharm. Supplbd. 7, 236. 1870.
4. Gunning, Journ. de pharm. et de chem. 4. 1881.
5. Reynolds, Ztschr. f. Chem. 7, 254. 1871.
6. Penzoldt, Arch. f. klin. Med. 34, 132. 1883.
7. Deichmüller, Centralbl. f. klin. Med. 1882. No. 1.
8. Deichmüller und Tollens, Arch. f. klin. Med. 28. 1881. Ann. der Chemie. 209. 30.
9. v. Jaksch, Acetonurie u. Diaceturie. Berlin. 1885.
10. v. Engel, Ztschr. f. klin. Med. 19. 1892.
11. Ephraim, Inaug.-Dissert. Breslau. 1885.
12. Hirschfeld, Ztschr. f. klin. Med. 28. 1895. 31. 1896.
13. Müller, Verhdlgn. des Congr. f. innere Med. 1898.
14. Rosenfeld, Centralb. für innere Med. 1895. No. 51.
15. Ebstein, Deutsch. Arch. f. klin. Med. Bd. 28 u. 30.
16. Blumenthal und Neuberg, Deutsch. med. Wochenschr. 1900. No. 1.
17. v. Noorden, Lehrbuch der Pathologie des Stoffwechsels. 1893.
18. Palma, Ztschr. f. Heilkunde. 15. 1895.
19. Waldvogel, Ztschr. f. klin. Med. Bd. 38. 1899.
20. Weintraud, Arch. f. exp. Path. und Pharm. 34. 1894.
21. Meyer, Inaug.-Dissert. Strassburg. 1895.
22. Geelmuyden, Ztschr. f. physiol. Chem. XXIII. 1897.
23. Schwarz, Verhdlgn. des Congr. f. innere Med. 1900.
24. Magnus-Levy, Arch. f. exp. Path. u. Pharm. 42. 1899.
25. Schumann-Leclercq, Wiener klin. Wochenschr. 1901. No. 10.
26. Hagenberg, Centralbl. f. Stoffw.- und Verd.-Krankh. 1900. No. 2.

27. Waldvogel und Hagenberg, Zeitschr. f. klin. Med. Bd. 42. 1900.
28. De Boeck und Slosse, Centralbl. f. med. Wissensch. 92.
29. Reale und Boeri, Wien. med. Wochenschr. 1895.
30. Lorenz, Ztschr. f. klin. Med. 19. 1890.
31. Becker, Centralbl. f. Chir. 21. 1895. Virch. Arch. 140. 1895.
32. Greven, In.-Diss. Bonn 1895.
33. Müller, Ztschr. f. klin. Med. 16. 1889.
34. Litten, Ztschr. f. klin. Med. 1884.

XXVI.

(Aus der chirurgischen Abtheilung des städtischen Krankenhauses zu Wiesbaden.)

Zur Casuistik der Magenblutung nach Bauchoperationen.

Von

Oberarzt Dr. M. Landow.

Seitdem v. Eiselsberg auf dem deutschen Chirurgencongress 1899 die Aufmerksamkeit der Chirurgen auf die nach Operationen zuweilen auftretenden Magen- und Duodenalblutungen gelenkt hat, ist das Interesse an dieser auffallenden Erscheinung durch weitere Mittheilungen ähnlicher Fälle in der Literatur wacherhalten worden. v. Eiselsberg hatte, indem er für die Erklärung seiner Beobachtungen die verschiedenen Möglichkeiten, wie Erbrechen vor und nach der Operation, das der Operation vorausgehende Fasten, die Narcose und schliesslich eine directe Zerrung des Magens und Duodenums während der Operation als unzureichend und belanglos zurückweist, mit Rücksicht darauf, dass in fast allen seinen Fällen mehr weniger ausgedehnte Netz- und Mesenteriumunterbindungen vorgenommen worden waren, die Ursachen der Blutung auf diese letzteren zurückgeführt. Er ist geneigt, „die Blutungen mit Billroth als Verschleppung von theils inficirten, theils wenig oder nicht inficirten Thromben aus der Operationsstelle der unterbundenen Netzstümpfe wahrscheinlich im Wege der rückläufigen Embolie aufzufassen." In der That ergab auch in einem der die Blutung bedingenden Geschwüre die mikroskopische Untersuchung eine „Thrombose von keilförmiger Gestalt", so dass mit „Wahrscheinlichkeit die Ursache des Ulcus in einer Embolie gesucht werden" darf.

Eine solche Embolie kann, soweit es sich um Netzabbindungen handelt, auf zwei Wegen zu Stande kommen, entweder auf arteriellem oder auf venösem Wege. Jener kommt in Frage, sobald eine im grossen Netze abgebundene Arterie in centripetaler Richtung sich bis zu ihrem Abgange aus der entsprechenden unteren Magenarterie verstopft und das in die Lichtung der letzteren hineinragende Thrombusstück abgebröckelt und in die weiteren Verzweigungen der Magenarterie im Magen verschleppt wird. Im anderen Falle können Stücke eines in einer Netzvene gebildeten Thrombus auf ähnliche Weise in die Strombahn der Pfortader fortgeschwemmt und von hier aus unter der Voraussetzung einer rückläufigen Bewegung des Blutstromes nach den kleinen Magenvenen verschlagen werden, um hier Embolien hervorzurufen.

Dass nach Netzabbindungen und aus anderen Ursachen in den Netzgefässen entstandene Thromben wenigstens auf den arteriellen Bahnen in das Verzweigungsgebiet der unteren Magenarterien getragen werden und hier Embolie erzeugen können, darf nicht bezweifelt werden. Diese Annahme hat, soweit sich dies bis jetzt übersehen lässt, auch durch das Thierexperiment[1]) ihre Bestätigung gefunden. Besonders bedeutungsvoll für diese Frage sind die interessanten Ergebnisse der experimentellen Untersuchungen von Friedrich[2]), der in einer beträchtlichen Zahl der mit Netzabtragungen behandelten Meerschweinchen — neben Lebernecrosen — Schleimhauthämorrhagien, Epithelnecrosen und Geschwürsbildung im Magen erzielte. Diese Veränderungen treten vor allem auf, wenn sich die Abbindungszone den Strombahnen der Art. epiploica nähert. Und zwar kommt Friedrich mit Berücksichtigung aller einschlägigen Möglichkeiten zu dem Schluss, dass die auch ohne Narcose, ohne sonstige mechanische Nebenwirkungen ausgeführten Netzabbindungen diese Störungen im Magen hervorrufen können. Der Sitz der Geschwüre entspricht dann meist dem Stromgebiete der Aa. epiploicae inferiores. Bemerkenswerth aber ist weiter die von Friedrich hervorgehobene Thatsache, dass Kaninchen höchst selten den Meerschweinchen analoge Veränderungen zeigen, „Hunde

[1]) Die Arbeit von Engelhardt und Neck ist mir zu spät zu Gesicht gekommen, so dass sie leider nicht mehr berücksichtigt werden konnte.

[2]) Friedrich. Zur chirurgischen Pathologie von Netz und Mesenterium. Verhandlungen der deutschen Gesellschaft für Chirurgie. 1900.

mit ihrem phänomenalen Netz nie, ebensowenig Katzen". Hiernach erscheint die Vermuthung Friedrich's, dass mit „der Grösse des Individuums, bez. der Grösse des Netzes, der Länge des Netzligirungsabstandes von den fortschleppenden Blutbahnen die Gefahr der Necrosenbildungen im Magen abnimmt," wohl gerechtfertigt.

Wenn es gestattet ist, aus diesen Beobachtungen irgend welche, für den menschlichen Organismus bindende Schlüsse zu ziehen, so wird man das Auftreten von Embolien im Bereiche der Verästelung der unteren Magenarterien doch als Ausnahme und nur dann als wahrscheinlich betrachten dürfen, wenn grosse Netzpartien bei der Operation in Wegfall gekommen sind. Hat aber ein solcher operativer Eingriff wirklich einmal zur Embolie geführt, so wird, dünkt mich, dieselbe nicht selten vorübergehen, ohne nachweisbare Störungen zu verursachen. Denn im Allgemeinen darf man annehmen, dass in Folge der zahlreichen Verästelungen und Anastomosen der Kranzarterien die Bedingungen für die Herstellung eines Collateralkreislaufs ausserordentlich günstige sind, so dass die Verstopfung einzelner Aeste meist unwirksam sein wird. Ganz ähnlich liegen auch die Verhältnisse für die venösen Bahnen des Magens, deren Endzweige immer eine kleine Gruppe von Drüsenmündungen kreisförmig umgeben. Diese verhältnissmässig weiten venösen Kreisgefässe stehen alle wieder durch Anastomosen unter einander in Verbindung, so dass auch hier für den Fall einer nicht zu ausgedehnten Verstopfung collaterale Abflusswege in ausreichendem Maasse vorhanden sind. Es bietet somit der Magen für Blutungen und Circulationsstörungen überhaupt auf der Basis von Thrombose und Embolie einen durchaus ungünstigen Boden[1]).

Hiermit stehen auch unsere chirurgischen Erfahrungen vollkommen im Einklang; denn im Verhältniss zu der überaus grossen Anzahl der mit mehr oder weniger ausgedehnten Netzabbindungen einhergehenden Operationen ist die Zahl der bisher beobachteten Fälle von Hämatemesis doch verschwindend gering zu nennen.

Erwägen wir alle diese Thatsachen, berücksichtigen wir ferner, dass Magenblutungen nach Operationen auch ohne Embolie aus uns vorläufig z. Th. noch völlig dunklen Ursachen zu Stande kommen können, und übersehen wir schliesslich nicht, dass die Lehre von

[1]) Orth, Lehrbuch der spec. pathologischen Anatomie. Ib., S. 701.

der retrograden Embolie innerhalb des venösen Kreislaufes beim Menschen doch noch nicht hinreichend begründet ist, so fragt es sich wohl, ob wir nicht fehl greifen, wenn wir in allen Fällen von Magenblutungen nach Netzunterbindungen jene Mangels einer anderen plausiblen Erklärung ohne Weiteres auf embolische Processe zurückführen wollen. Insbesondere wird Vorsicht geboten sein in denjenigen Fällen, in welchen unter der Voraussetzung eines aseptischen Wundverlaufes an von der grossen Curvatur entfernt gelegenen Netzpartien Abbindungen in geringerem Umfange vorgenommen worden sind.

Offenbar ist es das Ergebniss ganz ähnlicher Ueberlegungen, wenn v. Eiselsberg am Schlusse seiner Arbeit ausdrücklich betont, dass er mit seiner Hypothese von der retrograden Embolie eine sichere Deutung seiner Fälle nicht zu geben vermag, und wir werden ihm beipflichten, wenn er den Wunsch ausspricht, dass durch Mittheilung ähnlicher Fälle die Aufklärung über die Ursache dieser Blutungen weiter gefördert werden möchte.

In letzter Zeit sind Meinh. Schmidt[1]), Lauenstein[2]) und Dehler[3]) durch Mittheilung je eines Falles dieser Aufforderung nachgekommen; auch bei der Veröffentlichung meiner Fälle folge ich lediglich dieser v. Eiselsberg'schen Anregung.

Lauenstein, dessen 50 jährige Patientin die Symptome einer schweren Magenblutung erst 13 Tage nach der Operation einer incarcerirten Nabelhernie zeigte, bei welcher zahlreiche Netzadhäsionen von der Innenfläche des Bruchsackes gelöst worden, und Dehler, in dessen Fall von Cystectomie ebenfalls adhärente Netzstränge zur Abbindung gekommen waren, bringen die nach den betreffenden Operationen beobachtete Hämatemesis nach dem Vorgange von v. Eiselsberg mit den vorgenommenen Netzabbindungen in ursächlichen Zusammenhang. Meinh. Schmidt hatte in seinem Falle von Cystectomie zwar keine Netz- und Gekrösenabbindungen, wohl aber „Ligirungen von ligamentösen Verwachsungssträngen" zwischen Gallenblase einerseits und Netz, Colon und

---

[1]) Meinh. Schmidt, Magenblutung und Cholecystectemie. Deutsche Zeitschrift für Chirurgie. Bd. 55.

[2]) Lauenstein, Haematemesis 13 Tage nach Operation einer incarcerirten Nabelhernie. Deutsche Zeitschrift für Chirurgie. Bd. 57.

[3]) Dehler, Magenblutung und Gallenblasenoperation. Deutsche Zeitschrift für Chirurgie. Bd. 57.

Pylorus andererseits ausgeführt, daneben aber auch durch vielfaches Hin- und Herziehen des Pylorus in verschiedener Richtung und zweimalige Invagination der über die Fingerspitze gestülpten Magenwand durch den Pylorus die letztere gewissen mechanischen Insulten ausgesetzt. Er zieht in Folge dessen neben den Abbindungen noch eine mögliche Magenschleimhautverletzung als ätiologisches Moment in Betracht, indem er die am 5. Tage nach der Operation bei ganz aseptischem Wundverlaufe beobachtete Magenblutung als die Folge einer peptischen Ulceration des verletzten Schleimhautstückes aufzufassen geneigt ist.

Man wird gewiss zugeben müssen, dass die in dem Falle am Magen vorgenommenen Manipulationen ätiologisch wenigstens ebenso schwer ins Gewicht fallen wie die einfache Abbindung der obengenannten Verwachsungsstränge. Ueberhaupt sind bei der Beurtheilung solcher Fälle, wie es ja auch v. Eiselsberg schon gethan hat, alle nur irgendwie in Betracht kommenden Möglichkeiten aufs Sorgfältigste zu berücksichtigen. Wie leicht aber trotz der grössten Gewissenhaftigkeit hierbei doch recht beachtenswerthe Momente übersehen werden können, dafür liefert der folgende von mir beobachtete Fall einen recht lehrreichen Beleg.

Fall 1. Elise Gross, Dienstmädchen, 21 Jahre alt, aufgenommen 9. 4. 1900, ist stets gesund gewesen, hat niemals Symptome von Ulcus ventriculi gezeigt. Seit 12 Tagen zunehmende Schmerzen im Leibe rechts. Stuhlgang regelmässig; kein Erbrechen, kein Ikterus. Am 5. 4. Aufnahme auf die innere Abtheilung. In der rechten Bauchseite medianwärts und etwas nach oben von der schmerzfreien Ileocoecalgegend findet sich eine faustgrosse, druckempfindliche, ein wenig verschiebbare Geschwulst. Die Pat. fiebert in den nächsten Tagen, die Abendtemperaturen betragen immer gegen 39,0. Allgemeinbefinden aber gut; im Urin kein Eiweiss, Spuren von Indican. Am 9. 4. zur Operation auf die chirurgische Abtheilung verlegt. In Chloroformnarkose Schnitt auf die Geschwulst, die mit dem parietalen Bauchfellblatte nicht verklebt ist. Die Decke der Geschwulst wird zum Theil von entzündlich verändertem Netz gebildet. Da die Punction der Geschwulst Eiter ergiebt, wird unter Abschluss der Peritonealhöhle von der Punktionsstelle aus nach Ablösung des hier verlötheten Netzstückes ein kleinapfelgrosser Abscess eröffnet. Der Abscessraum wird mit Jodoformgaze locker ausgestopft und der Bauchschnitt bis auf eine kleine Stelle geschlossen. Abendtemperatur 36,7; Puls 80; Pat. hat einmal erbrochen. 10. 4. Morgentemperatur 36,6; Puls 80; auf Glycerinspritze gehen Blähungen ab. Abendtemperatur 37,0; Puls 96. Stuhlgang, kein Erbrechen. Befinden sehr gut, Leib weich und unempfindlich. In der Nacht zum 11. 4. mehrmaliges Erbrechen geringer Massen. Morgens plötzlich heftiges Erbrechen

(etwa 1 Bierglas voll) kaffeesatzartiger Massen, die mikroskopisch viele Blutkörperchen enthalten. Puls auf kurze Zeit klein, bald wieder kräftiger, 120 Schläge, Temperatur 36,6. Gegen Mittag plötzlich Collaps. Trotz Kochsalzinfusion, Salzwasserklystiere und Kampheröl stündlich subcutan erfolgt unter den Erscheinungen zunehmender Herzschwäche in der Nacht der Exitus.

Section: Keine Peritonitis; entsprechend den Tampons in der Bauchhöhle trockene Verklebungen. Die Geschwulst von allen Seiten vom Colon ascendens und transversum begrenzt, welches eine tief nach unten absteigende Schlinge bildet. Unterhalb der Geschwulst tief im Becken lag ganz normal Typhlon und Proc. vermiformis ganz frei ohne jegliche entzündliche Erscheinungen. Die Colonschlingen lösen sich bis auf einzelne ganz leicht von der Geschwulst ab. Leber und Gallenblase ganz unversehrt und haben keine Beziehungen zur Geschwulst. Der Magen äusserlich unverändert, ziemlich voll anzufühlen, Duodenum ebenfalls aufgebläht. Uterus retroflectirt, Adnexe frei. Im Colon keine Stenose, kein Geschwür. Die Schleimhaut entsprechend den der Geschwulst anliegenden Stellen bis auf einige kleine Hämorrhagien unverändert. Pankreas bietet nichts Besonderes, Leber und Lunge frei von Herden. Im Magen befinden sich etwa 2 Wasserglas schwarzer flüssiger Massen. Auf der Hinterfläche des Magens nach der kleinen Curvatur zu finden sich 3 Geschwüre mit steilen Rändern, daneben eine kleine weissliche auf Narbe verdächtige Stelle. Das eine Geschwür ist etwa linsengross, das zweite hirsekorngross und das dritte kirschkerngross und reicht bis auf die Serosa. Der eigentliche Ausgangspunkt des Abscesses war auch mittels mikroskopischer Untersuchung nicht festzustellen. In der Abscesswand fanden sich zahlreiche Staphylokokkenhaufen.

Der Ursprung der tödtlichen Blutung war in diesem Falle durch den Befund der 3 Magengeschwüre aufgeklärt, und für die Lösung der Frage nach der Entstehung dieser Geschwüre schien zunächst in dem Vorhandensein der in ihrer Nähe befindlichen, auf Narbe verdächtigen Stelle ein gewisser Anhalt gegeben zu sein. Allein die mikroskopische Untersuchung dieser makroskopisch zweifelhaften Stelle konnte den narbigen Charakter der letzteren nicht bestätigen, und so war der Gedanke an eine acute Entstehung und, mit Rücksicht auf den intraperitonealen Abscess, sowie die mit dem letzteren verklebten Netzstücke, an einen embolischen Ursprung der Geschwüre im v. Eiselsberg'schen Sinne ausserordentlich naheliegend. Da die Blutung im Laufe des 2. Tages nach der Operation aufgetreten war, musste in Erwägung gezogen werden, ob nicht in Folge der Lösung der mit der Abscesswand verklebten Netzpartien sich etwaige in den betreffenden Netzgefässen befindliche, dann wahrscheinlich auch inficirte Thrombus-

massen losgerissen und zur Embolie in der Magenwand geführt haben konnten.

Die von Herrn Prof. Bostroem in liebenswürdiger Weise vorgenommene genaue mikroskopische Untersuchung der in Serienschnitte zerlegten Geschwüre ergab aber auch nach dieser Richtung ein völlig negatives Resultat; die Gefässe in der Umgebung der Geschwüre boten nichts Bemerkenswerthes.

Nun ist freilich mit diesem Befunde kein zwingender Beweis gegen die embolische Entstehung solcher Geschwüre erbracht; denn die einen solchen Geschwürsprocess einleitende Gefässthrombose braucht ja nicht nothwendig über die Grenzen des Geschwürs hinauszureichen und wird sich dann natürlich auch der Nachweisung entziehen. Indess sprach der mikroskopische Befund, den die Geschwüre selbst zeigten, zweifellos für eine schon seit längerer Zeit bestehende Geschwürsbildung. Wir werden in Folge dessen, obwohl die in Bezug auf etwa früher vorhanden gewesene Ulcussymptome aufs Sorgfältigste aufgenommene Anamnese vollkommen ergebnisslos war, doch als wahrscheinlich annehmen müssen, dass zur Zeit des operativen Eingriffs die betreffenden Schleimhautveränderungen des Magens schon bestanden haben. In diesem Falle werden dann die Bedingungen für eine Verschlimmerung des Leidens und die hierdurch hervorgerufene Blutung wohl in ausreichendem Maasse in der Chloroformnarkose enthalten sein. Zu berücksichtigen wäre hier in erster Linie das Erbrechen, welches, in unserem Falle zwar gering, unter der gedachten Voraussetzung aber doch gefahrbringend werden konnte. Vielleicht dürfte hier auch der localen Einwirkung des bei Beginn der Narkose event. mit dem Speichel verschluckten Chloroforms auf die Magenschleimhaut ein Platz einzuräumen sein.

In der Vermuthung, dass derartige Fälle häufiger vorkommen könnten, als man im Allgemeinen anzunehmen pflegt, wurde ich durch eine weitere ähnliche Beobachtung bestärkt. Der hier in Frage kommende Fall weicht zwar von dem eben berichteten insofern ab, als die tödtliche Magenblutung nicht nach der Operation, sondern schon vor dem geplanten operativen Eingriffe auftrat; da er aber einen ganz interessanten Beitrag zu der uns beschäftigenden Frage nach der embolischen Entstehung der Magengeschwüre liefert, sei er hier kurz erwähnt.

Es handelte sich um eine 25jährige, sonst gesunde Köchin mit einer ausgedehnten perityphlitischen Eiterung. Dieselbe war am 13. 5. 1901 mit Schmerzen im Leibe und Erbrechen erkrankt; seit ihrer am 15. 5. auf die innere Abtheilung erfolgten Aufnahme hatte sie nicht mehr erbrochen, das Allgemeinbefinden hatte sich sehr bald gehoben und die Druckempfindlichkeit des Abdomens abgenommen. Da aber später über dem Poupart'schen Bande eine deutliche Resistenz und per vaginam eine starke pralle Vorwölbung im linken Parametrium und Douglas mit Verdrängung des Uterus nach rechts nachweisbar war, wurde die Kranke nach der chirurgischen Abtheilung verlegt, wo sie, noch ehe die in Aussicht genommene Operation zur Ausführung kam, am 6. 6. an den Folgen einer ganz plötzlich auftretenden Magenblutung binnen 3 Stunden zu Grunde ging. Bei der Section fand sich eine vom gangränösen Wurmfortsatz ausgehende ausgedehnte, bis ins Becken reichende Eiterung, an deren Abschluss gegen die übrige Bauchhöhle einige grössere, mit der Abscesswand verklebte Netzabschnitte betheiligt waren. Hinter dem Magen verbarg sich ein etwa kindskopfgrosses Hämatom, welches mittelst eines nicht ganz pfennigstückgrossen, dreieckigen Defekts in der hinteren Magenwand mit der Magenhöhle communicirte. Ueber dieser Oeffnung befanden sich 3 weitere kleinere, nicht perforirte Geschwüre auf der hinteren Magenwand; die Ränder der Geschwüre zeigten weiche, wulstige Ränder, nirgends eine Andeutung von Narbengewebe. Leber und Lungen frei.

Die nachträglich bei den nächsten Anverwandten der Gestorbenen eingezogenen Erkundigungen ergaben keine Anhaltspunkte, welche für ein schon früher vorhanden gewesenes Ulcus hätten sprechen können; und so durfte auch hier die Möglichkeit eines embolischen Processes ins Auge gefasst werden.

Bei der ebenfalls von Herrn Prof. Bostroem vorgenommenen mikroskopischen Untersuchung der nicht perforirten Magengeschwüre fand sich am Grunde eines der Geschwüre, ganz an dasselbe angrenzend, eine Arterie, welche in einzelnen Schnitten völlige Thrombose zeigte, in anderen mit Thrombus und Blut ganz ausgefüllt war. Allein die Hoffnung, in dieser thrombosirten Arterie die Ursache für die Geschwürsbildung gefunden zu haben, erwies sich als trügerisch. Ging man nämlich in der Untersuchung der Serienschnitte weiter, so kam man auf Stellen, in denen von der Arterie

nur die eine und zwar die dem Geschwüre entgegengesetzte Wand derselben noch erhalten, die andere aber zerstört war und das restirende Lumen mit Granulationsgewebe gefüllt erschien.

Diese Stelle wird man wohl, will man den Thatsachen keinen Zwang anthun, als die Rupturstelle des Gefässes anzusprechen haben, und unter dieser Voraussetzung muss dann auch die Thrombose als eine secundäre aufgefasst werden, welche in Folge der Ruptur entstanden ist. Die Geschwürsbildung war nach dem mikroskopischen Befunde auch hier eine schon seit längerer Zeit bestehende und die tödtliche Blutung wohl im Wesentlichen aus dem perforirten Ulcus erfolgt.

Also auch der blosse Nachweis einer Gefässthrombose genügt nicht ohne Weiteres, um die Annahme eines embolischen Ursprungs der Magengeschwüre in solchen Fällen zu rechtfertigen.

Diese beiden, soeben mitgetheilten Beobachtungen machen es uns aber, wie mir scheint, zur Pflicht, in Fällen von plötzlich nach Operationen auftretenden Magenblutungen trotz einer nach dieser Richtung völlig negativen Anamnese mit der Möglichkeit solcher bereits seit längerer Zeit bestehender Magenveränderungen zu rechnen, für die dann das Hinzutreten einzelner, für sich allein unzulänglicher Momente, wie vor allen der Narkose, verhängnissvoll werden kann. Jedem einzelnen dieser Momente kommt dann eben nur die Rolle des Tropfens zu, der gerade noch nöthig ist, um das Gefäss überfliessen zu machen.

Ein wesentlich anderes klinisches Verhalten als das eben besprochene zeigen die 2 folgenden Fälle insofern, als dem Auftreten der Magenblutungen schon schwerere Allgemeinerscheinungen voraufgingen.

Fall 2. Frau Schr., 45 J., aufgen. 7. 6. 1901, hat bis zum Jahre 1899 wiederholt an Gallensteinkoliken mit Abgang kleiner Steinchen gelitten. Vor 5 Wochen wieder Auftreten mehrerer Kolikanfälle. Kein Icterus. Patientin ist corpulent; am Herzen nichts Abnormes. Gallenblase nicht zu fühlen; Gallenblasengegend stets druckempfindlich. Am 11. 6. in Chloroformnarkose Cholecystotomie. Die Narkose war sehr schlecht, Patientin hat sehr viel (130 g) Chloroform gebraucht und trotzdem niemals ganz ruhig geathmet, sondern bei jeder Respiration gepresst. Hierdurch wurde die an sich einfache Operation erschwert. Mit der sehr dickwandigen Gallenblase ist ein fadenförmiger Netzstrang verwachsen, der abgebunden und durchtrennt wird. In der Gallenblase 3 grosse Steine, Ductus cysticus und choledochus frei. Drainage der verversenkten Gallenblase, die an der Stelle, wo das Drain liegt, mit Jodoform-

gaze locker tamponirt wird. Schluss der Bauchdecken bis auf die Drainstelle, wo die Peritonealnaht wegen zu grosser Spannung stets einreisst. Am Operationstage mehrmaliges Erbrechen. 12. 6. Morgens Temperatur 37,1, Abends Temperatur 37,6. Am Nachmittage mehrmaliges aber nicht blutiges Erbrechen. Puls etwas frequent. Auf 0,01 Morphium schläft Patientin die Nacht ruhig. Katheterismus. 13. 6. Morgens Temperatur 37,0; Puls zwischen 140 und 150. Leib etwas aufgetrieben, aber weich und nirgends druckempfindlich. Aus dem Drain fliesst reichlich Galle ab. Gegen 9 Uhr Morgens einmal blutiges Erbrechen, welches um 10 Uhr wieder einsetzt und bis $11^1/_2$ Uhr ständig anhält. In dem Erbrochenen sind die rothen Blutkörperchen noch gut erhalten. Die Kranke kann etwa 300 ccm Blut erbrochen haben. Puls 160. Nachdem sich der Puls zunächst wieder vorübergehend ein wenig gebessert hat, steigt er bis Abend auf 180; er ist fadenförmig und kaum noch zu zählen. Temperatur 37,7. Der Leib gleichmässig tympanitisch, aber eindrückbar und nirgends druckempfindlich; trotz Terpentineinläufen gehen keine Flatus ab. Patientin ist vollkommen verfallen, die Zunge in den mittleren Partien trocken; fötider Geruch aus dem Munde. Gegen $7^1/_2$ Uhr subcutane Kochsalzinfusion (500 g); während derselben ist der Puls nur noch vorübergehend zu fühlen. 2stündlich subcutane Injection von 10proc. Kampheröl. Gegen 12 Uhr nochmals Kochsalzinfusion (900 g). Obwohl der Puls immer noch gegen 180 Schläge in der Minute hat, macht Patientin eher einen besseren Eindruck; sie wird auf ihren dringenden Wunsch auf die linke Seite gelegt, wonach reichlich Blähungen abgehen. Am nächsten Morgen ist das Aussehen der Kranken völlig verändert, der Leib dünner und ganz weich geworden, die Zunge wieder feucht, der fötide Geruch aus dem Munde fast ganz geschwunden. Die Patientin hat in der Nacht hin und wieder Eisstückchen geschluckt, ohne dass Aufstossen oder Erbrechen aufgetreten wäre. Morgens Temperatur 36,7, Abends 37,2. Puls zwischen 140 und 150. Im Laufe des Tages (14. 6.) werden nochmals 2 Kochsalzinfusionen (2000 ccm) gemacht. Am 15. 6. ist der Puls auf 110 zurückgegangen, er ist ziemlich kräftig und voll. Temperatur normal; Blähungen gehen spontan ab, Patientin lässt wieder von selbst Urin und fühlt sich subjectiv sehr wohl. Kein Erbrechen, kein Aufstossen mehr. Am 16. 6. stellen sich sehr starke Menses ein, obwohl die Regel erst 2 Tage vor der Operation in normaler Weise abgelaufen war. Eine tiefe, dicht unterhalb des Drains gelegene Naht hat eingeschnitten und wird entfernt, infolgedessen geht die Wunde in den nächsten Tagen hier etwas auseinander. Patientin befindet sich anhaltend wohl. Da die Wunde an der Drainstelle ziemlich weit klaff und das Epithel sich hier über die Wundränder geschlagen hat, werden am 17.7. unter lokaler Cocainanaesthesie die Wundränder angefrischt und secundär genäht Im Anschluss hieran starker Collaps mit Fröstеln ohne Temperatursteigerung; Puls hat 145—150 Schläge in der Minute. Patientin hatte ungefähr 0,02 Cocain subcutan erhalten. Am nächsten Tage hat sich die Kranke wieder erholt. — Heilung.

Wie war nun in diesem Falle die Magenblutung zu erklären? Dieselbe im von Eiselsberg'schen Sinne einfach als eine

Folge von Netzabbindungen aufzufassen, dürfte uns die blosse Unterbindung und Durchtrennung eines einzigen fadenförmigen Netzstranges keine hinreichende Berechtigung geben; auch das allerdings mehrmals am Operations- und dem darauf folgenden Tage beobachtete leichte Erbrechen wird nach unseren sonstigen Erfahrungen schwerlich allein zur Erklärung der Magenblutung genügen. Wohl aber könnte man unter dem Eindruck der mitgetheilten zwei Fälle zu der Annahme neigen, dass gewisse Veränderungen der Magenschleimhaut trotz Fehlens aller hierfür sprechender Erscheinungen bereits zur Zeit der Vornahme der Operation bestanden haben könnten. Allein dem gegenüber war, wie nicht vergessen werden darf, doch schon vor Auftreten des Blutbrechens der Allgemeinzustand der Kranken ein solcher, dass man die Möglichkeit einer bei der Operation erfolgten Infection ernstlich ins Auge fassen musste.

Ein bei normaler Temperatur unverhältnissmässig frequenter, elender, bis 150, später sogar bis zu 180 Schlägen in der Minute steigender Puls, das beginnende Trockenwerden der Zunge, der fötide Geruch aus dem Munde, das vollkommen verfallene Aussehen der Kranken und die etwa 16 Stunden anhaltende, mit einer mässigen Tympanie verbundene Darmparalyse, liess trotz niedriger Temperatur und mangelnder Druckempfindlichkeit des Abdomens zunächst keinen anderen Schluss als den auf bestehende Peritonitis zu. In diesem Falle hätte man dann die Blutung auch auf eine bestehende Sepsis zurückführen können. Indess nach der auffallend schnellen Besserung, welche gleich im Anschluss an eine geeignete Therapie (häufige subcutane Kochsalzinfusionen und zweistündliche subcutane Kampherinjectionen) in dem Befinden der Kranken eintrat, war auch diese Annahme nicht mehr aufrecht zu erhalten, wenigstens musste man eine schwerere Infection mit Sicherheit ausschliessen.

Unter diesen Umständen schien mir die Thatsache, dass die Kranke, welche sich innerhalb weniger Tage vollkommen erholt hatte, etwa 5 Wochen später nach der Anwendung von 0,02 Gocaïn, also einer verhältnissmässig geringen Dosis, schwere Collapserscheinungen mit starker Pulsbeschleunigung (bis zu 150 Schlägen in der Minute) bekam, wohl der Beachtung werth.

Diese zweifellose Idiosynkrasie der Kranken dem einen Anästheticum, dem Cocaïn gegenüber, musste unsere Aufmerksam-

keit unwillkürlich auch auf das Chloroform lenken, von dem sie etwa 130 g, mithin eine ziemlich grosse Gabe, erhalten hatte.

Unsere Kenntnisse über die feineren Vorgänge bei der Chloroformwirkung auf den Menschen resp. menschlichen Organismus sind leider noch ausserordentlich mangelhaft. Als feststehend dürfen wir wohl ansehen, dass Chloroform nach seiner Hauptmenge von den lecithinhaltigen Elementartheilen des Körpers gebunden wird und dementsprechend sich in Organen, die reich an Lecithin oder Fett sind, in grösseren Mengen wird anhäufen müssen.

In Uebereinstimmung hiermit hat man denn auch in Versuchen an lebenden Thieren gefunden, dass in gewissen Stadien der Chloroformnarkose das an Cholostearin, Lecithin u. s. w. reiche Gehirn sehr viel, und zwar mehr Chloroform enthält, als das zuführende Blut. „In diesem Nachweis ist," um mit Kunkel zu reden, „eine den a priori postulirten wissenschaftlichen Anforderungen entsprechende Veränderung am Gehirn erkannt, die zu einer ausreichenden Erklärung der Chloroformbetäubung verwendet werden kann." Aller Wahrscheinlichkeit nach handelt es sich um eine Veränderung der Ganglienzellen des Gehirns, die nach Binz in einer, wenn auch schwach ausgesprochenen Coagulation des Zellprotoplasmas bestehen soll. Wie wir aus allen unseren Beobachtungen schliessen müssen, besitzen aber die verschiedenen Theile des Centralnervensystems dem Chloroform gegenüber eine verschiedene Empfindlichkeit. Im Allgemeinen wird zuerst das Grosshirn, dann das Kleinhirn, das Rückenmark und zuletzt die Medulla oblongata betroffen. Indess dürfte dieser Empfindlichkeitsunterschied auch individuellen Schwankungen unterworfen sein, so dass gelegentlich das verlängerte Mark mit seinen für die vegetativen Processe so wichtigen Centren auch einmal früher oder verhältnissmässig stärker beeinflusst werden wird, als die übrigen Hirntheile.

Auf jeden Fall werden wir bei jeder Chloroformnarkose, besonders wenn, wie in unserem Falle, viel Chloroform gereicht wurde, mit der Möglichkeit einer Schädigung auch der Centren in der Medulla oblongata rechnen müssen.

Wenn diese Störungen des Centralnervensystems auch in der Regel nur vorübergehend sind, ja in der weitaus grössten Mehrzahl der Fälle wohl sehr schnell wieder aufgehoben werden, so dürfen

wir doch aus einer Reihe der uns bekannten postnarkotischen Erscheinungen schliessen, dass dies ausnahmsweise auch einmal nicht der Fall zu sein braucht. Das hierher gehörige zuweilen noch recht lange anhaltende Erbrechen, das aller Wahrscheinlichkeit nach im Wesentlichen doch centralen Ursprungs ist; vor Allem aber die zweifellos auf Chloroformwirkung zu beziehenden Todesfälle, lehren uns zur Genüge, dass die gedachten Schädigungen gelegentlich schwerer Natur sein können, dass sie für ihre Beseitigung manchmal längere Zeit bedürfen und in ganz seltenen Fällen wohl überhaupt nicht mehr ausgleichbar sein werden, sei es, dass die ursprüngliche Einwirkung des Chloroforms auf die betreffenden Ganglienzellen eine zu intensive war, sei es, dass, wie einige Forscher meinen, es sich hierbei um die Nachwirkungen der chloroformhaltigen Umsetzungsprodukte des zerfallenen Chloroforms handelt.

Versuchen wir nun die schweren, hauptsächlich ja den Circulationsapparat betreffenden Erscheinungen in unserem Falle mit einer solchen Chloroformnachwirkung zu erklären, so hätten wir hierbei neben einer dem Chloroform ganz sicher zukommenden direkten Wirkung auf das Herz resp. dessen automatische Nervencentren, oder neben einer Beeinflussung des letzteren durch eine Störung des Vaguscentrums, noch eine schwere Schädigung des Gefässnervencentrums im verlängerten Mark ins Auge zu fassen.

Welcher von diesen drei als möglich in Betracht gezogenen Vorgänge hier in Frage kommen, oder doch wenigstens in erster Linie neben den anderen von Bedeutung gewesen sein dürfte, wird sich freilich mit Sicherheit nicht feststellen lassen.

Indess weisen einige Symptome unserer Kranken, wie beispielweise die Darmparalyse, vielleicht auch die Retentio urinae auf gewisse centrale Störungen hin, und die auffallende Thatsache, dass wenige Tage nach der Operation die sonst vollkommen regelmässigen Menses schon 8 Tage nach Ablauf der letzen Regel in aussergewöhnlicher Stärke auftraten, lässt eine Betheiligung des vasomotorischen Apparates ganz naheliegend erscheinen.

Die Vermuthung, dass eine schwere Schädigung des Gefässnervencentrums bei dem Zustandekommen der bedrohlichen Circulationsstörungen eine Rolle gespielt haben könnte, erhält aber, wie mich dünkt, noch eine weitere Stütze durch die Arbeiten von

Schiff,[1]) Ebstein,[2]) Vulpian[3]) u. a., welche im Anschluss an mehr oder weniger ausgedehnte Durchtrennungen der Stammtheile des Gehirns, d. h. also nach Unterbrechung resp. Störung der vasomotorischen Leitungsbahnen bei den verschiedensten Versuchsthieren übereinstimmend Veränderungen der Magenschleimhaut im Sinne der Geschwürsbildungen fanden. „Die Gefässnetze der Drüsenmündungen, aber auch die intraglandulären Gefässe sind strotzend gefüllt, häufig auch die submucösen und die die Muscularis durchbohrenden Venenstämme. Selten war in der Submucosa in der Umgebung der erweiterten Gefässe eine geringfügige Anhäufung rother Blutkörperchen; später finden sich deutliche Blutextravasate, bisweilen die ganze Dicke der Schleimhaut durchsetzend. Die corrosive Wirkung des sauren Magensaftes führt schliesslich zum Geschwür.“ In einem Falle sah Ebstein beim Kaninchen den Durchbruch eines so entstandenen Geschwürs in die Bauchhöhle.

Die betreffenden Forscher weichen zwar in der Deutung der, wie schon oben bemerkt, übereinstimmend gemachten Befunde noch von einander ab, nichts desto weniger dürfte der ursächliche Zusammenhang des letzteren mit der angeführten Läsion der vasomotorischen Bahnen wohl ausser Zweifel stehen.

Da es nun aber erlaubt sein wird, diese experimentell erzeugten Schädigungen der centralen Bahnen der Vasomotoren in Bezug auf die gedachte Wirkung als gleichbedeutend zu setzen mit einer functionellen Störung des Gefässnervencentrums, so wäre mit dieser letzteren Annahme auch für das Zustandekommen der Magenblutung in unserem Falle eine plausible Erklärung gegeben. Dass unter solchen Umstäuden locale Einwirkungen auf den Magen, wie sie auch schon durch mässiges Erbrechen hervorgerufen werden, diese Blutung nur noch fördern können, bedarf keiner besonderen Erwähnung.

Fall 3. Herr R., 36 Jahre alt, aufgenommen am 26. Juli 1901. Der sehr nervöse Patient hat vor 15 Jahren einen heftigen perityphlitischen Anfall durchgemacht. Nach einigen kleineren bald darauf folgenden fieberlosen Anfällen

[1]) Schiff, Ueber den motorischen Einfluss des Schhügels. Archiv für physiolog. Heilkunde. 1846. S. 677.

[2]) Ebstein, Experimentelle Untersuchungen über das Zustandekommen von Blutextravasaten in der Magenschleimhaut. Archiv für experimentelle Pathologie und Pharmakologie. 1874. S. 183.

[3]) v. Recklinghausen, Handbuch der allgemeinen Pathologie des Kreislaufs und der Ernährung. 1883. S. 93.

Ruhe bis vor einem Jahre. In dem letzten Jahre 4 bis 5 Anfälle. Bei seiner Aufnahme ins Krankenhaus bestand seit einigen Tagen in der Ileocoecalgegend medianwärts und etwas nach oben von der Spina anterior sup. eine etwa halbhandflächengrosse Dämpfung und sehr schmerzhafte Resistenz; der übrige Leib weich. Die Abendtemperaturen in den letzten Tagen zwischen 37,5 und 38,2°. Am 27. Juli in Chloroformnarkose Spaltung des intraperitoneal gelegenen Abscesses. Wurmfortsatz ohne vollkommene Lösung der sich nach unten erstreckenden theilweise ziemlich festen Verklebungen nicht zu finden. Bei der Eröffnung des Abscesses wird ein den letzteren deckender Netzknollen vorsichtig von seinen Verklebungen gelöst. Die Höhle wird mit Jodoformgaze ausgestopft. Abendtemperatur 37,3°, Puls 80. Patient hat ziemlich viel Cloroform nöthig gehabt. 28. 7. M. Temperatur 37,3°, Puls 90. Auftreten von ziemlich starkem Icterus. Leib weich und unempfindlich. Flatus gehen spontan und reichlich ab. Der Puls steigt Mittag bis auf 130 Schläge in der Minute. Wiederholt kaffeesatzähnliches Erbrechen; Heller'sche Probe positiv. Patient fühlt sich sehr elend. Abend-Temperatur 37,7 am 29. 7. Morgen-Temperatur 37,4. Puls 144. Leib weich; Flatus gehen ab; Patient sehr elend und apathisch, hat aber nicht mehr erbrochen. Abendtemperatur 37,5°, Puls 160, sehr klein und flattrig. Gegen 7 Uhr Abends Kochsalzinfusion (1000 ccm); nachher nochmals Uebelkeit aber ohne Erbrechen. 3stündlich Injection von 20 proc. Kampheröl. 12 Uhr Nachts Wiederholung der Kochsalzinfusion (1000 ccm). Hiernach später Stuhl. 30. Juli Puls 130, kräftiger. Nach Oeleinlauf erfolgt 3mal geformter Stuhl. Patient bekommt theelöffelweise Flüssigkeit. Kein Fieber. Nochmalige Kochsalzinfusion (1000 ccm). 31. Juli Befinden gut, Puls ist auf 108 bis 100 heruntergegangen. Spontan reichlich Stuhl. Seitdem reactionsloser Verlauf. Am 4 August Puls ganz normal; Icterus geschwunden. Heilung.

Von den zwei ersten Fällen unterscheidet sich der eben mitgetheilte schon äusserlich durch das Auftreten eines etwa 6tägigen Icterus gleich am Tage nach der Operation. Der möglichen Ursachen für die Entstehung dieses Icterus dürfte es in dem vorliegenden Falle mehrere geben. Sehen wir von einer rein zufälligen katarrhalischen Affection, für welche wir keinen Anhalt zu finden vermochten, ab, so wird man in Hinblick auf die mit dem Eiterherde verklebt gewesenen und bei der Operation gelösten Netzpartien auch hier an embolische Vorgänge in der Leber, also an einen Transport von Thrombusmassen aus dem Wurzelgebiete der Pfortader nach den letzten Leberverzweigungen zu denken haben, und unter dieser Voraussetzung wäre denn auch ein gleicher Entstehungsmodus für die Magenblutung am annehmbarsten. Allein, da hier ein eitriger Process vorlag, würden in erster Linie doch mehr oder weniger inficirte Thromben in Frage kommen. Der

vollkommen fieberlose Verlauf und die nach der Kochsalzinfusion und der Kampherbehandlung ausserordentlich schnell auftretende Besserung sprach nicht recht für diese Annahme. Berücksichtigen wir aber noch die an unseren eigenen, der Controle zugänglichen Fällen gemachten, nach dieser Richtung negativen Erfahrungen, so will es uns doch als das zunächstliegende erscheinen, den Icterus als eine Erscheinung aufzufassen, die uns als eine blosse Folge der Chloroformnarkose längst bekannt ist.

Freilich ist das Wesen des sog. Chloroformicterus entsprechend unseren lückenhaften Kenntnissen über die Chloroformwirkung überhaupt zur Zeit noch nicht hinreichend aufgeklärt. Dass das Chloroform ausserhalb des Körpers zerstörend auf die rothen Blutkörperchen wirkt, lehrt ja das bekannte Schulexperiment, welches uns das Lackfarbenwerden des mit Chloroform behandelten Blutes zeigt. Nun ist allerdings meines Wissens eine solche Zerstörung der Blutkörperchen durch Chloroforminhalation beim Menschen intra vitam noch nicht nachgewiesen, wohl aber deutet beim vorhandenen Icterus[1]) in solchen Fällen das Auftreten von Gallenfarbstoff und Urobilin im Harn auf eine schwere Schädigung der Erythrocyten hin. Jedenfalls werden wir die Annahme nicht von der Hand weisen können, dass bei einzelnen Individuen eine sehr grosse Empfindlichkeit der rothen Blutkörperchen besteht, so dass schon geringe, für die Narcose nothwendige Chloroformmengen deutliche Störungen verursachen können[2]). Der sich im Anschluss an solche Blutbeschädigung entwickelnde Icterus wäre dann nach unseren heutigen Anschauungen als ein Icterus pleiochromicus aufzufassen: indem das durch Lösung der Blutkörperchen frei gewordene Hämoglobin in der Leber zu Bilirubin verarbeitet wird, gelangt hier der Gallenfarbstoff in Folge seiner hochgradigen Vermehrung und der zugleich sich entwickelnden Dickflüssigkeit der Galle zum Theil zur Resorption.

Nehmen wir nun in unserem Falle eine solche individuelle Empfindlichkeit seitens des Blutes gegenüber dem Chloroform an,

---

[1]) Filehne-Clostha, Lehrbuch der Arzneimittel- und Arzneiverordnungslehre. S. 44.

[2]) Kunkel, Handbuch der Toxikologie. I. S. 447.

so wird es wohl zulässig sein, die von uns beobachtete Magenblutung auf dieselbe Ursache zurückzuführen, die wir auch für die Entstehung des Icterus verantwortlich machten.

Bei einer Auflösung der rothen Blutkörperchen sollen nämlich neben dem frei gewordenen Hämoglobin noch die Stromata eine grosse Rolle spielen. Unter anderen hat Landois[1]) beschrieben, dass dieselben zu einer Gerinnsel ähnlichen Masse, dem Stromafibrin, unter einander verkleben; kommt ihnen dann weiter, wie behauptet wird, noch eine die Gerinnung befördernde Wirkung zu, so werden sie wohl gelegentlich zu Verstopfungen der kleinen und kleinsten Gefässe Veranlassung geben können.

Wenn wir in der Regel in solchen Fällen auch keine nennenswerthen Störungen zu beobachten pflegen und in Folge dessen dieser Eigenschaft der Stromata die ihnen von anderer Seite zugesprochene Bedeutung in der Praxis nicht einzuräumen vermögen, so werden wir a priori doch zugeben müssen, dass unter bestimmten Voraussetzungen, bei Hinzutreten gewisser Complicationen eine solche Thrombenbildung begünstigt werden und schliesslich auch von ernsteren Erscheinungen gefolgt sein kann. Unter den Complicationen sind in erster Linie Circulatonsstörungen zu berücksichtigen, wie sie einmal primär durch eine schwere Schädigung des Herzens bedingt, und wie sie weiter für den Kreislauf der Unterleibsorgane insbesondere für das Pfortadergebiet durch die veränderte Consistenz des Blutes oder durch eine in Folge der in der Leber abgelagerten Blutzellentrümmer hervorgerufene Verengung des Strombettes erzeugt werden können. Zu einer solchen Verschlechterung des Pfortaderkreislaufs wird sich möglichenfalls noch eine Verminderung des Blutdruckes hinzugesellen; wenigstens müssen wir dies aus den Versuchen von Heidenhain[2]) folgern, der nach Verschluss der Pfortader eine deutliche Senkung des Blutdruckes eintreten sah, wobei sich ausserdem noch eine so hochgradige Hyperämie der Därme entwickelte, dass es zu Blutaustritten auf die Schleimhaut kam.

Auf gewisse Circulationsstörungen deutete auch in unserem

---

[1]) Landois, Transfusion. Leipzig. 1875.
[2]) Heidenhain, Pflüger's Archiv 49. S. 232 u. 233.

Falle die mangelhafte Herzaction und der elende, schliesslich bis zu ca. 160 Schlägen in der Minute ansteigende Puls, und so wird man wohl die Vermuthung gelten lassen müssen, dass es hier unter den oben gedachten Voraussetzungen zu Verstopfungen kleinerer Magengefässe und im Anschluss hieran trotz der zahreichen Gefässanastomosen zu den vorübergehenden geringen Blutungen gekommen sein dürfte.

Schliesslich möchte ich noch auf die physiologische Möglichkeit hinweisen, dass Blutungen auch durch die Giftwirkung der Galle bedingt sein können, wie wir aus einem Falle von Hayem[1]) ersehen, in welchem, ohne dass Gallenstauung vorhanden war, die Resorption der Galle vom Peritoneum aus nach Ruptur der Gallenblase von einer hämorrhagischen Diathese gefolgt war.

Der Verdacht, dass das in den beiden letzten kurz hinter einander operirten Fällen zur Verwendung gekommene Chloroform nicht rein gewesen sei, fand keine Bestätigung. Eine genaue, von Herrn Dr. Fuchs-Biebrich in dankenswerther Weise vorgenommene Untersuchung des Chloroforms ergab nur geringe Differenzen im spec. Gewicht und im Siedepunkte, die er in Folge des sonst vollkommen negativen Befundes auf einen grösseren Gehalt an Alkohol zurückführt, von welchem das Chloroform seiner Haltbarkeit wegen 0,5 pCt. enthalten soll.

Wir würden also in unseren beiden Fällen mit einer individuellen Empfindlichkeit der Kranken gegenüber Chloroform überhaupt zu rechnen haben.

Wenn ich nun geneigt war, die schweren Allgemeinerscheinungen und Haematemesis in den zwei letzten Fällen auf das Chloroform als die wahrscheinlichste Ursache zurückzuführen, so möchte ich nicht unterlassen, noch einmal besonders hervorzuheben, dass es sich hierbei selbstverständlich nur um eine allerdings durch gewisse wissenschaftlich gestützte Voraussetzungen nahe gelegte Vermuthung handeln kann, die auf ihre Berechtigung noch weiter zu prüfen sein wird. Insbesondere möchte ich die Hypothese von der möglichen Chloroformnachwirkung auf das Gefässnervencentrum mit aller durch die Mehrdeutigkeit der hier in Betracht kom-

---

[1]) Hayem, Ictère biliphéique; hémophilie. Gazette des hôpitaux. 1889.

menden z. Th. noch dunklen Vorgänge gebotenen Zurückhaltung ausgesprochen haben, lediglich in der Absicht, dass in ähnlichen Fällen diese Möglichkeit auch von anderer Seite die erforderliche Berücksichtigung finden möchte. Vielleicht lassen sich dann noch weitere Anhaltspunkte für die Beurtheilung solcher Fälle gewinnen, sei es in einem der von mir geäusserten Ansicht entsprechenden, sei es in einem derselben entgegengesetzten Sinne. In beiden Fällen wäre der Sache selbst gedient.

XXVII.

(Aus der chirurgischen Abtheilung des städtischen Krankenhauses am Urban zu Berlin.)

Ein Fall von Arterien-Verletzung bei Verrenkung des Oberarmes. Arteriennaht. Nachblutung. Unterbindung. Heilung.

Von

W. Körte.

Während meiner Assistentenzeit in Bethanien unter Wilms hatte ich Gelegenheit, drei Fälle von Ruptur der Arteria axillaris in Folge von Schulterluxation zu beobachten, welche ich im 27. Bande dieses Archives beschrieb und mit den aus der Literatur entnommenen Fällen zusammen besprach. Alle drei Patienten kamen im letzten Stadium nach Bethanien und starben dort, so dass die anatomische Untersuchung der Verletzungsstelle vorgenommen werden konnte. Dieselbe liess in zwei der Fälle annehmen, dass die Ausreissung eines Astes aus dem Stamm der Arterie durch den Druck des aus dem Gelenk hervorgetretenen Kopfes verursacht worden sei. Der dritte kam erst nach ausserhalb Bethaniens vorgenommener Unterbindung der Art. axillaris wegen Nachblutungen ins Krankenhaus, so dass die Verhältnisse nicht mehr klar waren. Aehnliche Fälle aus der Literatur (l. c.) sowie Leichenversuche und Beobachtungen von Joessel (Deutsche Zeitschr. f. Chir. XIII u. IV) bestätigten diese Anschauung. Der Zufall wollte es, dass mir vor Kurzem ein weiterer Fall dieser immerhin seltenen Verletzung frisch zur Behandlung kam, welcher meine damals ausgesprochene Meinung bestätigte, dass ein Ausreissen eines Astes der Arterien stattgefunden hatte.

Die Seltenheit dieser schweren Complication der Schulterver-

renkung an sich, sowie gewisse Besonderheiten der eingeschlagenen Behandlung (direkte Freilegung der Arterie und Naht der verletzten Stelle) rechtfertigen eine Berichterstattung über meine Beobachtung und zugleich über einige neuere Fälle gleicher Art.

Die letzte grössere Zusammenstellung rührt von Stimson her (Annals of Surgery, Nov. 1885), welcher 44 Fälle[1]) von Verletzung der Achselblutgefässe nach Schulterluxation zusammenstellt. In mehr als der Hälfte der Fälle war die Luxation frisch (unter drei Wochen alt), und in mehr als einem Drittel dieser war die Gefässverletzung den Repositionsmaassnahmen zuzuschreiben. In drei Fällen war die Gefässverletzung sicher durch die Verrenkung selbst entstanden.

35 mal war die Art. axillaris oder grosse Aeste derselben verletzt; 2 mal Arterie und Vene, 2 mal die Vene allein; 2 mal konnte bei der anatomischen Untersuchung das verletzte Gefäss nicht gefunden werden; und in 3 Fällen, welche ohne Operation genasen, lassen die Symptome keine ganz sichere Diagnose stellen.

Der Ausgang war 12 mal Heilung; 31 mal der Tod; der Fall von Green war zur Zeit des Berichtes noch nicht abgelaufen, seine Genesung bleibt zweifelhaft, da zur Zeit der Berichterstattung (am 18. Tage p. ligat.) die Unterbindungsfäden noch lagen, am 13. Tage aber eine Blutung stattgefunden hatte.

Die verschiedenen Behandlungsarten hatten folgenden Ausgang: Bei 19 Fällen (vergl. Tabelle bei Stimson) fand keine operative Behandlung statt (naturgemäss figuriren unter diesen ausser einigen schweren Fällen auch die leichteren, event. zweifelhaften); von denselben wurden 6 geheilt, während 13 starben.

Die Unterbindung der Art. subclavia wurde 14 mal unternommen und führte 5 mal zur Heilung; 8 Patienten starben, bei einem war der Endausgang unbekannt (Green), die Incision des Aneurysma und doppelte Ligatur der Art. axillaris wurde bei 6 Patienten angewendet, welche alle starben.

Bei 4 Patienten wurde der Arm im Schultergelenk exarticulirt; von diesen genas nur 1 Kranker (Jüngken).

In einer Anzahl von Fällen (12) wurde zunächst eine exspectative Behandlung versucht, und da dieselbe fehlschlug, später zu einem Eingriff geschritten — nur 2 mal mit Erfolg.

[1]) Vgl. Anhang am Schlusse der Arbeit.

Stimson resumirt seine Ansicht dahin: 1. Die conservative Behandlung kann zunächst versucht werden; sie darf aber nicht fortgesetzt werden, wenn die Symptome nicht bald zurückgehen. 2. Was die zu wählende operative Behandlung anbelangt, so ist die Ligatur der Subclavia oder die Exarticulation der Schulter der Incision des Sackes mit folgender doppelter Ligatur vorzuziehen.

Bei der Betrachtung der Resultate muss indessen in Erwägung gezogen werden, dass die Mehrzahl der Fälle der vorantiseptischen Zeit oder der Zeit der noch unsicheren Antisepsis angehören, wo die Gefahren des Eingriffes in den blutig durchtränkten und gequetschten Geweben noch ungleich grösser waren als jetzt, und wo auch die Ligatur entfernt vom Aneurysma (subclavia) unsicherer war als heutzutage, wegen der zu befürchtenden Nachblutungen beim Durchschneiden der Unterbindungsfäden. Ich fand aus der letzten Zeit noch folgende Fälle der Art erwähnt:

1. v. Düring (Erlanger chirurg. Klinik). Cent. f. Chirur. 1885. No. 10. Originalartikel.

M., Potator, 5 Wochen nach Luxat. humeri subcorac., aufgenommen. 24. 9. 84 vergebliche Repositionsversuche in Narkose, darnach unter heftigen Schmerzen Entstehung eines Axillar-Aneurysma 10. 10. 84 Ligatur der Art. subclavia. Resect. des Humeruskopfes, Unterbindung der total zerrissenen Art. axill. Später Exarticul. humeri wegen Gangrän des Armes. Heilung.

2. P. Archangelski (Med. Now. 1885. 2. u. 3. Ref. Centralbl. f. Chir. 1885. S. 383). Habituelle Schulterluxation, seit 4 Wochen bestehend. Einrenkungsversuche nach Mothe, darnach Aneurysma. Unterbindung der Art. subclavia unter dem Schlüsselbein. Heilung mit beschränkter Beweglichkeit.

3. Sonnenburg (Demonstration eines Präparates. Fr. Ver. d. Chir. Berlins. 9. 12. 1895. Verhandl. I. S. 80). Nach Luxatio humeri allmälig entstandenes Aneurysma. Patient in sehr elendem Zustande in das Krankenhaus Moabit eingeliefert, es wurde schliesslich ein Eingriff (welcher Art?) gemacht, dem Patient erlag. Am Präparat zeigte sich eine ganz kleine Oeffnung in der Art. axillar., auch die Venen waren zerrissen.

4. Kraemer. Württemb. Med. Corr.-Bl. 1896. No. 12, 29 jähr. Mann. Luxat. subcor. humeri durch Fall. 24. 1. 1894 Einrenkung nach Mothe, zwei Monate später (23. 3. 94) Aneurysma, welches erst nach passiven Bewegungen auftrat. 4. 4. 94 Unterbindung der Art. subclavia oberhalb der Clavicula. Vereiterung des Aneurysma. Heilung. Nervenlähmung des linken Armes mit theilweiser Rückbildung.

5. Dr. Nathan Raw (Liverpool). Lancet. July 22. 1899. 45jährige gutgenährte Frau. Luxation der linken Schulter durch Fall am 1. October 1898. Reduction am nächsten Tage; fünf Wochen lang Krankenhauspflege. Nach Ablauf dieser Zeit wurden vom Arzt Manipulationen am Gelenk vorgenommen, unter Einsetzen der Ferse in die Achsel, heftiger Schmerz gleich

darnach, in der Nacht Schwellung in der Achsel. — In diesem Zustande kam sie in Behandlung von Dr. R. Derselbe fand eine grosse Blutgeschwulst in der Achsel, welche nach einigen Tagen aufbrach und starke Blutung nach aussen veranlasste. Am 4. December operirte R. in folgender Weise: Langer Schnitt von der Clavicula abwärts in der vorderen Achselfalte bis auf den Oberarm. — Durchtrennung des Musc. pectoralis, temporäre Ligatur an die Art. unterhalb der Clavicula, dann Eröffnung des Aneurysma, Ausräumung der Blutcoagula. Achselvene total durchgerissen, doppelt unterbunden. Art. subscapularis etwa 1 Zoll vom Hauptstamm zerrissen. Unterbindung des blutenden distalen Endes. Die temporäre Ligatur unterhalb der Clavicula wurde dann entfernt. Naht des Muskels und der Hautwunde. Heilung mit geringer Eiterung.

Am 7. Juni 1899 wurde bei einer Nachuntersuchung gefunden, dass Pulsation in der Radialarterie und schwächer in der Ulnaris fühlbar war. Lähmung des Nerv. ulnaris und der inneren Hautnerven. Die Patientin kann sich jedoch des Armes gut bedienen.

Stimson führt in seinem soeben in neuer Auflage erschienenen „Practical treatise on Fractures and dislocations“ (London 1901) noch zwei neue Fälle an (S. 452):

6. Caldwell (Cincinnati Lancet-Clinic, May 3. 1890). 58jähriger Mann, Schulterluxation, alsbald eingerenkt. 6 Wochen später grosse fluctuirende Anschwellung unter dem Deltoideus; Pulsation in der Achselarterie und im Handgelenk fühlbar. Keine Schwellung in der Achsel. — Unter der Diagnose „Abscess“ wurde eine Incision gemacht und ca. 1 Liter Blutklumpen entleert, worauf arterielles Blut folgte. Compression mit den Fingern stillte die Blutung. Erweiterung der Wunde. Quelle der Blutung nicht gefunden. Tamponade. Heilung.

Der Fall wird als Verletzung der Vena axillaris geführt geführt, jedoch müssen jedenfalls auch arterielle Gefässe zerrissen gewesen sein.

7. Weir (bei Stimson, S. 446).

68jähriger Mann. Luxatio hum. subcoracoidea. 6 Wochen alt. In Narkose Einrenkungsversuche, Kocher's Methode, Ferse in die Achsel. Zuletzt führte Zug in Abduction zur Einrenkung. Tod 5 Stunden darauf. Autopsie: Ruptur der Vena axillaris, des kurzen Kopfes des Biceps; Kapsel gänzlich vom Humerus abgerissen: dritte, vierte, fünfte Rippe in der Achsellinie gebrochen.

Diesen Fällen folgt als achter der von mir beobachtete, dessen Krankengeschichte weiter unten ausführlich besprochen werden soll.

Aus der zusammenfassenden Betrachtung dieser 8 Fälle ergiebt sich Folgendes:

Zweimal handelte es sich um frische Verrenkungen

(Archangelski, Körte, im ersteren Falle sogar um eine habituelle Luxation), zweimal um veraltete (von Düring 5 Wochen, Weir 6 Wochen). In diesen 4 Fällen entstand die Blutgeschwulst im unmittelbaren Anschluss an die verletzende Gewalt (mein Fall) bezw. an die Einrenkungsmanöver.

In 2 Fällen endlich (Kraemer und Raw) folgte die Entstehung des Aneurysma erst mehrere Wochen nach der ohne Schwierigkeiten ausgeführten Reposition, einmal 5 Wochen, das andere Mal 2 Monate später; beide Male im Anschluss an passive Bewegungen, welche mit dem Gelenke vorgenommen wurden. Bei Caldwell's Patient trat die Blutgeschwulst sechs Wochen nach der Einrenkung ohne besondere Ursache auf.

Aus der kurzen Mittheilung von Sonnenburg ist nur zu ersehen, dass die Schwellung allmählich nach der Luxation entstand.

Die Repositiosmanöver waren 3 mal mit mehr oder weniger Gewissheit als die Ursache der Gefässverletzung anzusehen (v. Düring, Archangelski und Weir). In dem letzteren Falle scheint die Gewaltanwendung eine sehr beträchtliche gewesen zu sein, das Einsetzen der Ferse in die Achsel spielt auch eine Rolle dabei. Passive Bewegungen zur Mobilisirung des Gelenkes waren 2 mal der Anlass zur Entstehung des Aneurysmas (Kraemer und Raw). In dem von Raw mitgetheilten Falle hatte ein anderer Chirurg 5 Wochen p. reposit. Manipulationen mit Einsetzen der Ferse in die Achsel vorgenommen — es bleibt unklar zu welchem Zweck. Jedenfalls lehren diese Fälle (s. auch andere in meiner ersten Arbeit dieses Archivs, Bd. 27), sowie ein von mir behandelter Fall, wo in einer auswärtigen Anstalt zur Mobilisirung eines durch Gelenkentzündung versteiften Schultergelenkes passive Bewegungen in der Narkose vorgenommen waren mit dem Erfolge einer Aneurysmabildung in der Achsel, dass man mit solchen Mobilisirungsversuchen sehr vorsichtig sein muss. Wenn in der Umgebung des Schultergelenkes bindegewebige Schwielen sich gebildet haben, so kann die Arteria axillaris oder grosse Aeste derselben damit verlöthet sein. Werden die Schwielen zerrissen, so können die Gefässe mitreissen.

In dem von mir jüngst beobachteten Falle nehme ich an, dass die luxirende Gewalt im Momente der Verrenkung die Gefässverletzung zu Stande brachte.

Bei der Entscheidung der Frage, ob in frischen Fällen die verletzende Gewalt, bezw. der durch dieselbe luxirte Humeruskopf oder ob die behufs Reposition vorgenommenen Manöver die Arterienruptur veranlasst haben, muss man im Auge behalten, dass solange der Kopf ausserhalb des Gelenkes steht, durch ihn die Oeffnung in der Arterie zugedrückt werden kann. Nach der Reposition des Kopfes kommt dann erst der Blutaustritt in das umgebende Gewebe zu Stande. Es darf also aus der Thatsache, dass das Hämatom erst nach der Einrenkung der Luxation entstand, noch nicht mit Sicherheit darauf geschlossen werden, dass die Repositionsmaassnahmen die Ruptur zu Stande gebracht haben.

Die Arterie allein war zerrissen oder angerissen in 4 Fällen, in 3 Fällen war Arterie und Vene verletzt (Sonnenburg, Raw, vermuthlich bei Caldwell), bei Weir's Patient wurde nur die Vene zerrissen gefunden. — In dem letzteren Falle starb der Patient wenige Stunden nach den wohl etwas gewaltsamen Einrenkungsmaassnahmen. Sonnenburg's Kranker kam augenscheinlich so spät in Behandlung, dass ein Heilerfolg nicht mehr möglich war. In den anderen Fällen jedoch wurde das Leben erhalten, einmal mit Verlust des Armes (v. Düring), einmal mit einem wenig brauchbaren Arme (Verf.), mehrere Male mit mässig brauchbarem Gliede (Archangelski, Kraemer, Raw und Caldwell).

Die Behandlung bestand 3 mal in Ligatur der Subclavia (Archangelski bald nach der Entstehung des Aneurysma; Kraemer 12 Tage danach; v. Düring 16 Tage darnach). In dem letzteren Falle musste später wegen Gangrän exarticulirt werden.

Die Incision des Blutsackes wurde 3 mal gemacht. Caldwell konnte die Blutung durch Tamponade stillen, Raw unterband die zerrissene Vene und die Arter. subscapularis. In meinem Falle wurde ca. 30 Stunden nach der Verletzung die Arterienöffnung in loco laesionis aufgesucht und die Arteriennaht angewendet. In Folgendem gebe ich die ausführliche Krankengeschichte des ziemlich complicirt verlaufenen Falles.

Luxatio humeri sin. subcoracoida. Reposition in Narcose. Aneurysmabildung unmittelbar daran anschliessend. 30 Stunden darauf Freilegung der verletzten Art. axillaris durch Incision des Sackes. Arteriennaht. Partielle Wundnaht. Jodoformeczem. Am 17. Tage 3tägiges Erysipel. Am 21. Tage Nachblutung. Unterbindung der Arteria axillaris. Partielle Gangrän am

Vorderarm. Vereiterung des Schultergelenkes. Resection. Heilung mit Erhaltung des Armes; Lähmung des Vorderarmes und der Hand.

Wilhelm P., 54jähr. Maurer, aufgenommen am 26. 3. 00. No. 5229/1900.

Am 26. 3. 1900 Vormittags gegen 9 Uhr Sturz vom Gerüst, mit erhobenem linkem Arm, Anprallen gegen eine Wand. — Verrenkung der linken Schulter, auf der Unfallstation Charlottenburg in Narcose ohne Schwierigkeit eingerenkt; schon gleich darauf wurde ein Blutextravasat in der Achsel bemerkt. Da dieses zunahm, kam Pat. Nachmittags ins Krankenhaus am Urban. Pat. hatte bald nach der Einrenkung Kriebeln und taubes Gefühl in den Fingern; die Gefühlsstörungen nahmen zu. — Am 26. 3. Nachmittags bei der Aufnahme wurde ein starkes Blutextravasat an der Schulter und in der Achsel bemerkt. Der ganze linke Arm war geschwollen, livide. Bewegungen des linken Armes und der Finger in geringem Grade möglich. Sensibilität herabgesetzt. Radialpuls fühlbar. — Ausserdem bestand eine Wunde an der Stirn und verschiedene Hautabschürfungen.

27. 3. 00. Anämisches Aussehen. Schwellung der Schulter nimmt zu, pulsirt nicht, keine Gefässgeräusche über der Geschwulst. Radialpuls links schwach zu fühlen. Motilität und Sensibilität ganz aufgehoben im linken Arm. 3 Uhr Nachmittags: Die Schwellung hat zugenommen; Haut der Achselhöhle vorgewölbt, blauschwarz, Blasenbildung; ebenso an der Haut der linken Thoraxseite. Musculus pectoralis in die Höhe geschoben. Ganze Schulter unförmig geschwollen, blauschwarz gefärbt. Keine Gefässgeräusche, keine Pulsation der Geschwulst. Arter. subclavia deutlich zu fühlen; bei Compression derselben hört der schwache Radialpuls links auf, die Geschwulst verändert sich nicht.

Wegen des drohenden Hautgangrän wurde Incision und Unterbindung des blutenden Gefässes beschlossen.

26. 3. 00. 3h. Leichte Chloroformnarcose. Incision. Naht des Arterienrisses. Incision der Achsel am vorderen Rande, grosse schwarze Blutklumpen stürzen mit Gewalt hervor, dann folgt ein starker, hellrother Blutstrahl, durch Compression der Art. subcl. sofort gehemmt. Schnitt vom äusseren Drittel der Clavicula nach abwärts bis in die Achsel. Musc. pector. durchtrennt. Ausräumung der Blutcoagula. Die Arteria axillaris liegt in der grossen Wunde frei, der Schultergelenkskopf befindet sich im Gelenk, an dessen vorderer, unterer Partie ein klaffender Kapselriss besteht. In der Art. axillar. zeigt sich gegenüber vom Kapselriss ein ovales Loch ca. 6mm im grössten Durchmesser, zackige Ränder. Distal und proximal davon werden Klammern angelegt mit Gummifütterung. Vernähung des Loches in Längsrichtung mit 4 feinen Zwirnsfäden, runden Nadeln. Nachlass der Compression; geringe Blutung; 2 weitere Nähte, worauf die Blutung steht. Gewebe zur Uebernähung ist nicht da. In der grossen Wunde findet sich ein nicht mehr blutendes, ziemlich starkes, abgerissenes Gefäss, welches augenscheinlich aus der Axillaris ausgerissen ist. Unterbindung desselben. Sicherheitsfaden (Catgut) um die Arterie, Protectiv und Jodoformgazestreifen auf die Arterie. Der Patient hat

die Operation gut überstanden, der linke Radialpuls ist nach derselben ebenso deutlich, wie vorher.

28. 3. Verband erneuert, keine Blutung. Der Tampon und Sicherheitsfaden entfernt. Naht des Pectoralis major, sowie der Haut bis auf den unteren Wundwinkel, der offen bleibt.

Der Patient war unruhig, schwatzte viel, so dass Ausbruch des Delirium tremens zu befürchten war. Durch Chloral und Alkohol gelang es, den Ausbruch zu hindern. Dagegen entwickelte sich bei sonst gutem, fieberlosem Verlaufe an der mit Blasen bedeckten Haut der Achsel und der seitlichen Thoraxpartien ein stark nässendes Eczem (Patient vertrug die Jodoformgaze nicht), welches täglichen Verbandwechsel erforderte. Die Wunde blieb reizlos, das grosse Blutextravasat resorbirte sich langsam; Sensibilität und Motilität blieben aufgehoben.

7. 4. Entfernung der Nähte. Wunde geheilt bis auf den unteren Wundwinkel, welcher gut granulirt.

12. 4. Erysipel von den wunden Hautstellen am Thorax ausgehend; 3 Tage lang hohe Temperaturen, dann Nachlass. Das Allgemeinbefinden war nicht gestört. — Der Patient hatte, wie sich im weiteren Verlaufe zeigte, grosse Neigung zu kurzverlaufenden Erysipelen.

17. 4. Vormittags $^1/_2$5 Uhr starke Blutung aus der Achselwunde, durch Compression der Art. subclavia gestillt. Spaltung der bis auf einen Fistelgang verheilten Wunde. Die Blutung kommt aus dem unteren Winkel der genähten Arterienwunde und wird durch doppelte Unterbindung oberhalb und unterhalb des Loches gestillt. Tamponade der Wunde. Kochsalzwasserinfusionen. Der Puls in der linken Radialis war verschwunden, die linke Extremität kühl.

An den folgenden Tagen bestand eine vita minima im linken Arm, es kam zur partiellen Gangrän besonders an der Ulnarseite des Vorderarmes und am Kleinfingerballen. Am 23. 4. wurden 3 grosse Incisionen in die gangränöse Partie an der Ulnarseite gemacht. Die Muskeln waren daselbst nekrotisch, die Ulna lag frei. Am Ellenbogen und am Kleinfingerballen bestanden kleinere Brandheerde. Die abgestorbenen Gewebe stiessen sich sehr langsam ab, es bildeten sich zögernd Granulationen in den tiefen Wunden, deren Ueberhäutung viele Monate in Anspruch nahm. Das mittlere Stück der freiliegenden Ulna wurde Ende Januar 1901 als gelöster Sequester entfernt, ohne dass sich eine Sequesterlade gebildet hätte.

Von der lange Zeit hindurch jauchenden Vorderarmwunde aus kam es im Mai zur Eiterung im l. Schultergelenk, welches 18. 5. incidirt und drainirt wurde.

Am 1. 6. musste der Humeruskopf resecirt werden.

Während des langen Heilungsverlaufes der noch mehrmals durch kurze Erysipel-Anfälle unterbrochen wurde, blieb die motorische und sensible Lähmung lange Zeit unverändert, trotz Anwendung von Bädern, Electricität, Bewegungsübungen.

Im August 1900 (10. 8.) empfindet Patient Nadelstiche an der Hinterseite

und Innenseite des l. Oberarms, und unterscheidet stumpfe und spitze Berührung; weiter abwärts besteht nur eine geringe tactile Sensibilität. Die Schultermuskeln, und etwas später (Sept.) der Biceps contrahiren sich. Die Vorderarm-Muskeln bleiben gelähmt und reagiren nicht auf electrische Reize.

Ende Januar 1901: Allgemeinbefinden gut. Am linken Schultergelenk noch eine wenig secernirende Fistel; Gelenk passiv beweglich, activ in sehr geringem Grade. Das mittlere Drittel der l. Ulna ist total necrotisch und wird entfernt. Bis zur Mitte des Oberarmes fühlt Patient, weiter abwärts bis zu den Fingern besteht Anästhesie und geringe tactile Sensibilität. Der Biceps contrahirt sich, die Vorderarmmuskeln sind gelähmt und steif. Durch Schienen und Bewegungsübungen wird die drohende Krallenstellung der Finger und Hand hintangehalten. An der linken Arteria ulnaris und radialis ist keine Pulsation zu fühlen.

Am 19. August 1901: Fistel am Schultergelenk geheilt. Active Beweglichkeit der Schulter gering, passive Beweglichkeit ziemlich ausgiebig. Im Ellenbogengelenk ist Beugung bis zum rechten W. möglich, der Biceps contrahirt sich kräftig. Streckbewegungen sind dagegen nicht möglich, der Triceps contrahirt sich nicht, passiv wird der Ellenbogen bis ca. 175° gestreckt.

Von den Vorderarmmuskeln können nur die Beuger geringe Bewegungen des Handgelenkes, und sehr geringe Fingerbewegungen auslösen. Die Streckmuskeln sind zum Theil zerstört (an der Ulnarseite), zum andern Theil gelähmt. Der Defect in der Ulna ist nicht knöchern ersetzt.

Die Sensibilität der Haut reicht bis zum Vorderarm, nahe dem Handgelenk. An den Fingern besteht nur geringe tactile Sensibilität. Pat. kann mit Ober- und Vorderarm Gegenstände gegen den Leib andrücken, die Finger vermögen Nichts zu fassen.

Vom Ellenbogen abwärts ist keine Arterienpulsation wahrzunehmen.

Epikrise. Die Gefässverletzung kam im geschilderten Falle durch die verrenkende Gewalt selbst zu Stande. Bei dem Sturz wurde der linke Arm, mit dem Pat. sich zu halten versuchte, durch das Gewicht des grossen und schweren Körpers stark in die Höhe gerissen. Der hierdurch nach vorn luxirte Kopf bewirkte eine starke Zerrung der durch die forcirte Elevation bereits angespannten Achselarterie und ihrer axillaren Aeste, von denen einer — die Arter. circumflexa hum. post. oder die Art. subscapul. — aus dem Stamm ausgerissen wurde. Gleichzeitig erfuhr auch der Plexus brachialis eine starke Dehnung. So lange der luxirte Kopf in der Achselhöhle stand, comprimirte er die Arterie; nachdem er in das Gelenk reponirt war, ergoss sich das Blut aus dem seitlichen Loche des Gefässes in das Gewebe der Achselhöhle und bildete ein immer mehr an-

wachsendes arterielles Hämatom. Dasselbe zeigte keine Pulsation, und auch keine Gefässgeräusche. Dass bei wandständiger Oeffnung in der Arterie keine Pulsation in dem arteriellen Hämatom auftritt, ist öfter beobachtet (s. meine frühere Arbeit über den Gegenstand), und lässt sich dadurch erklären, dass der Blutstrom durch das enge Loch in einen weiten Sack sich ergoss, dessen Wände durch das ausgetretene, zum Theil geronnene Blut prall gespannt wurden. Die Pulswelle schwächt sich so ab, dass sie nicht mehr zu fühlen ist.

Auffallender war es, dass keine Gefässgeräusche in dem Blutsack zu hören waren trotz mehrfacher genauer Auscultation. Nach den Untersuchungen v. Wahl's und Zoege-Manteuffel's ist bei einer partiellen Arterienverletzung immer das Auftreten von Gefässgeräuschen zu erwarten — so dass dies Symptom ein werthvolles Zeichen partieller Trennung eines grossen arteriellen Gefässes ist. Warum es in unserm Falle fehlte, vermag ich nicht zu sagen. Das seitliche Loch in der Arterie war offen, das wird bewiesen durch das rapide Anwachsen des Hämatoms und durch die starke arterielle Blutung nach der Incision desselben. Das Blut strömte kräftig durch die Achselarterie, denn der linke Radicalpuls war fühlbar. Der Fall von Düring's (l. c.) stimmte ebenfalls nicht mit den v. Wahl'schen Sätzen, indem trotz völliger Zerreissung des Arterienrohres ein Geräusch bestand.

Das Fehlen der Gefässgeräusche machte mich einen Augenblick zweifelhaft, ob die Art. axillaris angerissen sei. Eine vollkommene Durchtrennung derselben war bei dem kräftigen Radialpuls nicht anzunehmen.

Da die Gefässgeschwulst auch bei Ruhelage des Verletzten innerhalb ca. 22 Stunden erheblich zugenommen hatte, und unzweifelhafte Zeichen drohender Hautgangrän und Perforation des Haematoms vorhanden waren, so musste (ca. 30 St. p. trauma) eingegriffen werden.

Es kam in Frage die Unterbindung der Subclavia oberhalb des Schlüsselbeins, oder die Incision des Hämatoms und Blutstillung durch Verschluss der Gefässöffnung selbst. Die Unterbindung der Subclavia wäre leichter ausführbar gewesen, aber es bestand dabei die grosse Gefahr der Gangrän, da die Aeste, welche den Collateralkreislauf nach dem Verschluss der Subclavia

zu bilden haben, (die Anastomosen der aus dem inneren Theil der Subclavia entspringenden Aeste: Aa. transversa colli, transversa scapulae, profunda cervicis mit den Aa. thoracico-acromialis, circumflexa humeri, subscapularis aus der Art. axillaris) durch das prall gespannte arterielle Hämatom comprimirt waren. Nach Ligatur der Subclavia wegen der in Rede stehenden Verletzung trat Gangrän ein bei Gibson's Pat. (Unterbindung 54 St. p. reposit.), bei Panas' Pat. (Unterbindung in 4 Wochen nach der Reposition), bei v. Düring's Pat. (Unterbindung 16 Tage nach Entstehung des Aneurysma).

Diese Erwägung und die augenscheinlich nahe bevorstehende Perforation der Achselhaut bewogen mich, trotz der grösseren zu erwartenden Schwierigkeiten bei der Operation, die directe Incision zu wählen. Vermittelst eines ausgiebigen Schnittes durch die Vorderwand der Achselhöhle mit Durchtrennung des Mus. pector. maj. gelang es, unter Compression der Art. subcl. über dem Schlüsselbein, die verletzte Axillaris schnell freizulegen, aus welcher augenscheinlich ein starker Ast (Art. circumfl. post. oder Art. subscapul.) ausgerissen war.

Nun gab es wiederum 2 Wege — entweder die Unterbindung der Axillaris beiderseits von dem Loche odar die Gefässnaht.

Der erstere war der einfachere, denn das Gefäss lag frei zugänglich in der grossen Wunde, das Herumführen der Ligaturen wäre ausserordentlich leicht gewesen — aber ich fürchtete eine ungenügende Blutversorgung des Armes danach; und die später leider nothwendig gewordene Unterbindung hat mir Recht gegeben. Ein grosser Ast der Arterie war für die Herstellung des Kreislaufes nicht mehr verwerthbar, da er aus dem Stamm ausgerissen war. Ob die anderen, welche durch das in die Gewebe eingepresste Blut comprimirt waren, genügt hätten, um einen Collateralkreislauf herzustellen, musste sehr fraglich erscheinen. So entschloss ich mich denn zu derjenigen Methode, bei der die Continuität des Gefässrohres erhalten blieb, der Vernähung des Loches. Diese gelang unter proximaler und distaler Compression mit Gummiklammern ohne Schwierigkeiten, mittelst runder Nadeln und feinster Zwirnsfäden, 4 Nähte in erster Reihe, 2 darüber. Leider waren durch das periarterielle Hämatom die Gewebe der

Achselhöhle so auseinander gedrängt, dass kein Material zur weiteren Uebernähung der Arteriennaht vorhanden war. Der Radialpuls zeigte an, dass die Continuität des Blutstroms erhalten geblieben war. Genau drei Wochen hielt die Naht dicht — am 21. Tage kam es zur Nachblutung. Für das Nachlassen der Naht können verschiedene Momente zur Erklärung herangezogen werden.

Einmal der Umstand, dass eine Uebernähung der Nahtlinie im Gefäss durch benachbartes Bindegewebe von der Gefässscheide nicht möglich war, weil das Arterienrohr ganz bloss in der Wunde verlief. Die Gefässnähte hatten also ganz allein den Druck des arteriellen Blutes auszuhalten, ohne Stützung durch Nachbargewebe.

Ferner kommt in Betracht, dass der 54jährige Kranke bereits etwas rigide Arterienwandungen hatte — er war mässiger Gewohnheitstrinker, d. h. er trank regelmässig Schnaps bei der Arbeit.

Endlich ist anzuführen, dass durch ein stark nässendes Jodoformekzem der seitlichen Thoraxwand der Heilungsverlauf complicirt wurde. Während die bis auf den unteren Wundwinkel secundär vernähte Wunde ohne Eiterung heilte, machte die stark secernirende Hautfläche häufige Verbände nöthig. Nachdem 16 Tage lang völlige Fieberlosigkeit bestanden hatte, trat am 17. Tage ein Erysipel am Thorax auf, welches 3 Tage lang hohe Temperaturen hervorrief. Woher das Erysipel gekommen ist, blieb unaufgeklärt, es befanden sich zu der Zeit keine anderen Fälle von Rose auf der Abtheilung. Am 21. Tage, im zeitlichen Anschluss an das Erysipel, trat die Blutung auf. Es bestand nur noch eine granulirende Wunde in der Achsel, von der aus ein feiner Gang bis zur Arterie führte. Eiterung wurde auch nach Spaltung der Wunde nicht gefunden.

Nicht ganz ohne Einfluss mag auch die starke Quetschung gewesen sein, welche zum Herausreissen des Arterienastes aus dem Stamm geführt hatte. Jassinowski sagt in seiner experimentellen Arbeit über Gefässnaht (v. Langenbeck's Archiv. Bd. 42. S. 816), dass Quetschung der Gefässwände die Anwendung der Naht contraindicire.

Welcher von diesen Umständen das Aufgehen der Gefässnaht in erster Linie verschuldet hat, ist schwer zu sagen — vermuth-

lich waren es mehrere, die zusammen wirkten. Die rigide Arterienwand, die Quetschung der Gewebe und die Unmöglichkeit einer die Naht unterstützenden Gewebsübernähung haben die Festigkeit der Vereinigung gemindert, so dass sie bei der stärkeren Inanspruchnahme durch das am 17. Tage eingetretene Fieber nachgab.

Die durch Jassinowski in neuerer Zeit wieder empfohlene Arteriennaht ist seitdem in 12 Fällen mit Erfolg ausgeführt[1]), in der Regel bei operativen Verletzungen oder bei Stichverletzungen. In der Mehrzahl der Fälle handelte es sich um seitliche Oeffnungen, nur Kümmell nähte mit Erfolg eine bei Geschwulstoperation quer mit Substanzverlust getrennte A. femoralis. Die verletzte Arterie war

2 mal A. carotis,
1 mal A. iliaca,
5 mal A. femoralis,
1 mal A. axillaris,
1 mal A. brachialis,
1 mal A. poplitaea.

Der oben mitgetheilte Fall ist der erste, bei dem wegen stumpfer Verletzung genäht wurde; er ist zugleich der erste, bei dem die Naht versagte, falls nicht noch andere Misserfolge unveröffentlicht in den Archiven ruhen.

Es lohnt sich nun wohl zu erwägen, ob die Naht im vorliegenden Falle am Platze war, oder ob primäre Unterbindung richtiger gewesen wäre.

Trotzdem durch eine Häufung ungünstiger Momente die Arteriennaht keinen reinen Erfolg ergeben hat, stehe ich doch nicht an, zu meinen, dass sie im vorliegenden Falle das Richtige war, und besser als die Unterbindung des Gefässes. Die Naht des Gefässes ist da am Meisten am Platze, wo durch die Unterbindung gefahrdrohende Circulationsstörungen veranlasst werden können, so besonders bei der A. carotis, um die Blutcirculation im Gehirn nicht zu schädigen. Nun ist bei der Unterbindung der Axillaris

[1]) Heidenhain, v. Zoege-Manteuffel, I. Israel, Ssabanjeff, Orlow, Lindner, Garré 2 Fälle (cit. bei Dörfler, Bruns Beitr. 25, S. 781), Kümmell (Brun's Beitr. 26, S. 128). Camaggio (Rif. med. 1898 cit. nach Hildebrandt Jahresber. S. 1899), Seggel, Münchener med. Wochenschr. 1900, No. 32/33.

die Gangrän nicht besonders zu fürchten, so lange die Bahnen für den Collateral-Kreislauf offen sind. Bei unserem Kranken war die ganze Umgebung des Schultergelenkes derartig prall mit Blut infiltrirt, dass die Herstellung des Collateral-Kreislaufes nach der Unterbindung sehr gefährdet erschien. Selbst 3 Wochen später, als der grosse Bluterguss theils entleert, theils resorbirt war, und die Gewebe der Schultergegend nicht mehr stark infiltrirt erschienen, kam nach der Unterbindung der Axillaris kein genügender Kreislauf zu Stande. Mehrere Tage lang war das Schicksal des Gliedes schwankend, schliesslich kam es zu partieller Gangrän mit Ausstossung nekrotischer Muskel- und Knochenpartien. Auch die schliesslich erhaltenen Muskeln des Vorderarmes haben durch die ungenügende Blutversorgung gelitten und zeigen Entartungen, wie bei der ischämischen Lähmung nach Anlegung schnürender Verbände. — Daraus glaube ich schliessen zu können, dass die primäre Unterbindung noch viel weniger zum Ziele geführt haben würde, da dem Collateralkreislauf damals durch die starre Blutinfiltration erhebliche Hindernisse entgegen standen. Vermuthlich wäre totale Gangrän des Armes die Folge gewesen. Die Arteriennaht hat die Unterbindung um 3 Wochen hinausgeschoben und insofern die Möglichkeit der Erhaltung des Armes erhöht. Und wenn man auch zugeben muss, dass nicht sehr viel vom Arm gerettet wurde, so ist doch jedenfalls der Arm in seinem jetzigen Zustand immer noch erheblich besser, als gar kein Arm.

Ich glaube daher, dass die Gefässnaht im vorliegenden Falle doch günstig gewirkt hat, wenn auch durch ein Zusammentreffen vieler ungünstiger Momente der gewünschte Effect nicht erreicht wurde, und ich würde in einem ähnlichen Falle jedenfalls die Naht erst versuchen, ehe ich zur Unterbindung schritte.

Die Ausführung der Naht bot nach ausgiebiger Freilegung des Gefässes (Durchtrennung des M. pectoralis) keine erheblichen Schwierigkeiten. Die Arterie wurde mit Klemmen, deren Grifflächen durch Gummirohr bedeckt waren, distal und proximal gefasst. Zur Nahtanlegung dienten runde Darmnadeln und feiner Celluloid-Zwirn; es wurden sämmtliche Arterienhäute mit der Naht gefasst.

Die Lähmung des Plexus brachialis ist erst mit dem Entstehen des arteriellen Haematomes allmälig steigend aufgetreten.

Der Patient gab an, nach der Einrenkung taubes Gefühl und Kriebeln in den Fingern empfunden zu haben. Bei der Aufnahme in's Krankenhaus ca. 8 Stunden nach der Verletzung waren Gefühl und Bewegung der Hand zwar gestört, aber nicht vollkommen erloschen. Am nächsten Morgen bestand völlige Lähmung. Demnach ist anzunehmen, dass nicht eine primäre Zerreissung des Plexus brachialis bestanden hat, sondern dass der Druck des ergossenen arteriellen Blutes die Nerven bis zur völligen Aufhebung der Leitungsfähigkeit geschädigt hat. Eine geringe Besserung ist zu constatiren. Ob eine, wenn auch beschränkte Beweglichkeit der Finger sich wiederherstellen wird, muss zweifelhaft bleiben, da ischämische Veränderungen der Vorderarmmuskeln (Umwandlung in Narbengewebe) jedenfalls in ziemlichem Umfange stattgefunden hat.

Lähmungen des Plexus brachialis sind bei Axillaraneurysmen und besonders bei den durch Schulterluxationen entstandenen sehr häufig beobachtet.

Die Vorschläge für die Behandlung der in Folge von Schulterluxation oder deren Reposition entstandenen Arterienverletzungen würde ich folgendermaassen formuliren:

Es ist ein Unterschied zu machen zwischen rapide entstehenden, schnell wachsenden Haematomen (Zerreissung der Arterie) und solchen, welche erst einige Zeit nach der Verletzung allmälig sich ausbilden (partieller Riss der Gefässwand, die dann später dem Blutdruck nachgiebt).

Bei langsam entstehenden und nicht rapide wachsenden Aneurysmen kann man einige Zeit abwarten, da immerhin in einigen Fällen Spontanheilung beobachtet ist (Nélaton, Anger, Sands). Stundenweise fortgesetzte Compression des Subclavia könnte die Heilung unterstützen. Die Compression des Aneurysma selbst ist kaum ausführbar, und gefährlich wegen des Druckes auf den Plexus brachialis. Tritt unter dieser Behandlung keine Verkleinerung des Sackes ein, sondern wächst derselbe, so hat man die Wahl zwischen Unterbindung der Subclavia und der directen Aufsuchung der verletzten Stelle der Axillaris. Bei schon einige Zeit bestehenden Achselaneurysmen ist anzunehmen, dass die Collateralen bereits einen Theil des Blutstromes aufgenommen haben, somit ist die Gefahr der Gangrän nach der Subclavialigatur vermindert — allerdings können die ent-

wickelten Collateralgefässe auch den Blutstrom im Aneurysma erhalten. Entscheidend dafür ist das Ergebniss der Digitalcompression des Gefässes über dem Schlüsselbein; hebt diese die Pulsation in dem Blutsack auf, dann ist die Arterienligatur über dem Schlüsselbein aussichtsvoll. Wird dagegen die Pulsation des Aneurysma durch die Digitalcompression der Subclavia nicht oder nur unbedeutend vermindert, so ist es nicht wahrscheinlich, dass die Unterbindung jenes Gefässes zur Heilung führen wird, und die Freilegung der verletzten Arterienstelle ist vorzuziehen.

Anders liegen die Verhältnisse bei den ganz acut entstehenden und rapide sich ausdehnenden arteriellen Hämatomen, wie z. B. bei meinem letzten Falle.

In solchen Fällen ist man genöthigt, bald einzugreifen, da Gangrän der Achselhaut unf Aufbruch des Hämatoms zu befürchten steht. Ferner werden durch den Druck des sich zwischen die Gewebe einwühlenden arteriellen Blutes die Nerven der Achselhöhle schwer lädirt, so dass die Lähmungen entstehen, welche selbst nach glücklicher Heilung der Arterien-Verletzung die Brauchbarkeit des Gliedes schwer beeinträchtigen oder aufheben. Da ist also schnelle Hülfe nöthig.

Die Unterbindung der Subclavia über dem Schlüsselbein erscheint mir weniger sicher als die directe Inangriffnahme der verletzten Stelle des Arterienrohres, denn es ist anzunehmen. dass die Collateralen in diesem Stadium durch den Druck des arteriellen Hämatomes beengt sind — die Herstellung der Circulation im Arme ist also sehr gefährdet. Falls aber die Collateralen genügend Blut in den Arm überführen, so ist wieder die Heilung des Aneurysma unsicher.

Die Freilegung der Axillaris muss mittelst eines grossen Schnittes geschehen, welcher die Vorderwand der Achselhöhle, den Musc. pectoralis zum Theil spaltet. Es stürzen dann grosse Blutklumpen heraus, die entleert werden müssen. Ein mit Gaze armirter Finger drückt sofort die Arterie gegen den Oberarmkopf an, die weitere Blutung hemmend. Die Verletzungsstelle des Gefässes muss in der dem Humeruskopf anliegenden Partie gesucht werden.

Die Gefässnaht ist als das conservativere Verfahren bei gesunder Beschaffenheit der Wand jedenfalls zu versuchen, und nur

wenn sie nicht ausführbar oder nicht räthlich erscheint (wegen ausgedehnter Zerreissung oder wegen starker Quetschung der Gefässwand oder wegen atheromatöser Entartung derselben), ist die Unterbindung oberhalb und unterhalb des Loches, mit Durchtrennung des Gefässes zwischen den Ligaturen zu machen, um einen etwaigen an der Hinterwand abgehenden Ast zu entdecken und zu verschliessen.

Die Verletzung der Achselgefässe im Gefolge der Schulter-Verrenkung ist immer noch als ein sehr ernster Zwischenfall zu betrachten, jedoch hat uns die bessere Beherrschung des Wundverlaufes auch hier günstigere Aussichten zur Erhaltung des Lebens und des Gliedes eröffnet.

Anhang.

Stimson berichtigt in seiner Arbeit (Annals of Surgery. Nov. 1885, S. 370) einige Literaturangaben, so dass statt der von mir in meiner ersten Arbeit aufgeführten 44 Fälle von Gefäss-Verletzungen bei Schulterluxationen 38 bestehen bleiben würden.

Er sagt zunächst: A. Cooper's Fall (No. 17 meiner Liste) sei derselbe wie Gibson's Fall I. A. Cooper giebt in: Treatise on Dislocations and Fractures of the joints. London 1842 (V. Aufl. herausgegeben Br. R. Cooper) Seite 371 unter: Case CCXVIII den Fall von Gibson, und erwähnt in einer Fussnote, dass der Letztere der Beobachter gewesen sei unter Quellenangabe. Sodann beschreibt er: Case CCXIX einen weiteren Fall, der von Dr. Bellingham von Uckfield beobachtet wurde. A. Cooper sah ihn zufällig nach dem Tode und nahm die Section vor. Die Krankheitsgeschichte ist kurz folgende (abgekürzt):

Eine alte Frau fällt und verrenkt sich die Schulter, der Humeruskopf steht in der Achsel, wird leicht eingerenkt; Gefühl und Bewegung der Extremität blieb jedoch gestört. Nach einigen Tagen schwoll das Glied nach Art einer Phlegmasia dolens der unteren Extremität. Ungefähr am 11. oder 12. Tag wurde eine geringe Schwellung in der Achsel wahrgenommen, welche innerhalb einiger Wochen wuchs ohne Schmerz, ohne Verhärtung der Hautdecken und ohne Pulsation. Nach 2 Monaten veränderte sich die Haut, brach dann auf, es kamen von Tag zu Tag kleine Mengen geronnenes Blut heraus, bis eines Tages im Bett Ruptur

des Aneurysma mit tödtlicher Blutung erfolgte. A. Cooper fand bei der Zergliederung: eine grosse Höhle von der Achsel bis zum Schultergelenk, vom Pectoralmuskel vorn bis zum Latissimus dorsi nach hinten reichend, gefüllt mit Blut und grossen Mengen coagulirter Lymphe, und communicirend mit einer Ruptur an der hinteren Seite der Axillararterie. Die Arterie war unzweifelhaft schon vor dem Unfall erkrankt und rigide und wurde durch den dislocirten Humerus zerrissen. Bei der Leichtigkeit der Einrenkung ist es sehr unwahrscheinlich, dass dabei die Arterienzerreissung erfolgte.

Dies ist also ein recht typischer Fall und muss als Beobachtung von A. Cooper und Bellingham bestehen bleiben.

Ferner streicht Stimson den Fall von Blackmann (Fall 16 l. c.) [Cincinnati], welchen Hamilton (Knochenbrüche und Verrenkungen. Uebers. von Rose. 1877. S. 586) nach einem Briefe Bl.'s an den Herausgeber der Western Lancet, Nov. 1856 beschreibt. Die Darstellung geht bis zum Tode des Patienten, welcher an Nachblutung aus der Unterbindungsstelle am oberen Verlauf der Art. axillaris erfolgte. Von einer Section wird bei Hamilton nichts berichtet. Stimson hat nun gefunden, dass Blackmann in der Augustnummer der Western Lancet nachträglich angegeben hat, es habe sich nicht um eine Verrenkung, sondern um eine Fractur des chirurgischen Halses des Oberarms gehandelt. — Die Angabe Hamilton's nach Nov.-Nummer der Western Lancet muss also ungenau gewesen sein.

In Segond's Fall (No. 18 l. c.) kann es zweifelhaft sein, ob die Arterienverletzung durch einen Topfscherben oder durch die (nicht ganz sicher constatirte) Verrenkung des Oberarmkopfes verursacht wurde.

Bei Fano's Patienten bestand zwar kein Aneurysma, aber die Arteria axillaris war nach einer 75 Tage alten nicht reponirten Schulterverrenkung obliterirt — dass eine Verletzung der innern Arterienhäute stattgefunden hat, ist sehr wahrscheinlich. Der Fall von Adams (bei Callender beschrieben) ist der gleiche wie der unter O'Reilly's Namen geführte; Ersterer sandte den Kranken ins Hospital, Letzterer operirte ihn.

Endlich betont St., dass Green's Fall nicht als „geheilt" zu führen sei, da bei der Veröffentlichung 18 Tage p. op. die Ligatur

der Subclavia noch lag, und eine Nachblutung schon vorausgegangen war.

Wenn ich Stimson's Liste vom Jahre 1885 über 44 Fälle von Verletzung der Achselgefässe in Folge von Schulterluxationen oder deren Reposition fortsetze, bezw. ergänze, so ergiebt sich Folgendes:

A. Tödtlich verlaufen ohne Eingriff:

Bei Stimson 13 Fälle. Dazu A. Cooper-Bellingham, Bérard bei Nélaton (Elem. de path. chir. II. 368 l. c.), Weir (Stimson, Fractures and Dislocations. III. 1901), also zusammen 16 Fälle.

B. Ligatur der Art. subclavia:

Bei Stimson 1885 14 Fälle (5 geheilt, 1 ungewiss, 8 gestorben). Dazu v. Düring l. c. (später Exarticulation, Heilung), Archangelski, l. c., Heilung; Kraemer, Heilung.

Also zusammen 17 Fälle (8 geheilt, 1 ungewiss, 8 gestorben).

C. Doppelte Ligatur der Art. axillaris oder ihrer Aeste an der Verletzungsstelle.

Bei Stimson 1885: 7 Fälle — alle gestorben.

Dazu Körte, Fall IV, geheilt; Raw geheilt; Caldwell (bei Stimson, l. c., 1901). Incision und Tamponade. Heilung. Verletzung der Vene und kleiner Arterien.

Also zusammen 10 Fälle (3 geheilt; 7 gestorben).

D. Exarticulation der Schulter:

Bei Stimson 4 Fälle (1 geheilt, 3 gestorben).

Hier wäre der oben schon bei Ligatur der Subclavia erwähnte Fall von v. Düring eventuell einzureihen, welcher nach Subclavia-Unterbindung wegen Gangrän exarticulirt wurde und genas.

E. Genesung ohne Operation:

6 Fälle (Stimson 1885).

Also im Ganzen 53 Fälle von Gefühlverletzung bei Schulterverrenkung bezw. Einrenkung, von denen 18 genasen, 34 starben, während in einem Fall der Ausgang ungewiss ist.

XXVIII.

Ueber einen Fall von traumatischem Magengeschwür.

Von

Dr. Jäckh,

Dirigirendem Arzt der chirurgischen Abtheilung des Landkrankenhauses zu Cassel.

Es unterliegt keinem Zweifel, dass durch Contusionen der Magengegend, welche die Bauchdecken garnicht oder kaum in Mitleidenschaft ziehen, mehr oder weniger schwere Verletzungen der Magenwand verursacht werden können. Was den Mechanismus derartiger Verletzungen betrifft, so kann auf eine ausführliche statistische Arbeit von Petry (14) verwiesen werden, der an der Hand der in der Literatur mitgetheilten Fälle von subcutanen Rupturen des Magen- und Darmkanals die Art der verletzenden Gewalten und ihre Wirkung studirt hat. Auch sind in dieser Arbeit die in Betracht kommenden experimentellen Arbeiten und Leichenversuche besprochen.

Kommt es bei solchen Verletzungen zu einer Ruptur der ganzen Magenwand oder zu einer so schweren Quetschung der Magenwand, dass diese durch Nekrose secundär perforirt wird, so liegen die Verhältnisse ja ziemlich einfach. Der Verlauf ist dann mit wenigen Ausnahmen ein sehr rascher, die Verletzten gehen meist bald zu Grunde, falls sie nicht durch einen raschen, chirurgischen Eingriff gerettet werden. Viel schwieriger sind dagegen die Fälle zu beurtheilen, in denen man annehmen muss, dass durch die Verletzung eine Zerreissung oder Quetschung eines Theiles der Magenwand, namentlich der Mucosa, oder ein Blutaustritt zwischen

Theilen der Magenwand, namentlich zwischen Mucosa und Muscularis, und dadurch eine Ablösung der Mucosa von der Muscularis, zu Stande gekommen ist. Ein Theil dieser Verletzungen kann in kurzer Zeit heilen, ohne dass wesentliche Störungen aufgetreten sind. In anderen Fällen kann es aber auch durch Nekrose der in ihrer Ernährung gestörten und dadurch gegen die verdauende Einwirkung des Magensaftes weniger widerstandsfähigen Schleimhaut, oder auch vielleicht, wie Rehn (16) annimmt, durch Hinzutreten einer Infection zu geschwürigen Processen kommen, die in klinischer Beziehung grosse Aehnlichkeit mit dem gewöhnlichen peptischen Magengeschwür haben und sich von diesem nur durch ihre Anamnese, durch ihren plötzlichen, an ein Trauma gebundenen Beginn, unterscheiden. Mit der pathologischen Anatomie dieser Vorgänge beschäftigen sich namentlich die experimentellen Arbeiten Mugnier's (13), Vanni's (24) und Ritter's (19). Es soll hier auf Details nicht näher eingegangen werden, da ausführliche Besprechungen ausser in der schon genannten Arbeit von Petry (14) sich auch noch in anderen Arbeiten der letzten Jahre, von Rehn (16), Levig (10), Doxie (3), Stern (22), finden. Es sind in der Literatur auch eine Reihe von klinischen Beobachtungen mitgetheilt, aus denen mit mehr oder weniger grosser Sicherheit hervorgeht, dass in der That Ulcera ventriculi durch eine Contusionsverletzung des Magens entstehen können [ausser den weiter unten eingehender besprochenen Fällen cf. die Fälle von Potain (15), Derouct (2), Richardière (18), Duplay (4), v. Leube (9), Ritter (19) Wittneben (25), Vanni (24), Levig (10), Stern (22), Reizenstein (17), Thiem (23), Jessen (6)]. In einem Theil dieser Fälle von traumatischem Magengeschwür tritt unter passender Behandlung in verhältnissmässig kurzer Zeit, nach 2 oder 3 Wochen, noch Heilung ein, in einem anderen Theil der Fälle bleiben die Symptome mehrere Monate, manchmal sogar mehrere Jahre bestehen, und es können sich dieselben Folgezustände, wie beim classischen Magengeschwür, also Stenose, Perigastritis, Perforation, Spätblutung und dergl., anschliessen. Richardière (18) unterscheidet je nach dem mehr raschen oder mehr chronischen Verlauf, für den er in erster Linie das Verhalten des Magensaftes für bestimmend hält, die traumatischen Ulcerationen von den wirklichen Geschwüren traumatischen Ursprungs.

Bei den meisten der bisher beobachteten traumatischen Magengeschwüre ist die Diagnose nur aus den klinischen Erscheinungen gestellt worden, und es sind nur sehr wenige Fälle in der Literatur mitgetheilt, in denen die Geschwüre oder deren Folgeerscheinungen durch Operation festgestellt worden sind. Es mag deshalb von Interesse sein, über einen derartigen Fall, in dem sich an eine schwere Contusion der Magengegend zunächst Erscheinungen eines chronischen Ulcus ventriculi angeschlossen haben, und in dem nach Perforation dieses Geschwüres in vorher entstandene Verwachsungen mit Leber und vorderer Bauchwand bei der Operation ein perforirtes Geschwür gefunden und durch segmentäre Resection der Magenwand geheilt wurde, ausführlicher zu berichten. Ehe ich auf diesen Fall näher eingehe, gebe ich einen kurzen Ueberblick über die bisher publicirten Fälle von traumatischem Magengeschwür, die gleichfalls zur Operation gekommen sind. In den meisten dieser Fälle wurden allerdings bei der Operation nicht mehr Geschwüre des Magens, sondern nur narbige Stenosen oder Adhäsionen am Magen gefunden, von denen man nach dem Verlauf annehmen konnte, dass sie aus geschwürigen Processen hervorgegangen waren.

1. Krönlein (8) berichtet über 2 Fälle. In dem ersten Fall handelte es sich um einen 24 jährigen, vorher ganz gesunden Bereiter, der beim Sturz mit dem Pferde einen heftigen Stoss gegen die Magengegend durch den Sattelknopf erlitten hatte. Erst am folgenden Tag stellten sich nach dem Essen Schmerzen in der Magengegend ein, die sich in der nächsten Zeit täglich nach dem Essen wiederholten. Erbrechen, und zwar nicht blutiges, trat erst 4 Wochen nach dem Unfall auf, und erst 6 Wochen nach dem Unfall war der Verletzte gezwungen, das Reiten aufzugeben und das Bett zu hüten. Unter entsprechender Behandlung besserte sich sein Zustand, er erbrach nur ganz selten, magerte aber allmählich sehr bedeutend ab. Deshalb wurde er ca. $4^1/_2$ Monate nach dem Unfall in die medicinische Klinik von Eichhorst aufgenommen. 4 Tage nach dem Eintritt erbrach er plötzlich ungefähr 2 Liter einer nassem Torf ähnlichen Masse, das Erbrechen wurde häufiger, und nach weiteren 8 Tagen wurde Blut im Erbrochenen nachgewiesen. Da sich das Blutbrechen wiederholte, der Patient allmählich innerhalb von 8 Monaten um 37 kg an Körpergewicht verloren hatte, und die Erscheinungen der Magendilatation und Pylorusstenose immer deutlicher wurden, so machte Krönlein schliesslich etwas mehr als 8 Monate nach dem Unfall die Laparotomie. Es fand sich ein narbiger Tumor der Pylorusgegend, der mit der Nachbarschaft fest verwachsen war. Krönlein resecirte diesen Tumor, verschloss darnach das Duodenalende des Darmes, das auf seinem Querschnitt nur eine für eine feine Knopf-

sonde passirbare Oeffnung besass, und inserirte das Magenlumen in eine Schlinge des Jejunum. Patient starb am folgenden Tag unter den Erscheinungen des Collapses.

Nach dem bei der Resection gewonnenen Präparat und dem Sectionsbefund handelte es sich um ein circuläres, sehr breites, scharfrandiges, narbiges Geschwür am Pylorus und dem angrenzenden Duodenum, das zu einem fast vollständigen Verschluss des Lumens geführt hatte.

2. Der zweite Fall Krönlein's betrifft einen 48 jährigen, vorher nie innerlich krank gewesenen Arbeiter, der sich bei einem Sprung in die Tiefe das Ende des Schaftes einer Heugabel heftig gegen die Magengrube gestossen hatte. Er arbeitete noch weiter, allein schon in der nächsten Nacht stellten sich heftige Schmerzen in der Gegend des linken Rippenbogens ein, und diese zwangen ihn am folgenden Tag die Arbeit wieder aufzugeben. Er hatte dann beständige Schmerzen im Epigastrium, verlor den Appetit und magerte ab. Etwas weniger als 3 Monate nach der Verletzung fing er an täglich spontan zu erbrechen; das Erbrochene soll aber nie Blut enthalten haben. Eine Behandlung auf der medicinischen Klinik von Professor Eichhorst hatte eine vorübergehende Besserung der Beschwerden zur Folge, die aber nicht anhielt. Desshalb führte Krönlein 5 Monate nach der Verletzung die Laparotomie aus. Dabei fand sich eine Verdickung und derbe Infiltration der ganzen Pars pylorica, in der Serosa zeigten sich eine Reihe weiss-gelblicher Knötchen, und im anstossenden grossen Netz lagen mehrere vergrösserte Lymphdrüsen, so dass sich Krönlein wegen Verdachts auf Pylorus-Carcinom zur typischen, circulären Pylorektomie entschloss. Er machte diese nach der I. Billroth'schen Methode. Patient heilte und wurde nach 4 Wochen mit einer Zunahme von 6 kg an Körpergewicht aus der Klinik entlassen.

An dem exstirpirten Präparat fand sich der Pylorusring unverändert; dagegen bestand unmittelbar vor dem Pylorus eine narbige, für eine 5 mm dicke Sonde gerade noch durchgängige Stenose. 2—4 cm vor dem kleinen, kraterförmigen Lumen hörte die Schleimhaut mit scharfem Rande auf, und zwischen ihr und der Stenose fand sich eine glatte, blassrothe, etwas tiefer gelegene Gürtelzone, in deren Bereich nach dem mikroskopischen Befund bei vollständigem Fehlen der Schleimhaut die sehr stark zellig infiltrirte Submucosa frei zu Tage lag. Von Carcinom war nirgends etwas nachzuweisen.

3. Michaelis (12) stellt einen 26jährigen, früher völlig gesund gewesenen Arbeiter vor, dem 26 Monate zuvor ein beladener Wagen gegen den Leib gefahren war, worauf eine Anschwellung der rechten Bauchseite, heftige Schmerzen und später Erbrechen aufgetreten seien; letzteres habe sich mit der Zeit nach jedem Speisengenuss eingestellt. 19 Monate nach dem Unfall brach er auf der Reise ohnmächtig zusammen und wurde auf die Klinik v. Leyden's aufgenommen. Hier wurde eine starke Dilatation des Magens in Folge von Pylorusstenose festgestellt; im Magensaft fanden sich vermehrte Salzsäure, keine Milchsäure, Mengen von Hefepilzen und Sarcine. Der äusserst abgemagerte Mann erbrach alle Speisen. Nach vorübergehender Besserung verschlimmerte

sich der Zustand immer mehr, so dass schliesslich von König die Laparotomie ausgeführt wurde. Es fand sich eine Strictur des Magens oberhalb des Pylorus und eine Verlagerung, wenn auch nicht Verwachsung des Colon transversum über Magen und linken Leberlappen. Es wurde die Resection des Pylorus vorgenommen. Das resecirte Stück zeigte eine sehr hochgradige, kaum noch für einen Federkiel durchgängige Strictur; von einem Ulcus wurde jedoch nichts gefunden. Der Heilungsverlauf war normal, es gelang aber nur sehr langsam und durch die grösste Sorgfalt, den Ernährungszustand des Patienten wieder zu heben.

4. Stepinski (21) berichtet über einen 35jährigen Mann, der mit Symptomen einer hochgradigen Pylorusstenose auf Raum's chirurgische Abtheilung aufgenommen wurde. Das Leiden hatte vor 9 Jahren in unmittelbarem Anschluss an einen Eisenbahnunfall, bei dem Patient mit dem Unterleibe zwischen die Puffer zweier Waggons gerathen war, begonnen und war von Jahr zu Jahr immer unerträglicher geworden. Bei der Laparotomie fanden sich zwischen Pylorus, Duodenum, Leber und Gallenblase straffe Adhäsionen; an der vorderen Wand des Pylorus eine sternförmige, mässig eingezogene, 15 cm (soll wohl heissen 15 mm) im Durchmesser betragende Narbe. Pylorus und Anfangstheil des Duodenums durch Adhäsionen an der Wirbelsäule fixirt. Der Magen wurde centralwärts vom Pylorus eröffnet, und an der Uebergangsstelle des Magens in das Duodenum eine für den Finger nicht passirbare harte Strictur gefunden. Plastik nach v. Heineke-Miculicz. Glatte, vollständige Heilung.

5. Limont und Page (11) berichten über einen 31jährigen Mann. Im Alter von 17 Jahren hatte der vorher vollkommen gesunde Maurergehülfe einen heftigen Stoss von der Deichsel eines schwer beladenen Ziegelwagens gegen die Magengegend erhalten. Er empfand zunächst heftige Schmerzen im Leibe und musste 4 Tage lang das Bett hüten, wobei er alles erbrach, selbst Flüssigkeiten. Nach einigen Tagen erholte er sich wieder und ging an die Arbeit, obwohl er beinahe jeden Abend erbrach und an bedeutenden Magenschmerzen litt. Dann blieb er $^1/_2$ Jahr lang frei von Beschwerden. Von da ab stellten sich aber Attaken von Erbrechen und heftigen Schmerzen ein, die anfangs 2—3 Wochen dauerten und von Intervallen vollkommenenen Wohlbefindens von 3 oder 4 Monaten unterbrochen wurden, später aber immer häufiger auftraten. Nach 14jähriger Krankheitsdauer konnte man bei dem sehr heruntergekommenen Mann eine erhebliche Magenerweiterung mit allen ihren Symptomen, sowie eine harte, schmerzlose, bei der Athmung bewegliche Resistenz in der Pylorusgegend nachweisen.

Bei der von Page vorgenommenen Laparatomie fand sich eine harte, narbige Verdickung am Pylorus. Es wurde die Pyloroplastik nach v. Heineke-Miculicz ausgeführt, die ein vorzügliches Resultat hatte, so dass Patient nach $3^1/_2$ Monaten seine frühere Beschäftigung wieder aufnehmen konnte.

6. Doxie(3) theilt einen von Bergmann operirten Fall mit. Es handelte sich um einen 35jährigen, vorher stets gesund gewesenen Mann, der einen

Hufschlag gegen die rechte Seite des Unterleibs bekommen hatte und durch die Gewalt des Hufschlags mit der linken Seite des Brustkorbs gegen eine hölzerne Barrière geschleudert worden war. Er empfand anfangs Uebelkeit und heftige Schmerzen im Leibe. Nach mehreren Stunden trat heftiges Erbrechen ohne Blutbeimengung ein. Er lag dann 4 Wochen lang bei entsprechender Diät zu Bett. Dabei hielt das Erbrechen, das täglich und zwar fast immer nach der Mahlzeit erfolgte, an. Der erste Stuhlgang, der erst 8 Tage nach dem Unfall auf ein Klystier erfolgte, bestand aus schwarzen, harten, kleinen Bröckeln. Vier Wochen nach dem Unfall versuchte Patient aufzustehen, doch nach wenigen Tagen zwangen ihn die Schmerzen im Leibe sich wieder hinzulegen. Schliesslich wurde er in die v. Bergmann'sche Klinik aufgenommen. Er hatte Schmerzen in der Magengegend, fast tägliches, mitunter mehrmaliges Erbrechen; man fand eine Resistenz in der Pylorusgegend, im Mageninhalt das Vorhandensein von freier Salzsäure, das Fehlen von Milchsäure.

Bei der $9\frac{1}{2}$ Monate nach der Verletzung vorgenommenen Laparotomie wurde eine starke Einschnürung am Pylorus festgestellt und deshalb die Gastroenterostomie ausgeführt. Der Verlauf war zunächst ganz gut. $3\frac{1}{2}$ Wochen nach der Operation trat wiederholtes Erbrechen ein, und Patient klagte über heftige Schmerzen im Leibe, die erst allmählich innerhalb der nächsten Wochen nachliessen. Dabei wurde rechts am Rippenbogen eine flachrundliche, harte Geschwulst beobachtet. 7 Wochen nach der Operation wurde er aus der Klinik entlassen.

7. Deaver (1) berichtet über einen 31 jährigen Mann, der vor 2 Jahren etwa ein Dutzend Schläge mit einem $1\frac{1}{2}$ Zoll dicken Draht gegen das Abdomen bekommen, am 3. Tag sehr reichliches Blutbrechen und nachher sehr häufiges, schmerzhaftes Erbrechen, meist nach dem Essen, gehabt hatte; in der letzten Zeit war wieder Blut im Erbrochenen, und er hatte stark abgenommen. Bei der Laparotomie fand sich ein orangengrosser Pylorustumor mit ausgedehnten Verwachsungen und Infiltration der angrenzenden Magen- und Duodenumwand. Nach Eröffnung des Magens ergab die Digitaluntersuchung einen Pylorusverschluss. Es wurde eine Gastroenterostomie gemacht. Sein Zustand besserte sich; er konnte mehr essen und hatte kein Erbrechen mehr. Feste Speisen konnte er jedoch nicht vertragen und behielt auch noch etwas Schmerzen.

Deaver lässt die Frage offen, ob dieser traumatisch entstandene Tumor bösartiger Natur sei oder nicht.

8. Körte (7) berichtet über einer 34 jährigen Mann, der 1—2 m hoch mit der rechten Seite gegen eine scharfe Kante gefallen war. Trotz heftiger Schmerzen arbeitete Patient weiter. Erst 4 Wochen später stellte sich täglich mehrmals copiöses Erbrechen ein. Drei Jahre darauf kam er wegen heftiger Magenschmerzen und hartnäckiger Verstopfung ins Krankenhaus, wo wegen der starken Gastrectasie die Gastroenterostomie gemacht wurde. Dabei fanden sich um den Magen herum, besonders am Pylorus, sehr reichliche Adhaesionen, ebenso zwischen Leber und Zwerchfell. Heilung.

Körte nimmt an, dass in Folge des Falles die narbige Verengerung des Pylorus entstanden ist

Im Anschluss an diese Fälle theile ich die Krankengeschichte des von mir operirten Falles mit.

Ein 35jähriger Fahrbursch Heinrich E. aus Cassel wurde am 30. November 1890 auf der chirurgischen Abtheilung des Landkrankenhauses aufgenommen mit folgender Anamnese: Er war früher stets gesund gewesen, hatte namentlich nie am Magen gelitten. Ende September 1897 erlitt er eine schwere Contusion der Magengegend. Er wollte sein mit dem leeren Kohlenwagen durchgehendes Pferd einfangen, und als er die Zügel zu fassen bekam, fiel das Pferd auf ihn, so dass die Schere (Deichsel des Einspänners) des Wagens quer über seine Magengegend zu liegen kam. Dabei fiel er selbst gegen einen an der Strasse stehenden Wagen und wurde mit dem Rücken gegen das Rad dieses Wagens gepresst. Er hielt sich an dem auf ihm liegenden Pferd, und als dieses wieder aufsprang, wurde er mit hochgerissen. Er schleppte sich dann, auf das Pferd gestützt, noch einen ziemlich weiten Weg weiter, und wurde dann theils per Pferdebahn, theils zu Fuss nach Hause gebracht. Er hatte heftige Schmerzen in der Magengegend, aber kein Erbrechen. Zu Hause auf der Treppe fiel er zusammen und musste die Treppe hinaufgetragen und zu Bett gelegt werden. Er wusste nachher nichts davon, dass der Arzt dagewesen sei. Er war dann 9 Wochen arbeitsunfähig und den grössten Theil dieser Zeit auch bettlägerig. Dann versuchte er wieder zu arbeiten, musste aber wiederholt die Arbeit 1—2 Tage lang unterbrechen, wegen heftiger Magenschmerzen; Erbrechen hatte er nie. Erst $1^1/_2$ Jahre nach dem Unfall, Ende April 1899, bekam er plötzlich früh morgens, als er eben nur ein Glas Wasser getrunken hatte, sehr heftiges, reichliches Blutbrechen, und hatte schon einen Moment nachher rein blutigen Stuhlgang. Danach stürzte er ohnmächtig zusammen. Er lag dann 3 Wochen zu Bett. Als er kurze Zeit später wieder angefangen hatte zu arbeiten, musste er schon nach 3—4 Tagen die Arbeit wieder aufgeben, und dies wiederholte sich noch häufig. Er hatte immer Schmerzen in der Magengegend, namentlich bei schwerem Heben; ab und zu, die Woche 2—3 mal, hatte er jetzt auch Erbrechen, meist etwa 1 Stunde nach dem Essen, wobei immer die genossene Mahlzeit, ohne Beimengung von Blut, wieder herauskam.

Anfang Oktober 1900 will er dann wieder einen Unfall erlitten haben. Beim Zurückschieben eines leeren Steinwagens schlug ihm die Deichsel vor die Magengegend. Er konnte nicht mehr weiter arbeiten und ging nach Hause, wobei er sich den Leib festhielt. Schon unterwegs musste er sehr reichlich erbrechen, und das Erbrechen wiederholte sich in den nächsten Tagen; Blut wurde dabei nicht im Erbrochenen beobachtet. Er blieb dann zu Hause, meldete sich aber erst nach 5 oder 6 Tagen krank. Er war sehr elend, und da sich der Zustand verschlimmerte, schickten die Angehörigen zum Arzt. Dieser fand ihn mit heftigen Schmerzen in der Magengegend im Bett liegend, ohne Erbrechen, mit normalem Puls und normaler Temperatur. Allmählich

besserte sich der Zustand, sodass Patient am 10. November wieder an die Arbeit ging. Aber schon am 22. November trat er aufs Neue in ärztliche Behandlung. Es stellte sich wieder Bluterbrechen ein, Patient hatte mehr Schmerzen in der Magengegend, und hier wurde jetzt eine harte Anschwellung bemerkt. Am 30. November gelang es dann endlich dem behandelnden Arzt, den Kranken zur Aufnahme ins Landkrankenhaus zu bewegen.

(Zu dieser Anamnese ist zu bemerken, dass der Betreffende von dem Anfang Oktober erlittenen Unfall bei seiner Aufnahme nichts erzählt hat, sondern erst jetzt, allerdings ganz bestimmte Angaben darüber macht.)

Der Aufnahmebefund war folgender: Mässig genährter, aber nicht besonders krank aussehender Mann, ohne Fieber, mit gutem Puls. Abdomen nicht aufgetrieben. Keinerlei acute Baucherscheinungen. Im Epigastrium, ziemlich genau in der Mittellinie gelegen, fühlt man einen etwa 3 Querfinger im Durchmesser messenden, festen Tumor, dessen untere Grenze etwa 1 Finger breit oberhalb des Nabels, dessen obere Grenze etwa 3 Finger breit unterhalb des Processus xiphoides gelegen ist; nach beiden Seiten zu reicht er ziemlich gleich weit. Er ist flach, ziemlich scharf abgrenzbar. Er scheint mit den Muskeln der vorderen Bauchwand ziemlich fest zusammenzuhängen, während die Haut frei über den Tumor verschieblich ist. Auf Druck ist er mässig empfindlich. Auch spontan hat Patient in dieser Gegend Schmerz, und er muss etwas nach vorne gebückt gehen. Der Percussionsschall ist über dem Tumor gedämpft tympanitisch; auch weiter nach oben zu ist der Schall gedämpft, und diese Dämpfung geht weiterhin in die absolute Leberdämpfung über.

Um die Magengrenzen und das Verhalten des Magens zu dem Tumor festzustellen, wird am 1. Dezember versucht, eine Magensonde einzuführen. Dabei würgt und presst aber Patient so stark, dass diese Untersuchung aufgegeben wird. Aus demselben Grunde und wegen der Gefahr einer Magenblutung wird auf die Untersuchung des Magensaftes verzichtet.

Patient hatte in den nächsten Tagen nie Erbrechen, normalen Stuhlgang, normalen Urin. Sein Körpergewicht wurde auf 118 Pfund festgestellt.

Die Diagnose wurde auf ein penetrirendes Magengeschwür mit perigastritischer Tumorbildung gestellt.

Patient wurde durch flüssige Diät und Nährklystiere zur Operation vorbereitet. Vom Abend vor der Operation ab bekam er gar nichts mehr per os. Magenspülungen wurden nicht gemacht.

Am 3. Dezember 1900 Laparotomie in Morphium-Chloroform-Narkose. Längsschnitt in der Mittellinie vom Processus xiphoides nach abwärts bis ein klein wenig über den Nabel hinaus, diesen links umgehend. Der Schnitt trifft über dem Tumor auf schwieliges Gewebe, oberhalb des Tumors kommt man auf die mit der vorderen Bauchwand verwachsene Leber. Es wird nun unterhalb des Tumors die freie Bauchhöhle eröffnet, und dann der Tumor, der mit der vorderen Bauchwand, mit Magen und Leber fest zusammenhängt, mit dem Messer von den Bauchdecken abgelöst. Dabei trifft das Messer zwischen dem schwieligen Gewebe an mehreren Stellen

kleine, dicken Eiter enthaltende Abscesse. Nachdem auch die Adhaesionen zwischen Bauchwand und Leber durchtrennt sind, hat es zunächst den Anschein, als ob der Tumor dem linken Leberlappen angehöre, und als ob die Abscesse in diesem selbst ihren Sitz hätten. Im weiteren Verlauf der Operation wird aber festgestellt, dass der linke Leberlappen nur von dicken, Abscesse enthaltenden Schwielenmassen bedeckt ist. Die vordere Magenwand, die gleichfalls schwielig verdickt ist und in breiter Ausdehnung mit dem unteren Rand des linken Leberlappens, resp. besagtem Tumor zusammenhängt, wird theils stumpf, theils mit dem Messer von dem Tumor abgelöst, und dabei zunächst keine Perforation am Magen entdeckt.

Es werden nun die dicken Schwielenmassen theils stumpf, theils mit dem Messer von der Leberoberfläche abgetragen, und die dazwischen gelegenen Granulationsmassen mit dem scharfen Löffel abgekratzt; auf diese Weise wird an Stelle des Tumors der linke Leberlappen sichtbar.

Als sodann die vordere Magenwand genauer untersucht wird, stellt sich heraus, dass zwischen den Schwielenmassen gegen die kleine Curvatur zu, etwa 4 Finger breit vom Pylorus entfernt, eine kleine Fistel vorhanden ist, durch die die Sonde ins Mageninnere gelangt. Es wird deshalb ein spindelförmiges, mit der Achse von der grossen zur kleinen Curvatur gerichtetes Stück der vorderen Magenwand, das in seinem oberen Theil die Fistel enthält, umschnitten und excidirt. Nach unten zu von der Fistel wird ein grösseres Stück mit weggenommen, da hier die Magenserosa zur Naht ungeeignet erscheint. Der entstandene Defect wird durch Naht in 3 Etagen (Mucosa durch fortlaufende Catgutnaht, Muscularis und Serosa durch Seidenknopfnähte) geschlossen. Die Nahtlinie, die aussen gut 10 cm lang wird, verläuft genau von der grossen zur kleinen Curvatur, und es kommt dadurch eine Verengerung des Magens nicht zu Stande.

Der Magen wird versenkt. Auf den wunden, leicht blutenden linken Leberlappen wird ein Mikulicz'scher Beutel aus steriler Gaze aufgelegt und zum oberen Theil der Bauchwunde herausgeleitet. Der untere Theil der Bauchwunde, sowie der oberste Wundwinkel wird durch dicke, durchgreifende Seidenknopfnähte geschlossen. Steriler Trockenverband.

Ich beschreibe nun zunächst das durch die Operation gewonnene Präparat: Das excidirte spindelförmige Stück der vorderen Magenwand ist im frischen Zustand ca. 5 cm lang und in der Mitte ca. 3 cm breit. Auf der Schleimhautseite findet sich nahe dem oberen Winkel der Spindel ein kleines, ca. linsengrosses, rundliches, trichterförmig eingezogenes, grösstentheils vernarbtes Geschwür, von dessen Grund aus die Sonde in die perforirende Fistel gelangt. In der Umgebung dieses kleinen Geschwürs ist die Schleimhaut vollständig unverändert; die ganze Magenwand ist jedoch verdickt und auf der Aussenseite mit schwieligen Massen bedeckt.

Das Präparat wurde in Formol-Müller fixirt und in Spiritus nachgehärtet. An dem gehärteten, stark geschrumpften Präparat wurde ein, mitten durch die Fistel gehender, von der grossen zur kleinen Curvatur gerichteter Durchschnitt gemacht. Auf diesem Durchschnitt sieht man einen etwa 7 mm breiten, vollständigen Defect der Muscularis, die auf beiden Seiten des die Fistel umgebenden, schwieligen Bindegewebes mit ziemlich scharfer Grenze aufhört. Die Fistel selbst, die die Magenwand in senkrechter Richtung durchsetzt, misst 2—3 mm im Durchmesser, und das sie umgebende, schwielige Bindegewebe geht auf der Innenseite ohne jede Grenze in die stark verdickte und schwielige Submucosa, auf der Aussenseite in die ebenso verdickte Subserosa resp. das den äusseren Tumor bildende Schwielengewebe über. Die Magenschleimhaut ist entsprechend der Fistel trichterförmig eingezogen, verdünnt sich gegen die Fistel zu, um im Grunde des Trichters ohne scharfe Grenze aufzuhören.

An entsprechenden mikroskopischen Schnitten sieht man, dass die Schleimhaut, die in einiger Entfernung von der Fistel normale Drüsenschläuche aufweist, aber auch hier schon entzündliche Zellinfiltration zeigt, allmälig niedriger wird. Die Drüsenschläuche bekommen einen unregelmässigen Verlauf, und je näher man an die Fistel kommt, desto spärlicher werden die Drüsenschläuche in dem nunmehr nur noch von einem dünnen Epithelsaum bedeckten, zellreichen und mit Blutungen durchsetzten Granulationsgewebe. Am Eingang in die Fistel bildet dieses Granulationsgewebe einige kleine Wucherungen, die z. Th. noch mit dünnem Epithelsaum bedeckt sind, zum Theil aber auch kein Epithel haben. Das den Fistelkanal auskleidende Granulationsgewebe ist von zahlreichen rothen Blutkörperchen und gelapptkernigen Leucocyten durchsetzt; ausserdem finden sich in ihm eine grosse Zahl ganz dünnwandiger Blutgefässe. Epithelien oder Drüsenschläuche sind im Fistelkanal nirgends vorhanden.

In dem die Fistel rings umgebenden, derberen Bindegewebe und ebenso in der benachbarten Submucosa, sowie in dem der Serosa entsprechenden Gewebe finden sich entzündliche Zellanhäufungen in Form von rundlichen Herden und schmalen Streifen, ferner zahlreiche kleine Blutungen, sowie vermehrte und zum Theil

etwas erweiterte Blutgefässe. Die angrenzende Muscularis zeigt geringe Wucherung des interstitiellen Bindegewebes.

Ueber den Verlauf ist Folgendes zu berichten: Unter unregelmässigen Temperatursteigerungen bis 39,2° traten direct im Anschluss an die Operation Erscheinungen von Seiten der Lungen, beschleunigte Athmung, Dyspnoe, Husten und ziemlich festsitzender Auswurf, auf, und das Befinden war anfangs ziemlich beängstigend. Allmälig gingen aber diese Erscheinungen zurück, das Fieber fiel ab, und vom 11. Tage ab nach der Operation war Patient fieberfrei.

Von Seiten des Peritoneums verlief alles glatt. Erbrechen bestand nur in der ersten Nacht und am Tage nach der Operation in unbedeutendem Grade. Schon am Tag nach der Operation hatte Patient Blähungen und am 3. Tag Stuhlgang. Unter mässiger Eiterung lockerte sich der Tampon und wurde allmälig herausgezogen und gekürzt. Am 11. Tag wurden die Nähte entfernt.

In den ersten 24 Stunden bekam Patient gar nichts per os, dann zunächst nur Flüssigkeiten, vom 5. Tag ab breiige Kost, und vom 8. Tag ab feingeschnittenes Fleisch, wonach allmälig zu fester Nahrung übergegangen wurde. Er bekam bald guten Appetit und hatte keinerlei Beschwerden von Seiten des Magens. Am 24. December wurde sein Körpergewicht auf 114 Pfund festgestellt; er hatte also 4 Pfund verloren. Nach 4 Wochen, am 31. December, durfte er zum ersten Mal aufstehen und wurde am 5. Januar 1901 nach Hause entlassen. Damals war der untere Theil des Bauchschnittes vollständig geheilt, im oberen Theil, wo tamponirt gewesen war, bestand noch ein etwa thalergrosser, oberflächlicher, granulirender Defect, von dem aus nach links unten zu ein kleines Fistelchen in die Tiefe führte.

Nach seiner Entlassung kam Patient noch eine Zeit lang zum Verbinden ins Landkrankenhaus. Der Defect überhäutete sich, die kleine, wenig secernirende Fistel blieb aber bestehen und wurde deshalb am 14. Februar 1901 mit dem scharfen Löffel ausgekratzt. Dabei wurden circa 8 Seidenfadenschlingen herausbefördert, die anscheinend abgestossene Magenserosanähte waren. Einige Wochen später wurde die Auskratzung wiederholt und dabei noch einige weitere Seidenfadenschlingen entfernt. Patient entzog sich dann der Behandlung; nachträglich erfahre ich, dass die Fistel bei ganz spärlicher Secretion noch längere Zeit fortbestanden und sich erst im Herbst definitiv geschlossen habe.

Abgesehen von dieser Fistel ging es dem Patienten im Frühjahr ganz gut; er erholte sich rasch, konnte alle Speisen wieder vertragen und ging am 21. März 1901 wieder an seine alte Arbeit. Ich hörte dann auch später noch wiederholt von seinem Arzt, dass es ihm recht gut gehe. Erst als ich den Patienten am 11. November 1901 mit Rücksicht auf die vorliegende Publication zur Nachuntersuchung kommen liess, erfuhr ich, dass er wieder über allerlei Magenbeschwerden zu klagen hat. Er meint, er habe schon während des ganzen Sommers Schmerzen um den Nabel herum gehabt, die meist nach dem Essen schlimmer geworden seien. Er habe aber alles gegessen

und trotz der Schmerzen seine Arbeit verrichtet. Seit etwa 10 Wochen habe er wieder angefangen zu erbrechen, anfangs seltener, seit etwa 5 Wochen jedoch täglich, oft sogar mehrmals täglich. Das Erbrechen stelle sich meist bald nach der Mahlzeit, manchmal aber auch des Nachts ein. Besonders feste Speisen und Gemüse könne er nicht vertragen, während er auf Milch nicht erbrechen müsse. Blut hat er jetzt nie gebrochen. Des Nachts könne er nur auf dem Rücken und auf der rechten Seite liegen; beim Liegen auf der linken Seite habe er Schmerzen. Trotz dieser neuen Beschwerden hat Patient noch immer den ganzen Tag über schwer gearbeitet; er meint auch, dabei nicht einmal besonders abgemagert zu sein, obwohl er sich etwas schwächer fühle in Folge des häufigen Erbrechens.

Ich konnte am 11. November nur folgenden Befund erheben: Der Patient wiegt jetzt 129 Pfund. Er sieht nicht besonders schlecht aus. Die Narbe ist vollständig geheilt, derb und beim Husten wölbt sich nichts vor. In ihrer oberen Hälfte ist die Narbe verbreitert, an der breitesten Stelle 5 cm breit und mit etwas zarterer Haut bedeckt. Eine besondere Druckempfindlichkeit im Epigastrium ist nicht zu constatiren. Nach dem Percussionsbefund scheint der Magen bis etwa fingerbreit oberhalb des Nabels zu reichen. Kein Plätschern und keine Peristaltik in der Magengegend. Ein genauerer Befund konnte nicht festgestellt werden, da Patient beim Versuch, ihm zur Aufblähung des Magens eine Sonde einzuführen, sich so reizbar erwies, dass der Versuch aufgegeben wurde.

Er war auch nicht zu veranlassen, sich zur genaueren Untersuchung und weiteren Behandlung noch einmal ins Krankenhaus aufnehmen zu lassen[1]).

Nach den letzten Feststellungen ist ja im vorliegenden Fall das Resultat der Operation ein nicht vollständig befriedigendes, und ich hätte vielleicht mit der Publication des Falles gewartet, bis ich ein definitives Resultat erreicht hätte, wenn es mir nicht in erster Linie darauf ankäme, die Aetiologie dieses Falles zu beleuchten. Und für diesen Zweck ist es ja nebensächlich, welches Resultat durch die Operation erreicht wurde.

Ich glaube, der Verlauf in diesem Fall berechtigt zu der Deutung, dass bei dem vorher absolut gesunden Mann in Folge

---

[1]) Nachtrag bei der Correctur: Wegen Zunahme der Beschwerden, namentlich des Erbrechens, wurde Patient noch einmal vom 5.—12. December 1901 im Landkrankenhaus behandelt. Er bekam zunächst flüssige Diät, allmählich auch breiige Speisen, Brötchen und Fleisch und hat dabei kein einziges Mal erbrochen, auch gar keine Beschwerden mehr gehabt, so dass er nach Kurzem wieder seine Entlassung verlangte. Ich sah ihn dann wieder am 5. Februar 1902 und hörte von ihm, dass diese Besserung nur noch 8 Tage angehalten hat, und dass sich dann wieder dieselben Beschwerden eingestellt haben. Sein Zustand ist jetzt derselbe wie im November 1901; trotzdem verrichtet er noch immer seine schwere Arbeit. Sein Körpergewicht ist auf 124 Pfund zurückgegangen.

des ersten Unfalls, der in einer heftigen Contusion der Magengegend bestand, eine Verletzung der Magenwand hervorgerufen wurde, aus der dann ein Magengeschwür hervorging. Dieses äusserte sich anfangs nur in zeitweise auftretenden Schmerzen in der Magengegend, ohne Erbrechen. Erst $1^1/_2$ Jahre nach dem ersten Unfall trat ohne Anlass eine sehr heftige Magenblutung ein. Darnach verschlimmerten sich die Magenschmerzen und es trat ziemlich häufiges Erbrechen dazu. Mehr als 3 Jahre nach dem ersten Unfall hatte Patient einen zweiten ähnlichen Unfall; er wurde von einer Deichsel gegen die Magengegend gestossen. Dabei perforirte das bestehende Geschwür, aber nicht in die freie Bauchhöhle, sondern in Adhäsionen, die sich während des langen Bestehens des Geschwüres zwischen vorderer Magenwand, Leber und vorderer Bauchwand gebildet hatten. Zwischen diesen Adhäsionen kam es dann zur Abscessbildung und die Operation deckte eine die Magenwand entsprechend dem narbigen Geschwür perforirende und in die ausserhalb des Magens gelegenen schwieligen Massen führende Fistel auf.

Einen diesem Fall in gewisser Beziehung ähnlichen Fall theilt Rose (20) mit, den er aber in anderer Weise deutet.

Ein 20jähriger Klempnergeselle war 3 Etagen hoch vom Dache heruntergestürzt und mit dem Bauch auf ein quer liegendes Rohr gefallen. Er hatte Erscheinungen von Gehirnerschütterung und Schädelbasisfractur. In den ersten beiden Tagen erbrach er im Ganzen 12mal fast durchweg schwarzes Blut; der Leib war aufgetrieben, sehr empfindlich und in beiden Seiten war in Rückenlage eine Dämpfung nachzuweisen, die nach etwa 3 Wochen völlig verschwunden war. Nachher hatte Patient nie wieder Erbrechen oder sonstige Magenerscheinungen, und wurde nach 9 Wochen anscheinend in bestem Wohlbefinden entlassen. Einen Monat später wurde er wegen allmälig entstandenen, nicht ganz vollständigen Darmverschlusses wieder ins Krankenhaus aufgenommen. Die Erscheinungen gingen ohne Fieber allmälig wieder zurück, aber nun wurde ein etwa mannskopfgrosser Tumor im Epigastrium gefunden, der unmittelbar an die Leberdämpfung grenzte. Bei der 16 Wochen nach dem Unfall vorgenommenen Laparotomie wurde ein grosser, den ganzen linken Leberlappen einnehmender Leberabscess gefunden. An der hinteren Wand des Sackes, an einer der vorderen Magenwand entsprechenden Stelle, fand sich eine trichterförmige Oeffnung, die etwa eine Fingerkuppe eindringen liess, sich jedoch für die Sonde als blind endend erwies. Durch Drainage des Leberabscesses wurde Heilung erzielt.

Rose nimmt an, dass es sich bei der Verletzung um eine

Ruptur der vorderen Magenwand und des darauf liegenden linken Leberlappens gehandelt hat, dass es dabei zu einer vorläufigen Verklebung des Magen- und Leberrisses und zur Verlöthung zwischen Leber und Magen kam, und dass hinterher in der Leber ein Abscess entstand, gewiss in Folge der Combination mit dem Magenriss, durch den sie von vornherein inficirt gewesen sein wird. Der Abscess führte dann durch Compression zu einer Stenose des Colon transversum. Diese seine Annahme hält Rose für sicher gestellt durch den Befund der trichterförmigen Narbe mit ihrer Delle zwischen hinterer Fläche des Leberlappens und vorderer Fläche des Magens. Denn diese Anheftung deutete förmlich als Rest eines Ganges auf eine frühere Communication zwischen Leber- und Magenriss hin.

Die Aehnlichkeit meines Fall mit dem Rose'schen besteht darin, dass es in beiden Fällen im Anschluss an eine schwere Contusion der Magengegend zu einer ausserhalb des Magens gelegenen Abscessbildung kam, wobei im einen Fall noch der Rest einer früher vorhanden Communication mit dem Magen, im andern Fall noch die Communication selbst in Gestalt einer engen Fistel nachgewiesen war. Ich glaube aber nicht, dass man in meinem Fall annehmen darf, dass schon bei dem ersten Unfall eine vollständige Ruptur des Magens zu Stande kam, und dass die dadurch bedingte Peritonitis durch Zufall eine abgesackte geblieben ist, vielmehr halte ich die Annahme für natürlicher, dass zunächst nur ein Magengeschwür die Folge der Verletzung war. Denn die Zeit zwischen der Verletzung und den deutlichen Erscheinungen der abgesackten Peritonitis war in meinem Fall eine viel zu lange. Eher könnte man vielleicht auch im Rose'schen Fall annehmen, dass der Leberabscess auf dem Umwege eines Magengeschwürs zu Stande gekommen sei, wiewohl ich zugebe, dass die Rose'sche Deutung vielleicht ungezwungener erscheint.

Dass in meinem Fall die zweite Contusion eine Perforation zur Folge hatte, ist nichts Besonderes. Denn hierbei lagen die Verhältnisse ebenso, als wenn es sich um ein altes, gewöhnliches Ulcus ventriculi gehandelt hätte.

Kurz erwähnen will ich noch zwei Fälle von Ettmüller (5), die vielleicht meinem Falle nahe stehen. Ich bin jedoch dabei

auf kurze Notizen aus den Arbeiten von Petry (14) und Rehn (16) angewiesen, aus denen man den Verlauf nicht genügend beurtheilen kann.

Fall 1: Ein 30jähriges Mädchen stellte sich mit einer Magenfistel im linken Hypochondrium vor. Sie war im zehnten Jahr auf die Kante eines Thürpfostens gefallen. Nach dem Fall bildete sich unter Schmerzen eine Geschwulst in der Magengegend, die sich nach einigen Monaten in eine Fistel verwandelte, deren Oeffnung von geröthetem, hartem Integument umgeben war. Heilung.

Fall 2: 47jährige Frau. Stoss. Es bildete sich eine schmerzhafte Anschwellung, aus der sich eine Fistel entwickelte, welche durch 9 Jahre getragen wurde. — Heilung. Die Section zeigte, dass die Fistel am Pylorustheil sass.

Was meinen Fall wesentlich von den eingangs referirten 8 Fällen unterscheidet, das ist, abgesehen von der in meinem Fall eingetretenen Perforation, der Sitz der Veränderungen. Diese fanden sich in all' jenen 8 Fällen am Pylorus, oder wenigstens, wie im 2. Krönlein'schen und im Michaelis-König'schen Fall dicht oberhalb des Pylorus. Mit diesem Umstand mag es auch zusammenhängen, dass in meinem Fall das Erbrechen erst so auffallend spät aufgetreten ist. Denn mein Patient hat in den ersten $1^1/_2$ Jahren überhaupt nicht erbrochen, nur Magenschmerzen gehabt und erst nach $1^1/_2$ Jahren stellte sich zum ersten Mal Erbrechen und gleich sehr heftiges Blutbrechen ein. In den meisten andern Fällen trat das Erbrechen gleich in den ersten Tagen auf, in dem ersten Fall von Krönlein und in dem Fall von Körte nach 4 Wochen, in dem zweiten Fall von Krönlein nach $2^1/_2$ Monaten. Es mag sich dieser Unterschied daraus erklären, dass in meinem Fall eben der Pylorus unbetheiligt war, dass also eine Erschwerung der Magenentleerung oder auch nur ein Reizzustand am Pylorus nicht bestand.

Geschwürige Processe am Magen konnten nur noch in den beiden Fällen von Krönlein direct nachgewiesen werden. In den andern Fällen fanden sich meist narbige Stenosen am Pylorus mit zum Theil tumorartiger Verdickung der Magenwand und mit Adhäsionen zwischen Magen und dessen Nachbarorganen. Doch deutete auch in diesen Fällen der Verlauf darauf hin, dass sich in Folge des Traumas zunächst ein Magengeschwür gebildet hatte.

Was das in den einzelnen Fällen gewählte operative Verfahren betrifft, so hat Krönlein in seinen beiden Fällen und

ebenso König die Pylorusresection, Raum (Stepinski) und Page die Pyloroplastik, v. Bergmann, Deaver und Körte die Gastroenterostomie ausgeführt. In meinem Fall habe ich die segmentäre Resection der erkrankten Magenpartie gewählt, da das Geschwür perforirt war und nicht am Pylorus sass. Man hätte ja in diesem Fall auch das Geschwür einfach einstülpen und übernähen können, oder aber man hätte vielleicht die Stelle des perforirten Geschwürs gleich zu einer Gastroenterostomie benützen können. Beides erschien unzweckmässig, namentlich da die dem Erkrankungsbezirk benachbarte Magenserosa, die in Folge der Abscessbildung stark verändert und brüchig war, für die Naht sich nicht eignete. Vielleicht wäre es aber rathsam gewesen, der elliptischen Excision der Magenwand noch eine Gastroenterostomie hinzuzufügen, weniger in der Befürchtung, dass der Magenausgang durch die Operation verengt würde, (denn die Nahtlinie lag in reichlicher Entfernung vom Pylorus und verlief ausserdem genau in der Richtung von der grossen zur kleinen Curvatur), sondern vielmehr um den Folgen etwa eintretender Adhäsionsbildung in der Pylorusgegend zu begegnen. Denn ich nehme an, dass die neu aufgetretenen Beschwerden des Patienten, die ich bei der letzten Untersuchung feststellte, auf einer Perigastritis adhäsiva beruhen. Dadurch, dass ein Theil der Wunde tamponirt wurde, sowie in Folge der schon vorhandenen entzündlichen Veränderungen ist es zu einer Verwachsung der vordern Magenwand mit Leber und vorderer Bauchwand gekommen, was ja aus der späteren Abstossung eines Theiles der Magennähte durch die entstandene Fistel sicher hervorgeht. Und diese Verwachsung hat nun zu einer Erschwerung der Magenentleerung und zu den übrigen Beschwerden geführt. Ich würde deshalb falls die Beschwerden noch weiter zunehmen sollten, und sich nicht durch eine andere Therapie beseitigen liessen, dem Patienten nachträglich noch eine Gastroenterostomie machen.

Literatur.

1. Deaver, Gastro-Enterostomy. Transactions of the Philadelphia academy of surgery. Annals of surgery. 1898. July, pag. 145.
2. Derouet, Thèse de Paris, 1879.
3. Doxie, Ueber Pylorusstenose nach Trauma. Diss. Berlin, 1898.
4. Duplay, Contusion de l'estomac; accidents immédiates et consécutifs. (Symptoms d'ulcère simple). Arch. gén. de méd. 1881. II.
5. Ettmüller. Acta phys. med. Acad. Caes. Nat. cur. Vol. III.
6. Jessen, Ein Fall von Ulcus ventriculi traumaticum. Monatsschrift für Unfallheilkunde. 1900, No. 8, pag. 256.
7. Körte, Discussion über Operationen am Magen-Darm-Canal. Verhandlungen der Deutschen Gesellschaft für Chirurgie. 28. Congress, 1899. I, pag. 54.
8. Krönlein, Ueber Ulcus und Stenosis des Magens nach Trauma. Mittheilungen aus den Grenzgebieten der Medicin und Chirurgie. 1899, Bd. IV, Heft 3, pag. 54.
9. v. Leube, Ulcus ventriculi traumaticum. Centralblatt für klin. Medicin. 1886, No. 5.
10. Levig, Ueber traumatische Magenerkrankungen. Diss. Kiel, 1898.
11. Limont and Page, Cicatrical stricture of pyloric and of stomach. Pyloroplasty, cure. Lancet. 1892, July 9. [Referirt nach Petry (14) und nach Doxie (3)].
12. Michaelis, (I. med. Klinik) Fall von Strictur des Pylorus nach Trauma. Deutsche Medicinalzeitung, 1897. (Sitzung vom 5. Juli.) [Referirt nach Doxie (3)].
13. Mugnier, Des lésions tardives de l'intestin consécutives au traumatisme de l'abdomen. Thèse de Paris, 1883.
14. Petry, Ueber die subcutanen Rupturen und Contusionen des Magendarmcanals. Beiträge zur klinischen Chirurgie 1896. Bd. 16, Heft 2 und 3.
15. Potain, Bulletin de la société anatomique de Paris, 1856.
16. Rehn, Die Verletzungen des Magens durch stumpfe Gewalt. Verhandlungen der Deutschen Gesellschaft für Chirurgie. 25. Congress, 1896. II, pag. 354.
17. Reizenstein, Ueber einen Fall von traumatischem Ulcus ventriculi. Aerztlicher Verein in Nürnberg. Münchener medicinische Wochenschrift, 1899, No. 33, pag. 1101.
18. Richardière, Ulcères traumatiques de l'estomac. L'Union médicale. 1895. No. 16, pag. 183.
19. Ritter, Ueber den Einfluss von Traumen auf die Entstehung des Magengeschwüres. Zeitschrift tür klinische Medicin. Bd. 12, 1887.
20. Rose, Beiträge zur inneren Chirurgie. Deutsche Zeitschrift für Chirurgie, 1892. Bd. 34, pag. 12.

21. Stepinski, Ein auf operativem Wege geheilter Fall von narbiger Pylorusstenose. Medycyna, 1894, No. 28. [Referirt nach Virchow's Jahresbericht über die Leistungen und Fortschritte in der gesammten Medicin für 1894. II, pag. 451].
22. Stern, Ueber traumatische Erkrankungen der Magenschleimhaut. Deutsche medicinische Wochenschrift, 1899. No. 38, pag. 621.
23. Thiem, Ein durch Unfall herbeigeführtes Magengeschwür. Monatsschrift für Unfallheilkunde, 1899. No. 5, pag. 154.
24. Vanni, Sull' ulcera dello stomaco d'origine traumatica. Lo sperimentale, 1889. Luglio. [cf. Virchow's Jahresbericht über die Leistungen etc. für 1899. II, pag. 281].
25. Wittneben, Ulcus ventriculi traumaticum. Diss. Würzburg, 1886.

XXIX.

(Aus der chirurg. Abtheilung des Städtischen Krankenhauses zu Wiesbaden. — Oberarzt Dr. Landow.)

Fistula ani congenita.

Von

Dr. Kurt Bartholdy,

Assistenzarzt.

(Mit 3 Figuren im Text.)

Von den Erkrankungen am hinteren Ende des Stammes bieten in pathologisch-anatomischer Beziehung diejenigen das grösste Interesse, deren Aetiologie in das Gebiet der Entwicklungsgeschichte übergreift. Nicht allein, dass die Entwicklungsgeschichte uns eine Deutung der Entstehung dieser krankhaften Bildungen ermöglicht, die pathologische Anatomie giebt uns umgekehrt die wichtigsten Aufschlüsse über die noch recht unklare Entwicklungsgeschichte der Gegend des Sitzes derselben, zumal je weiter die Zeit der Entwicklungsstörung in das embryonale Leben zurückverlegt werden kann. Die Tumoren und Missbildungen mit complicirterer Zusammensetzung oder wenigstens nicht durchweg gleichmässig primitivem Bau bieten im Allgemeinen durch die Differenz der Gewebsbestandtheile bestimmtere Anhaltspunkte für den Ausgangspunkt der Entwicklung. Umgekehrt ist bei den einfachst gebauten Bildungsstörungen die Stellung zur Entwicklungsgeschichte meist eine äusserst unsichere. Sie fordern nicht zwingend die Annahme einer Störung im Bildungsgang der primitivsten embryonalen Anlagen, sie können auch als Produkt einer späteren Zeit gedeutet werden, als Störungen in den specielleren Umwandlungs-Vorgängen bereits angelegter oder vollkommen entwickelter höherer Organe oder Gewebsanordnungen.

Nicht zum Mindesten ist diese Unsicherheit bedingt durch die verhältnissmässig grosse Unkenntniss gerade der frühsten embryonalen Vorgänge beim Menschen. Umso werthvoller sind für uns daher Bildungsstörungen, deren pathologische Anatomie in jene Zeit zurückführt, indem sie ausser dem Interesse, das ihre Pathogenese fordert, zugleich Rückschlüsse auf die Entwicklungsgeschichte gestatten und die vermuthete Aetiologie verwandter Bildungsfehler stützen.

Von diesem Gesichtspunkte aus verdient der folgende Fall einer eigenartigen Fistula ani, welcher im Städtischen Krankenhaus zu Wiesbaden zur Beobachtung kam, besprochen zu werden.

Es handelt sich um einen 53 Jahre alten Herrn, der bis auf einen nur wenige Wochen dauernden Bronchialcatarrh vor 12 Jahren nie besonders krank gewesen ist. Vor acht Monaten fühlte er am After einen Knoten, der nicht nennenswerth schmerzte und der dann im Laufe von einigen Wochen aufging und seitdem als secernirende Fistel bestehen blieb.

Der Befund bei der Operation am 6. 12. 00 war folgender: ca. $2^1/_2$ cm oberhalb der Analöffnung und etwas nach rechts von derselben liegt eine Fistelöffnung, etwas narbig eingezogen mit derber Umgebung ohne akute Entzündungserscheinungen. Beim Sondiren fängt sich die Sonde leicht, so dass sie erst nach mehreren Versuchen bis zur Analschleimhaut vorgeschoben werden kann, durch die sie im Darmlumen erscheint. Ob die Fistel eine complete war oder erst zu einer completen gemacht wurde, ist nicht ganz sicher. Jedenfalls könnte nur eine ganz dünne Wand zwischen Fistel und Darmlumen bestanden haben. Die Fistel wurde in typischer Weise mit vollkommener Durchtrennung der Weichtheile nach dem Darmlumen zu gespalten, die mit Granulationen bedeckte Wandung ausgelöffelt und excidirt. Einige kürzere Nebengänge wurden in gleicher Weise behandelt. Nun erst bemerkte man etwa $^3/_4$ cm oberhalb und medial von der ersten Fistelöffnung, jedoch nicht ganz in der Medianlinie in vollkommen reactionsloser Haut eine zweite Fistelöffnung. Diese ist nicht wie gewöhnlich bei einer alten Fistula ani einzogen, sondern ihr Lumen liegt ohne Trichterbildung im Niveau der Haut. Der Gang tritt nicht senkrecht zur Haut aus, sondern in etwas schräger Richtung von unten nach oben, so dass man nur von oben in die Fistelöffnung hineinsehen kann. Beim Spannen der Haut lateralwärts legen sich die Wandungen eng aneinander. Durch die beiden letzteren Momente war die Fistel auch zunächst der Beobachtung entgangen. Beim Einführen einer Sonde stösst dieselbe bald auf einen Widerstand, der nicht zu umgehen ist. Die Fistel wird nun theilweise gespalten. Sofort fällt die eigenthümliche blassrothe, schleimhautartige Auskleidung des Fistelganges auf. Während die Fistel etwas weiter eröffnet wird, finden sich etwa $^3/_4$ cm von der äusseren Oeffnung entfernt im Lumen zwei Kothsteine. Der ganze Fistelgang wird nun in toto bis zum Darmlumen hin exstirpirt. Die Richtung des Verlaufes des Fistel-

ganges war von aussen nach vorn unten medial. Die weitere Behandlung ist belanglos, die Heilung verlief glatt.

Das aus dem ersten Fistelgang ausgelöffelte Granulationsgewebe ist frei von Tuberkeln; Nekrosenbildung und Riesenzellen fehlen. Es handelt sich also um einen nicht tuberculösen Entzündungsprocess. Die beiden Kothsteine sind länglich rund und etwas platt. Der grössere misst 8 : 4 : 3 mm, der kleinere 4 : 2 : 1 mm. Die Steine sind sehr hart, bröckeln auf Druck nicht, lassen sich mit dem Fingernagel nicht ritzen; ihre Oberfläche ist reich mit kleinen Höckern besetzt; die Farbe der trockenen Steine ist braungrau. Der grössere Stein enthielt als Kern einen kleinen Bröckel eines Pflanzengewebes. Beide Steine zeigen auf Schliffen regelmässige concentrische Schichtung. Die chemische Untersuchung ergab als wesentlichen Bestandtheil beider Steine Erdphosphate. Der exstirpirte Fistelgang wurde in der Längsrichtung vollkommen eröffnet. Er zeigte bis ans Ende die gleiche blassrothe, schleimhautartige Auskleidung. Die Länge des Fistelganges beträgt etwas über 2 mm, die lichte Weite misst am auseinander gerollten Präparat etwas über 1 cm. Die innere Fläche der Fistelwandung ist nach dem Lumen zu in viele grosse bis 2 mm hohe Falten gelegt, die zum Theil längs, zum Theil quer verlaufen. Kurz unterhalb der Mitte des Fistelganges ist eine von hohen Falten umgebene Grube gebildet, in der der grössere Kothstein lag. Von Narben ist im ganzen Verlaufe der Fistel makroskopisch nichts zu sehen.

Die mikroskopische Untersuchung der Fistel ergiebt folgenden Befund: Der ganze Fistelgang ist ohne jegliche Unterbrechung ausgekleidet mit einem geschichteten Plattenepithel, an welchem deutlich verschiedene Schichten, wie man sie an der Haut findet, ausgebildet sind, jedoch nicht in ganz gleicher Form wie dort. Durchweg ist ein Stratum germinativum, jedoch nur stellenweise ein Stratum corneum vorhanden. Im Stratum germinativum sind die tiefsten Zellenlagen cylindrisch mit länglichen Kernen, die sich ebenso wie die Kerne der darüberliegenden Schicht runder und polygonaler Epithelzellen sehr gut färben. Die folgenden überliegenden Zellen werden immer platter und stellen schliesslich ganz lange und schmale Zellen dar. Alle aber zeigen deutlich Kernfärbung bis in die oberste Schicht. Bisweilen ist an der Grenze, wo die polygonalen Zellen mehr den eigentlichen platten Charakter annehmen, eine deutliche Trennungsschicht eingefügt. Diese Schicht besteht entweder aus Epithelzellen, deren Protoplasma ganz hell ohne jede Färbung bei vorzüglicher Kernfärbung ist, oder aus Epithelzellen, deren Protoplasma dichter erscheint und bei gefärbten Schnitten intensiv gefärbt ist, so dass bald eine glashelle, bald eine intensiv gefärbte Trennungslinie durch die Epithelmasse parallel zur Oberfläche zieht. Die Zellen der klaren Schicht sind im Allgemeinen grösser, diejenigen der dunklen Schicht kleiner als die benachbart liegenden Zellen. Beide Schichten können direkt in einander übergehen. Ein Stratum corneum ist, wie oben gesagt, nur in geringer Ausdehnung an vereinzelten Stellen vorhanden. Es kennzeichnet sich an den van Gieson-Präparaten durch die intensiv gelbe Färbung gegenüber dem bisher beschriebenen Stratum germinativum, welches keine Spur von Gelbfärbung zeigt. Die Dicke der ver-

hornenden Zone ist verschieden und beträgt bis etwa $^1/_6$ der Höhe des Stratum germinativum. Die Zellgrenzen der ganz flachen Zellen sind undeutlich zu erkennen; der Kern der Zellen ist aber durchweg färbbar, wenn auch nicht sehr stark, es besteht also keine vollkommene Verhornung. Sie tritt nun besonders auffallend hervor in einer tiefen Einsenkung des faltenreichen Epithelschlauches, und man darf wohl mit Sicherheit annehmen, dass hier einer der beiden Steine längere Zeit gelegen und durch den Reiz als Fremdkörper den Verhornungsprocess hervorgerufen hat. An der inneren Mündung geht das Epithel der Fistel ununterbrochen in das Epithel des Rectum über, welches hier in seiner Pars analis den gleichen Bau zeigt wie das eben beschriebene Epithel. Auf den Epithel-Uebergang ins Epithel der äusseren Haut komme ich später zu sprechen. Das bisher beschriebene Epithel (Fig. 1) ist gelagert auf

Fig. 1.

einer breiten Schicht von lockerem Bindegewebe, welches stellenweise die zehnfache Breite des Epithellagers erreicht. An den oberflächlichen Schichten sind die Bindegewebsfasern zarter als in den tiefer gelegenen Schichten. Die Hauptrichtung der Faserzüge verläuft in der Längsrichtung des Fistelganges. Nach dem Epithel zu bildet das Bindegewebe zahlreiche Papillen, auf welchen die oben beschriebenen cylindrischen Zellen des Stratum germinativum aufsitzen. In dem Bindegewebe liegen vereinzelt kleine perivasculäre Leukocyten-Anhäufungen. Ebenso liegen der Basis des Epithels entlang im Bindegewebe auf grössere oder kleinere Strecken hin Leukocyten-Ansammlungen, jedoch immer nur in geringerem Grade. Nur selten einmal sieht man ein circumscriptes Leukocytenhäufchen. Nirgend aber, weder in der Nähe des Epithels noch mitten im Bindegewebe ist in einem solchen Herd eine Nekrose vorhanden. Form und Zahl der Papillen sind ebenso wie die darüber liegende Epithelschicht an den an Leukocyten reicheren Stellen nicht anders als an den von Leukocyten freien Stellen.

Das Bindegewebe ist von vielen Capillaren durchzogen. Von arteriellen Gefässen sind nur einige wenige ganz kleine vorhanden. Auffallend sind nun aber zweierlei Arten von Gefässräumen, nämlich sehr weite Lymphgefässe und Blutcapillaren, so dass man von echten, wenn auch nicht hochgradigen Teleangiectasien reden kann. Sie finden sich in der ganzen Ausdehnung des Bindegewebsstroma In den verschiedensten Richtungen sich erstreckend, zum Theil lange Schläuche bildend. Sie liegen in dem Gewebe eingebettet ohne dasselbe zu verdrängen, so dass sie auch immer noch von einander durch Bindegewebe getrennt sind und nicht mit einander confluiren. Die Wandungen dieser erweiterten Gefässräume bestehen aus einer einfachen Endothellage und zeigen keine pathologischen Veränderungen, ebenso wenig wie das Gewebe der angrenzenden Umgebung. Die als lymphatische Teleangiectasien aufzufassen-

Fig. 2.

den Gefässräume sind ausgefüllt mit einer homogenen, durchsichtigen, sich schwach färbenden Masse, in der bisweilen vereinzelte polynucleäre Leukocyten und bisweilen wenige zu einem Klumpen zusammengeballte Blutkörperchen liegen. Ganz gleichmässig freilich erscheint die eigentliche Füllungsmasse nicht immer, sondern recht häufig liegen entlang der Endothelwandung kreisrunde oder ovale, hell durchscheinende, structurlose Gebilde (Fig. 2), so dass, wenn solche zahlreich vorhanden, die angrenzende Füllungsmasse einen gezackten Rand erhält. Diese Bilder sind sicher nichts weiter als Gerinnungsproducte und ich hätte dieselben als unwesentlich übergangen, wenn nicht an anderer Stelle bereits genau die gleichen „Körperchen“ in Lymphgefässerweiterungen ausführlich beschrieben worden wären und dort auch in anderer Beziehung eine Aehnlichkeit festzustellen wäre, worauf ich später zurückkomme. In dem Bindegewebe liegen ferner Züge glatter und quergestreifter Muskulatur. Dieselben reichen nirgends bis an das Epithel heran, sondern sind durch eine

mehr oder weniger breite Lage Bindegewebe von demselben getrennt. Die quergestreiften Muskelzüge ziehen fast sämmtlich in der Längsrichtung des Fistelganges, nur ganz wenige sind an Fistel-Längsschnitten schräg getroffen. Die Vertheilung der quergestreiften Muskelfasern ist keine gleichmässige. Nach der inneren Fistelöffnung zu finden sich gar keine, sondern nur in den peripheren $^2/_3$ der Fistelwandungen. Die Fasern liegen meist in weiterer Entfernung vom Epithel, jedenfalls nie näher als in einer Entfernung, die gleich der doppelten Breite des Epithellagers ist. Die längsgetroffenen Fasern verlaufen in der Regel so, dass sie sich nach ihrem peripheren Ende zu dem Epithel etwas nähern. Nur in einer geringen Serie von Schnitten, also auch nur an einer begrenzten Stelle der Fistelwand und nicht circulär um den Fistelgang herum liegen quergestreifte Muskelfasern in einem Complex zusammen, doch sind fast alle Fasern durch sehniges Bindegewebe getrennt. Diese Stelle liegt nahe der äusseren Fistelöffnung, vom Epithel aber durch eine breite Schicht Bindegewebe mit Fettzellen geschieden. An den übrigen Stellen verlaufen die Fasern stets einzeln im Bindegewebe. Weiter verbreitet ist im Bindegewebe die glatte Muskulatur. Zunächst findet sich an der inneren Fistelöffnung ein grosser Complex glatter Muskelfasern, die auf Längsschnitten der Fistel in den verschiedensten Richtungen getroffen sind, in das Bindegewebe eingelagert. Sie ziehen in grösseren oder kleineren Gruppen in geordneten Zügen durch das Gewebe, erreichen aber nirgends das Epithellager, sondern sind von ihm getrennt durch eine Lage Bindegewebe. Die Abgrenzung gegen dasselbe ist keine scharfe, sondern die Fasern verlieren sich allmälig in ihm. Von diesen Complexen aus ziehen Muskelbündel parallel zum Epithel des Rectum im bindegewebigen Lager entlang, treten aber hier zum Theil sehr nahe an das Epithel heran. Im übrigen Bindegewebe der Fistelwand sind nur kleinere Züge glatter Muskulatur vorhanden und zwar nur in den centralen zwei Dritttheilen der Fistel. Im peripheren Drittel fehlen sie vollkommen. Ihre Verlaufsrichtung ist zum grössten Theil mehr oder weniger parallel zur Längsrichtung der Fistel; auf Längsschnitten der Fistel ist ein kleinerer Theil der Bündel jedoch auch direct quer getroffen. Die glatten Muskelfasern treten viel näher an das Epithel heran als die quergestreiften Muskelfasern, erreichen dasselbe aber, wie gesagt, nicht ganz. Die glatte Muskulatur liegt stets zwischen dem Epithelschlauch und der quer gestreiften Muskulatur, also nie ausserhalb derselben. Nahe der äusseren Mündung enthält das Bindegewebslager meist einige grosse Fettzellen.

Auf einer zusammengehörigen Serie von Längsschnitten findet sich nahe der inneren Fistelmündung eine Ansammlung eigenthümlicher Zellen (Fig. 3). Es sind grosse blasige Zellen, die in den gefärbten Präparaten (nach van Gieson) fast glashell durcheinend bleiben, während der dünne, oft längliche Kern sich gut färbt; jedoch ist nicht in allen diesen Zellgebilden ein Kern zu sehen, er fehlt häufig. Wo mehrere Zellen zusammenstossen, haben sie sich nur wenig gegeneinander abgeflacht, auch nicht in einigermaassen regelmässigen kantigen Figuren, so dass glashelle Felder bald diese bald jene Form haben, meist annähernd rund und oval, öfters verschiedenkantig, auch halbmondförmig

etc. erscheinen. Stellenweise sieht man auch längliche abgeflachte Zellen dieser Art. Die aus je etwa 2—20 Zellen (im Schnitt) bestehenden Gruppen liegen dicht bei einander und sind durch Bindegewebs-Züge von einander getrennt, also gewissermaassen in Felder getheilt. Nicht in allen Präparaten tritt diese Abgrenzung so scharf hervor; bei einer ganzen Reihe liegen die fraglichen Zellen zwar im Zusammenhang, aber nur wie eingestreut in das Gewebe. In sämmtlichen Präparaten, wo diese Zellen sich finden, ist die Lage derselben eine ganz constante in der Nähe der inneren Fistelmündung dem oben beschriebenen Complex glatter Muskulatur direkt anliegend resp. in dessen Rundpartien eingebettet, so dass es sich nicht um circumscripte, zerstreute Herde dieser Zellenart handelt, sondern um einen zusammenhängenden Zellenstrang.

Fig. 3.

Es bleibt nun noch Narbengewebe zu beschreiben, das sich in einem grösseren Theile der Präparate findet. Ich möchte zunächst nochmals an die frühere Angabe erinnern, dass das Fistellumen durchweg von geschichtetem Epithel umgeben ist, dass also nirgends Narbengewebe das Fistellumen erreicht. Nach der inneren Fistelöffnung zu fehlt Narbengewebe vollkommen. In den meisten Schnitten, die narbiges Gewebe zeigen, findet sich solches nur im peripherstен Theile der Fistel. An der äusseren Fistelöffnung, wo das Epithel der Fistel in das Epithel der Haut übergeht, tritt das Narbengewebe in einer Serie von Längsschnitten bis an das Epithel heran, es ruht das Epithellager auf Narbengewebe. Die Epithelschicht ist hier gleich hoch wie im übrigen Theile der Fistel und unterscheidet sich von derselben nur dadurch, dass die Papillen niedriger und spitzer sind, während die Zahl der Papillen unverändert ist. In den Papillen liegen feine Gefässschlingen; auf den Papillen sitzt ein ganz regelrechtes Stratum cylindricum. Zuweilen hat das Gewebe der Papillen bei van Gieson-Färbung die leuchtende rothe Farbe des Bindegewebes. Diese

Veränderungen an der äusseren Fistelmündung finden sich nun aber nicht circulär um den Fistelgang herum, sondern in einer ganzen Reihe von Schnitten geht das Epithel der Fistel direct in das Epithel der Haut über ohne an Narbengewebe zu grenzen, das Epithel ruht vielmehr ununterbrochen auf lockerem Bindegewebe, wie früher beschrieben. Narbengewebe ist an der äusseren Fistelöffnung also nur theilweise vorhanden. Die Länge der Strecke, auf welcher Fistelepithel auf narbigem Gewebe liegt, beträgt im Maximum etwa 1,5 mm bei einer Gesammtlänge der Fistel von 2 cm. An den oben beschriebenen Stellen entfernt sich nun das Narbengewebe ganz schräg vom Epithelschlauch weg, so dass meist nur im peripheren Achtel der Fistelwandung noch Narbengewebe zu finden ist, zum grössten Theile aber vom Epithel durch eine breite Schicht des oben beschriebenen lockeren Bindegewebes getrennt. In diesem Winkel zwischen Epithelschlauch und Narbe enthält das Bindegewebe die schon früher erwähnten grossen Fettzellen. In einer Reihe von Präparaten findet man aber auch noch in der Höhe der Mitte des Fistelganges und etwas darüber Narbengewebe, jedoch vom Epithel stets durch eine sehr breite Schicht des lockeren Bindegewebes getrennt. Man kann also sagen, dass das narbige Gewebe aus weiter Entfernung sich dem Epithelschlauch nach seinem peripheren Ende zu nähert, bis zur theilweisen Berührung an der äusseren Mündung desselben. Das Narbengewebe besteht aus äusserst zellreichem, dichtem Bindegewebe in welchem viele kleine Gefässe verlaufen, die durch organisirte Thromben geschlossen sind; in der Umgebung der Gefässchen liegen dichtere Schichten von Bindegewebszellen, gekennzeichnet durch zahlreiche Kerne. Stellenweise sieht man Neubildung von Blutgefässen; Leukocyten-Ansammlungen dagegen fehlen. Danach handelt es sich um keine alte Narbenbildung, sondern um eine Narbe, die noch Zeichen des überstandenen entzündlichen Vorganges trägt und sich anschickt, in den definitiven Zustand überzugehen.

Wie ist nun dieser Fistelgang zu deuten? Wir haben es vom klinischen Standpunkte aus mit einer completen Analfistel zu thun. Ungewöhnlich an ihr ist von vornherein die Auskleidung des Fistelganges, der bereits makroskopisch auffiel, insofern die Wandung nicht das gewöhnliche Bild narbigen Gewebes bot, sondern schleimhautartig erschien. Die mikroskopische Untersuchung bestätigt das Fehlen narbiger Fistelwandung und zeigt eine durchgehende epitheliale Auskleidung des Fistelganges. Die vollkommene Epidermisirung einer gewöhnlichen Fistula ani completa ist bisher nicht beobachtet worden und pathologisch-anatomisch wohl auch nie zu erwarten, wenigstens nicht bei einer Länge des Fistelganges von mehreren Centimetern. Epitheliale Auskleidung einer kurzen Strecke des peripheren Theiles einer Analfistel kommt ja vor; meist handelt es sich in diesen Fällen aber wohl nur um eine Invagination der Haut in den Fistelgang durch Narbenzug, wie Quénu und Hart-

mann annehmen. Aber selbst wenn man die Möglichkeit vollkommener Epithelisirung zugäbe, so kommt sie für unseren Fall nicht in Betracht, da dann zum Mindesten das Epithel auf einem Narbengewebe lagern müsste; dies ist aber, wie oben beschrieben, nicht der Fall. Die Basis des Epithels ist bis auf eine begrenzte Stelle am peripheren Ende ein lockeres, gefässreiches Bindegewebe. Mehr in Frage kommen schon die Analfisteln, welche Chiari beschrieben. Er hat nachgewiesen, dass zwischen den Morgagnischen Gruben und Analfisteln ein enger Zusammenhang bestehen kann. Die Morgagni'schen Gruben bilden normal nur kleine unbedeutende Taschen in der Rectalwandung. Diese können sich aber sehr vertiefen, indem sie vor dem Musc. sphincter int. oder durch denselben sich ausdehnen; dadurch nähern sie sich mit ihrem blinden Ende der äusseren Haut. Schliesslich perforirt ein solches Divertikel am blinden Ende, der entzündliche Herd bricht durch die Haut nach aussen auf und es entsteht eine vollkommene, von der äusseren Haut zum Morgagni'schen Divertikel führende Fistel Die Morgagni'sche Grube liegt nun in der Portio analis des Rectum, die nicht mehr mit der Rectalschleimhaut ausgekleidet ist, sondern eine mit Papillen und geschichtetem Plattenepithel versehene, schleimhautartige Decke trägt; die gleiche Auskleidung hat die Morgagni'sche Grube. Es kann somit eine Analfistel bestehen, die, wie in dem Fall VI, bei Chiari beschrieben, zum grössten Theile mit Epithel ausgekleidet ist. Aber ein derartiger Epithelcanal geht nicht direct in die äussere Haut über, sondern zwischen beide ist ein von Narbengewebe, resp. entzündlich zerfallenem Gewebe umgebener Canal eingeschaltet. In dem genannten Falle Chiari's war auch thatsächlich der periphere Theil des Fistelganges ein narbiger Gang. Quénu und Hartmann erwähnen einen ähnlichen Fall einer Analfistel, den Pozzi in der Société anatomique demonstrirt hat. Es vereinigten sich in diesem Falle 4 auf der äusseren Haut mündende Fisteln central in einem einzigen breiten Fistelgang, der mit einer schleimhautähnlichen, Papillen tragenden und mit Epithel versehenen Wandung ausgekleidet war. In diesem Falle wurde als Aetiologie gleichfalls Perforation einer Morgagni'schen Grube angenommen. Aber auch hier liegt zwischen Epithelcanal und Haut eine epithelfreie Narbenstrecke. In jüngster Zeit hat Meisel 2 ähnliche Fälle von Anal-

fisteln mit epithelialer Auskleidung beschrieben. In beiden Fällen fiel bei der Operation wie auch in unserem Falle die eigenthümliche schleimhautähnliche Auskleidung der Fistelgänge auf. Die Fisteln endigten 3 und 5 cm vom After entfernt und stellten complete Analfisteln dar. Beide waren bis auf ein kleines Stück mit Epithel ausgekleidet. Im ersten Falle lagen in der Fistel zwei Traubenkerne und zwar im Grunde des mit Epithel ausgekleideten Canales. Der bis zur Haut führende 1 cm lange Rest des Fistelganges war ohne Epithelauskleidung. Die Länge des ganzen Canales betrug 3 cm. Im zweiten Falle lag nahe der äusseren Oeffnung eine strahlige Narbe, zu der vom Hauptfistelgang ein blinder Fistelgang führte; in diesem lag ein Kümmelkern. Der periphere Theil des sich trichterförmig zum Darmlumen hin erweiternden Epithelcanales war gleichfalls narbig. Die mikroskopische Untersuchung ergab in beiden Fällen an dem schleimhautähnlichen Theile überall ein fast gleich hohes Epithellager mit gut ausgebildeten, zum Theil sogar regelmässig geordneten Papillen, die sich auf einem lockeren Bindegewebe erhoben. Das Bindegewebe war reich an Gefässen. „Entzündliche Infiltration und Narbenbildung fehlte, abgesehen von dem der äusseren Fistelöffnung zugekehrten Theil vollständig". Meisel deutet seine beiden Fälle als perforirte paraanale Epithelschläuche, indem durch den Reiz der genannten Fremdkörper das blinde Ende der Canäle durchbrochen wurde und dadurch Fistelbildung zur äusseren Haut eintrat. In dem als zweiten genannten Falle war in Querschnitten durch die Fistel von der inneren Oeffnung aus 1 cm in den Canal hinein geschichtetes Cylinderepithel zu verfolgen, das scharf in geschichtetes Plattenepithel überging. „Es kann kaum zweifelhaft sein, dass es sich um die Stelle des Einganges in eine Morgagni'sche Grube handelt". In der Umgebung des Canales dagegen lagen nahe der inneren Oeffnung und um sie herum geordnete Züge von glatter Musculatur und etwas weiter entfernt davon einige Bündel quergestreifter Musculatur. „Wir haben es demnach mit einem Canal zu thun, welcher von der Gegend des Einganges in eine Morgagni'sche Tasche durch den Sphincter ani int. an dem Spincter ani ext. vorbei bis dicht unter die äussere Haut zieht". Meisel sieht in diesem Falle eine Fistel, entstanden durch Perforation eines Chiari'schen Pulsionsdivertikels, da der Canal keine selbständige Wandung hat, sondern

dieselbe von der Musculatur und dem Bindegewebe der Analportion erhält und sein Epithel ununterbrochen in das Epithel der Portio analis und des Rectum übergeht, wie oben erwähnt. In dem ersten Falle Meisel's finden sich in dem gefässreichen Bindegewebe nur einzelne untergeordnete Züge von glatter Musculatur. Das Verhältniss des geschichteten Plattenepithels in der Fistel zum Epithel des Darmes konnte nicht mit Sicherheit festgestellt werden; die Verhornung der obersten Epithelschicht entsprach der Lage der inneren Oeffnung des Fistelganges in der Nähe des Afters, 1 cm oberhalb der Haargrenze. Danach war der Canal als ausserhalb des Schliessmuskels liegend anzunehmen. Meisel weist nun auf die Wirkung des Musc. sphincter ani ext. und des Levator ani hin, die bei ihrer Contraction diese Theile der Haut beim Defäcationsact von der Kothsäule wegziehen. Meisel schliesst danach die Entstehung eines Divertikels durch Druck auf ein Grübchen oder die Schleimhaut im Darme aus und damit die Möglichkeit der Annahme eines Pulsionsdivertikels. Die beiden Traubenkerne sollen erst nachträglich in den Canal gelangt sein. Der periphere narbige Theil der Fistel lässt ihn bei der Kürze der Narbe ein Tractionsdivertikel durch Narbenzug ausschliessen. Per exclusionem deutet Meisel damit diesen Fall als ein congenitales anales Divertikel mit secundärer Perforation. Er verlegt diese Entwickelungsstörung in die Zeit nach der erfolgten Vereinigung des Entodermalrohres mit der ectodermalen Einstülpung, in eine Zeit der weiteren Differenzirung der Analportion.

Aus dem bisher Gesagten geht hervor, dass in allen bisher beschriebenen Fällen von Analfisteln, welche eine epitheliale Auskleidung trugen, dieselbe nur eine theilweise war und dass die kleinere oder grössere nicht mit Epithelüberzug versehene Strecke durch Narbengewebe gebildet wurde. In dieser Beziehung unterscheidet sich unsere Fistel ganz wesentlich von den beschriebenen. Das Epithel des Fistelganges erleidet nirgends auch nur die geringste Unterbrechung; in unveränderter oder nur unwesentlich veränderter Form geht es an innerer und äusserer Fistelöffnung in die Epithellager der angrenzenden Flächen über. An der äusseren Fistelöffnung findet sich allerdings bis an den Epithelschlauch heranreichend narbiges Gewebe, welches das Epithel bis auf 1,5 mm begleitet. Aber dieses Narbengewebe umgiebt den Fistelgang nicht

circulär, sodass an einem kleineren Theile des peripheren Fistelendes das Epithel ohne Narbengebilde zu berühren auf lockerem Bindegewebe gelagert in das Epithel der äusseren Haut übergeht. Danach ist also ausgeschlossen, dass die Communication des Fistelganges mit der äusseren Haut erst secundär entstanden ist durch Perforation eines mit Epithel ausgekleideten Hohlraumes, event. eines Divertikels. Wäre die durch Perforation geschaffene Fistelstrecke noch so kurz, das resultirende Narbengewebe müsste den Fistelgang circulär umfassen. Das einseitig vorhandene Narbengewebe ist aber auch unschwer zu erklären, wenn wir bedenken, dass in allernächster Nähe ein ganz erheblicher Entzündungsprocess sich abgespielt hat. Dieser hat theilweise den Epithelschlauch erreicht, an ihm aber Halt gemacht; zum Theil hat er das Epithel auch nicht ganz erreicht, wo scheinbar Epithel auf Narbe ruht, da wie früher erwähnt, zwischen Narbengewebe und Epithel bisweilen noch eine, wenn auch ganze zarte Schicht unveränderten Bindegewebes liegt. Bemerkenswerth ist auch, dass das Epithel sich in seiner Form, vor Allem in der Höhe nicht wesentlich ändert, wo es auf Narbe trifft, und dass selbst die unterste Schicht des Stratum cylindricum in regelmässiger Anordnung auf Papillen vorhanden ist. Die Annahme, dass das Narbengewebe mit der Epithelfistel ätiologisch nichts zu thun hat, sondern nur ein Produkt der nahe gelegenen entzündlichen Fistel ist, wird noch dadurch gerechtfertigt, dass weiter ab von der äusseren Fistelöffnung bis zur Höhe der Mitte der Fistel Narbengewebe gefunden wird, welches einerseits den gleichen histologischen Bau zeigt, wie das der äusseren Fistelöffnung anliegende, andererseits aber von dem Epithelschlauch durch eine breite Lage lockeren unveränderten Bindegewebes getrennt ist. Das Narbengewebe ist, wie früher erwähnt, nach seinem histologischen Bau kein altes Narbengewebe, der entzündliche Process also noch nicht allzu lange abgelaufen. Hätte sich über das Narbengewebe wirklich erst nachträglich eine Epithelschicht geschoben, so wäre wohl kaum ein derartiges Epithellager mit einer gleichmässigen, mit Papillen ausgezeichneten Anordnung entstanden. An dieser Stelle wäre vielleicht auch zu erinnern, dass die Kothsteine etwa $^3/_4$ cm von der äusseren Oeffnung der Fistel entfernt lagen, also weitab von Narbengewebe; von ihnen war also kein entzündlicher Process ausgelöst worden. Allein durch die Thatsache, dass bei

unserer Fistel Epithel des Rectums und Epithel der Haut in einem ununterbrochenen durch die Fistel gebildeten epithelialen Zusammenhang stehen, der nur zum geringsten Theile auf Narbengewebe ruht, welches aber durch seine Anordnung die Annahme der Perforation eines mit Epithel ausgekleideten blinden Sackes oder Hohlraumes ausschliesst, ist wohl die Annahme gerechtfertigt, dass dieser epitheliale Gang weder ganz noch theilweise das Endproduct eines pathologischen Vorganges in einem vorher normal gebildeten Gewebe ist. Wir können des Weiteren bei der im Verhältniss zur Länge der Fistel kaum merklichen Narbe ein Tractions-Divertikel ausschliessen, und können ebenso, wenn wir den bei der Beschreibung der Meisel'schen Fälle gegebenen Mechanismus der Defäcation berücksichtigen, ein Pulsions-Divertikel ausschliessen, und zwar umsomehr, da in unserem Falle weder der Musc. sphincter ani int. noch der Musc. sphincter ani ext. durchbohrt wird, die Fistel also, insbesondere ihre innere Oeffnung, ausserhalb der Gegend liegt, in welcher bei einem Defäcationsact ein Druck auf die Schleimhaut ausgeübt wird.

So drängt Alles dazu, diesen Fistelgang nicht als das Product eines Vorganges in einer vorher geschlossenen Gewebsschicht anzusehen, sondern als eine Communication, die von jeher zwischen äusserer Haut und Darm bestanden hat, d. h. als ein congenitales Gebilde zu deuten. Dieser bisher nur per exclusionem gezogene Schluss lässt sich aber in mehrfacher Weise durch positive Befunde erhärten. Ich erinnere zunächst an die auffallenden lymphatischen und capillaren Teleangiectasien. Es ist eine bekannte Thatsache, das Lymphangiectasien gerade bei angeborenen Tumoren und Missbildungen eine häufige Erscheinung sind und auch für sich allein an circumscripten Stellen angeboren vorkommen. Insbesondere ist hier zu denken an die fissuralen Angiome Virchow's, d. h. jene Angiome, die congenital an jenen Körperstellen beobachtet werden, wo während des fötalen Lebens sich Spalten schliessen. In einer solchen Gegend liegt ja unsere Fistel. Bei der Beschreibung der Lymphräume hatte ich bereits auf eine Aehnlichkeit mit an anderer Stelle beschriebenen Lymphräumen hingewiesen. Ich meinte damit die Ausführungen Pupovac's über cavernöse Muskelgeschwülste. Er beschreibt dabei einen Fall, der ganz gleiche mit einschichtigem Epithel versehene weite Gefässräume enthält, in

deren Hohlräumen man in der Regel dicht an der Wandung liegende, bald kreisrunde, bald oval gestaltete vollständig ungefärbte homogene „Körperchen", die von einander geschieden sind, mitunter auch confluiren sieht. Die in Figur 9 (l. c.) gegebene Abbildung entspricht genau den mikroskopischen Bildern unseres Falles. Pupovac nimmt gleichfalls an, dass diese „Körperchen" nichts anderes sind, als Hohlräume, die in dem Inhalt der Gefässe durch Schrumpfung derselben unter Einfluss der Härtungsflüssigkeit entstanden sind. Wegner dagegen will derartige Bilder, die er bei Lymphangiomen beobachtet hat, als einen Degenerationsprocess in dem thrombosirten Lymphgefässinhalt deuten; die Degeneration soll im Allgemeinen von der Peripherie ausgehen, aber auch in seltenen Fällen von der Mitte des Thrombus aus. Weiter schreibt Pupovac über den Inhalt der Lymphräume: „sie sind bald von einer homogenen mit Eosin roth gefärbten Masse, bald von dieser und von an einer Stelle zusammengedrängten Blutkörperchen erfüllt". Genau das Gleiche findet sich im Fall I bei Pupovac und wie oben beschrieben, auch in unserem Falle. Pupovac nimmt an, dass diese Gefässe theils Lymphgefässe, theils Blutgefässe sind, wenn auch der Inhalt nicht immer entsprechend der Bezeichnung ist, die durch Communication miteinander ihren Inhalt mischen. Pupovac nimmt für seine Fälle an, dass während des Wachsens des Tumors unter allmählicher Dilatation der Gefässe und Schwund der trennenden Zwischensubstanzen schliesslich ein Gefäss in das andere einbricht und so die Communication entsteht. Für eine solche Annahme spricht in unserem Falle aber kein Moment; die Masse der dilatirten Gefässräume ist schon eine viel geringere und die Trennung ihrer Lumina durch Bindegewebe ist stets deutlich vorhanden. Wir müssen die Frage nach der Art der Entstehung der Communication offen lassen, müssen aber in Erwägung ziehen, ob wir es nicht mit einer schon congenitalen Bildungsanomalie zu thun haben. Pupovac deutet seine Fälle selbst als congenitale Tumoren; es wäre also auch hier die Möglichkeit einer primären congenitalen Communication der Gefässsysteme nicht ganz von der Hand zu weisen. Ganz gleiche Gefäss-Communicationen sind aber auch von anderer Seite gerade bei congenitalen Bildungen beschrieben worden, auf die auch Pupovac hinweist. Von v. Winiwater ist ein Fall angeborener Makroglossie berichtet,

bei welchem die Hohlräume des Lymphangioms häufig Blut enthielten, was er ebenfalls durch Communication von Blutgefässen mit Lymphgefässen deutet. Nasse fand bei Lymphangiomen in den Lymphräumen neben Lymphe Blut. Wegner beobachtete das Gleiche und giebt die Erklärung in einer secundären Canalisirung thrombosirter Lymphgefässe durch eindringendes Blut nach erfolgtem Schwund der Wandungen nahe einander verlaufender Blut- und Lymphbahnen. Eine Vascularisirung der Lymphgefässthromben in diesem Sinne kann ich für unseren Fall nicht anerkennen, da alle Stadien der Verbreitung von Blutkörpern in den Lymphgefässräumen vorhanden waren, das mikroskopische Bild aber nirgend eine Phase eines derartigen Vorganges zeigte. Das früher gegebene Verhältniss der Gefässräume zu einander und ihr Inhalt spricht für eine seit langer Zeit bestehende Communication, die nicht das Product eines fortschreitenden Processes ist, also am meisten für eine congenitale Anlage, deren Möglichkeit durch oben genannten Befund bei anderen congenitalen Missbildungen erwiesen ist.

Als zweites Moment, welches die Annahme einer congenitalen Fistel rechtfertigt, führe ich jene eigenthümlichen, nahe der inneren Fistelmündung gelegenen Complexe glasheller, blasiger Zellen an. Derartige Zellen finden sich normaler Weise nirgends im postembryonalen Leben. Sie entsprechen aber auch keinem pathologischen Processe, dem Zellen verfallen können, die im Uebrigen in jener Gegend der Fistel liegen. Es kann sich danach nur um die Reste eines embryonalen Organes handeln. Die grossen, blasigen Zellen in ihrer eigenthümlichen Configuration und ihrem tinctoriellen Verhalten erinnern nur an das Gewebe der Chorda dorsalis, der solche grosse blasige Zellen, die Zellen des Vorknorpels ohne Knorpel-Zwischensubstanz, welche den späteren Knorpel charakterisirt, eigenthümlich. Dass das Gebiet der Fistel zwischen Steissbein und Anus dorsal vom Rectum mit dem Gebiet der Chorda zusammenfällt, unterliegt wohl keinem Zweifel, und so stehe ich nicht an, den Zellcomplex als Rest von Chordagewebe zu deuten. Damit glaube ich den Beweis gebracht zu haben, dass der Epithelschlauch, der Rectum und Haut als Fistelgang verbindet, der durch pathologische Umbildung normal vorhanden gewesener Gewebs-Anordnungen im postembryonalen Leben nicht zu erklären ist, der die Reste eines embryonalen Organs frühster Entwicklungsstufe

enthält und der Eigenthümlichkeiten angeborener Tumoren und Missbildungen zeigt, als ein congenitales Gebilde anzusehen ist.

Zur Deutung der Entstehung des Fistelganges möchte ich in aller Kürze einige entwicklungsgeschichtliche Daten in Erinnerung rufen, soweit sie für die Beurtheilung des Falles in Frage kommen. Ich folge dabei den Angaben Hertwig's. In frühster Zeit besteht als einzige Oeffnung des Darmes an der Oberfläche des Keimes der Urmund, eine bei den Wirbelthieren in der Hauptsache vergängliche Bildung. Bald nach seiner Entstehung verwachsen die Ränder von vorn nach hinten; er vergrössert sich aber in demselben Maasse nach rückwärts, so dass immer ein Stückchen Urmund erhalten bleibt. Aus dem Urmundrest gehen zwei Bildungen hervor, der Canalis neuroentericus und der After. Die Trennung erfolgt durch Verwachsung der Ränder des spaltförmig gewordenen Urmundes in der Mitte (Prostomanaht Goette's); die vordere Oeffnung wird zum Canalis neuroentericus, die hintere wird zum After. Die trennende Brücke liefert die Anlage des Schwanzes, an dessen Wurzel der After zu liegen kommt. Die Medullarwülste umschliessen bald die vordere Urmundöffnung, indem sie nach hinten sich ausdehnen. Schliesslich verschwindet der Canalis neuroentericus ganz, wenn sie sich zum Nervenrohr schliessen. Wir haben jetzt den Zustand, wo Nervenrohr und Darmcanal ein U-förmiges Rohr bilden; die Umbiegungsstelle bildet der Canalis neuroentericus. Ueber die hintere Urmundöffnung, den After, wächst die Schwanzknospe herüber. Der Schwanz stellt nur eine Fortsetzung der Rückenfläche dar, an der die Organe aus der Umgebung des Urmundes sich betheiligen, also Nervenrohr, Chorda und Ursegmente. Ausserdem dringt vom inneren Keimblatt ein kleiner Strang in den Schwanz hinein, der lange Zeit eine Höhle einschliesst, der Schwanzdarm oder postanale Darm. Die Afteröffnung, welche Anfangs noch den Bau des Urmundes hat, wo also alle drei Keimblätter die Afterlippen bilden, ändert sich nun in der Weise, dass, nachdem zunächst eine Verschmelzung der Keimblätter beider Lippen den Urmundrest ganz verschlossen hatte, das mittlere Keimblatt sich aus dem Zusammenhang löst, so dass inneres und äusseres Keimblatt sich vereinigen. Dabei bleibt aber noch eine feine epitheliale Membran, die Aftermembran, erhalten, welche Aftergrube vom End-

darm trennt. Bald schwindet auch diese und die Communication von After und Darm ist wieder frei.

Von den Bildungen im Laufe dieses Entwicklungsganges kommen für uns in Frage der vordere Urmundrest als Canalis neuroentericus, der hintere Urmundrest als After und der postanale Darm. Den letzteren können wir jedoch bald als Ausgangspunkt unserer Fistel ausschliessen. Er stellt zwar einen nahe dem After gelegenen, mit dem Darm communicirenden Gang dar, aber er communicirt nicht mit der Aussenwelt; eine solche Communication könnte nur durch Perforation dieser blindsackförmigen Anlage eintreten, die wir aber nach den früheren Angaben nicht annehmen können. Ausserdem ist der Schwanzdarm gemäss seiner Abstammung vom Darmrohr mit Entodermzellen ausgekleidet, während unsere Fistel nur ektodermale Zellen an ihrer Innenwand aufweist. Aus einem ähnlichen Grunde fällt die vordere Urmundöffnung als Bildungsmaterial für die Fistel weg. Der Canalis neuroentericus stammt zum Theil vom Ektoderm, zum Theil vom Entoderm ab. Unsere Fistel endigt aber an beiden Enden in ektodermalen Gebieten. So bleibt nur der hintere Theil des Urmundes als Ausgangspunkt übrig. Wir müssen annehmen, dass der hintere Urmundrest bei seiner speciellen Umwandlung zum After Störungen erlitten hat, dass vielleicht innerhalb des Urmundrestes durch theilweise Verklebung der Urmundränder, also gewissermaassen durch eine unterbrochene Fortsetzung der bis zum hinteren Urmunde von vorne her erfolgten Vereinigung, ein mit der eigentlichen Afteranlage verbundener Nebenafter sich gebildet hat, der in seinem primitiven Zustande verblieben ist. In diesem Falle würde ein epithelialer Gang zwei mit Epithel versehene Flächen verbinden. Man kann nun einwenden, dass die äussere Mündung der Fistel nicht in der medianen Linie der Aftergegend lag, während der After doch eine durchaus median sich entwickelnde Anlage ist. Die Abweichung von der medianen Linie ist aber doch nur eine äusserst geringe und die pathologische Störung in einem medianen Organ braucht selbst wohl nicht in der Medianlinie zu liegen.

Unsere Fistel wäre also als eine Hemmungsmissbildung, als ein Rest des hinteren Theiles des Urmundes in seiner primitiven Form zu deuten.

Welche Schlüsse lassen sich nun umgekehrt hieraus für die Entwicklungsgeschichte der Aftergegend ziehen? Die Kenntniss der ersten Vorgänge in dieser Gegend ist noch sehr ungenau. Speciell über die Entstehung der Aftergrube hat man viel gestritten. Koelliker, Balfour u. A. nehmen an, dass der After eine Neubildung sei, die dadurch entsteht, dass das äussere Keimblatt sich zu einer Grube einsenkt und in den Enddarm durchbricht. Andere Autoren nehmen an, dass der Urmund direkt zum After wird. Andere schliesslich nehmen nur eine Beziehung zum hintersten Theile des Urmundes an, wie dies oben geschildert ist. Der Bau unserer Fistel verlangt die Annahme, dass die Afteranlage als solche eine Störung in ihrer Entwicklung erlitten hat, da keine anderen Organreste den Epithelschlauch liefern konnten, und zwar mit dem Erfolge, dass bei einem gemeinsamen Theil (innere Fistelmündung) die übrigen Theile (After und äussere Fistelöffnung) getrennt liegen, d h. es ist in der Afteranlage ein Process vor sich gegangen, der die einheitliche Anlage in zwei mit einander in Verbindung stehende zerlegte. Von den oben genannten Theorien giebt die letzte, wie ausgeführt, unter Annahme einer Hemmung in dem Entwicklungsprocesse, eine bequeme Deutung der Fistel. Die erste Theorie lässt für die Erklärung derselben vollkommen im Stich; eine Störung im Einstülpungsprocess würde niemals die zwei äusseren Oeffnungen erklären, wenn man nicht gerade auch hier eine theilweise Verwachsung der Ränder annehmen wollte, was aber ein zum Einstülpungsprocess neu hinzutretendes Wachsthumsmoment wäre, eine Annahme, für die eine entwicklungsgeschichtliche Begründung nicht zu finden wäre. Bei der zweiten Theorie, welche den Urmund direkt zum After werden lässt, fehlt gleichfalls ein disponirendes Moment zu einem ungleichen Verschluss, sie macht also die Annahme eines solchen sehr schwer, wenn auch eher möglich als bei der ersten Theorie. Jedenfalls kann man sagen, dass zu einer Bildung, wie sie unsere Fistel darstellt, nur nach der dritten Theorie disponirende Momente vorhanden sind, insofern dort die Analanlage aus einem Gebilde hervorgeht (hinterer Urmundrest), welches den Rest eines durch partiellen Verschluss sich zurückbildenden Organs (Urmund) bildet.

So reich die Literatur an entwicklungsgeschichtlichen Deutungen von Missbildungen ist, so weist sie doch bisher keinen

Fall wie den beschriebenen auf, wo ein Theil einer der ersten Bildungen der Keimblase in einem derart primitiven Zustande erhalten geblieben ist. Doch muss ich hier einen Fall erwähnen, der in allerjüngster Zeit von Marwedel als persistirender Urmund beim Menschen beschrieben worden ist, wenn es sich auch dabei im strengen Sinne des Wortes nicht um eine eigentliche Persistenz handelt, wie Marwedel selbst sagt „da der Kanal nicht auf seiner fötalen Stufe stehen blieb, sondern zu einem immerhin abnorm grossen Darmstücke auswuchs". Es handelte sich um ein 13 Tage altes Kind, bei dem kurz über dem After unterhalb des Sacralendes aus einer median gelegenen Oeffnung von Fingerdicke in der äusseren Haut eine Darmschlinge prolabirte, die leicht zurückzudrängen war. Haut und Schleimhaut gingen am Rande der Hautöffnung direct in einander über. Ein Zusammenhang mit dem Rectum liess sich auch bei der Operation nicht finden. Bei derselben sah man im vorderen Theile nach oben das untere Sacralende mit weitem Eingange zum Canalis sacralis und in ihm den Duralsack. Das Steissbein war nur rechts im Zusammenhang mit dem Sacrum, links bestand ein Spalt. Die Länge des ganzen Darmstückes betrug 7 cm. Die mikroskopische Untersuchung ergab normalen Darm mit regelmässigen Lieberkühn'schen Drüsen; nirgend fand sich Nervensubstanz. Marwedel nimmt an, dass diese Anlage noch vor die Zeit des postanalen Darmes fällt, in die Periode des Canalis neuroentericus, wenn auch kein Zusammenhang mit dem Nervenrohr mehr nachweisbar. „Der Zusammenhang mit dem Nervenrohr hat sich gelöst, nur die ursprüngliche Oeffnung des Kanales, der Blastoporus, der obere Theil des alten Urmundes ist geblieben mit seinem entodermalen Anhang," ohne jedoch, wie gesagt, seine fötale Form zu bewahren. Dieser Fall Marwedel's steht entwicklungsgeschichtlich unserem Falle recht nahe und ist insofern für denselben von Bedeutung, als er ebenfalls den Beweis liefert, dass Bildungen der frühesten Entwickelungsstufen in fast unveränderter Form sich bis in das extrauterine Leben erhalten können. Klinisch nahe verwandt dem Marwedel'schen Falle ist der bekannte Middeldorpff'sche Fall einer angeborenen Sacralgeschwulst, wo in dem aus Fettgewebe bestehenden Tumor eine mehrfach gewundene kleine Darmschlinge lag, die durch eine kleine Fistel nach aussen mündete und deren Schleimhaut an einer Stelle

unmittelbar der Rectumwand auflag. Middeldorpff leitet diesen Tumor jedoch von dem postanalen Darm ab. Von Marwedel's Fall unterscheidet er sich nach dessen Angabe insbesondere durch die fistulöse Ausmündung und die Lage unterhalb des Steissbeines. Hierzu bemerkt Marwedel, nachdem er darauf hingewiesen, dass bei seinem Falle der Kanal nicht auf der fötalen Stufe stehen geblieben, sondern zu einem grösseren Darmstück ausgewachsen ist, dass man gerade in dieser Thatsache vielleicht ein Bindeglied finden kann zwischen fötaler Anlage und Tumorbildung, wie z. B. dem Middeldorpff'schen Falle, „bei dem eine starke Wucherung des den Darm umkleidenden Fettgewebes zum Bilde einer anerkannten Sacralgeschwulst führte". Das Anfangsglied einer solchen für die Genese der Tumoren am hinteren Ende des Stammes bedeutsamen Kette, die Möglichkeit der Erhaltung eines primitiven Organes aus der Zeit des Urmundes ohne pathologische Entartung fehlte bisher. In unserer Fistel als persistirendem Rest des hinteren Urmundtheiles ist dieses fehlende Glied gegeben.

Damit berühren wir die grosse Frage des monogerminalen oder bigerminalen Ursprunges der congenitalen Tumoren am hinteren Ende des Stammes. Nach den eben gefolgerten Schlüssen ist die Möglichkeit monogerminalen Ursprunges ausser Zweifel gestellt. Während Borst, Hildebrand, Kiderlen u. A., so in jüngster Zeit Linser, eine Reihe cystischer Mischgeschwülste der Sacralgegend auf mangelhafte Rückbildung im Gebiete des Canalis neuroentericus oder des Canalis postanalis zurückführen, will Stolper u. A. alle solche Tumoren aus einer doppelten Keimanlage erklären. Der Beweis des monogerminalen Ursprunges wird auch in Zukunft bei den meisten Tumoren unmöglich sein, aber falls der bigerminale nicht zu beweisen ist, muss der monogerminale als der einfachere den Vorzug haben, zum Mindesten aber nicht abgestritten werden. Man wird sich am besten an den Satz Kast's (cit. n. Linser) halten, Geschwülste, die keine Theile enthalten, welche nicht von Bildungen des unteren Stammendes abgeleitet werden können, zu den teratoiden Mischgeschwülsten zu rechnen und wird nur, wenn fremdartige Gebilde vorhanden sind, eine fötale Inclusion annehmen.

Literatur.

Chiari, Ueber die analen Divertikel der Rectumschleimhaut und die Beziehungen zu den Analfisteln. Wien. med. Jahrb. 1878.

Hertwig, Lehrbuch der Entwicklungsgeschichte. 1898.

Linser, Ueber Sacraltumoren und eine seltene fötale Inclusion. Beiträge zur klin. Chir. 1901.

Marwedel, Ein Fall von persistirendem Urmund beim Menschen. Beiträge zur klin. Chir. 1901.

Meisel, Ueber Analfisteln mit epithelialer Auskleidung. Beiträge zur klin. Chir. 1900.

Middeldorpf, Zur Kenntniss der angeborenen Sacralgeschwülste. Virchow's Arch. Bd. 101.

Pupovac, Ein Beitrag zur Casuistik und Histologie der cavernösen Muskelgeschwülste. Arch. für klin. Chir. 1897.

Quénu et Hartmann, Chir. du rectum. 1897.

Wegner, Ueber Lymphangiome. Arch. für klin. Chir. XX.

v. Winiwarter, Ein Fall von angeborener Makroglossie, combinirt mit Hygroma colli cysticum congenitum. Arch. für klin. Chir. XVI.

XXX.

Ueber die linksseitige Schenkelvenenthrombose nach der Laparotomie.

Von

Professor Dr. Riedel

in Jena.

Wiederholt ist als Folge der Appendicitisoperation in obenstehender Arbeit die Thrombose der Vena femoralis sinistra erwähnt worden; sie ist in der That 4 mal beobachtet, einmal mit tödtlichem Ausgange durch Embol. art. pulm., bei einem 5. nicht operirten Kranken war es gleichfalls zur Thrombose der Vena femoralis s. gekommen. Aber auch Bauchoperationen aus anderen Gründen führten zur Thrombose derselben Vene, beispielsweise die Entfernung eines rechts im Bauche gelegenen um seine Axe gedrehten Netztumors, die Exstirpation einer grossen Nabelhernie, endlich sogar die Operation eines Schenkelbruches (tödtlicher Ausgang durch Embol. art. pulm.). In 2 Fällen von Nierenfixation (rechterseits) wurde Thrombose derselben Vene beobachtet. Nur einmal sahen wir acut Thrombose der Vena iliaca dextra nach Lösung von Adhäsionen im Gebiete des Coecum, sonst war immer bei rechtsseitigen Operationen die linke Vena femoralis und zwar spät befallen.

Oefter begann die Thrombose mit Schmerz und Schwellung in der Wade; sie war also eine ascendirende. In anderen Fällen entstand sie oben dicht unter der Lig. Poup., einmal in der linken Vena hypogastrica.

Mit wenigen Ausnahmen handelte es sich immer um ganz aseptische Operationen, so dass von infectiösen Thromben nicht die Rede sein konnte.

Die Fälle von Thrombophlebitis venae femoralis s. wurden am häufigsten beobachtet, als mit Aether narkotisirt wurde; es lag nahe, die Einwirkung des Aethers anzuschuldigen. Er verstärkt zunächst die Herzaktion während der Narkose, der Herzmuskel arbeitet kräftiger; man konnte annehmen, dass der Muskel dadurch überangestrengt später nach Beendigung der Narkose entsprechend erschlaffen würde, dadurch konnte es zu Störungen im Gebiete des venösen Kreislaufes kommen. Ich frug damals bei Stelzner und Julliard an, ob sie als die Erfahrensten auf dem Gebiete der Aethernarkose auffallend häufig Thrombosen nach dieser Narkose gesehen hätten gegenüber der Zeit, als sie noch ausschliesslich Chloroform gebraucht hätten. Die Antworten von beiden lauteten, dass sie nichts Auffallendes in dieser Hinsicht gesehen hätten, sie würden nach wie vor beim Aether bleiben.

Ich selbst habe den Gebrauch desselben im Laufe der Zeit immer mehr eingeschränkt, weil ich zu oft Aether-Bronchitis erlebte. Bei Leuten im Alter von 50 und mehr Jahren benutze ich ihn überhaupt nicht mehr, bei jüngeren nur dann, wenn sie Chloroform offenbar nicht vertragen; Bronchitis und Pneumonie nach Aether haben mir schliesslich mehr Kranke ins Grab gebracht, als die acute Vergiftung mit Chloroform, die doch, wenigstens bei der relativ alkoholfreien Bevölkerung Thüringens — jenseits des Rheins sieht es ganz anders aus — ausserordentlich selten zum Tode führt; ich habe hier von circa 12000 Chloroformirten zwei gesunde Menschen verloren; zwei weitere Individuen, die hier in Chloroformnarkose starben, stammten aus Lothringen resp. aus Pommern; sie waren im höchsten Grade heruntergekommen durch veraltetes Gallensteinleiden mit secundärer schwerer Infection der Leber. Besonders bei Laparotomien habe ich den Aether fast gänzlich aufgegeben, weil der Husten post op. die Kranken allzusehr plagt, wenn nicht gar noch etwas schlimmeres eintritt. Ich schiebe diese Notizen hier ein, weil ich mich vor einigen Jahren gestützt auf die Beobachtung von 2000 Aethernarkosen günstiger über dieselbe geäussert habe, als das jetzt der Fall ist; 2000 Narkosen waren eben noch nicht genügend zur Beurtheilung dieser unter allen Umständen schwierigen Materie.

Ganz frei von Schuld an sofort post. op. sich entwickelnden Thrombosen kann ich den Aether auch heute noch nicht sprechen; für die spät einsetzenden ist er dagegen nicht verantwortlich zu machen. Sie ist, wie Lennander (Centralbl. f. Chirurg. No. 19. 1899) mit Recht ausgeführt hat, die Folge der länger dauernden ruhigen horizontalen Lage des Kranken; sie tritt immer erst mehrere Wochen nach der Operation ein, der beste Beweis, dass

sie mit letzterer als solcher nichts zu thun hat, falls dieselbe aseptisch verläuft.

Lennander sah nun auch nach Appendicitis op. im Intervalle 3mal die Thrombose links, 2mal rechts auftreten; er dachte an ev. schädliche Einwirkungen des Verbandes oder an Koprostase in der Flexura sigmoidea, um die linksseitige Thrombose bei rechtsseitiger aseptischer Operation zu erklären.

Erwähnt hat er nicht das ganz verschiedene Verhalten der beiden Venae iliacae zu den entsprechenden Arterien, worin ich den Grund der vorwiegend linksseitigen Thrombosirung suchen möchte:

Die Vena iliaca dextra kreuzt sich mit der Art. iliaca dextra unter ganz spitzem Winkel. Ganz allmählich schiebt sich die Arterie vor der Vene vorbei, um oberhalb des Lig. Poupartii an die laterale Seite derselben zu gelangen, während sie oben medianwärts von derselben liegt. Dieselbe Arterie kreuzt noch höher hinauf die Vena iliaca sinistra unter fast rechtem Winkel; dadurch wird sie einen stärkeren Druck auf die Vena iliaca sinistra als auf die V. il. dextra ausüben. Dazu kommt nun, dass gerade an der Stelle, wo vorn die Art. iliaca dextra der Vena iliaca sinistra in fast querer Richtung aufliegt, hinter dieser Vene die ziemlich starke Art. sacralis media nach abwärts verläuft. Sie entspringt aus der Theilungsstelle der Aorta in die beiden Art. iliacae, zieht direct vor der Wirbelsäule nach abwärts; somit ist die Vena iliaca sin. gewissermaassen, worauf Kollege Maurer bei einer darauf bezüglichen Besprechung besonders aufmerksam machte, in dem spitzen Winkel zwischen Art. iliaca dextra und Art. sacralis media, die beide dicht über der Kreuzungsstelle entspringen, eingekeilt. Aber damit nicht genug: weiter abwärts verläuft die gewaltige Art. hypogastrica s. in schräger Richtung vor der Vena iliaca sinistra vorbei ins kleine Becken hinab, während rechts die Vena iliaca kaum von der Art. hypogastrica berührt wird (vergl. Henle, Gefässlehre p. 342). Die Vena iliaca sinistra ist somit einem **dreifachen** mehr oder weniger rechtwinklig erfolgenden Arteriendrucke unterworfen, die Vena iliaca dextra nur einem **einfachen** und zwar einem unter spitzem Winkel erfolgenden.

Durch diese Differenz in dem anatomischen Verhalten der beiden Venen erklärt sich wohl die relativ grosse Häufigkeit der

linksseitigen Thrombosen in Folge ruhiger horizontaler Lage am besten; das venöse Blut strömt eben rechts leichter in die Vena cava ein, als links.

Lennander hat nun den Rath gegeben, das Fussende der Bettstellen von Laparotomirten hochzustellen. Dieser Rath ist wohl überall befolgt worden; ich selbst lege wenigstens jeden operirten Kranken entsprechend tief mit dem Kopfe; dass nicht in allen Fällen dadurch die Thrombose vermieden wird, das beweist mein oben S. 25 erwähnter Fall No. 264; Patient war ausserordentlich anämisch; möglich, dass dadurch trotz Hochlagerung der Beine das fatale Ereigniss zu Stande kam; bei manchem wird es aber durch diese Hochlagerung vermieden worden sein. Angenehm ist sie für die Kranken nicht; die Athmung wird durch das Emporsteigen des Zwerchfells etwas beeinträchtigt, der Kopf bekommt relativ viel Blut, die Speisen müssen „den Berg hinauf," was manche unangenehm empfinden. Leider werden sich diese ja immerhin geringfügigen Uebelstände auch weiterhin nicht beseitigen lassen; isolirte Erhöhung der unteren Extremitäten würde wohl zu erheblichem Drucke auf die Sacralgegend Anlass geben, so dass Decubitus zu fürchten wäre, besonders wenn Patient fiebert. Immerhin kann man ja Versuche mit grossen Keilkissen unter die Beine machen, wenn Hochstellung des Fussendes vom Bette nicht ertragen wird.

Sehr erwünscht wäre eine grössere Statistik über das Vorkommen von linksseitiger Thrombose gegenüber der rechtsseitigen; würde sie ergeben, dass in der That letztere sehr selten ist, so würde es ja genügen, wenn man post operationem die linke untere Extremität allein hoch lagerte, wodurch die Gefahr des Decubitus erheblich verringert würde.

XXXI.

Die Hernia retro-fascialis et muscularis der vorderen Bauchwand.

Von

Professor Dr. Riedel

in Jena.

Nicht ganz selten klagen erwachsene Personen über unbestimmte Schmerzen in der Oberbauchgegend, die schwer zu deuten sind. Man sucht nach einer Hernia lineae albae, findet sie aber nicht. Zuweilen ist das Suchen deshalb umsonst, weil die Hernie anscheinend ausserordentlich klein ist. Ich habe im Jahre 1885 viele Wochen lang vor einem solchen Falle unsicher gestanden. Der 40jährige, früher ausserordentlich kräftige Mann litt seit 2 Monaten an excessiven Schmerzen in der Oberbauchgegend und an Erbrechen; der Befund war ein völlig negativer. Weil ich trotz immer wiederholter Untersuchung des Kranken nichts pathologisches finden konnte, wurde derselbe auf die medicinische Abtheilung verlegt. Dort magerte er bis zum Skelette ab, und nun entdeckte endlich der Assistent der medicinischen Abtheilung 2 Finger breit oberhalb des Nabels einen erbsengrossen Knoten; derselbe wurde entfernt, und mit einem Schlage war Patient ein gesunder Mann. Seit jener Zeit fahnde ich mit grosser Sorgfalt auf die Hernia lineae albae, habe auch mehrere Dutzend Fälle operirt, aber nie wieder ein so schweres Krankheitsbild bei ganz kleiner Hernie gesehen. Es machte mir damals den Eindruck, dass der Bruch früher in der That gefehlt hatte, dass er erst in neuester Zeit zum Vorschein gekommen sei. Die seit 4 Monaten bestehenden Beschwerden waren schon vorhanden, als der Bruch noch retrofascial lag. Die

Thatsache als solche wäre ja nicht auffallend. Sehen wir doch oft genug, dass die sogen. Hernia lineae albae nur ein subseröses Lipom ohne Bruchsack ist; das subseröse Lipom ist durch den Gefässspalt dicht neben der Mittellinie durchgewachsen, der kleine Bruchsack steckt noch jenseits der Fascie, und doch haben die Kranken schon erhebliche Beschwerden, weil sie eben eine, wenn auch noch so enge Ausstülpung des Bauchfells nach vorn mit sich herumtragen; die Beschwerden werden stärker, wenn das Bauchfell selbst den Spalt in der Fascie passirt, sie sind aber auch schon vorhanden, bevor dieses geschieht.

Es fragte sich nun, ob gelegentlich Individuen beobachtet werden, die ähnliche Beschwerden haben als diejenigen, die an einer veritablen Hernia lineae albae leiden, während sie selbst keine solche haben; bei ihnen müsste man eine subfasciale Hernie annehmen, und zwar eine solche, die sich lange Zeit im gleichen Zustande erhält, die also nicht alsbald ein subseröses Lipom durch einen Gefässspalt hindurchschickt, wodurch die Hernie manifest wird. Ich habe lange warten müssen, bis ich einen einschlägigen Fall erwischte; er ist 1892 in meiner Gallensteinarbeit etwas cachirt mitgetheilt, sodass er wenig bekannt geworden ist; nur die Dissertation von R. Graupner[1]) erwähnt ihn zugleich mit einer zweiten, etwas unsicheren Beobachtung aus dem Jahre 1890.

Weil derartige Fälle grosse diagnostische Schwierigkeiten gegenüber dem Ulcus ventriculi machen, recapitulire ich die Leidensgeschichte der ersten Kranken, zumal durch die weitere Verfolgung des Falles der sichere Beweis geliefert ist, dass nicht Ulcus ventriculi, sondern in der That eine Hernia retrofascialis die Ursache eines viele Jahre dauernden Leidens gewesen ist.

Frl. K., 45 Jahre alt, aufgenommen 22. October 1891. Pat. wurde 1874 Magenkrank; damals bestand 1 Jahr lang Verdacht auf Ulcus ventriculi, dann ging es der Kranken wieder relativ gut, doch musste sie sich sehr mit dem Essen in Acht nehmen. Nach einem Diätfehler trat im März 1885 Aufstossen, Uebelkeit und Erbrechen ein; seit dem fast jeden Tag $^1/_2$ Stunde nach dem Essen Schmerzen, die etwa eine Stunde dauern, dabei selten Aufstossen, kein Erbrechen; Magen etwas aufgetrieben. Mehrere Wochen lang Schmerzen in der linken Seite, die nach dem Schenkel hin ausstrahlen. Am 30. November 1885 wurde Pat. von einer hiesigen Autorität untersucht; Befund: Blasses Aussehen

[1]) Ueber die Hernien der Linea alba. Jena 1896.

bei guter Ernährung. Magen etwas dilatirt, Empfindlichkeit bei Druck oberhalb des Nabels in der Mittellinie. Linke Nierengegend sehr empfindlich bei Druck; kein Tumor.

In Folge der vorgeschriebenen Diät ging es der Patientin zuerst leidlich gut; später kehrten die Magenbeschwerden zurück und verliessen sie nicht wieder bis Anfang 1891. Damals wurde der Appetit besser, aber die Schmerzen oberhalb des Nabels zeigten sich höchstens noch intensiver, so dass jetzt ihr Bruder, ein sehr tüchtiger Arzt, eine Hernia lineae albae für wahrscheinlich erklärte, obgleich nichts sicheres zu finden sei.

Die Untersuchung der blassen, aber sonst sehr gut conservirten Dame ergab 2 Finger breit oberhalb des Nabels eine minimale Prominenz, die spontan wie auf Druck sehr empfindlich war; eine Geschwulst war nicht zu fühlen; man sah mehr, als man fühlte.

23. 10. 91. Das ziemlich derbe Fettpolster wird durchschnitten, die Fascie frei gelegt; keine Spur von einer Geschwulst. Nach Verlängerung des Schnittes nach oben sah man endlich ein minimales Fettträubchen, das etwas dunkler gefärbt war, als das subcutane Fettgewebe; es trat aus einem Spalte in der Fascie heraus; 1 cm höher fand sich ein gleiches Fettträubchen. Nachdem die zwischen beiden Spalten gelegene Fascie durchschnitten war, traf man auf ein taubeneigrosses Lipom, das sich zwischen Fascie und Peritoneum entwickelt hatte; es beherbergte einen 2—3 cm langen Bruchsack, der in eine Peritoneallücke von $^3/_4$ cm Durchmesser führte. Entfernung des Lipomes sammt dem Bruchsacke. Der abgebundene Stiel repräsentirt immer noch einen kleinen Tumor, der also zwischen Peritoneum und Fascia transversa liegen bleibt.

Reactionsloser Verlauf, doch wird zuerst noch wiederholt über Leibschmerzen geklagt, die aber vom 10. November an aufhören; sie sind vielleicht auf die Existenz des meist aus Catgut bestehenden Tumors zurückzuführen. 15. November geheilt entlassen.

Seit dieser Zeit widmete sich Patientin der Krankenpflege; sie war dauernd wohl. Mitte Januar 1894 hob sie mit einer zweiten Pflegerin eine Kranke auf; sofort klagte sie über heftige Schmerzen in der Narbe, behauptete auch rechts neben der Mittellinie einen Knoten bekommen zu haben, der auf Berührung sehr empfindlich sei. Die 2 Tage später angestellte Untersuchung ergab in der That einen etwas über erbsengrossen Knoten, ca. $^1/_2$ cm nach rechts von der Mittellinie; in der Linea alba selbst war nichts Abnormes zu fühlen. Weil der Knoten durch den Druck der Kleider Schmerzen verursachte, wurde er am 10. 2. 1894 freigelegt. Es ergab sich, dass er aus altem Narbengewebe bestand; er lag lose im Unterhautfettgewebe, hatte keine Beziehungen zur Linea alba. Letztere wurde nach Entfernung der kleinen Geschwulst gründlich abgesucht; mit vieler Mühe fand man $1^1/_2$ cm oberhalb des Tumors in der Mittellinie ein feines, aus dem Spalte der Fascie hervorragendes Fettträubchen; die Farbe desselben war wieder etwas dunkler, als die des umgebenden Fettgewebes. Die Lücke in der Fascie wurde nach oben und unten erweitert; man sah deutlich das Fettträubchen in's subperitoneale Fett hineingehen. Dieses Fett war in gleichmässig flacher Schicht ausgebreitet, das Peri-

toneum nirgends ausgestülpt. Catgutnaht von Peritoneum und Fascie, Seidennähte durch Haut und Fascie. Heilung p. pr.

Dauernde Gesundheit Herbst 1901, volle Arbeitsfähigkeit.

Patientin verdankt Klarstellung und Heilung des Leidens der Energie ihres Bruders. Jahre lang fortgesetzte Beobachtung der Kranken hatten ihn davon überzeugt, dass ein Ulcus ventriculi nicht vorliegen könne; es musste etwas Anderes sein, es frug sich nur, was? Eine Hernia lineae albae fehlte eben von 1874 bis 1891, also 17 Jahre lang, die gleiche Zeit hindurch blieb die Diagnose in suspenso. Dann endlich trat die erste minimale Prominenz auf, und nun plaidirte der Bruder eifrig für die Operation, zumal er viel unter den beständigen Klagen der Patientin zu leiden hatte. Aber auch inter operationem selbst bei dem Anfangs fast negativen Befunde rieth er zu weiterem Vorgehen, weil er fest davon überzeugt war, dass etwas „Hernienartiges" dahinter stecken müsse; ich selbst hätte vielleicht aufgehört zu operiren, da ich die Fascie zwischen Proc. ensifor. und Nabel nur sehr ungern spalte wegen der Gefahr der Bruchbildung.

Es war gut, dass die Operation fortgesetzt wurde; sie ergab die ausgebildete Hernia retrofascialis im subserösen Fettgewebe, einen relativ grossen Bruchsack ohne Inhalt mit weiter, gut entwickelter Bruchpforte. Diese Hernie hatte unzweifelhaft das langjährige Magenleiden hervorgerufen.

Aehnliche Klagen, wie sie Patientin äusserte, habe ich öfter gehört, aber mich nicht zur Incision entschliessen können, weil ich die Spaltung der Fascie für zu bedenklich halte, wenn die Diagnose nicht ganz sicher ist. Pankreasaffectionen, Verwachsungen von Duodenum mit der Gallenblase verursachen auch oft schmerzhafte Empfindungen oberhalb des Nabels; einmal glaubte ich wieder eine Hernia retrofascialis vor mir zu haben, schnitt deshalb ein — der Befund war ein anderer, interessanterer (s. u.).

Ich würde nun die Hernia retrofascialis, weil doch nur eine sichere Beobachtung vorliegt, schwerlich zum Gegenstande einer Besprechung gemacht haben, wenn nicht ein weiterer Fall von peritonealer Ausstülpung an der vorderen Bauchwand, schliesslich auch eine Cyste, deren Genese wohl auf eine solche Ausstülpung zurückzuführen ist, von mir operirt worden wären. Zunächst die Hernie:

Th. B., 20 Jahre, Büglerin, aufgenommen 28. 8. 1896. Eltern leben und sind gesund. Pat. will immer etwas kränklich gewesen sein, Magen- und Kopfschmerzen; im 12. Jahre Gehirnentzündung.

Vor 2 Jahren bekam sie, als sie sich über einen dicken Ast mit dem Leibe legte, um ihn durchzubrechen, einen heftigen Schmerz in der linken Seite des Leibes; sie konnte aber noch nach Hause gehen; sie schonte sich dann eine Zeit lang, da besonders das Gehen genirte; langsam verschwanden die Schmerzen. Nach 1 Jahr bekam sie an der gleichen Stelle wieder Schmerzen; sie vergingen, um abermals wiederzukehren; beim Plätten konnte sie nicht gut stehen. Das linke Bein musste sie immer hochstellen, dann liess der als „brennend" geschilderte Schmerz nach.

Status praes.: Kräftiges Mädchen. Schmerz auf Druck links vom Nabel, sonst Befund gänzlich negativ; Genitalien gesund.

10. 9. 1896. Schnitt durch den Musc. rectus sinister ergiebt zunächst ein ca. kirschengrosses, pendelndes, mit breiter Basis aufsitzendes Lipom des Peritoneum, weiter abwärts eine ca. $1^1/_2$ cm lange, mit breitem Halse endigende Ausstülpung des Peritoneum unter die hintere Scheide des Musc. rect. abd. Diese Tasche hat ungefähr die Dimensionen einer grossen Bohne; sie ist ohne Inhalt.

Exstirpation des Lipomes und der Tasche. Peritoneum und Muskulatur mit Catgut, Hautwunde mit Seide vernäht.

Heilung p. pr., 26. 9. geheilt entlassen.

Schmerzen sofort verschwunden; Pat. konnte arbeiten, tanzen wie jedes andere Mädchen. Später hat sie sich verheirathet, ist Mutter von mehreren Kindern, hat nie wieder Beschwerden gehabt; (letzte Nachrichten im Nov. 1901.)

Die Kranke wurde mir von einem Arzte zugeschickt, der mir als sehr genauer Beobachter bekannt war; trotzdem habe ich 14 Tage lang immer wieder und wieder untersucht, um jedes „nervöse" Leiden auszuschliessen; gynäkologische und interne Klinik wurden zu Rathe gezogen, alles umsonst, man fand ein ganz gesundes Mädchen, was nur über Schmerzen links vom Nabel klagte.

Deshalb endlich der Probeschnitt durch den mittleren Theil des M. r. abd. sinist. etwa in Nabelhöhe. Vom unteren Ende dieses Schnittes aus sah man gerade in die Tasche hinein; die Wände derselben lagen dicht aneinander, liessen sich aber durch eingesetzte Haken von einander abheben. Die Tasche lag etwas unterhalb des Nabels, zwei Finger breit von der Mittellinie entfernt, also viel höher, als der von Brentano (Centralblatt für Ch. 1897 p. 821) beschriebene Bruchsack, der gleichfalls links von der Mittellinie zwischen Nabel und Symphyse seinen Eingang hatte. Diese Hernia retroperitonealis ant. sin. war wohl auf Entwicklungsanomalien zurückzuführen, während bei unserer Kranken offenbar die gewöhnliche Ursache der Hernia lineae albae, nämlich das Trauma, eine Rolle spielte. Pa-

tientin hatte unmittelbar, nachdem sie sich mit dem Leibe auf einen dicken Ast gelegt hatte, um ihn durchzubrechen, den Schmerz gefühlt; damals muss das Peritoneum an circumscripter Stelle nachgegeben haben, sodass eine Tasche entstand.

Warum nun diese Tasche vorübergehend oder auch dauernd schmerzhafte Empfindungen verursachte, das ist schwer zu erklären; man wird wie bei der Hernia lineae albae ohne Inhalt annehmen müssen, dass die Ausstülpung des Peritoneum als solche bei den vielfachen Bewegungen der vorderen Bauchwand schmerzhafte Empfindungen hervorruft, da wirkliche Einklemmung von Netztheilen in diese kleinen Hernien doch nur ganz ausnahmsweise vorkommt. Ich habe sie nie gesehen, wohl aber einmal anscheinend eine ganz plötzlich einsetzende Bruchsackentzündung; sie verursachte ganz extrem heftige Erscheinungen, während der kaum erbsengrosse Bruch acut ganz hart geworden war; Patient, ein circa 40jähriger Mann, klagte über ganz excessive Schmerzen im Bauche, hatte abundantes Erbrechen, kleinen raschen Puls, kalter Schweiss stand auf der Stirn, trotzdem liess er sich nicht operiren: nach wenigen Tagen war auch der Sturm vorüber. Ob acute Entzündung eines Bruchsackes oder Einklemmung von Netz vorlag, das konnte nicht entschieden werden, weil Patient die Operation ablehnte; das erstere war schliesslich das wahrscheinlichere. Für gewöhnlich verursacht die kleine Hernia lineae nicht so heftige Erscheinungen; oft bewirkt sie überhaupt gar keine Störungen, was auch betont werden muss, oder die Störungen sind sehr verschieden stark, der eine hat beispielsweise Erbrechen, der andere nicht, unter anscheinend ganz gleichen anatomischen Verhältnissen — genug, es spielt wohl die individuell verschiedene Empfindlichkeit eine grosse Rolle bei diesen kleinen Ausstülpungen des Bauchfelles, eine Einklemmung von Netz und Darm ist bei kleinen Brüchen gewiss nie vorhanden, trotzdem bestehen perverse Empfindungen.

Wie weit nun diese Empfindlichkeit bei leichten Anomalien des Peritoneum geht, das beweist eine Kranke, bei der ich annehme, dass eine Ausstülpung des Peritoneum der vorderen Bauchwand durch secundären Verschluss des Bruchsackhalses cystisch entartet ist, bei der also derselbe Vorgang gespielt hat, den wir so oft bei Leisten-, seltener bei Schenkelbruchsäcken sehen.

Klinisch demonstrirt der Fall eine Comödie der Irrungen:

B. K., 39 Jahre alt, aufgenommen 21. 6. 1891, 16. 10. entlassen. Vor 8 Jahren 6 Wochen lang post Puerperium krank, Fieber, Schmerz in der linken Seite; dieser Schmerz blieb bestehen, wurde aber seit 3 Jahren stärker; er tritt fast alle Tage auf, ruckweise. Stuhlgang soll seit letztem Winter immer schwarz ausgesehen haben; im November 1890 wurde der Leib hart und dick, er blieb den ganzen Winter hindurch aufgetrieben. Pat. magerte besonders in letzter Zeit stark ab, im Ganzen verlor sie 23 Pfund seit 3 Jahren. Pfingsten 1891 bemerkte Pat. einen Knoten in der linken Seite, der seitdem nicht gewachsen sein soll. Oberhalb des Knotens treibt sich nach dem Essen etwas vor; sie muss dann erbrechen, aber nicht jeden Tag, zuweilen 8 Tage lang nicht, dann aber desto heftiger.

Status praes.: Magere blasse Frau, Puls unregelmässig. Im Urin kein Eiweiss. In der linken Bauchseite zwischen Spina ant. sup. und Rippenbogen ein in seinen Dimensionen einer Niere gleichender Tumor, der sich aber nur sehr wenig verschieben, nicht nach oben links dislociren lässt. Tumor ist nicht empfindlich. Pat. hat Schmerzen höher oben nach dem Rippenbogen zu. Die rechte Niere ist bei der mageren, nur 86 Pfund wiegenden Frau am richtigen Platze zu fühlen, die linke nicht. Einblasen von Luft in's Rectum ergiebt unsichere Resultate. Diagnose auswärts auf linksseitige Wanderniere gestellt, wird hier unter vielen Skrupeln acceptirt, deshalb

27. 6. Schnitt hinten links. Kapsel fest mit Niere verwachsen. Verschiebung der letzteren nach oben macht Schwierigkeiten, weil die Milz ebenfalls nach abwärts dislocirt ist; nur das obere Drittel der Niere wird unter die 12. Rippe nach oben geschoben. Gazetampon. Tumor ist verschwunden. Reactionsloser Verlauf.

Circa Anfang October wird festgestellt, dass die Wanderniere wieder an ihrer alten Stelle ist, so auffallend das auch ist, weil Pat. stets bis dahin im Bette gelegen hatte.

22. 9. Schnitt durch die Narbe: dabei ergiebt sich, dass die Niere ganz fest liegt; das Messer fällt fast in die Substanz derselben. Vom unteren Wundwinkel aus fühlt man deutlich den anscheinend nierenförmigen Tumor weiter ab- und medianwärts: derselbe liegt offenbar intraperitoneal. Der Schnitt wird nach abwärts verlängert, das Peritoneum eröffnet; man sieht eine hell durchscheinende Cyste vom lateralen Theile der vorderen Bauchwand ausgehend, breit und fest mit derselben verwachsen, von Peritoneum überzogen; letzteres wird gespalten, worauf sich die Cyste leicht ausschälen lässt, sie platzt aber dabei, entleert klaren Inhalt in die Bauchhöhle.

Schlitz im Peritoneum wird mit Catgut vernäht, dann Bauchdeckenwunde geschlossen. Ungestörter Verlauf; 16. 10. mit 12 Pfund Gewichtszunahme entlassen. Dauernd gesund geblieben laut Bericht vom Novemb. 1901.

Die entfernte Cyste hat ovale Gestalt, ist doppelt so gross, als ein Hühnerei, ausserordentlich dünnwandig; ein unvollständiges zartes Septum theilt sie in annähernd zwei Hälften. Die Untersuchung mittelst Silberlösung ergiebt, dass ein ganz regelmässiges Endothel die Innenwand der Cyste auskleidet; dasselbe gleicht genau dem Endo- oder Epithel der Peritonealhöhle.

Die Kranke bot erhebliche diagnostische Schwierigkeiten; die „Wanderniere“ war so ganz anders, wie sonst, nur die Form der Geschwulst sprach für Wanderniere; aber auch die Stuhlgangsbeschwerden, das Hart- und Dickwerden des Leibes liessen sich ev. durch Druck einer Wanderniere auf das Colon descendens erklären. Das Einblasen von Luft ins Rectum gab unsichere Resultate, schliesslich blieb man bei der Ren mobilis stehen, operirte entsprechend. Da nach Spaltung der Fettkapsel jede Niere mobil wird, bei Seitenlage der Patientin median und abwärts sinkt, so glaubte ich inter op. auch wirklich eine Wanderniere vor mir zu haben; diese Annahme war umsomehr gerechtfertigt, als die Geschwulst post op. verschwunden war, bei späteren Verbandwechseln nicht mehr gesehen wurde. Erst 10 Wochen post op. tauchte sie wieder auf und nun wurde der Fall durch zweiten Eingriff klar gestellt. Offenbar war die Cyste bei der ersten Operation gesprengt worden, der seröse Inhalt derselben war in die Bauchhöhle gelaufen; erst peu-à-peu häufte sich derselbe wieder an, so dass der Tumor erst Anfang October wieder sichtbar wurde.

Die Genese dieser Cyste ist unklar, weil ein Trauma fehlt. Immerhin könnte man sich folgendes vorstellen: Dehnung des Peritoneum während der Schwangerschaft vor 8 Jahren, dann Peritonitis im Anschlusse an das Wochenbett, vielleicht mehr links wie rechts, dadurch ev. Ausstülpung einer circumscripten mehr gedehnten und erweichten Partie des Bauchfelles, vielleicht in Folge von Hustenstössen. Diese Ausstülpung vergrösserte sich allmälig, immer stärker werdende Schmerzen verursachend, bis zu Ende des Jahres 1890 langsam die Obliteration des Einganges der Ausstülpung erfolgte, so dass nun Pfingsten dieselbe vollständig abgeschlossen die Cyste fertig war. Sie lag ungefähr am Aussenrande des M. rect. abd. sinist., also fern von Urachus und Nabel, den hauptsächlichen Ursprungsstätten von Cysten, die auf abnorme Entwickelungsvorgänge zurückzuführen sind. Die Innenwand der Cyste war mit typischem Peritonealepithel ausgekleidet, wie alle übrigen Bruchsackcysten; es erscheint deshalb gerechtfertigt, sie von einer Peritonealausstülpung abzuleiten, und zwar von einer erworbenen, da Patientin früher vor jenem Wochenbette ganz gesund war. Auffallend ist, dass diese Cyste so ausserordentlich viele Beschwerden machte, zu hochgradiger Abmagerung führte. Verwachsungen der

Intestina mit der Cyste bestanden nicht; sie schaute mit völlig glatter Fläche ins Cavum abdominis hinein und doch die heftigen Schmerzen. Man muss dabei im Auge behalten, dass das Periton. parietale gegenüber dem viscerale ausserordentlich empfindlich ist. Bei jeder Laparotomie sieht man, dass ein nicht ganz tief narkotisirter Kranker sich rührt, sobald das Peritoneum der vorderen Bauchwand eröffnet wird. Bei Gallensteinoperationen lasse ich nach Durchschneidung des Musc. rect. und des Transv. extra tief narkotisiren, weil Patient sonst beim Schnitte durch das Peritoneum sofort reagirt, heftig presst u. s. w., es muss also das Peritoneum der vorderen Bauchwand wohl ausserordentlich empfindlich sein, wodurch sich die Schmerzen in der Hernia retrorectalis, wie in der an sich so harmlosen Cyste erklären, desgl. bei der nunmehr zu schildernden höchst sonderbaren Anomalie.

XXXII.

Die Abreissung des Lig. teres vom Nabel.

Von

Professor Dr. Riedel

in Jena.

Oben ist erwähnt, dass wiederholt Kranke sich hier vorgestellt haben mit Schmerzanfällen in der Oberbauchgegend; man dachte an die Hernia lineae albae retrofascialis, konnte aber den Nachweis nicht führen, dass eine solche Hernie vorhanden sei. Einmal glaubte ich aber doch sicher an einen solchen verkappten Bruch: alle Symptome stimmten; ich schnitt ein und — es fand sich etwas ganz anderes, bisher wohl noch nicht beobachtetes:

Frau Olga St. 30 Jahre alt, aufgenommen am 13. November 1897. Im Alter von 3 Wochen heftiger Keuchhusten, $^1/_4$ Jahr lang dauernd, Kind oft tief cyanotisch, dem Ersticken nahe. Seit dem 15. Lebensjahre Schmerzanfälle von der Gegend circa 4 fingerbreit oberhalb des Nabels aus. Diese Anfälle wurden zunächst einmal pro Jahr, dann öfter beobachtet, hörten bei der ersten Gravidität auf, bei der zweiten nicht. Sie äusserten sich durch ein Gefühl von Vollsein und Auftreibung in der Mittellinie des Bauches unter lebhaften Schmerzen, die auch nach dem linken Rippenbogen ausstrahlten; niemals kam es zu Erbrechen. Die Anfälle dauerten $^1/_4$, $^1/_2$, 1 Stunde, oft auch länger, 6 bis 10 Stunden. Oft wurden sie durch ein gewisses Hungergefühl eingeleitet. Ass Patientin dann, so setzten die Schmerzen meist sofort ein. Oft lag die Kranke halbe Tage mit warmem Umschlage auf dem Bauche, weil der Schmerz excessiv war. Hörte er auf, so konnte Patientin sogleich wieder essen, fühlte sich überhaupt wieder völlig wohl.

Status praesens. Kräftige Frau. Kein Tumor wahrnehmbar, nur Schmerz auf Druck oberhalb des Nabels; in der Gallenblasengegend keine Empfindlichkeit.

17. Nov. 1897. Inc. ergiebt vor der Fascia lineae albae nichts Abnormes. Nach Spaltung derselben kommt man auf eine 5 mm starke Fettschicht und

hinter derselben auf eine zweite Fascie, die nach unten bis zum Nabel reichend, oben 3 cm höher in leicht concavem Bogen endigt; dieser obere Rand erscheint narbig. Oberhalb desselben treibt sich jetzt das Fett hernienartig vor; man fühlt einen derben Knoten resp. das untere Ende eines Stranges in demselben; nach Beseitigung des Fettes sieht man, dass der Strang nichts anderes ist, als das Lig. teres; dasselbe endet, von Peritoneum umgeben, blind und lose mit stumpfem Ende in der erwähnten Fettschicht. Es wird abgelöst, sodann das Peritoneum in der Mittellinie gespalten und nun das untere Ende des Lig. teres gut 4 Finger breit oberhalb des Nabels in die Fascie der vorderen Bauchwand mit Catgut eingenäht, weiter abwärts wird der Spalt im Peritoneum bis zur zweiten erhalten gebliebenen Fascie vernäht, so dass also der ganze Defect durch Peritoneum geschlossen ist. Darüber wird die normale Bauchdeckenfascie geschlossen (Catgut), Haut mit Seide.

Als die Bauchhöhle in der Mittellinie geöffnet war, hatte man natürlich auch die Gallenblase abgetastet; es fanden sich Steine in derselben. Deshalb sofort zweiter Schnitt auf die Gallenblase; dieselbe ist gross, weich, enthält zahlreiche bis kirschengrosse Steine; hoch oben im Blasenhalse steckt ein kirschkern-, im Duct cyst. ein linsengrosser Stein. Gallenblase enthält ziemlich klare Galle, Blasenhalsstein lässt sich nach unten schieben, Stein im Duct. cyst. wird zwischen Daumen und Zeigefinger zertrümmert, Bruchstücke werden entleert, Gallenblasenfundus eingenäht in Bauchmuskelwunde resp. Peritoneum, Drainage der Gallenblase. Reactionsloser Verlauf. Am 18. Jan. 1898 gesund entlassen.

Am 28. Dez. 1901 stellt Patient sich wieder vor, blühend und gesund, nur etwas zu korpulent. Keine Hernie, keinerlei Beschwerden.

Es ist wohl kaum zu bezweifeln, dass hier in Folge des Keuchhustens bei dem damals drei Wochen alten Kinde eine Abreissung des Lig. teres vom Nabel erfolgte; das Lig. rutschte nach oben und suchte sich mit seinem stumpfen Ende einen Ansatzpunkt im subserösen Fettgewebe. Anscheinend wurde damals ein Theil der Bauchdeckenfascie mit nach innen dislocirt oder bei der Ausreissung theilte sich dieselbe in 2 Blätter, denn es fand sich ganz deutlich eine zweite Fascie hinter der vorderen, unten am Nabel mit letzterer zusammenhängend, weiter oben sich von ihr trennend, mit Fettschicht zwischen beiden Platten. Ich konnte ganz genau den oberen scharfen, etwas narbigen concaven Rand dieser 2. Fascie übersehen; dieselbe endete dicht unterhalb des dislocirten Lig. teres, das ebenso sicher als solches erkannt wurde.

Von Bruchbildung war keine Rede; nur war das Fett in der Umgebung des blinden unteren Endes vom Lig. teres oberhalb der zweiten Fascie nur wenig gestützt, bei Anwendung der Bauchpresse musste es in den oben offenen Spalt zwischen beide Fascien

nach abwärts getrieben werden. Die Schmerzanfälle traten aber durchaus nicht nach Anwendung der Bauchpresse ein, sondern ganz spontan; sie sind also auf grob mechanische Einwirkungen nicht zurückzuführen. Von der Gallenblase gingen die Schmerzen sicherlich nicht aus, weil sie constant in der Mittellinie hausten. Die Gallenblase enthielt klare Galle; dabei sind heftige Anfälle bekanntlich selten; selbst wenn ein Steinchen in den Duct. cysticus einrückt, so fehlen Schmerzen, weil dieses Steinchen nicht durch acut entzündliche Attaque in den Duct. cyst. hineingeworfen ist, sondern weil es leise durch selbständige Thätigkeit der Gallenblasenmusculatur vorwärts geschoben wird, wie ich das oft an der Hand analoger Fälle erörtert habe. Die Gallensteine waren hier ein ganz zufälliger nebensächlicher Befund. Die Schmerzen gingen vom dislocirten Lig. teres aus; warum sie von dort ihren Ausgangspunkt nahmen, warum sie erst im 14. Lebensjahre auftraten, das bleibt eine offene Frage. Sicher ist, dass sie verschwanden, als das untere Ende des Lig. teres festgenäht wurde in die vordere Fascie; daraus ist zu schliessen, dass Zerrungen am mangelhaft fixirten Lig. teres doch schliesslich die Ursache der Schmerzen gewesen sein müssen.

XXXIII.

Ueber den Bruch des Radius am untern Ende.

Von

Geh. Med.-Rath Professor Dr. J. Rosenbach,

Dirigirender Arzt der chirurgischen Poliklinik zu Göttingen.

(Mit 8 Figuren im Text.)

Wie die gesammte Lehre der Knochenbrüche, so ist besonders auch die Kenntniss des für die chirurgische Praxis so hochwichtigen typischen Radiusbruches am unteren Ende durch die Röntgenstrahlendurchleuchtung in einer Weise gefördert, welche wir uns bis dahin nicht träumen liessen. Schon 1897 veröffentlichte Kahleyss Resultate von einer grossen Anzahl von Untersuchungen carpaler Radiusbrüche, welche durch Röntgenstrahlendurchleuchtung gewonnen waren. Seitdem folgen bis zur Stunde Arbeiten in derselben Richtung. Auch in der hiesigen Poliklinik werden, seitdem der Apparat zu Gebote steht, diese Untersuchungen eifrigst betrieben. Allein die nachfolgende Arbeit beschäftigt sich nicht mit den Resultaten dieser Untersuchungsmethode, sondern mit den Radiusbrüchen, welche vor der Aera der Röntgenstrahlen zur Beobachtung kamen. Die Arbeit entsprang aus einer Idee, welche ich vor 4 Jahren verfolgte, nämlich an der Hand einer möglichst häufigen, thunlichst gleichartigen Verletzung einer bestimmten Stelle des Körpers, die Endresultate bei Versicherten (in Unfalls-, Kranken- und Invaliditätskassen) gegenüber denen bei Nichtversicherten zu vergleichen. Ich wählte den carpalen Radiusbruch. Mein Assistent Dr. Frölking widmete sich 1897 dieser Arbeit und schaffte aus dem Zeitraum von 1877—1897 das Material durch Auszug herbei und ordnete es. Die Arbeit setzte bis 1899 mein Assistent Dr. Schoppe fort.

Es zeigte sich, dass das Material zu oben genanntem Zweck deshalb weniger gut zu verwenden war, weil die Zahl der versicherten Patienten zu gering war. Dagegen versprach die weitere Bearbeitung des Materials nach anderen Richtungen hin interessante Aufschlüsse. Da Herrn Dr. Frölking und Dr. Schoppe später die Zeit mangelte, habe ich mich in das Material einstudirt und die Arbeit zum Abschluss gebracht. Manche der Resultate bestätigen Bekanntes, doch habe ich auch diese mittheilen zu sollen geglaubt.

Der carpale Radiusbruch ist bei Erwachsenen und bei älteren Kindern der bei Weitem häufigste Knochenbruch am Unterarm, während bei jüngeren Kindern der Bruch beider Knochen des Vorderarms vorwiegt. In dem Zeitraum von 1877—1897 wurden vom 16.—80. Lebensjahre 379 carpale Radiusbrüche, 53 Brüche beider Vorderarmknochen und 63 Brüche der Ulna allein beobachtet. Von der Geburt bis zum 16. Lebensjahr fanden sich 92 Radiusbrüche, 202 Brüche beider Vorderarmknochen und 23 Brüche der Ulna allein vor. Das Ueberwiegen der Vorderarmbrüche bei Kindern bestand wesentlich bis zum 10. Lebensjahre und war umso ausgesprochener, je jünger die Kinder waren. Die Vertheilung der Radiusbrüche und Vorderarmbrüche auf die ersten 15 Lebensjahre war folgende:

0	1	2	3	4	5	6	7	8	9	10	11	12	13	14	15	Lebensjahre
1	0	3	1	0	5	6	4	4	5	13	14	8	10	10	8	Radiusbrüche
1	17	26	26	18	17	14	13	17	13	7	8	6	8	5	6	Brüche beider Vorderarmknochen

Stellen wir beiläufig hier die Frage, ob denn die kindlichen Brüche beider Vorderarmfracturen ebenso typisch durch Fall auf die vorgestreckte Hand entstehen, wie der Radiusbruch, so glaube ich, man wird dies im Allgemeinen bejahen können, wenn auch vielleicht mit einer gewissen Einschränkung. Es ist gerade in dem frühen Alter nur selten möglich, Genaues über die Umstände bei der Fracturirung zu erhalten. Meine Protocolle beschränken sich meistens auf die Angaben: fiel vom Stuhl, aus dem Wagen, aus dem Bett, von der Treppe, auf ebener Erde, vom Baum etc., während in einer Anzahl der Fall auf die Hand als Ursache des Bruches beobachtet wurde. Der Grund dieses Vor-

wiegens der Fracturen beider Vorderarmknochen liegt meiner Meinung nach in der unverhältnissmässigen Zartheit und Dünnheit des mittleren Theils dieser Knochen in dem Alter.

Betrachten wir nun beim carpalen Radinsbruch die allgemeinen statistischen Verhältnisse, so mag zunächst auch die Frequenz desselben in den verschiedenen Beobachtungsjahren mitgetheilt werden.

	männlich	weiblich	Summe
1877 . . .	14	8	22
1878 . . .	25	7	32
1879 . . .	15	8	23
1880 . . .	15	8	23
1881 . . .	24	9	33
1882 . . .	15	5	20
1883 . . .	16	7	23
1884 . . .	22	8	30
1885 . . .	17	14	31
1886 . . .	12	12	24
1887 . . .	15	10	25
1888 . . .	15	7	22
1889 . . .	16	15	31
1890 . . .	17	12	29
1891 . . ,	13	7	20
1892 . . .	13	4	17
1893 . . .	9	5	14
1894 . . .	8	7	15
1895 . . .	11	7	18
1896 . . .	15	4	19
1897 . . .	11	6	17
1898 . . .	5	1	6

Diese Tabelle zeigt, dass die Frequenz der Radiusbrüche in der hiesigen Poliklinik mit dem Beginn des letzten Jahrzehntes abgenommen hat und ferner, dass diese Abnahme mehr auf Rechnung des männlichen Geschlechtes kommt (42,2 pCt. Differenz beim männlichen, 29 pCt. Differenz beim weiblichen Geschlecht).

Zweifellos ist diese Abnahme der Frequenz auf die Einführung der festen Kassenärzte zu beziehen.

Die Zusammenstellung von 396 carpalen Radiusbrüchen nach der rechten und linken Seite ergab:

	Männlich	Weiblich
rechts	120 = 46,3 pCt.	64 = 47,0 pCt.
links	139 = 53,7 „	72 = 53,0 „

Diese Zusammenstellung bestätigt die Thatsache, dass die Radiusbrüche links häufiger sind als rechts, und zeigt zugleich, dass dies Verhältniss für beide Geschlechter gleich ist.

Die Zusammenstellung von 494 Radiusbrüchen nach Alter und Geschlecht findet sich in folgender Tabelle:

Lebensalter	männlich	weiblich	Summe
1—10	41	20	61
11—20	94	32	126
21—30	47	9	56
31—40	47	14	61
41—50	44	21	65
51—60	34	42	76
61—70	12	29	41
71—80	2	6	8
Summe . .	321	173	494

Auch diese Tabelle ergiebt Bekanntes. Es überwiegt im Allgemeinen die Anzahl der Brüche bei männlichen Individuen. Nach dem Lebensalter überwiegen bis zum 5. Decennium (incl.) die Brüche bei Männern, von da ab die bei Weibern.

Die Veranlassung des carpalen Radiusbruches ist, abgesehen von der geringen Anzahl der Brüche durch directe Gewalt, bekanntlich eine typische, nämlich der Fall auf die Hand oder Hände, welche, wenn der Körper nach vornüber fällt oder geschleudert wird, zum Schutz vorgestreckt werden.

In der bei Weitem grössten Zahl der Fälle entstand der Bruch durch Auftreffen auf die Vola der vorgestreckten Hand. In einer nur geringen Zahl konnten die Patienten keine sicheren Angaben darüber machen, wie sie den Arm brachen. In einer ganz kleinen Zahl entstand der Bruch nicht durch Fall auf die vorgestreckte Hand, aber durch einen gleichwerthigen Mechanismus, so zweimal dadurch, dass die Patienten durch ein Thier (Pferd, Ochs) an die Wand gedrängt wurden, während sie sich mit der Vola manus gegen diese stemmten.

Carpale Radiusfracturen durch directe Gewalt fand ich unter den von 1877—1897 beobachteten 471 Fällen nur 16 mal.

Carpale Radiusfracturen durch Fall auf den Rücken der gebeugten Hand wurden unter obigen 471 Fällen 41 mal beobachtet.

Pathologische Anatomie des carpalen Radiusbruches.

Die Anatomie des Radiusbruches ist es in erster Linie, welche wir erst durch die Röntgenstrahlen kennen gelernt haben und welche vor der Aera dieser Strahlen durch die äussere Untersuchung nur mangelhaft und wohl nur in ausgeprägten Typen und auch hier nur im Groben und Ganzen ohne die Details erkannt werden konnte. Ich kann also meine Beobachtungen nicht zu Mittheilungen in der Richtung hin verwerthen. Immerhin aber ist es doch von Interesse, die damals betreffs der Anatomie gestellten Diagnosen an der Hand der jetzt gewonnenen Kenntnisse kurz zu besprechen.

Kahleyss unterscheidet zunächst die vollständigen von den unvollständigen Fracturen; als letztere stellt er die Epiphysenlösungen und die isolirten Fissuren hin. Als Epiphysenlösungen theilt er 5 Fälle mit, bei welchen aber die Abtrennung nur zum kleinen Theil in der Epiphyse, grösstentheils in der Diaphyse verlief.

In meinen Fällen mögen manche solcher Epiphysentrennungen vorgelegen haben. Es ist nur einmal die Diagnose darauf gestellt. Isolirte Fissuren konnten natürlich auch nicht beobachtet werden, ich komme auf sie bei den Fracturen durch Fall auf das Dorsum manus zurück. —

Die vollständigen Brüche theilt Kahleyss weiter ein in solche, welche die ganze Dicke und Breite des Knochens durchtrennen (sie können einfach oder mehrfach sein) und solche, welche die ganze Dicke nicht durchtrennen. Die ersteren umfassen die weitaus grösste Anzahl der Radiusfracturen, sie begreifen den typischen, klassischen Radiusbruch in sich.

Bei den einfachen typischen Radiusbrüchen fand Kahleyss die Trennungslinie in der Frontalebene gesehen am häufigsten quer, etwas weniger häufig schräg (von oben aussen nach unten innen), selten winklig. In der Sagittalebene zeigte die Durchleuchtung die Bruchlinie selten in gradem Verlauf von vorn nach hinten, sondern mehr oder weniger schräg von der Volarseite und unten nach der Dorsalseite und oben mitunter auch mit einem Winkel.

Bei 2 Patienten, welche auf das Dorsum manus gefallen waren, verlief diese Trennungslinie von der Dorsalseite und unten nach der Volarseite und oben.

Bei den vollständigen mehrfachen Brüchen kommt nach Kahleyss eine weitere Fructurirung des unteren Fragmentes hinzu.

Diese mehrfachen Brüche betreffen nach Bardenheuer vorwiegend Greise und auch nach Kahleyss' Beobachtungen speciell alte Leute. Ich komme auf diesen Punkt bei den Endresultaten zurück. Kahleyss bespricht dann die Radiusfracturen mit Einkeilung, bei welchen sich entweder das ganze obere Fragment oder nur eine Kante desselben in die untere einkeilt. Natürlich sind alle diese Verhältnisse nur durch die Radiographie zu diagnosticiren. Unter meinen Fällen ist einer von einem 53jährigen Mann notirt, welcher durch Sturz hoch herunter in einer Scheune eine carpale Radiusfractur erlitt mit starker Crepitation, ohne volare oder dorsale Dislocation, aber mit bedeutender Verkürzung, und noch ein anderer, bei dem mehrfacher Bruch und Einkeilung diagnosticirt wurde. Hier stiess die Reposition auf grosse Schwierigkeit. Die Fracturformen, welche den Knochen nicht in ganzer Breite und Dicke durchtrennen, betreffen nach Kahleyss den Abbruch des dorsalen Theils der Gelenkfläche und die Brüche des Process. styl. radii. Zu den ersteren gehören die seltenen Fälle von Abbruch des dorsalen Randes der Gelenkfläche, bei denen der Carpus diesen Rand vor sich herschiebend nach der Dorsalseite luxirt. Von dieser Form des Radiusbruches ist der erste Fall von Rhea Barton beschrieben, der zweite von Lenoir bei einer Section genau untersucht, während Kahleyss zwei derselben radiographisch feststellte. In meinen Fällen lag offenbar einmal ein ähnlicher Bruch vor bei einem 13jährigen Knaben nach Fall auf den Daumenballen, bei dem die Diagnose auf epiphysäre Radiusfractur mit Luxation der Handwurzel gestellt wurde. Auch ein Fall von isolirter Fractur des Process. styl. radii ohne Dislocation wurde bei einem 13jährigen Patienten nach Fall auf die ausgestreckte Hand beobachtet. Die Klagen bezogen sich anfangs auf den Radius in der Mitte. Bald aber stellte sich am Process. styloid. radii Druckschmerz und Schwellung ein. Von den Nebenverletzungen, welche Kahleyss beschreibt, Fracturen der Handwurzelknochen und der Ulna, kann ich natürlich kaum etwas berichten. Ein Fall von Vortreten eines Haselnussgrossen Knochenstücks in der Vola zwischen den Beugefalten des Handgelenks bei einem 32jährigen Mann, welcher von einer

Leiter auf die ausgestreckte rechte Hand gefallen war, hat ohne Radioskopie auch kaum Interesse. Ein ulnares Vortreten des Ulnaköpfchens wurde bei meinen Fracturen in geringerem oder höherem Grade ebenfalls sehr häufig beobachtet und machte sich besonders bei den später revidirten Kranken kenntlich.

Dislocationen beim carpalen Radiusbruch.

Bei der Besprechung der Dislocationen muss ich zuvor kurz meinen Standpunkt in der Lehre von dem Entstehungsmechanismus der carpalen Radiusfractur präcisiren. Ich habe mich nie mit der Abreissungstheorie Lecomte's befreunden können, sondern glaube, dass von den typischen Fällen der unteren Radiusfractur niemals einer durch Ab- oder Einriss mittelst des Ligamentum radio-carpeum dorsale oder volare zu Stande kommt, sondern dass sie, mögen sie durch Fall auf die Hohlhand oder auf den Handrücken verursacht sein, Abknickungsbrüche darstellen, durch directen Stoss und Gegenstoss entstanden. Bähr hat eine Anzahl von Gründen, welche gegen die Annahme einer Rissfractur sprechen, zusammengestellt, welche mir sehr beachtenswerth und schwerwiegend zu sein scheinen. Lübke und Kahleyss nehmen an, „dass die carpale Radiusfractur mitunter allerdings ausschliesslich par arrachement, mitunter auch ausschliesslich durch directen Stoss und Gegenstoss hervorgerufen werde, dass aber der typische Schrägbruch am unteren Ende des Knochens durch eine combinirte Wirkung beider genannten Kräfte zu Stande komme". Es mag sein, dass bei dieser Fractur die Biegungswirkung durch das Band einen Theil zu der fracturirenden Kraft beisteuert. Dann aber ist dies eine Biegungswirkung und kein Riss. Doch glaube ich, dass auch diese Biegungswirkung durch das Lig. radio carpeum nicht wesentlich in Betracht kommt. Die Leichenversuche von Bouchet, Voillemier, Bonnet, Hönigschmied und neuerdings die von Destot und Gallois, welche durch forcirte Dorsalflexion Radiusbrüche erzeugten, beweisen nicht, dass diese Rissfracturen entstanden durch Zug des Lig. radio-carpeum seien. Ebenso steht es mit den zwei klinischen Fällen von Radiusbruch, welche Voillemier anführt, bei denen der eine Patient mit den Händen auf ein

Geländer fiel, ohne dass der Carpus dasselbe berührte, der andere, ein Soldat, unter Larrey's Beobachtung beim Händeringkampf mit einem Kameraden eine übermässige Dorsalflexion erlitt. Die Entstehung dieser Fracturen erklärt sich ohne Schwierigkeit durch Abknickung, veranlasst durch Anstemmen des Radiusendes gegen den Widerstand der gesammten Beugesehnen. Wie wenig ohne die Beugesehnen bei der Ueberstreckung das Lig. radio-carpeum an sich im Stande ist, eine Stossfractur zu erzeugen, beweisen schlagend die Versuche von Hönigschmied. In allen seinen 8 Versuchen von gewaltsamer Dorsalflexion, bei denen das Handgelenk vorher präparirt war, rissen die Bänder auf der Volarseite des Carpus und Metacarpus, wobei sie nur kleine Knochenpartien mit fortnahmen. Destot und Gallois prüften die Rolle des Lig. radio-carpeum volare in umgekehrter Weise dadurch, dass sie es durchschnitten, also seine Wirkung ausschalten. Es liess sich trotzdem durch Schlag auf den Ellbogen des mit der Vola aufgestemmten Armes ebenso leicht die typische Radiusfractur erzeugen. Destot und Gallois kommen dadurch zu dem Schluss „que le ligament radio-carpien anterieur n'a pas l'importance que voulait lui donner Lecomte.

Was nun die verschiedenen Formen und Richtungen der Dislocationen betrifft, so kann nach Kahleyss' Beobachtungen das untere Fragment 1) in der Längsachse verschoben sein nach hinten oben (und bei Entstehung des Bruches durch Fall auf den Handrücken nach vorn oben). 2) Kann das untere Bruchstück gedreht sein um die transversale Achse nach hinten (bei Fall auf das Dorsum nach vorn). Eine Drehung um die sagittale Achse so, dass sich der Processus styl. radii nach aussen dreht, nimmt Kahleyss nicht an, sondern erklärt die Abweichung der Hand radialwärts dadurch, dass sie zusammen mit dem untern Fragment nach aussen verschoben wird. Beobachtungen bei den Leichenversuchen lassen es mir indessen wahrscheinlich erscheinen, dass sich doch nicht selten eine Drehung des unteren Bruchstücks nach aussen mit der Verschiebung hierher combinirt. Eine Abweichung der Hand nach der ulnaren Seite sah Kahleyss bei einer Fractur des Processus styl. radii, Beck auch bei Totalfracturen des Radiusendes.

I. Dislocationen der carpalen Radiusfractur nach Fall auf die Vola der ausgestreckten Hand bei meinen Fällen.

Ein grosser Theil der Patienten zeigte gar keine, ein anderer eine geringe, ein weiterer erhebliche Dislocation durch Drehung um die transversale Achse nach hinten (Kahleyss No. 2). In einer Anzahl von Fällen ohne Dislocation liess sich auch durch Manipulationen keine solche erzeugen, meistens aber konnte sie durch Biegung des unteren Bruchstücks dorsalwärts mehr oder weniger leicht hervorgerufen resp. eine bestehende Dislocation vermehrt werden, während eine selbst kräftig ausgeführte Beugung zur Vola (wie sie zur Reposition ausgeführt zu werden pflegte) das untere Fragment nur in die normale Stellung zurückbrachte, nicht aber zur Vola dislociren konnte. Dies lässt sich leicht durch die Annahme erklären, dass Weichtheile die Bruchenden am Dorsum in kräftiger Weise miteinander verbunden halten. Nun giebt König an, dass das dorsale Periost oft nicht getrennt sei und Hönigschmied fand ebenfalls das Periost auf der Rückseite ganz oder grösstentheils erhalten und die Fragmente durch dasselbe noch in Verbindung stehend. Es ist das ja sehr begreiflich, da die Knochenhaut bei dem Bruch mit Dislocation zum Dorsum nur sozusagen als Scharnier in Frage kommt. Allein die Knochenhaut an sich ist sehr dünn und kann keinen wesentlichen Halt leisten. Es schien mir daher von Interesse, die anatomischen Verhältnisse in Bezug auf die Dislocationen beim carpalen Radiusbruch näher in's Auge zu fassen. Durch die Freundlichkeit des Direktors des hiesigen anatomischen Institutes, Herrn Geh. Med.-Rath F. Merkel, und mit dessen Hilfe konnte ich diesen Plan durch Leichenexperimente zur Ausführung bringen. Es gelang an dem linken Arm einer männlichen Leiche durch Schlag gegen den gebeugten Ellbogen, während der Carpus sich gegen die eine Backe eines Schraubstocks stemmte, in welchem, um ein Ausweichen der Hand zu verhüten, die Phalangen eingespannt waren, die typische Radiusfractur zu erzeugen. Sie verhielt sich genau so wie die klinischen Fracturen. Es bestand eine kaum bemerkbare Dislocation zum Dorsum, welche aber schon beim Unterstützen der Hand ohne alle Kraftanwendung sehr deutlich wurde, während die Fragmente durch kräftige Beugung zur Vola nur reponirt, nicht in volare Beugung gestellt wurden. Die anatomische Präparation, welche

Herr Geh. Med.-Rath Merkel vornahm, ergab, dass das Ligamentum carpi dorsale, abgesehen von einer kaum linsengrossen Perforation an einem verticalen Spalt des Bruches, völlig intakt war (Fig. 1 und Fig. 1a, in welch' letztere die Fracturlinie punctirt

Fig. 1.

Fig. 1a.

eingezeichnet ist). Dagegen zeigen sich in der Vola nach Zurückdräpariren des Pronator quadratus die Kanten einer klaffenden Fractur (Fig. 2). Fig. 3 zeigt das Röntgenbild der Fractur in der frontalen Ebene. Die Bruchlinie verläuft horizontal und zeigt einen verticalen in das Handgelenk dringenden Spalt.

Fig. 4 zeigt die Bruchlinie in der sagittalen Ebene, wo sie, abgesehen von Splitterung nur wenig schräg aber doch deutlich genug in typischer Weise von unten und vorn nach hinten und

Fig. 2.

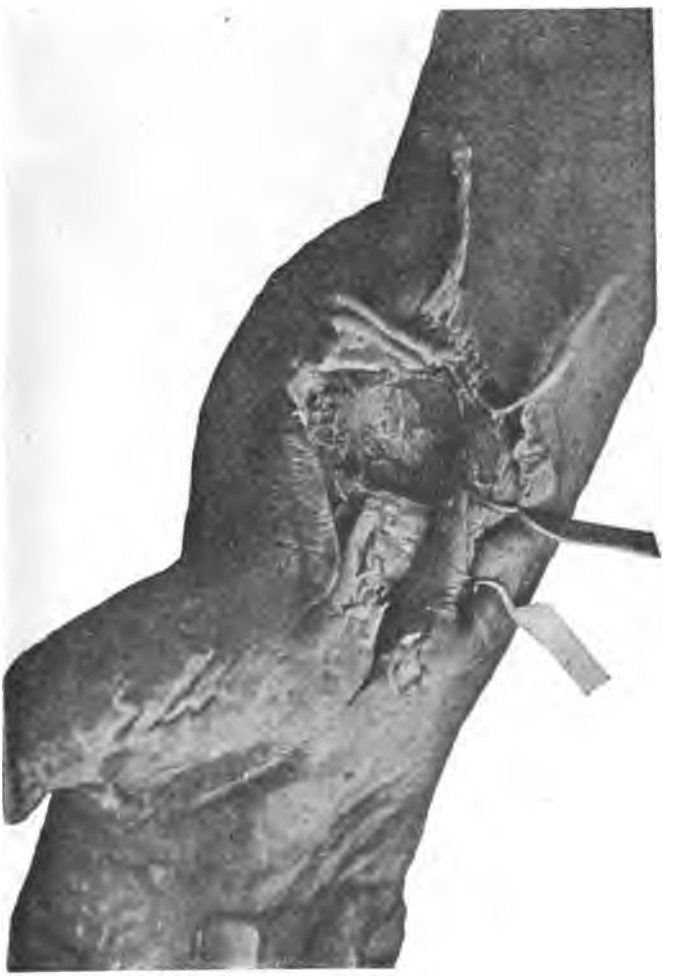

oben verläuft. Betrachten wir zunächst das Dorsum näher, so liegt unmittelbar auf dem Radius eine derbe Faserlage, welche ulnarwärts auf das Ligament. interosseum übergeht. Diese Faserlage bedeckt, nach oben allmälig in das dünne Periost übergehend,

etwa das untere Viertel des Radius, da etwa endend, wo die Bäuche des Abductor long. und Extens. brevis pollicis den Radius kreuzen. Auf dem Gelenkende des Radius und auf dem Hand-

Fig. 3.

gelenk heisst diese Faserlage Lig. carpi dorsale und lässt durch 6 cylindrische Canäle die Sehnen der Streckmuskeln durchtreten, während sie zwischen diesen Canälen derbe Faserplatten von der Länge und Höhe der Canäle bildet, welche Knochen und Fascia

antibrachii fest mit einander verbinden. Die durch die Canäle hindurchziehenden Sehnen tragen natürlich auch zur Festigkeit der Lig. carpi dorsale bei. Diese Faserlage ist es nun, welche die Fragmente am Dorsum verbindet und die Beugung des distalen

Fig. 4.

Fragmentes zur Vola hindert. Natürlich ist es möglich dies Band zu zerreissen, aber wie wir weiter unten sehen werden, nur durch erhebliche Gewalt. Wird dies bewerkstelligt, so findet doch nur eine theilweise wirkliche Trennung Statt und zwar am Grunde jener Sehnenscheidenkanäle, während die Zwischenräume zwischen diesen

nur in die Länge gezerrt werden und die volare Beugung bis zu einem bestimmten Grade erlauben. Die in Rede stehende Faserlage erlaubt übrigens, auch wenn sie intact ist, neben der dorsalen Dislocation in ziemlichem Spielraum auch Verschiebung und Drehung nach der radialen Seite. Es erklärt sich daraus, dass wir klinisch auch bei erheblicher Dislocation immer noch den Widerstand gegen volare Beugung beobachten.

Auf die Anatomie in der Vola komme ich weiter unten zurück. Zunächst kehren wir zu unsern statistischen Mittheilungen zurück. Fracturen mit Verschiebung nach oben und hinten neben der dorsalen Biegung finden sich vielfach verzeichnet, nur ist es ohne Radiographie schwer zu entscheiden, wie weit die Verkürzung auf eine wirkliche Verschiebung nach oben oder nur auf die Abknickung nach dem Dorsum zu beziehen ist. Oft ist ferner seitliche Verschiebung radialwärts mit Verschiebung der Hand beobachtet. Einige Male kamen diese Dislocationen in ganz extremer Form zur Beobachtung. Nur einmal sahen wir eine erhebliche Verschiebung der Hand nach der ulnaren Seite.

II. Dislocationen bei carpaler Radiusfractur durch directe Gewalt.

Begreiflich ist der hier häufig verzeichnete erhebliche Bluterguss.

Die in den Journalen gemachten Aufzeichnungen haben, da ihnen keine Skiagraphien zur Seite stehen, nicht den Werth sie sie hier aufzuzählen. Ich verweise auf die unten bei den Resultaten der Radiusbrüche durch directe Gewalt auch über die Dislocationen gemachten Mittheilungen.

III. Dislocationen beim carpalen Radiusbruch durch Fall auf den Rücken der gebeugten Hand.

Auch hier wundern wir uns nicht, wenn wir einen beträchtlichen Bluterguss am Dorsum manus verzeichnet finden (3mal). Zweimal wurde eine grosse Beweglichkeit der Bruchenden betont. 5mal ist hervorgehoben, dass die Fractur verhältnissmässig hoch gelegen war. Was nun die Dislocationen selbst betrifft, so waren 8mal unter den 41 beobachteten Fällen keine verwerthbaren Angaben gemacht, zum Theil bei Infractionen jugendlicher Radien, zum Theil bei hochgelegenen Fracturen. Unter den übrig bleibenden 33 Fällen fand sich in 11 Fällen keine Dislocation, in 15 Fällen die typische

mit Drehung des distalen Fragments zum Dorsum ganz wie bei der Fractur durch Fall auf die Vola der gestreckten Hand, 3mal wurde die umgekehrten Dislocation wie sie Smith und Linhart beschreiben, und einmal eine besondere beobachtet.

Diese letztere fand sich bei einem 67jährigen Mann, welcher 3 Wochen nach einem Fall auf den Rücken der gebeugten Hand in Behandlung kam. Der Radius zeigte 1,5 cm Verkürzung, die Hand hochgradige radiale Verschiebung. Die Untersuchung (ohne Radioscopie) ergab, dass der grösste Theil des radialen Gelenkendes mit dem Process. styloid. radiär in einer sehr schrägen von aussen oben nach innen unten verlaufenden Bruchfläche abgetrennt und mit der Hand nach aussen verschoben war.

Bei den 11 Fällen ohne Dislocation, welche auch durch Manipulationen nicht hervortrat, stellten der örtliche Druckschmerz und im weiteren Verlauf die periostale Reaction die stattgehabte Fractur sicher. Es mag hier an Kahleyss' Leichenversuche erinnert sein, welche durch Gewalteinwirkung auf den Rücken der Mittelhand 7 mal Fissuren ergeben, und an die klinischen Fälle, bei denen die radiographische Untersuchung ebenfalls Fissuren feststellte.

Betrachten wir weiter die 15 Fälle von Fracturen nach Fall auf den Rücken der gebeugten Hand, bei welchen dieselben Dislocationserscheinungen mit denselben Verhältnissen auftraten, wie beim Fall auf die Vola der gestreckten Hand. Seit Smith's und Linhart's Beobachtungen wird für die Radiusbrüche durch Fall auf den Handrücken eine der typischen nach Fall auf die Vola entgegengesetzte Dislocation des unteren Fragments, nämlich zur Vola, angenommen. Auch die Leichenversuche von Destot und Gallois scheinen das zu bestätigen.

Ich habe mich anfangs über das engegengesetzte Verhalten bei meinen Fällen sehr gewundert und habe deshalb von jeher die durch Fall auf das Dorsum entstandenen carpalen Radiusfracturen auf diese Frage hin besonders sorgfältig geprüft, die Patienten examinirt, um die Glaubwürdigkeit ihrer Aussage, dass sie auf den Handrücken gefallen seien, festzustellen und die Stellung der Fragmente genau untersucht und notirt. So heisst es z. B. in einem Protokoll: „Die Dislocation besteht ganz in typischer Weise, so dass die Gelenkfläche des Radius gegen das Dorsum gekehrt ist, genau so wie bei den Fracturen nach Fall auf die Vola manus" und ähnlich in den andern Protokollen. Die Angaben der Patienten, dass sie auf den Handrücken

gefallen seien, als irrthümliche Beobachtungen hinzustellen, wie Lecomte es that, ist gegenüber so zahlreichen Angaben von meist hinreichend intelligenten Leuten, welche keinerlei Interesse bei ihren Angaben hatten, nicht möglich. Dann aber ist es auch nicht möglich, Smith's und Linhart's Typus der volaren Beugung des distalen Fragmentes im Allgemeinen als den der Fractur nach Fall auf den Handrücken hinzustellen, da sich dieser Typus nur 3 mal gegenüber 15 Dislocationen zum Dorsum vorfand. Ich habe wiederum, um hier Klarheit zu schaffen, meine Zuflucht zu dem Leichenexperimente genommen. Geh.-M. Merkel stellte mir dazu in liebenwürdigster Weise den rechten Arm derselben Leiche zur Verfügung, an deren linken die oben erwähnten Versuche gemacht wurden. Das Dorsum der Handwurzel wurde auf einen Ambos gestützt, während sich das Interstitium zwischen 2. und 3. Finger gegen einen runden Stahlstab, welcher in einem vertikalen Kanal des Ambos steckte, stemmte und das Ausgleiten der Handwurzel verhinderte. Durch Schlag mit einem sehr schweren Hammer gegen den gebeugten Ellbogen gelang es eine carpale Radiusfractur herzustellen. Die vorsichtige Untersuchung ergab keine deutliche Dislocation. Aber schon das Aufheben der Hand liess ohne allen Widerstand die ganz typische Dislocation des distalen Fragmentes nach dem Dorsum, wie bei den Fracturen durch Fall auf die Vola hervortreten. Diese Dislocation zeigte noch die andern oben genannten Eigenschaften. Beugungsversuche des unteren Fragmentes zur Vola führten mit etwas leichtem Zug zur Reposition in die normale Stellung, stiessen aber darüber hinaus auf Widerstand. Dagegen war für Verschiebung und Drehung nach der radialen Seite ein gewisser Spielraum. Die Präparation zeigte, dass auch das beschriebene dorsale Faserlager auf dem Radius ganz intact war, weder zerrissen noch gezerrt. Fig. 5 zeigt dasselbe bei diesem Leichenversuch und Fig. 5a deutet die Bruchlinie auf dem Dorsum an. Die Hervorragung bei a bezeichnet die nach hinten und aussen dislocirte Kante des unteren Fragmentes. Man sollte eigentlich bei dieser Fractur erwarten, das Periost in der Vola unzerrissen zu finden. Allein das Präparat zeigt nach Durchtrennung des Pronator quadratus in gleicher Weise wie bei dem Bruch durch Stoss auf die Vola, die Kanten der frei klaffenden Fractur auch hier zu Tage treten. Siehe Fig. 6. Es ist das nicht wunderbar, wenn man die Anatomie der Vola des

unteren Radiusendes betrachtet. Die ganze volare (vordere) Fläche desselben ist nur von einem mohnblattdünnen Periost bekleidet, an welchem die Muskelfasern des Pronator quadratus inseriren Das Ligament. radiocarpeum volare inserirt sich nur am untersten Rande

Fig. 5.

Fig. 5a.

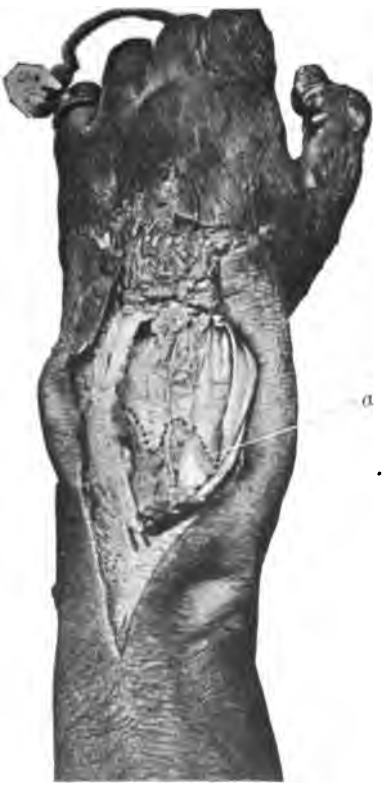

des Radiusgelenkendes, nicht höher als 2—3 bis höchstes 5 mm über denselben hinausgehend. Somit ist das untere Radiusende in der Vola abgesehen von einem sehr dünnen Periost durch keinerlei Halt bei einer Fractur vor selbst weitem Klaffen der Fragmente geschützt.

Diese Betrachtungen zeigen, dass bei der Fractur durch Fall auf den Handrücken dieselben für die Dislocation maassgebenden Verhältnisse vorliegen können, wie bei der durch Fall auf die Vola,

Fig. 6.

nämlich leichte Dislocirbarkeit zum Dorsum, während Dislocation zur Vola auch durch ziemlich kräftige volare Beugung nicht entsteht. Die Richtung der Bruchlinie in der frontalen Ebene zeigt das Skiagramm Fig. 7 mit deutlicher Verschiebung radialwärts. Die Richtung der Bruchlinie in der sagittalen Ebene zeigt das Skia-

gramm Fig. 8. Sie verläuft wie in den 3 entsprechenden Versuchen von Kahleyss, gemäss dem physikalischen Postulat, von unten hinten nach vorn oben. Sie ist sehr schräg und liegt ziem-

Fig. 7.

lich hoch über dem Carpus, beides auch gemäss dem physikalischen Postulat.

Ich glaube, dass die beobachteten 15 Fälle im Grossen und Ganzen dem Typus angehören, welchen obiger Leichenversuch

darstellt. Man muss annehmen, dass bei der Entstehung der Fracturen dieses Typus die einwirkende Gewalt im Wesentlichen durch das Brechen des Knochens erschöpft wird, so dass das

Fig. 8.

dorsale Faserlager nicht zerreisst. Dann werden selbst geringe, secundär-dislocirende Einwirkungen, wie z. B. schon das Tragen des unverbundenen Armes im Tuch oder Bewegungsversuche, welche die Patienten selbst mit ihrem gebrochenen Arm activ und

mit der gesunden Hand passiv vorzunehmen pflegen, nur eine Discolation zum Dorsum eventuell mit radialer Verschiebung hervorrufen können. —

Anders gestalten sich die Verhältnisse, wenn sehr erhebliche Kraft einwirkt und nach geschehenem Knochenbruch das untere Fragment gewaltsam zur Vola beugt, natürlich mit Durchreissung des dorsalen Faserlagers. Dann entsteht Smith-Linhart's Typus der Dislocation.

Das seltene Vorkommen dieses Typus kann nicht auffallen. Diese Brüche durch Fall auf den Handrücken sind ja an sich recht selten gegenüber denen durch Fall auf die Hohlhand. Sie setzen, auch wenn sie nicht nach vorn dislocirt sind, eine relativ erheblichere Gewalt voraus als die letzteren. Die Fractur mit Umbiegung nach vorn und Riss des dorsalen Faserlagers dürfte aber einer Gewalteinwirkung entsprechen, wie die sehr schweren Dislocationen bei den Brüchen durch Fall auf die Hohlhand, welche doch auch hier verhältnissmässig selten sind. — Ich habe nun auch diese vordere Dislocation der durch Fall auf den Handrücken entstandenen Radiusbrüche durch einen Leichenversuch hervorgerufen und anatomisch untersucht.

Die Anordnung war die nämliche wie im vorausgehenden Versuch. Nur der Schlag auf den gebeugten Ellbogen des mit dem Handrücken auf dem Ambos aufgestützten Armes war sehr viel intensiver und der Radius zufällig sehr viel schwächer. Es entstand eine nicht unerhebliche Dislocation zur Vola, welche durch Verhäkelung der Spongiosabälkchen der Fragmente einer Ausgleichung bei leichtem Druck Widerstand leistete.

Die Präparation ergab eine theilweise Zerreissung des Ligam. carpi dorsale im Grunde der vordersten Sehnenkanäle, während die Septa zwischen den Kanälen in die Länge gezerrt waren. In der Vola war der Periost nicht zerrissen. (Es war hier in Folge einer Varietät des Pronator quadratus durch ein Fascienblatt geschützt. Doch ist natürlich bei diesen Fällen, so lange die Ränder der Fragmente sich nicht von einander entfernen, kein Grund zur Zerreissung der vorderen Periostes, mag es noch so dünn sein.) Von den 3 beobachteten Fracturen nach Fall auf den Handrücken mit dem Smith-Linhart'schen Typus, war dieser 2mal sehr ausgesprochen, einmal durch Einkeilung complicirt.

Mit den Radiusbrüchen, welche vordere Dislocationen zeigen, hat sich neuerdings Roberts beschäftigt. Leider muss es ich mir versagen, hier auf seine verdienstvollen, ausgezeichneten Abhandlungen einzugehen, da ich weder über Röntgenbilder meiner Fälle, noch über Präparate verfüge, während gerade solche Roberts Arbeiten zu Grunde liegen.

Doppelseitige carpale Radiusfracturen

(rechts und links zu gleicher Zeit) wurden in 8 Fällen beobachtet.

Die Ursache war immer ein Fall aus grösserer Höhe: von einer 5 m hohen Stellage, aus der 2. Etage, aus dem ersten Stockwerk 5 Fuss herunter, von einem Apfelbaum, aus einer Luke, vom Scheunenboden etc. auf die Volarflächen beider Hände. Die Dislocation war die typische und meist erheblicheren Grades.

Zur Behandlung der carpalen Radiusfracturen.

Die Reduction geschah in der wohl allgemein üblichen Weise, wie sie durch H. Geh. M.-Rath König hier eingeführt wurde und wie sie in seinem Lehrbuch beschrieben wird. Stets wurde auf möglichst vollständige Reduction der grösste Werth gelegt und wo sie auf Schwierigkeiten stiess, die Narkose in Anwendung gebracht. Oft leistete mir namentlich in ältern Fällen König's Verfahren der anfänglichen dorsalen Beugung die besten Dienste. Zuweilen waren sehr kräftige,[1]) jedoch dem Bedürfniss anzupassende Tractionen mit Abbiegung der Hand nach verschiedenen Richtungen je nach der Dislocation nothwendig und zuweilen nützte ausserdem ein mit kräftig umschliessenden Fingern geübtes effleurirendes Massagemanöver bei Zug in der Achse, um mehrfache kleinere Fragmente in die richtige Lage zu bringen. Ferner will ich erwähnen, dass, wenn auch nach den täglichen Erfahrungen, welche mit den anatomischen Betrachtungen (s. oben) im Einklang stehen, eine Dislocation des obern Fragments zur Vola durch die corrigirende mehr oder weniger kräftig auszuführende Beugung der Hand nicht zu befürchten ist, doch stets auf eine solche Möglich-

[1]) Siehe Roberts, The necessity of force in the treatment of Colles fracture of the radius.

keit Rücksicht genommen wurde. Natürlich ist hier besonders bei stärkerer Dislocation Vorsicht am Platz. Um eine geringe Dislocation zur Vola nicht zu übersehen, ist es gerathen, den Arm nach der Reduction vorsichtig zu supiniren und in dieser Stellung zu untersuchen.

Gelang die Reduction vollständig zufriedenstellend, wie es in der allergrössten Zahl der einfacheren und auch der stark dislocirten. Fälle geschah, so war meist die Retention eine sehr leichte. Sie wurde durchweg (einige Versuche mit dem Storp'schen Verfahren in der letzten Zeit abgerechnet) durch den Roser-König'schen Verband bewirkt. Dieser Verband wirkt vor Allem gegen die wichtigste und häufigste Dislocation, die Biegung des carpalen Fragmentes nach hinten und die Verschiebung nach hinten oben und zwar durch den Druck der Compresse, welche auf dem Fragment liegen muss. Auf den Druck solcher Compressen ist man ja sehr oft zur Retention renitenter Fragmentenden angewiesen, sei es, dass man sie nur auf eines der Fragmentenden wirken lässt, oder auf beide: auf das eine von einer, auf das andere von der entgegengesetzten Seite. So hat schon Cooper die Retention der Radiusbrüche durch Compressen, welche durch Schienen angedrückt wurden, versucht und später in ganz ähnlicher Weise Goyrand (1832) und jetzt, nachdem im verflossenen Jahrhundert eine grosse Zahl verschiedenster Verbandmethoden erprobt worden sind, begegnen wir neuen Bestrebungen, das untere Fragment mittelst eines Heftpflasters-Bausches in seiner Lage zu halten (Beck).

Vor den Verbänden, welche durch gebogene Schienen die Hand in volarer oder volar-ulnarer Biegung festhalten, hat der Roser-König'sche die directe dorsale Einwirkung auf das untere Fragment voraus.

Einige Male wurde ich durch bleibende Neigung zu dorsaler Dislocation gezwungen, in der Vola noch eine Compresse auf das Ende des obern Fragments hinzuzufügen, welche durch eine nur bis hierher reichende Schiene angedrückt wurde. Ein Mal nützte mir bei einem Fall, bei dem sich trotz der Narkose die Dislocation nur so lange ausglich, als ein erheblicher Zug bei volarer Biegung der Hand anhielt, ein Gypsverband, welcher während dieses Zuges angelegt wurde und erhärtete und in der Folge mehrmals in dieser Weise erneuert wurde.

Nicht selten war es nöthig, die Retention bei seitlicher Verschiebung des untern Fragments radialwärts besonders zu sichern. Es geschah das entweder durch schmale seitlich gegen den Metacarpus des Daumens angelegte Compressen, welche dem Roser-König'schen Verbande hinzugefügt und durch eine schmale seitliche Schiene angedrückt wurden, oder später durch ulnare (und etwas volare) Abbieguug der dorsalen (Draht-)Schiene, welche das bei volar-ulnarer Biegung und Extension der Hand wie sonst angelegte Compressenlager deckte.

Es liegt nicht im Rahmen dieser Arbeit, auf eine Besprechung resp. auf eine Kritik der so mannigfachen Retentionsverbände beim carpalen Radiusbruch einzugehen, um so weniger, als unser Thun und Lassen in der Folge wohl durch die im vollen Fluss befindlichen Untersuchungen mittelst der Radiographie beeinflusst werden wird. Ich will nur mit wenig Worten auf eine schon alte (Cline, Lorinzer), aber in neuerer Zeit besonders cultivirte Behandlungsweise eingehen, welche bestrebt ist, möglichst ohne Verbandstücke blos durch radialen Zug der ulnarwärts unterstützten und jenseits der Unterstützung herabhängenden Hand die Retention zu bewirken. Petersen's Vorschlag, den Arm in einer Mitella so zu lagern, dass die Hand über den Rand der Mitelle hinaus in ulnarvolarer Biegung herabhängt, ist durch Storp in bekannter Weise modificirt worden.

Das Storp'sche Verfahren ist in hiesiger Poliklinik einige Male in Anwendung gebracht und zwar bei Kindern und in einfachen Fällen mit gutem Resultate. In einem Fall dagegen bei einem 24jährigen Dachdecker, welcher sich durch Sturz aus der zweiten Etage eine doppelseitige carpale Fractur mit erheblicher Dislocation zuzog, ergab das Storp'sche Verfahren einen vollen Misserfolg, sowohl der Dislocation betreffs als der späteren Gebrauchsfähigkeit. In einem ferneren Fall bei einem 18jährigen Maurer, welcher durch Fall vom Gerüst eine Etage hoch eine carpale Radiusfractur mit typischer dorsaler Dislocation erlitten hatte, fand sich bei dem Storp'schen Verbande am 3. Tage die Hand geschwollen, schmerzhaft, mit einer Druckstelle da, wo die Ulna auf der Manchette ruhte. Die ursprüngliche Dislocation hatte sich trotz der Reduction wieder eingestellt. Ich wiederholte die Reduction und

die Fractur heilte dann unter dem König-Roser'schen Verband mit gutem Erfolg.

In Fällen, in welchen eine leistungsfähige Retention nothwendig ist oder im Verlauf nothwendig werden kann, wird man besser von diesem und ähnlichen Verfahren absehen.

In ganz günstigen Fällen habe ich wohl den Arm von vornherein oder auch nach Verlauf der ersten Tage ohne Verband in einer Mitelle tragen lassen oder den Roser-König'schen Verband so modificirt, dass die Compressen durch ein niedriges Wattelager, die Flanellbinde durch eine Gazebinde ersetzt wurde.

In der weiteren Behandlung wurde am 2. oder 3. Tage der Verband gewechselt und der Bruch nachgesehen. Dabei wurde auch der Arm vorsichtig supinirt, um dabei sein Verhalten und die Stellung der Fragmente zu controlliren. Diese Revisionen wurden später, verbunden mit leichter Massage, wo es die Umstände erlaubten, 2—3 mal wöchentlich wiederholt. Ausserdem wurden die Patienten angewiesen, Hand- und Fingerbewegungen vielfach zu üben und auch den Arm einige Male täglich aus der Mitella zu nehmen und Bewegungen im Ellbogen und in der Schulter zu machen.

Definitive Endresultate in der hiesigen Poliklinik von 1877—1898 incl. behandelten carpalen Radiusbrüche.

Die Journale wiesen in diesen Jahren etwas über 600 Fälle auf. Von diesen wurden alle Fälle mit Complicationen: Wunden, andere Verletzungen und Erkrankungen, welche auf die spätere Brauchbarkeit des gebrochenen Armes Einfluss üben mussten, sowie später als 8 Tage nach der Fraktur hier in Behandlung gekommene Patienten ausgeschlossen. Auf diese Weise blieben 494 Radiusfracturen zu der folgenden Statistik verwerthbar. An die betreffenden Patienten wurden Karten geschrieben, mit der Aufforderung, sich womöglich selbst vorzustellen oder doch eine angebogene, mit vorgedruckten Fragen versehene Karte auszufüllen. Von den 494 Personen waren viele gestorben oder nicht auffindbar. Doch kamen 238 der Aufforderung nach, und zwar füllten 104 die Karten aus und 134 stellten sich vor. Ueber letztere wurde ein

genauer Befund aufgenommen und protokollirt. Dabei trat ein Umstand zu Tage, welcher wohl zuweilen die Resultate in ein ungünstigeres Licht stellte, als ihnen zukam. Er bestand darin, dass ein grosser Theil der Patienten an die ergangene Aufforderung die Hoffnung knüpfte, irgend eine Rente zu erhalten, und deshalb die Functionsfähigkeit ihres Armes zu niedrig taxirt angab.

Die Untersuchung der Patienten zur Feststellung des Heilungsresultates wurde von vornherein nach zwei verschiedenen Gesichtspunkten vorgenommen. Der eine, der anatomische, bezog sich auf den Grad der Herstellung der normalen Form, das Verbleiben von Dislocationen und passiven Bewegungshinderungen. Der zweite bezog sich auf den Grad der Herstellung der Functionsfähigkeit.

Nach jedem dieser beiden Gesichtspunkte oder Richtungen wurden die Resultate in drei Graden untergebracht, von denen der erste die guten, der zweite die etwas weniger guten und mittleren, der dritte die ungünstigeren und schlechteren Resultate enthielten.

Als anatomisch gut wurde zunächst natürlich das Resultat bei Patienten bezeichnet, bei denen die Untersuchung keine Abweichung von dem Normalen feststellen liess. Ferner wurden (da es sich ja nur um drei Grade handeln soll) noch diejenigen Resultate zum ersten Grade zugelassen, welche nur eine ganz geringe Veränderung, z. B. Spuren von seitlichem Vortreten des Capitulum ulnae, von Verdickung des Radius, von Ausfall an Bewegungsexcursion (namentlich Supination), verglichen mit der gesunden Seite, aufwiesen.

In die zweite Abtheilung als anatomisch mit mittlerem Resultat geheilt wurden die Fälle aufgenommen, welche eine Abweichung in der Form deutlich erkennen liessen, z. B. eine Verdickung des Radiusendes, Vortreten des Ulnaköpfchens, ferner eine Verkürzung des Radius (leicht im Vergleich mit dem gesunden Arm an der Länge, um welche der Process. styl. radii den der Ulna überragt, zu erkennen).

Ferner kamen hier in Frage eine mässige Verschiebung nach der radialen Seite und ein mässiger Ausfall der Bewegungsexcursionen bei Supination, Beugung und Streckung des Handgelenkes.

Die dritte Kategorie umfasst die Fälle von erheblicher Verkürzung und Verdickung des Radiusendes und in Folge dessen Um-

fangsvermehrung des Unterarms über dem Hangelenk gegenüber der gesunden Seite. Ferner gehört hierzu erhebliche radiale Abweichung der Hand, erhebliches Vortreten der Ulna.

Bewegungsbeschränkungen wurden entsprechend erheblicher wie beim vorigen Grade beobachtet.

Die Untersuchung nach dem zweiten Gesichtspunkte betreffend die Functionsfähigkeit der Arme wurde nach den Principien der Begutachtung Unfallsverletzter angestellt.

Die guten Fälle zeigten volle Brauchbarkeit und hatten über keinerlei Beschwerden zu klagen. Dann wurden einige Fälle als gut mit aufgenommen, wenn die Patienten neben voller Arbeitsfähigkeit über unerhebliche Beschwerden klagten. Solche bestanden darin, dass sich bei starker Anstrengung ein fremdes oder strammendes, ziehendes bis leicht schmerzhaftes Gefühl bemerkbar machte, dass sich bei anhaltender, schwerer Arbeit etwas leichter Ermüdung einstellte etc.

Zu den mittleren Resultaten gehören Fälle, bei denen die Arbeitsfähigkeit eine gewisse Einbusse erlitten hat. Vorwiegend begegnen wir hier der Beschwerde bei den Untersuchten, dass sie nicht mehr schwere Gegenstände heben können. Ferner wurden Schwächegefühl, leichte Ermüdung, Einschlafen des Armes, Schmerzen bei der Arbeit und Anstrengung geklagt.

Bei den schlechten Resultaten liessen sich zum Theil Druckschmerzen nachweisen. Ferner wurden über stetige Schmerzen bei der Arbeit, Kraftlosigkeit des Armes und mangelnde Fähigkeit, die Hand zu schliessen, zu strecken und zu supiniren geklagt, so dass die Erwerbsfähigkeit sehr vermindert oder aufgehoben war.

Die ausgefüllten Rückantwortskarten erlaubten natürlich eine so genaue Beurtheilung nicht, ergaben immerhin aber für die Eintheilung in 3 Grade brauchbare Mittheilungen.

In der Tabelle No. 1 sind nun die Heilungsresultate gesondert nach Herstellung der normalen anatomischen Form und der functionellen Brauchbarkeit und ferner nach Geschlecht und Lebensalter von 10 zu 10 Jahren, (im 2. Decennium wegen des Vergleichs mit den versicherten Kranken von 5 zu 5 Jahren) eingetragen.

Die Tabellen 2, 3, 4 geben eine graphische Darstellung dieser Verhältnisse mit Procentberechnung.

Tabelle 1.

Lebensjahre	Ohne Deformität geheilt									Mit geringer Deformität geheilt									Mit erheblicherer Deformität geheilt									Gebrauchsfähigkeit			
	Gebrauchsfähigkeit									Gebrauchsfähigkeit									Gebrauchsfähigkeit											
	gut			beschränkt			ungenüg.			gut			beschränkt			ungenüg.			gut			beschränkt			ungenüg.			gut	beschränkt	ungenüg.	Summa
	m	w	s	m	w	s	m	w	s	m	w	s	m	w	s	m	w	s	m	w	s	m	w	s	m	w	s			
1—10	29	13	42	—	—	0	—	—	0	2	2	4	—	—	0	—	—	0	—	—	0	—	—	0	—	—	0	46	0	0	46
11—16	23	4	27	1	—	1	—	—	0	2	2	4	—	1	1	—	—	—	—	—	0	—	—	—	—	—	—	—	—	—	—
11—20	38	5	43	—	—	2	—	—	0	—	—	6	—	—	4	—	—	0	—	—	0	—	—	1	—	—	1	49	7	1	57
16-20	15	1	16	1	—	1	—	—	0	1	1	2	3	—	3	—	—	0	—	—	0	1	—	—	—	1	—	—	—	—	—
21—30	16	4	20	3	1	4	—	—	0	1	—	1	2	1	3	1	—	1	—	—	0	1	—	1	—	—	0	21	8	1	30
31—40	10	3	13	2	1	3	—	—	0	1	2	3	4	2	6	—	—	0	—	—	0	1	1	2	2	—	2	16	11	2	29
41—50	9	9	18	1	—	1	—	—	0	4	—	4	2	1	3	—	—	0	—	—	0	4	—	4	3	1	4	22	8	4	34
51—60	4	6	10	3	4	7	—	—	0	1	4	5	3	1	4	—	—	0	—	—	0	2	—	2	1	—	1	15	13	1	29
61—70	2	2	4	—	1	1	—	—	0	—	1	1	—	2	2	—	1	1	—	—	0	3	—	3	—	1	1	5	6	2	13
			150			18			0			24			22			2			0			13			9	174	53	11	238
			168									48									22									
	ohne Deformität geheilt									mit geringer Deformität geheilt									mit erheblicher Deformität geheilt											

Tabelle 2. Tabelle 3.

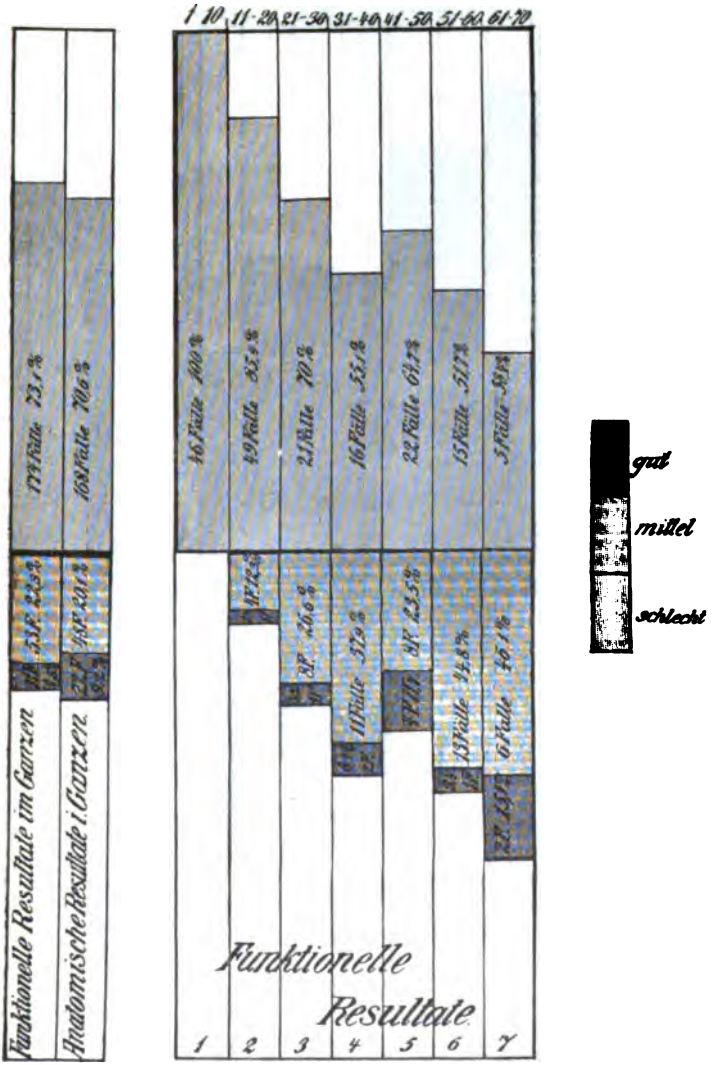

Tabelle 2 stellt die functionellen und anatomischen Resultate im Ganzen zusammen.

Betrachten wir in Tabelle 3 und 4 die Abhängigkeit der functionellen und anatomischen Resultate von dem Lebensalter so

Tabelle 4.

Lebensjahrzehnte

sehen wir, dass beide mit zunehmendem Alter schlechter werden, wenn auch nicht in gleicher Curve. Bei den functionellen Resultaten ist das gleichmässige Absteigen bis zum 4. Lebensdecennium von Interesse, während bei den anatomischen das Absteigen plötz-

Tabelle 5.

Tabelle 6.



licher ist. Durch das 4., 5., 6. Decennium bleiben functionelle wie anatomische Resultate im Wesentlichen auf derselben Höhe um im 7. abzusinken.

Die oben erwähnte Beobachtung von Bardenheuer und

Kahleyss, dass die mehrfachen Brüche sich vorwiegend bei alten Leuten finden, kommt in der Tabelle der anatomischen Resultate wohl durch die Vermehrung der schlechten Fälle in den letzten, besonders dem 7. Lebensjahrzehnt, zum Ausdruck, eine Vermehrung, mit welcher indess die der functionell schlechten Resultate nicht gleichen Schritt hält. Die Tabelle 1 zeigt überhaupt, dass unter den anatomisch mittleren Resultaten functionell ebensoviel gute als mittlere und schlechte und unter den anatomisch sehlechten Resultaten die functionell mittleren die schlechten mehr als $^1/_3$ übertreffen.

Ich habe nun ferner, der ursprünglichen Intention dieser Arbeit soweit als möglich Rechnung tragend, die functionellen Endresultate der carpalen Radiusfractur bei Versicherten (Krankenkassen-Mitglieder, Unfallsversicherte, Invaliditätsrenten-Anwärter) nach dem Alter in derselben Weise wie oben im Allgemeinen zusammengestellt. Ich hatte 33 Versicherte behandelt. Natürlich konnte ich die Tabelle erst mit dem 16. Lebensjahr anfangen und auch nur von diesem Alter an mit der allgemeinen vergleichen. Tabelle 5 stellt die functionellen Endresultate bei Versicherten mit der allgemeinen Statistik zusammen. Man sieht hier die guten Resultate bei Versicherten etwas hinter der allgemeinen Statistik zurückbleiben. Besonders aber ist die verhältnissmässig grössere Zahl der schlechten Fälle auffallend. Von grossem Interesse ist Tabelle 6, welche die functionellen Endresultate der Versicherten nach dem Lebensalter graphisch darstellt. Sie zeigt, dass bis zum Ablauf des 40. Lebensjahres die Endresultate reichlich so gut sind wie im Allgemeinen, dass sie im 5. Lebensjahrzehnt aber jäh absinken und dass hier, was das wichtigste ist, die schlechten Resultate gegenüber der allgemeinen Statistik das vierfache und mehr erreichen.

Sollte sich dies Resultat bei grösseren Zahlen der Versicherten bestätigen, so würde es psychologisch ebenso interessant als erklärlich sein. Das 40. Lebensjahr gilt als der Höhepunkt der Leistungsfähigkeit. Nach diesem Alter steigen aber meistens die durch die Bedürfnisse der Familie bedingten Ansprüche an den Verdienst. Tritt nun ein die Erwerbsfähigkeit schädigender Unfall ein, so ist das Anklammern der Versicherten an eine Hilfe durch die Rente natürlich und dadurch auch der Umstand, dass sie nun

durch die Brille der Autosuggestion ihren Schaden mit einem anderen Maassstabe messen als Nichtversicherte.

Definitive Resultate bei carpalen Radiusbrüchen durch directe Gewalt.

Von den 16 Patienten der Art stellten sich 5 vor, 2 sandten Karten.

Durch Aufschlagen einer sich rasch drehenden Kurbel (Ziehbrunnen, Winde) wurde bei einem 11jährigen Jungen ein typischer Bruch mit vollkommen gutem Resultat, bei einem 51jährigen Arbeiter eine etwas höher gelegene Fractur mit schlechtem functionellen Resultat und Abweichen der Handradialwwärz und Vortreten der Ulna beobachtet. Hier bestanden jedoch Symptome von Arthritis in verschiedenen Gelenken. Durch Ueberfahren eines Wagenrades über den rechten Unterarm wurde bei einem 37jährigen Mann eine Fractur im unteren Drittel mit gutem Resultat ohne Dislocation, und durch Stoss mit einer Wagendeichsel bei einem 52jährigen Ackermann eine typische Fractur mit mittlerem Resultat beobachtet.

Durch Abklemmen zwischen einer zugeworfenen Thür entstand bei einem 14jährigen Mädchen eine typische Fractur. Erst nach einem Jahr konnte sie den Arm brauchen. Seitdem ist das Resultat gut. Nur bei anhaltend schwerer Arbeit tritt leichter Ermüdung ein als sonst. Geringer Ausfall an Suination. Durch Abklemmen des Armes zwischen Radspeiche und Leiterbaum eines fahrenden Wagens erlitt ein 14jähriges Mädchen einen typischen Radiusbruch, welcher mit mittlerem Resultat heilte.

Durch Erfassen des Armes vom Riemen einer Maschine und Umführen desselben um das Rad war bei einem 29jährigen Arbeiter eine Fractur 10 cm über dem Handgelenk entstanden mit gutem Endresultat; bei einem 43jährigen Arbeiter war durch denselben Unfall eine sehr starke Quetschung mit starkem Bluterguss und mehrfachem Bruch entstanden. Schlechtes Resultat.

Endresultate bei Radiusfracturen am unteren Ende nach Fall auf den Rücken der gebeugten Hand.

Von den 41 Fällen erhielten wir von 9 Nachricht über das Endresultat. Der eine der 3 Fälle mit Dislocation zur Vola (Smith's-Linhart's Typus) mit Einkeilung bei einem 31jährigen Arbeiter zeigte keine Dislocation, namentlich auch keine Verkürzung. Die Gebrauchsfähigkeit war eine volle. Von den beiden andern fehlt die Nachricht. Ausserdem war das Resultat ein gutes bei 5 männlichen Patienten von 52, 32, 29, 22 und 10 Jahren und 2 weiblichen von 60 und 10 Jahren; ein ungenügendes bei einem 67jährigen Mann mit dorsaler Dislocation und $1\frac{1}{2}$ cm Verkürzung, bei welchem die Fractur nach 3 Wochen wieder gebrochen wurde.

Endresultate bei doppelseitiger Radiusfractur.

Von den 8 genannten Fällen stellten sich 3 vor und 4 schrieben Karten. Eine 68jährige Frau, welche aus einem Apfelbaum fiel, ein 22jähriger Arbeiter, welcher von einer Leiter fiel, ein 10jähriger Knabe, welcher in einer Scheune

1 Stockwerk hoch herabstürzte, zeigten gutes Endresultat ohne Dislocation. Von den Patienten, welche Karten schickten, war bei dreien im Alter von 32, 24 und 10 Jahren das Endresultat gut. Der Vierte war der genannte 24jährige Dachdecker, welcher nach dem Storp'schen Verfahren behandelt war mit schlechtem Resultat.

Endresultate bei später reducirten oder wieder gebrochenen carpalen Radiusfracturen.

Solche spätere Correcturen wurden in 28 Fällen vorgenommen und zwar dreimal nach 8 Tagen, dreimal nach 10 Tagen, sechsmal nach 14 Tagen, dreimal nach 3 Wochen, fünfmal nach 4, zweimal nach 5, einmal nach 7, einmal nach 8, einmal nach 9 Wochen. Es handelte sich stets um erhebliche Dislocationen und zwar mit wenig Ausnahmen um die zum Dorsum, vielfach mit radialer Verschiebung und Vortreten des Ulnaendes ulnarwärts. Zur Trennung der Fragmente erwies sich König's Ueberstreckung als das beste Verfahren. Meistens war sie durch dieselbe leicht auszuführen und meistens war auch die Reposition der Fragmente leicht und befriedigend zu bewerkstelligen. Einmal wird allerdings hervorgehoben, dass die Reposition und Retention sehr schwierig war.

Das Endresultat lernten wir in 8 Fällen kennen, welche ich in folgender Tabelle zusammenstelle:

Lebensalter	Zeit zwischen ursprünglicher Fractur und Correction	Endresultat
72	4 Wochen	gut
67	3 Wochen	ungenügend
59	10 Tage	gut
42	3 Wochen	gut
33	4 Wochen	mittel
30	8 Tage	gut
26	4 Wochen	mittel
18	10 Tage	gut

Literatur.

Baehr, Die typischen Radiusfracturen und ihre Entstehung. Centralblatt für Chir. 1894. No. 36.

Bardenheuer, Die Verletzungen der oberen Extremität. Deutsche Chirurgie. 63. Lieferung.

Beck, Beiträge zur Fractur der carpalen Radiusepiphyse. Arch. für klin. Chir. LXIII. p. 155. 1901.

Beck, Fracture of the lower end of the radius. New York med. Journ. Sept. 9. und 23. 1899.

Beck, Fracture of the head of the radius. Annal. of Surg. April. 1901.
Beck, Fract. of the carpal end of the radius with fissure or fracture of the lower end of the ulna and of the associated injuries. Annals of Surg. 1901.
Braatz, Zur Behandlung der typischen Radiusbrüche. Arch. f. klin. Chir. LIII. 2. S. 329. 1896.
Bruns, Ueber traumatische Epiphysentrennungen. Arch. f. klin. Chirurgie. XXVII. 1.
Bruns, Die Lehre von den Knochenbrüchen. Deutsche Chirurgie. 27. Liefg.
Burnes, E., A new method of dressing Colles fracture. New York medical Record. LV. 3. p. 87. Jan. 1899.
Corson, Some observations on Colles fracture by the aid of the X-ray. New York med. Record. LI. 19. p. 649. 1897.
Corson, A case of Colles fracture treated prone on a flut splint with chief segord to ruptured ligaments. New York med. Record. LIII. 3. p. 82. Jan. 1898.
Destot et Gallois, Recherches physiologiques et expérimentales sur les fractures de l'extremité inférieure du radius. Revue de chir. XVIII. 10. p. 886. 1898.
Don Alexander, The Pathologie of Colles fracture. Brit. med. Journ. March 27. p. 797. 1897.
Gibbon, Colles fracture of the radius. Philadelph. med. Journ. 1. 3. p. 129. Jan. 1898.
Gocht, Seltenere Fracturen in Röntgen'scher Durchleuchtung. Mittheilungen aus den Hamburgischen Staats-Krankenanstalten. 1897.
Haenel, Ueber Fracturen mit Bezug auf das Unfallversicherungsgesetz. Deutsche Ztschr. f. Chir. Bd. 38. 1894.
Helferich, Atlas und Grundriss der traumatischen Fracturen und Luxationen. 5. Aufl. 1901.
Henequin, Considérations sur le mécanisme et le traitement etc. Revue de chir. 1894. Referat: Kramer-Glogau. Centralbl. f. Chir. S. 1235. 1894.
Kahleyss, Beitrag zur Kenntniss der Fracturen am unteren Ende des Radius. Deutsche Ztschr. f. Chir. XLV. S. 531.
König, Lehrbuch der speciellen Chirurgie. Bd. III. 7. Aufl. 1900.
Lauenstein, Zur Behandlung der nach carpaler Vorderarmfractur zurückbleibenden Störung der Pro- und Supinationsbewegung. Centralbl. für Chir. 1887. No. 23.
Lecomte, Recherches nouvelles sur les fractures indirectes de l'extremité inférieure du radius. Archives générales de med. XVI. 1860. XVII. 1861. Schmidt's Jahrbücher. Jahrg. 1861. Bd. 111.
Lee, Remarks on Colles fracture. Medecine. II. 12. p. 983. Dec. 1896.
v. Lesser, Zur Behandlung fehlerhaft geheilter Brüche der carpalen Radiusepiphyse. Centralblatt für Chirurgie. 1887. No. 15.

Linhart, Die Brüche der unteren Epiphyse des Radius durch Gegenstoss. Zeitschrift der k. k. Gesellschaft zu Wien. 1. Bd. 1852.

Linhart, Beiträge zur Lehre vom Bruche der unteren Epiphyse des Radius. Würzburger med. Zeitschr. VII. Bd. 1866.

Loebker, Ueber den Entstehungsmechanismus der typischen Radiusfractur. Deutsche med. Wochenschr. 1855. No. 24.

Malgaigne, Traité des fractures et des luxations. Tome I. 1847.

Middeldorpf, Beiträge zur Lehre von den Knochenbrüchen. 1853.

Oberst, Beiträge zur Behandlung der subcutanen in die Gelenke penetrirenden und der pararticulären Knochenbrüche. Sammlung klinischer Beiträge. Herausgegeben von Volkmann. 1888.

Petersen, Zur Behandlung der typischen Fractur am unteren Dritttheil des Radius. Langenbeck's Archiv. Bd. XLVIII.

Roberts, A clinical, pathological and experimental study of fracture of the lower and of the radius with displacement of the carpal fragment toward the flexor or anterior surface of the wrist. Amer. Journ. of med. Sc. CXIII. 1. p. 10. 1897.

Roberts, A cast and skiagraph of the so called Smith's fracture of the lower and of the radius. Philadelph. med. Journ. VII. 10. p. 482. March. 1901.

Roberts, The necessity of force in the treatment of Colles fracture of the radius. Transact. of the Philadelphia County Med. Soc. 1899.

Roberts, A clinical, pathological, and experimental study of fracture of the lower and of the radius with displacement of the carpal fragment toward the flexor or anterior surface of the wrist. Philadelphia, P. Blakiston, Lon & Co. 1897.

Rzehulka, Ueber den Entstehungsmechanismus der typischen Fractur am unteren Dritttheil des Radius. Inaugural-Diss. Greifswald. 1885.

Smith, R. W., A treatise on fracture in the vicinity of joints and on certain forms of accidental and congenital dislocations. Dublin, Hodges and Smith, Grafton-street. 1847.

Storp, Zur Behandlung der typischen Radiusbrüche. Arch. f. klin. Chir. LIII. 2. p. 336. 1896.

Voillemier, Mémoire sur les fractures de l'extrémité inférieure du radius. Archives générales de méd. XIII. 1842.

XXXIV.

(Aus der chirurg. Universitätsklinik der Kgl. Charité, Berlin. Director: Geh. Med.-Rath Prof. Dr. König.)

Ueber Fremdkörper in der Speiseröhre.

Von

Dr. Dobbertin,

Assistent der Klinik.

(Mit 9 Figuren im Text.)

Fremdkörper im Oesophagus sind relativ selten in den chirurgischen Kliniken. Auf der hiesigen Abtheilung kam in den letzten Jahren die verhältnissmässig grosse Anzahl von zehn derartigen Fällen zur Beobachtung, von denen sieben zur Oesophagotomie führten. Trotzdem wurde die einschlägige Literatur im letzten Decennium durch eine stattliche Casuistik bereichert, die wesentlich neue Daten in Hinsicht auf die Diagnostik und Therapie brachte, sodass es sich verlohnt, an der Hand dieser und unter Berücksichtigung unserer eigenen Fälle die Gesichtspunkte zu präcisiren, von denen die Erkenntniss und Behandlung der Fremdkörper im Oesophagus und ihrer Folgezustände gegenwärtig geleitet wird.

Die Art und Form der Fremdkörper theilt man zweckmässig ein 1) in weiche und 2) feste. Letztere zerfallen wieder a) in solche mit glatter Oberfläche und abgerundeten Rändern und b) mit spitzigen, eckigen Flächen und scharfrandig. Ihrer Wirkung nach sind die ersteren vornehmlich obturirend-stenosirend, letztere lädirend [König[1])]. Stricturen, sowohl durch Aetzung als durch Carcinom verursacht, begünstigen das Steckenbleiben von Fremd-

[1]) König, Lehrbuch der speciellen Chirurgie. Band 1. 1898. S. 667.

körpern (Obstkernen) von vornherein. Die Diagnose hat drei Punkte zu erschliessen: a) überhaupt das Vorhandensein eines Fremdkörpers in der Speiseröhre, b) seine genaue Localisirung und c) eventuell hinzugetretene Complicationen. Zur Erfüllung dieser drei Bedingungen dienen ihr eine ganze Reihe von Untersuchungsmethoden ausser den anamnestischen Angaben des Patienten und einem ausgesprochenen Symptomencomplex, der in direktem Zusammenhang mit dem Verschlucken des Fremdkörpers steht. Die Besprechung dieser soll gleich an erster Stelle erfolgen.

1. Gewöhnlich wissen die Kranken, dass sie beim hastigen Essen gewisser Speisen, die z. B. mit Fleisch, dessen Knochen zuvor mit dem Hackbeil zerkleinert und dabei gesplittert, eingekocht sind, Stückchen von derartig gesplitterten Knochen, die beim Kochen aus dem Fleisch gelockert, mit heruntergeschluckt haben und sofort einen stechenden Schmerz und ein fixes Druckgefühl im Halse oder tiefer unten verspürten (cf. Fall 9 u. 10). In anderen Fällen geschah es im Schlaf, beim Spielen, Essen und war ein Zahneinsatz, eine im Munde gehaltene Nadel, eine Münze, Gräte etc. Oder beim Schlingen zu grosser, schlecht gekauter Fleisch- oder Brotbissen ist sofort eine heftige Athemnoth mit beträchtlichen Angstzuständen aufgetreten, die entweder nach einigen angestrengten Würg- und Schluckversuchen spontan durch Weitergleiten des Bissens sich verminderten, in bösen Fällen aber mitunter den Tod durch Ersticken herbeiführten, bevor noch ärztliche Hülfe eingreifen konnte. Im Allgemeinen pflegten dem Verschlucken sofort heftige Würgbewegungen mit Hustenreiz bis zum Erbrechen zu folgen. Ist der Fremdkörper hierdurch nicht herausbefördert oder durch angestrengte Schlingversuche in den Magen gelangt, so bildet sich im Weiteren mehr weniger Unvermögen zu schlucken aus, entweder aller Speisen (cf. Fall 5) oder häufiger nur fester, während Flüssiges zunehmend besser durchgleitet (Fall 3, 4 und 9). Der Genuss fester Speisen löst sofortiges Erbrechen aus, andernfalls auch nur ein unangenehmes Druckgefühl beim Schlucken grösserer Bissen (Fall 8). Dieser Zustand kann lange unverändert bleiben, ich komme später darauf zurück, führt indessen meistens die Menschen zum Arzte, oft auch erst, nachdem sie nach einigen Tagen bangen Wartens gesehen haben, dass das Geldstück oder der Zahneinsatz auf natürlichem Wege durch den Magendarmkanal

nicht abgegangen ist (Fall 4). Leider ist man nicht immer in der Lage, über so präcise anamnestische Angaben zu verfügen; ich erwähne das Vorkommen des Unfalls bei Geisteskranken, im Schlaf (besonders Verschlucken von vergessenen Zahneinsätzen, Fall 1), ferner in der Trunkenheit, im epileptischen Anfall, gelegentlich in der Narkose, bei unverständigen Kindern, von denen die Mutter nur weiss, dass sie mit Perlen, Knöpfen, Münzen gespielt, und da sie später nicht wiederzufinden, annahm, dass sie geschluckt sein müssten (Fall 3). Levi[1]) hat aus der Literatur neun derartige Fälle gesammelt, und wir werden weiter unten sehen, dass Gebisse Monate und Jahre in der Speiseröhre verweilten, ohne dass die Patienten das Geringste davon wussten. Auch die Angaben über den Sitz des Fremdkörpers sind keineswegs immer sicher. Im Fall 9 meinte die Patientin, dass der Knochen bestimmt oben, etwa in der Mitte des Halses sässe, während er sich bei der Operation etwa in der Höhe des dritten Brustwirbels fand. v. Hacker[2]) giebt ferner von einer Frau an, dass sie Schmerzen und Druckgefühl in der Gegend des Schwertfortsatzes empfand, während das verschluckte Knochenstück thatsächlich am Eingang des Thorax steckte. Aehnlich berichten Stelzner[3]) und Ostermeier[4]) von Schmerzen in der Magengegend bei Patienten, wo sich die Gebisse über der Bifurcation resp. in der Mitte der Speiseröhre befanden, sodass ersterer sich sogar zur Gastrotomie verleiten liess.

2. Zweitens kommt die äussere Palpation des Halses für die Diagnosenstellung in Betracht. Sie hat nur relativen Werth, weil sie meistens negativ ausfällt und allein bei Vorhandensein einer ständigen Druckempfindlichkeit, die dem Verlauf des Oesophagus entspricht, oder bei direktem Durchfühlen des Fremdkörpers Anhalt gewährt. Dass man sich bei letzterem Befunde täuschen kann, beweist eine Mittheilung Cahen's[5]): Eine Frau mit bilateral verkalkter Struma, wie die Operation feststellte, hatte ein Gebiss verschluckt, dessen Sitz durch die Sondenuntersuchung in der Höhe des rechten Schilddrüsenlappens localisirt wurde und deshalb dieser

[1]) Levi, Inaug.-Dissert., Strassburg 1897.
[2]) v. Hacker, Bruns'sche Beiträge, Bd. 29, Heft 1., S. 128.
[3]) Stelzner, Jahrb. der Gesellschaft für Nat. und Heilkd. in Dresden 1889.
[4]) Ostermeier, Archiv für klin. Medizin. Bd. 36. 1885.
[5]) Cahen, Deutscher Chirurgencongress. 1899.

als direkt palpabler Fremdkörper imponirte. Bei der Oesophagotomie musste erst die rechtsseitige Struma zur Entfernung des hinter derselben liegenden Gebisses exstirpirt werden. Besseren Aufschluss giebt jedenfalls

3. die Inspection und Palpation des Rachens und Anfangtheils von der Speiseröhre, event. mit Spiegel, eine Methode, die allerdings nur für ganz hochsitzende Fremdkörper in der Speiseröhre Verwendung finden kann (Fall 5).

4. Viertens die Sondenuntersuchung, bis vor wenigen Jahren noch das sicherste Verfahren, um den Fremdkörper überhaupt nachzuweisen und gleichzeitig zur genauen Bestimmung des Sitzes. Zur Verwendung gelangen einfach cylindrische Seidengespinstsonden von verschiedener Dicke oder noch besser biegsame Fischbeinstäbe, die an ihrem unteren Ende mit einer Elfenbeinolive armirt und oben eine Handhabe tragen. Wegen des Absatzes von der Olive zum Stab geben sie beim Zurückziehen oft unangenehme Verhakungen an der Ringknorpelplatte, weswegen v. Hacker (l. c.) einfach cylindrischen, mitteldicken Bougies mit abgerundeter, elfenbeinerner oder metallischer Spitze den Vorzug giebt. Ein absolutes Hinderniss bieten den Sonden die grossen, weichen Fremdkörper, die das ganze Lumen verstopfen. An festen, selbst grösseren, wie Zahneinsätzen, Knochen, Pfirsichkernen können sie an der hinteren Speiseröhrenwand vorbeigleiten (Fall 10), verursachen allerdings dann gewöhnlich ein knirschendes oder reibendes Gefühl (Fall 9) oder geben, besonders wenn mit metallischem Knopf versehen, beim Anstoss an Münzen oder dergl. einen metallischen Anschlag. Ein negatives Resultat kann die Untersuchung bei ganz kleinen Körpern, wie Fischgräten, Nadeln, Holzstückchen liefern, indem diese sich in Schleimhautfalten verbergen oder bei längerem Verweilen in einer Art Divertikel, die, mit Granulationen angefüllt, einkapseln, wenn sie nicht schon vorher zu Perforation mit ihren Folgen, event. zum Tode geführt haben. — Es folgen nun zwei diagnostische Hülfsmittel, welche der allerneuesten Zeit angehören und umsomehr mit Freuden zu begrüssen sind, als wir mit den vorhergehenden oft genug in Verlegenheit gerathen, eine sichere Diagnose zu stellen: ich erwähne als erstes

5. Das Röntgenverfahren. Es ist a priori verständlich, dass es bei allen metallischen Fremdkörpern, wie Münzen, Blech-

stücken, Nadeln, Ringen Ausgezeichnetes leisten wird, gleichviel ob in Seiten- oder Rückenlage aufgenommen. Fraglicher ist der Erfolg, wenn es sich um verschluckte Knochenstücke oder Gebisse handelt, Gegenstände, deren wenig markanter Schatten sich unter Umständen gegen den der Wirbel und des Herzens kaum abhebt. Viel kommt auf eine gute Einstellung an. Aufnahme in Seitenlage wird sie für den Halsabschnitt oft erkennen lassen. Anders für den Brustabschnitt (Gottstein)[1]. Es empfiehlt sich daher, wie das auch Wilms[2] betont, um nicht den wenig intensiv projicirten Fremdkörper durch den Wirbel- und Herzschatten verdecken zu lassen, eine Diagonallage des Patienten, und zwar mehr auf der linken Seite (also entgegengesetzt, wie bei der Milzpalpation), so dass die Röntgenstrahlen von rechts vorne nach links hinten den Körper durchleuchten, um so mit möglichster Chance den Knochen zwischen Wirbel und Herz auf die Platte zu projiciren. Kirstein[3] und Andere verleitete bei verschlucktem Gebiss das negative Röntgenergebniss mit Durchstrahlung von vorne nach hinten zu der irrthümlichen Annahme, es sei bereits abgegangen. Lehrreich für die geringe Zuverlässigkeit der Skiaskopie bei verschluckten Gebissen ist eine Beobachtung, die auf unserer Klinik gemacht wurde: Ein 22jähriges Mädchen will beim Kaffeetrinken ein Stück ihres Zahneinsatzes ohne Beschwerden verschluckt haben. Schmerzen angeblich in der Magengegend. Objectiv nihil. Reichlicher Genuss von Kartoffelbrei. Drei Tage später circumscripte Druckempfindlichkeit in der Ileocoecalgegend, man glaubt dort eine entsprechende Resistenz zu fühlen. Die Röntgenaufnahme ergiebt ebenfalls einen Schatten in der Gegend. Als nach 15 Tagen der Befund unverändert, auch das nochmals angefertigte Röntgenbild den Fremdkörper an derselben Stelle zeigt, während der Stuhlgang genau controlirt war mit negativem Ergebniss, wird die Laparotomie vorgenommen, der gesammte Darm abgetastet, doch nichts von einem harten Gegenstand in demselben entdeckt. Als die Bauchwunde bereits fast heil war, bringen Verwandte das fehlende Stück des Gebisses, das sich unter dem Bette gefunden hatte.

---

[1]) Gottstein, Mittheilg. aus den Grenzgeb. Bd. 8. Heft 1 und 2.
[2]) Wilms, Deutsche Zeitschritt für Chirurgie. Bd. 60. Heft 4. S. 348.
[3]) nach Gottstein, cit.

Nachträgliche Untersuchungen ergaben deutliche hysterische Stigmata: Anästhesien, Aphonie, Krämpfe.

Günstiger für die Röntgenphotographie sind die Hartgummigebisse mit metallischen Einlagen in Form von Drähten und kleinen Stäbchen zur Befestigung der eigentlichen Zähne; leider sind derartige viel weniger im Gebrauch. Selbstverständlich kann man die Diagonallagerung auch bei metallischen Körpern wählen (cf. die Abbildung 2), während Durchleuchtungen von Patienten mit verschluckten Glasstückchen, Perlen, Gräten, Holzsplittern nur ausnahmsweise ein brauchbares Resultat liefern. — Eine besondere Annehmlichkeit ist mit diesem Untersuchungsmittel verknüpft, insofern, als es für den Patienten absolut beschwerdefrei auszuführen und trotzdem und obendrein eine hohe Gewähr für die Sicherstellung der Diagnose in allen Punkten bietet. Es giebt in den anwendbaren Fällen zweifellosen Aufschluss 1) überhaupt über das Vorhandensein eines Fremdkörpers im Oesophagus, 2) lässt es eine sichere Localisirung mit genauer Bestimmung des Wirbels zu, und 3) orientirt es über specielle Lageverhältnisse, eine event. Verkeilung etc. Alle gewünschten Fragen beantwortet es demnach nach Möglichkeit erschöpfend, so dass auf der hiesigen Klinik, besonders bei feststehender Art des Fremdkörpers, sofort und oft nur allein die Röntgenaufnahme gemacht, bevor noch sondirt wird. Aufmerksam will ich noch machen, dass flach auf dem Bilde liegende Münzen, Blechmarken etc. auf der Röntgenplatte stets grösser erscheinen, als sie in Wirklichkeit sind. Sehr markant war dies im Fall 8.

6. Schliesslich gelangen wir zur letzten Untersuchungsmethode, ebenfalls eine moderne Errungenschaft, die leider eine besondere, eigens erlernte Technik voraussetzt, in den Händen der Geübten aber auf das Wärmste empfohlen wird, ich meine den Nachweis mittelst des Oesophagoskops, doppelt praktisch, weil mit der Stellung der Diagnose sofortige therapeutische Maassnahmen einhergehen können. Gottstein (l. c.) und vor Allem v. Hacker (l. c.) rühmen nach einiger Uebung ihre leichte Handhabung und die grosse Sicherheit, mit denen die Erkenntniss, Localisation und event. Extraction des verschluckten Fremdkörpers ausführbar ist. Auf die Technik werde ich später kurz bei Besprechung der The-

rapie zurückkommen, da sich die Manipulationen für beide Zwecke völlig gleich gestalten.

7. Der Vollständigkeit wegen erwähne ich endlich noch die Durchleuchtung des Oesophagus (Briais)[1]), verwendbar für den Halsabschnitt, und die Auscultation links neben der Wirbelsäule während des Schlingactes für den thoracalen Abschnitt. Beide liefern aber so wenig bestimmte Anhaltspunkte, dass sie mit den vorerwähnten Verfahren nicht im Entferntesten concurriren können und daher mehr wissenschaftliches als praktisches Interesse haben.

Wir kommen nunmehr nach der Erschöpfung der diagnostischen Hilfsmittel zu zwei weiteren Punkten, die von entscheidender Wichtigkeit für die Prognose und Therapie sind: a) zur Frage des Sitzes und b) zur Frage nach der Länge des Verweilens eines Fremdkörpers im Oesophagus und damit als Ueberleitung zu den Folgezuständen und Complicationen. — Wie v. Hacker (l. c.) schon bemerkt hat, scheint der häufigste Sitz in der Gegend der oberen Brustapertur zu sein; unter zwölf von ihm angegebenen, nebenbei oesophagoskopisch entfernten Fremdkörpern befanden sich sieben gleich über oder unter dem Manubrium sterni und bei den übrigen fünf waren in der Mehrzahl schon Extractionsversuche anderweitig gemacht, durch die sie möglicherweise tiefer geschoben sein konnten. Den gleichen Befund können wir von unseren zehn Fällen ohne Ausnahme constatiren und von vierzehn aus der Wiener Klinik von v. Hacker mitgetheilten Fällen befand sich der Fremdkörper siebenmal zwischen Ringknorpelhöhe und 21 cm von der oberen Zahnreihe entfernt, fünfmal sind keine Angaben gemacht und zweimal im unteren Drittel. Aehnlich bezl. des Sitzes lauten die meisten in der Literatur niedergelegten Fälle, gleichsam als wenn der Fremdkörper durch die kräftige Contraction des Pharynx beim Schlingact an der Stenose des Ringknorpels vorbei in die Speiseröhre geschleudert würde, deren Muskelkraft aber zur Weiterbeförderung in dem straffen Schlauch, besonders bei Verhakungen nicht genügte. Während also über den Sitz die Mittheilungen der Autoren alle annähernd analog lauten, sind die Angaben über die Länge des Verweilens ausserordentlich verschieden. Gross und

[1]) Briais, Thèse de Paris. 1897.

erstaunlich ist die Anzahl der Berichte über eine auffällig lange Dauer, bis ein verschluckter Fremdkörper entweder spontan, oder durch die Operation oder Obduction wieder zu Tage kam, ohne dass er immer trotz seiner Grösse wesentlichen Schaden angerichtet hätte. Ich erwähne aus der reichen Casuistik folgende bemerkenswerthe Fälle: v. Hacker (l. c.) ein Hühnerknöchelchen, 21 Tage, Fieber, Abscess, Extraction mit Oesophagoskop, später Eiter ausgewürgt, Heilung. Enderlen[1]) Gebiss, 34 Tage, Fieber, entfernt durch Freilegung des Oesophagus vom hinteren Mediastinum, Heilung. Pickenbach[2]) Gebiss, 42 Tage, Oesophagotomie, Heilung. Eigene Beobachtung Fall 8: Zweimarkstückgrosse, scharfrandige Blechmarke, 72 Tage, Oesophagotomie, Heilung. Bridgeman[3]) Gebiss, 91 Tage, spontan erbrochen. Variot[4]): Zweiundzwanzig Monate altes Kind, 2 cm messendes Zinkblechstück, 1 Jahr, erbrochen. Morton[5]): Gebiss, $1^3/_4$ Jahr, Extraction durch Gastrotomie, Tod an Peritonitis. Evans[6]): Gebiss, zwei Jahre, erbrochen; und endlich Mc. Lean[7]): Gebiss, 12 Jahre!, in einer erweiterten Nische sitzend, 10 Jahre keine wesentlichen Beschwerden, nur Druckgefühl beim Schlucken grösserer Bissen, Oesophagotomie, Heilung. —

Bei der Aufzählung der erwähnten Fälle haben wir schon wiederholt kurz der Schädigungen, die ein so langes Verweilen der Fremdkörper im Oesophagus mit sich bringt, gedacht, beschäftigen wir uns noch etwas eingehender mit dieser Frage. Der Schwere nach würden sich die Complicationen etwa in folgender Skala aufstellen lassen: Hämorrhagie in der Oesophaguswand; oberflächliche Läsionen der Schleimhaut, direkt durch scharfe Zacken oder Ränder oder in Folge länger dauernden Druckes; Exulcerationen; tiefer, eitrig belegter Decubitus, entstanden und vermehrt dadurch, dass sich der Oesophagus um den Knochen oder das Gebiss zusammenkrampft und dieses sich tief in die Wand einkeilt und einbohrt; Perforation der Speiseröhre; periösophageale, septische Phlegmone!

---

[1]) Enderlen, Deutsche Zeitschrift für Chirurgie. Bd. 61. Heft 5 und 6.
[2]) Pickenbach, Dissert. Berlin 1898, Juli.
[3]) Bridgman, Lancet. Bd. 2. 1887.
[4]) Variot, Gazette des hospitaux. 1897. Ur. 137. S. 1332.
[5]) Morton, Annals of surgery. 1896.
[6]) Evans, Lancet. Bd. 2. 1879.
[7]) Mc. Lean. New-York., med. Record. 1884.

Es ist dies die häufigste und gefährlichste Complication, besonders im thorakalen Abschnitt unter dem Bilde der eitrigen Mediastinitis. Die Erkenntniss des Hinzutretens einer solchen Eiterung gründet sich auf locale und allgemeine Erscheinungen: Schwellung und Infiltration am Halse, selten Fluctuation, mitunter Emphysem, abscheulicher Foetor ex ore, gewöhnlich hohes Fieber (was allerdings auch fehlen kann, Fall 9), frequenter, miserabler Puls bei schwerkrankem Allgemeineindruck bilden die typischen Symptome, zu denen entscheidend die anamnestische Angabe vom verschluckten Fremdkörper hinzukommt. In der Mehrzahl der Fälle folgt die Phlegmone der Perforation sehr bald, so führt Cooper[1]) von einem Patienten an, der Nachts im epileptischen Anfall ein Gebiss geschluckt hatte, dass sich, obwohl er schon 60 Stunden nach dem Unfall operirt wurde, bereits ein Theelöffel Eiter entleerte. Heilung. Dass andererseits solche Verletzungen erst spät und nachdem vielleicht das Corpus delicti bereits längst durch den Mund oder den Darmkanal abgegangen ist, entstehen können, zeigt ausser den zahlreichen, oben gelegentlich der Besprechung von der Länge des Verweilens eines Fremdkörpers in der Speiseröhre, sehr drastisch der Fall von Heidenhain[2]). Ein sechsundzwanzigjähriger Arbeiter hatte vor $1^1/_2$ Jahren ein Knochenstück verschluckt, 14 Tage lang bestanden Schmerzen beim Schlucken; ob er später abgegangen, weiss der Kranke nicht anzugeben. Seit 2 Wochen vor der Consultation hat sich eine zunehmende Schwellung in der Oberschlüsselbeingrube und wieder heftige Schmerzen und Unvermögen zu schlucken eingestellt, selbst Flüssigkeiten seien seit 4 Tagen nicht mehr durchgegangen. Bei der Operation vom Halse her fand sich ein Abscess um die Länge eines Zeigefingers rückwärts vom Sternoclaviculargelenk, seitlich vom Oesophagus gelegen. Nach vorne zu fühlte man grosse pulsirende Gefässe (Aortenbogen?), nach hinten die Wirbelsäule, ohne dass man ein Knochenstück direkt gefunden hätte. Patient wurde geheilt entlassen. — Wiederum können auch Perforationen ohne schwerere Erscheinungen vor sich gehen, wobei der Fremdkörper ohne Schädigungen der Nachbarorgane spontan irgendwo durch Wanderung an die Oberfläche ge-

---

[1]) Cooper, Brit. Med. Journ. 1898. Nr. 1974.
[2]) Heidenhain, Langenbecks Archiv, Bd. 59. S. 199.

langt. So wurden nach Herholdt[1]) einer Frau nach und nach fast 400 verschluckte Nadeln an der Oberfläche des Körpers ausgeschnitten. —

Eine weitere und relativ häufige Folge der Oesophagusperforation ist die direkte Durchstechung oder die in Folge jauchiger Phlegmone entstehende Arrosion grosser Gefässe am Halse oder in der Brust mit consecutiver tödtlicher Blutung aus dem Mund, durch den Magendarmkanal oder innerer Hämorrhagie in das Mediastinum. Der Tod tritt meist schnell nach einer grösseren Hämoptoe ein. Ein classischer, derartiger Fall wurde auf der Kieler Klinik beobachtet und von Krause[2]) berichtet: Ein Matrose ging unter den Zeichen innerer Verblutung ein, nachdem er in den letzten 24 Stunden zweimal heftiges Blutbrechen gehabt hatte. Die Obduction ergab einen Einpfennigstück-grossen brandigen Decubitus der Oesophaguswand oberhalb der Bifurcation, hierdurch gelangte man in eine jauchige Höhle, in der sich eine $2^1/_2$ cm lange Fischgräthe befand. Der darangrenzende Arcus aortae zeigte eine kleine Stichöffnung und daneben ein 3 mm weites Loch mit jauchigen Rändern. Unter zwanzig von Krause gesammelten, analogen Fällen wurde die Aorta zehnmal von Knochen, fünfmal von Gräthen, dreimal von Münzen, je einmal von Zähnen und einer Nadel verletzt. — Hohenegg[3]) theilt eine Arrosionsblutung aus einer varicösen Oesophagusvene an der hinteren Wand mit, bei vorhandenem Abscess mit dem Knochen drin. — Ferner berichtet Kowalski[4]) über einen 42jährigen Soldaten mit Perforation des Oesophagus und Arrosion eines Astes der Art. pulmonalis, durch einen verschluckten Hühnerknochen verursacht; Tod durch Verblutung in den Magendarmkanal zwölf Tage nach dem Unfall. Selbst noch in späterer Zeit bei langsamem Brandigwerden der Gefässwand kann eine Verblutung die Erkrankten befallen. Hierher gehört eine Beobachtung Gangolphe's[5]): Ein junges Mädchen hatte in der Nacht ein Gebiss mit 5 Zähnen verschluckt, die Sonde klemmte sich 25 cm hinter der Zahnreihe fest; die vorgeschlagene Operation wurde verweigert. Zehn Monate später erlag sie einer

[1]) nach König's Lehrbuch citiert.
[2]) Krause, Dissert. Kiel, 97; ref. nach Hildebrand. 1898.
[3]) Hohenegg, Wien. Kl. Wochenschrift, 96. Nr. 51.
[4]) Kowalski, Chirurgitschekaja letopsis. 1898. Bd. 5. Heft 1.
[5]) Gangolphe, Lyon Medical, 1895. No. 3.

inneren Blutung, dessen Ausgangspunkt bei der Obduktion wegen allgemeiner Fäulniss nicht zu eruiren, doch war das Gebiss in den linken Bronchus perforirt. —

Weitere Fatalitäten sind lebensgefährliche Verletzungen des Larynx, der Trachea, Eröffnung der Pleurahöhle mit septischem Pyopneumothorax (in dessen Eiter suspendirte Speisetheile nach Rippenresection) und endlich Lungengangrän (Fall von Trendelenburg[1]): Verschlucktes Gebiss, einige Centimenter über der Cardia. Bei der Entfernung durch Gastrotomie wurde bereits eine thalergrosse Perforation constatirt. Patient ging an der gangränösen Pneumonie ein, keine Peritonitis. — Alle diese Zustände können mit oder ohne gleichzeitige Phlegmone des periösophagealen Gewebes einhergehen. — Aus dem Gesagten erhellt zur Genüge, dass die Prognose allfällig dubiös ist; im Hintergrund lauert das Gespenst der Sepsis und Blutung. Von Einfluss ist im Wesentlichen Sitz, Dauer, Grösse, Oberflächenbeschaffenheit und Scharfrandigkeit des Fremdkörpers, obgleich derartige Betrachtungen wegen der erfahrungsgemäss wechselhaften Wirkung, die sie ausüben, nur einen relativen Werth haben. Jedenfalls ist nach Stellung der Diagnose auf möglichst schnelle Herausbeförderung zu dringen und damit kommen wir zur Behandlung. —

Die ideale Therapie ist die unblutige Entfernung des Fremdkörpers aus dem Munde. Am besten führt es 1) die Natur in der gewünschten Weise selbst aus, indem durch angestrengtes Würgen und Erbrechen oft unter heftigen Hustenstössen der Fremdkörper herausgeschleudert wird (Fall 1). Sogar nach monate- und jahrelangem Verweilen eines Gebisses, Knochens in der Speiseröhre kann es durch diese Selbsthilfe hinausgeschafft werden, wie die oben angeführten Fälle von Bridgman (l. c.), Gebiss nach 91 Tagen erbrochen, Evans (l. c.), Gebiss nach 2 Jahren erbrochen und Variot (l. c.) beweisen, über dessen Krankengeschichte etwas genauer referirt werden soll: Ein 22 Monate altes Kind erkrankte plötzlich mit heftigen Würgbewegungen. Die Mutter meinte, es müsse etwas verschluckt haben. Zwei Tage lang wird Alles erbrochen, von da ab behält es Flüssiges bei sich. Als man versucht, das Kind, nachdem es ein Jahr so ernährt ist, etwas Festes

[1]) cit. nach Jahn, Dissertation. Leipzig 1901.

schlucken zu lassen, erbricht es beim ersten Brotbissen ein 2 cm breites Stück Zinkblech. — Eine andere Art der Selbsthilfe ist das durch angestrengtes Schlingen bewirkte Hinabbefördern des Fremdkörpers in den Magen, ein Ereigniss, das leider keineswegs immer gefahrlos für den Patienten ausläuft. Ansehnlich ist die Anzahl der in der Literatur berichteten Fälle, in denen sich in Folge verschluckter, spitziger und scharfrandiger Gegenstände eine Perforationsperitonitis, Appendicitis, Periproctitis entwickelte. Andererseits muss man sich wundern, wie a priori gefährlich erscheinende Körper, z. B. Nadeln, anstandslos den Darmkanal passiren. v. Hacker (l. c.) erwähnt von einem 4jährigen Mädchen, das eine Schawlnadel von ca. 6 cm Länge verschluckt hatte. Die ösophagoskopische Untersuchung liess sie nicht mehr in der Speiseröhre finden, dagegen ging sie am zweiten Tage mit dem Stuhlgang ab. Empfohlen wird zur Einhüllung des spitzigen Gegenstandes in voluminöse Kothmassen die reichliche Verabreichung von Kartoffeln in jeder Zubereitung. —

2. Ebenfalls in den Magen wird der Fremdkörper durch den Gebrauch des Schlundstössers befördert, ein Fischbeinstab der am unteren Ende mit einem Schwämmchen versehen ist und auch durch eine einfach cylindrische Seidengespinnstsonde ersetzt werden kann. Gewiss ohne Schaden anzuwenden bei weichen obturirenden Massen (König l. c.) und harten, glatten Körpern, besonders wenn letztere bereits nahe der Cardia sitzen (Fall 7). Zu warnen ist allerdings vor zu grosser Gewaltanwendung.

3. In neuerer Zeit haben Balk[1]) und Whitehead[2]) im Oesophagus eingeklemmte Fleischbissen an Ort und Stelle zur Verdauung gebracht. Der erstere benutzte Pepsin-, der letztere Papain-Lösung in Verbindung mit verdünnter Salzsäurelösung.

4. Den entgegengesetzten Weg, also zum Munde heraus, führt die Extraction mit allerlei gebogenen Kornzangen, ferner dem bekannten Gräfe'schen Münzenfänger und dem Weiss'schen Grätenfänger, mit dem zugleich ein Schlundstösser verbunden ist. Sie eignen sich zur Beförderung nach oben, wie ihr Name

---

[1]) Balk, New-York med. Journ., 1895.
[2]) Whitehad, Centralblatt f. Laryngol., 92/93. S. 258.

sagt, für Münzen und Gräten; im Allgemeinen für flache, nicht zu voluminöse, möglichst schmalrandige, auch wohl mal eckige Gegenstände, und leisten in dieser Beziehung recht Ansehnliches (Fall 2). In vielen Fällen jedoch lassen sie im Stich und ist man gezwungen, nach einigen Versuchen zu blutiger Entfernung zu schreiten. Selbstverständlich müssen auch diese Extractionen wegen der unberechenbaren Folgen schonend und nicht zu forcirt ausgeführt werden, besonders bei der Passage des Ringknorpels (Verhackungen, Fall 3). Meistens wird man gut thun, zu chloroformiren. Falls Fieber oder Blutung vorhanden, unterlasse man alle Extractionsversuche und operire gleich, ebenso bei längerem Verweilen des Fremdkörpers in der Speiseröhre (Fall 8 u. 9).

5. Die letzte unblutige Methode ist die Entfernung mittelst des Oesophagoskops. Da uns persönliche Erfahrungen hierüber fehlen[1]), so stütze ich mich bei der Schilderung dieses Verfahrens ganz auf die Publicationen von Hacker's (l. c.). Die Technik ist nach dem genannten Autor kurz folgende: Nach Cocaïnisirung des Rachens und Speiseröhreneingangs mit 20 pCt. Lösung erfolgt die Lagerung des Patienten in Horizontallage mit stark herabhängendem Kopf. Es wird nun der Tubus, dessen Länge abhängig von einer ev. voraufgegangenen Sondenuntersuchung zwecks Localisirung des Fremdkörpers ist, andernfalls stets der längste, vorsichtig durch die natürliche Stenose hinter dem Kehlkopf geleitet und allmälig ev. bis zur Cardia vorgeschoben unter fleissigem Abtupfen und genauer Betrachtung der jeweils eingestellten Schleimhautpartien. Grössere Gegenstände können dem Untersucher so niemals entgehen. Schwieriger soll das Fahnden auf Körper kleineren Kalibers sein. Beim Vorstossen des Tubus wölbt sich nämlich um dessen untere Kante wallartig ein Ring der lose angehefteten Schleimhaut herein, in dessen Mitte eine Delle, das Oesophaguslumen, sich befindet. Hinter diesem Schleimhautwall sollen sich nun kleine Holz- oder Knochensplitterchen, kurze Gräten und dergleichen völlig verbergen können, verrathen sich aber durch ein leises Kratzen und Knirschen am vorübergeschobenen Tubus. Zieht man in dem Falle langsam zurück, so soll die nunmehr straff entfaltete Schleimhaut Alles mit der grössten Deutlichkeit erkennen lassen, ebenso

[1]) Ein Oesophagoskop besitzt unsere Klinik nicht.

im Gesichtsfeld erscheinende, durch ihre differente Farbe auffällige, kleine Gegenstände. An das Suchen dieser reiht sich zugleich eine genaue Inspection der Schleimhaut auf ihre Farbe, Glanz, Schwellung, Blutung, Defekte, eitrige Beläge, über die Art der Lage eines Fremdkörpers, ev. Verhakungen etc. an. Nun folgt die sofortige Extraction mit langen Kornzangen oder Pincetten (theils eigens zu diesem Zwecke construirt), wenn möglich in der Art, dass der Körper ganz in den Tubus hinein und durch diesen herausgezogen wird; auch grössere als die Lichtung des Tubus ev. nach Mobilisiren werden wenigstens zum Theil in ihn hineingezogen und dann gefahrlos mit und hinter ihm her nach oben befördert. So werden angeblich Münzen, Knöpfe, Fruchtkerne, auch Knochen und Gebisse, selbst wenn sie festgeklemmt, verhältnissmässig leicht und sicher aus jeder Tiefe extrahirt, und sollte dieses Verfahren nach Ansicht der Autoren den blutigen Operationen, besonders der Gastrotomie und vor Allem der gefahrvollen Eröffnung des Oesophagus vom hinteren Mediastinum aus vorgezogen werden oder wenigstens vorangehen.

Dass allerdings selbst Geübten die ösophagoskopische Extraction misslingen kann, beweisen zwei Fälle von Rosenheim[1]) und Gottstein[2]), wo es zweimal nicht gelang, krampfartig festgehaltene Gebisse mit dem Tubus zu entfernen. In geschickter Weise wusste sich Kilian[3]) zu helfen, als ihm die ösophagoskopische Entfernung eines 35 cm tief steckenden Gebisses wegen zu fester Verkeilung nicht gelang. Er führte eine galvanokaustische Schlinge um die Hartgummiplatte, brannte sie unter schwachem Glühen durch und extrahirte dann die Stücken einzeln. Sollten sich Drahteinlagen in der Platte befinden, so würde man zum Durchglühen etwas stärkeren Strom anwenden müssen. — Keineswegs wird aber behauptet, dass das Oesophagoskop die blutigen Operationen ganz verdrängen sollte. Im Gegentheil, contraindicirt ist es auf alle Fälle bei besonders grossen, scharfen und eckigen Fremdkörpern, Messern, Degenklingen (der Jongleure), die nach oben gezogen, arge Verletzungen der Schleimhaut bedingen würden; ausser-

---

[1]) Rosenheim, Berliner klin. Wochenschrift 1896, No. 48.
[2]) Gottstein, Allgem. medic. Centralzeitung 1900, No. 20.
[3]) Kilian, Deutsche medic. Wochenschrift 1900, No. 51, S. 829.

dem entschieden bei stärkerer Blutung und bestehender Phlegmone; relativ auch bei langem Verweilen des Körpers in der Speiseröhre und fester Verkeilung im Halstheile, wo eine Oesophagotomie so leicht ausführbar ist. Zur Illustration von der Leistungsfähigkeit der Oesophagoskopie bei Fremdkörpern führt v. Hacker (l. c.) aus: „Im Ganzen ist es eine fortlaufende Reihe von 27 Fällen, in denen mit Hülfe des Oesophagoskops der beabsichtigte Zweck ohne den geringsten Schaden für den Kranken gelang, sodass ich seit dem Jahre 1887 keine Oesophagotomie wegen eines Fremdkörpers mehr auszuführen hatte."

Zur Entfernung des Fremdkörpers auf blutigem Wege stehen uns drei Operationsverfahren zur Verfügung, 1) die Oesophagotomie, 2) die Gastrotomie und 3) die Eröffnung der Speiseröhre vom hinteren Mediastinum aus. Die absolute Indication zum blutigen Vorgehen ist, um es kurz zu wiederholen, im Allgemeinen durch folgende drei Punkte gegeben: a) in allen Fällen, wo man mit den bisherigen Mitteln nicht zum Ziel gelangte, b) bei Blutung aus dem Munde, schwarzem Stuhlgang oder den Zeichen innerer Verblutung, und c) bei den Symptomen einer bestehenden Phlegmone (Fieber, schlechter Puls, Infiltration, Emphysem am Halse etc.). Relativ indicirt ist sie ferner beim Verschlucken von besonders grossen und scharfen Fremdkörpern, wie Messern, abgebrochenen Degenklingen, grossen Gebissen und demnächst bei längerem Verweilen (Wochen und Monate) des Körpers in der Speiseröhre (Fall 8), wo also wegen eines möglicherweise vorhandenen, tieferen Decubitus eine Perforation infolge des Manipulirens im Dunkeln zu befürchten ist, umsomehr als durch das Anschneiden des Oesophagus, wenigstens im Halstheil, der Zustand der Schleimhaut gut beurtheilt werden kann. Welchen von den drei Operationswegen wir zu wählen haben, hängt im Wesentlichen von der Tiefe des Sitzes des Fremdkörpers ab.

Im Grossen und Ganzen genügt die Oesophagotomie für eine Tiefe, die etwa der Bifurcation entspricht; für Gegenstände im unteren Drittel kommt die Gastrotomie in Betracht. Die Eröffnung vom hinteren Mediastinum ist als ultimum refugium zu betrachten und hat sich noch kein rechtes Bürgerrecht erworben; sie wurde, soweit bekannt geworden ist, auch erst dreimal wegen Fremdkörper ausgeführt. — Ueber genauere Messungen und Be-

stimmungen liegen mehrere Veröffentlichungen vor. Richardson[1]) hat an Leichen in der Art Versuche gemacht, dass er mit einem Zeigefinger durch eine Oesophagotomiewunde, mit dem andern durch eine Gastrotomiewunde in die Speiseröhre drang. Bei mittelgrossen Menschen sei es ihm nur selten möglich gewesen, die beiden Fingerspitzen zur Berührung zu bringen, in ganz wenigen hätten sie sich jedoch noch übereinander schieben lassen. Wilms[2]) berichtet über analoge Versuche, theils auf Grund von Experimenten von Kockel und Birch-Hirchfeld, die an 14 Leichen von Erwachsenen angestellt wurden, und fügt ein sehr instructives Röntgenbild bei, das aufgenommen wurde, während beide Finger in die erwähnten Operationswunden hineingeschoben waren. Man sieht hierauf, dass der in der Oesophagotomiewunde steckende Finger bis zur Zwischenwirbelscheibe zwischen 5. und 6. Brustwirbel, der durch die Gastrotomiewunde bis zur Zwischenwirbelscheibe zwischen 7. und 8. Wirbel reicht. „Es geht daraus hervor, dass thatsächlich nur ein kleines Stück des Oesophagus, die Gegend vor dem 6. und 7. Wirbelkörper nicht abzutasten war.“ Demnach wäre für Gegenstände abwärts vom 7. Brustwirbel die Gastrotomie vorzuziehen. — Gangolphe[3]) hat eine Anzahl von Messungen an Leichen vorgenommen und resumirt dahin, dass beim Mann die Maasse von der oberen Zahnreihe bis zur Thoraxapertur 20 cm, von dort bis zur Cardia 19—20 cm: beim Weibe die entsprechenden 18,5—19 cm und 18—18,5 cm betragen. Demnach wären nach ihm Fremdkörper, welche 25—26 cm tief, durch Oesophagotomie, tiefere durch Gastrotomie zu entfernen. — v. Hacker[4]) fand bei 60 Messungen, „dass der Abstand der Cardia von der Zahnreihe beim Mann zwischen 36 und 50 cm (40 und 41 cm der häufigste Befund), beim Weibe zwischen 32 und 41 cm (38 und 39 cm der häufigste Befund) schwankte; ferner dass der Oesophagusanfang ebenso weit von der Zahnreihe entfernt sei, als die Cardia von der Bifurcation, ca. 15 cm, die Distanz vom Ringknorpel bis zur Bifurcation ca. 10 cm,“ demnach von der Zahnreihe bis zur Bifurcation 25 cm betrage. Da die Bifurcation ungefähr dem 5. Brust-

[1]) Richardson, The Lancet 1887, Bd. 2.
[2]) Wilms, Deutsche Zeitschrift für Chirurgie. Bd. 60. Heft 4.
[3]) Gangolphe, Lyon Médical. 1895. No. 3.
[4]) v. Hacker, Ueber die nach Aetzungen entstehenden Speiseröhrenverengungen. Wien 1889., citiert nach Enderlen l. c.

wirbel entspricht, so sind die Angaben aller drei Autoren fast gleichlautend mit dem Ergebniss, dass Fremdkörper aus einer Tiefe von etwa 27—28 cm, oder was gleichbedeutend, dem 6. Dorsalwirbel entsprechend durch die Oesophagotomiewunde entfernt werden sollen, besonders in Anbetracht dessen, dass die Speiseröhre infolge ihrer leichtverschieblichen Einbettung in laxes Bindegewebe ein gehöriges Stück wie ein Handschuhfinger über den palpirenden Finger nach oben gezogen werden kann und dieses unter Umständen durch circuläre Abtrennung des Oesophagus auf eine Strecke von der Wunde aus noch zu vermehren ist, sodass die Herausbeförderung, sei es eventuell mit der Kornzange oder dem Münzenfänger in diesem Umfange noch zur Noth unter Controle des Fingers und nicht im Dunkeln geschieht. Jenseits dieser Grenze würde dann die Gastrotomie in ihr Recht treten. — — Beschäftigen wir uns hiernach mit der speciellen Ausführung und den Erfolgen der beregten Operationen.

1. Die Oesophagotomie ist gemäss dem häufigsten Sitz der Fremdkörper in der Nähe der oberen Brustapertur die bei Weitem am meisten angewandte Operation. Ihre Technik ist unter stumpfem Vorgehen nicht besonders schwierig. Bei nach rechts gedrehtem Kopf und mässig nach hinten gebeugtem Hals reicht der Hautschnitt auf der linken Seite 1 cm vor dem inneren Rand des Sternocleidomastoideus von der Höhe des Ringknorpels bis zum Jugulum. Vertiefung des Schnittes nach Durchtrennung oder Beiseiteziehen des Omohyoideus bis auf die Gefässe. Gefässbündel stumpf isolirt und mit dem Sternocleido nach aussen, Schilddrüsenlappen medianwärts und nach oben gezogen. Dabe kann quer durch das Gesichtsfeld die Thyreoidea inf. verlaufen und zur Unterbindung und Durchschneidung kommen (Fall 5). Indem man in der Nische zwischen Trachea und Gefässbündel stumpf weiter in die Tiefe dringt, kommt man bald auf den Oesophagus, der an seiner Längsfaserung dank seiner äusseren Muskelschicht und durch eine ev. vom Mund aus eingeführte elastische Sonde erkenntlich ist und in der Längsrichtung seitlich angeschnitten wird; liegt der Fremdkörper unmittelbar vor, natürlich direct über ihm (Fall 3 und 4). Anschlingen der Oesophaguswundränder durch zwei Seidenfäden. Die eigentliche Extraction kann nun entweder nur mit den Fingern oder unter

Leitung derselben mit zangenartigen Instrumenten oder dem Münzenfänger gemacht werden. Oft rutscht der vorher festgeklemmte Körper nach Eröffnung der Speiseröhre infolge Lösung des Muskelkrampfes und Anregung der Peristaltik spontan in den Magen, bevor man ihn noch fassen konnte (Fall 6). Schwierigkeiten können eine grosse Struma [Dumont[1]) musste erst eine Strumectomie machen, um ein Gebiss zu entfernen] oder Blutungen aus der Oesophaguswand beim Anschneiden bereiten, weil das herausquellende Blut jede Orientirung in der trichterförmigen, tiefen Wunde hindert. Hinsichtlich der weiteren Behandlung der Oesophagus- und äusseren Wunde pflegt Herr Geheimrath König so zu präcisiren: In uncomplicirten Fällen (ohne Fieber und Entzündung) wird der Oesophagus durch doppelreihige Naht, die die Schleimhaut nur am Rande und die Muscularis breit umfasst, geschlossen, hingegen bei Phlegmone offen gelassen. Die äussere Hautwunde bleibt in allen Fällen offen, weil eine Infection von der eröffneten Speiseröhre und dem Durchziehen des Fremdkörpers unvermeidlich erscheint. Im Uebrigen lockere Tamponade, Verband. War eine grössere Blutung infolge Durchstechung oder Arrosion vorhanden, so soll man nach Möglichkeit das Gefäss aufsuchen und unterbinden. — Bei genähtem Oesophagus giebt's am ersten Tag keine Nahrung von oben, nöthigenfalls Nährklystier, vom 2. Tag ab wird Flüssiges geschluckt, später Breiiges. Die sich infolge Nichthaltens der Naht ausbildende Fistel schliesst sich bei Verkleinerung der äusseren Wunde ebenfalls bald und vollständig (cf. unsere ösophagotomirten Fälle). Ist der Oesophagus offen gelassen, also in phlegmonösen Fällen, erfolgt Drainage auf den tiefsten Abscesswinkel zu und lockere Tamponade unter Horizontallagerung des Patienten mit erhöhtem Fussende des Bettes, um das Ausfliessen des Eiters aus der Brusthöhle möglichst zu erleichtern. Die Ernährung geschieht dann von der Wunde aus mit Schlundsonde 2—3 mal täglich 400—500—600 g, später mehr; Sonde wird jedesmal vor der Fütterung eingeführt, bereitet es Schwierigkeiten, z. B. wegen intrathorakal gelegener Perforationen (Fall 9): Verweilsonde. — Noch zwei Worte über die Erfolge der

[1]) Dumont, Correspondenzblatt für die Schweizer Aerzte. 1895. No. 14.

Oesophagotomie: Nach König[1]) heilten von 32 Oesophagotomien 26 = 81 pCt. — Nach Fischer[2]) starben von 108 Oesophagotomien 28 = 26 pCt. unter Verschlechterung der Prognose, je später operirt wurde. Todesursache vor allen Dingen periösophageale Phlegmone, Blutungen und Pneumonie. — Federow[3]) hat aus der Literatur 162 Fälle gesammelt mit einer Mortalität von 24,8 pCt. — Aehnlich lautet die Statistik von Gross[4]): Auf 121 Fälle kommt 20 pCt. Mortalität bei Operationen in den ersten Tagen nach dem Verschlucken, 38 pCt. (!) Mortalität bei später Operirten. — Und endlich von unseren 7 Oesophagotomirten ging einer an Bronchopneumonie ein.

2. Die Gastrotomie ist, wie gesagt, indicirt bei Fremdkörpern im unteren Drittel des Oesophagus, etwa von der Höhe des 8. Brustwirbels abwärts, oder da die Cardia dem 10.—11. Brustwirbel entspricht, von etwa 6—8 cm oberhalb der Cardia ab. Bezüglich der Technik hat sich eine Differenz zwischen den Autoren herausgebildet. Während v. Hacker[5]) und Andere eine breite Eröffnung des Magens vorziehen, um mit der ganzen Hand wegen der schweren Erreichbarkeit der Cardia, in den Magen einzugehen, plädirt Trendelenburg und Wilms[6]) entschieden für eine kleine Magenincision, die nur für einen Finger durchgängig ist, um dadurch die Gefahr des Ausfliessens von Magensaft mit consecutiver Peritonitis nach Kräften zu umgehen. Sie legen besonderen Werth darauf, die Oeffnung im Fundus auzulegen, von wo aus der Finger leicht bis zum 8. Dorsalwirbel tasten kann. Wilms führt mit Bezugnahme auf einen von ihm operirten Fall zur genaueren Technik Folgendes aus: „Schnitt in der Linea alba oberhalb des Nabels. Vom Magenfundus wird ein Stück nahe der grossen Curvatur in die Bauchwunde vorgeholt. Hierauf eine die Serosa und Muscularis fassende, ungeknotete Tabaksbeutelnaht angelegt, welche einen kleinen Kreis umzieht. Im Centrum dieses wird eine kleine In-

---

[1]) König, l. c.
[2]) Fischer, Deutsche Zeitschrift für Chirurgie. Bd. 25.
[3]) Federow, Chirurgitscheskaja letopsis. 1895. Bd. 5. Heft 1.
[4]) Gross, Semaine médicale. 1891.
[5]) v. Hacker, Handbuch der praktischen Chirurgie von Bergmann, Bruns und Miculicz.
[6]) Wilms, Deutsche Zeitschrift für Chirurgie. Bd. 60. Heft 4.

cision angelegt, durch die der mit einem Condom bewaffnete Zeigefinger (zur Erhaltung der Sterilität) hineingeschoben wird. Darauf Zuziehen und Knoten des Fadens um den Finger, wonach die ganze Hand in den Bauch eindringt und der eingebundene Finger unter Vorstülpen der Magenwand in die Cardia leicht eingleitet und etwa 6 cm hoch das Gebiss tastet, das durch eine von der Nase aus eingeführte Schlundsonde dem Finger entgegengedrängt wird, da das Anhacken nur mit dem Finger Schwierigkeiten macht. Herabziehen in den Magen. Darauf Vorziehen der Magenwunde vor den Bauch, Lösung des Fingers (von dem der Condom entfernt wird), Extraction des Gebisses. Naht der Magenwunde und Bauchwunde. Am 16. Tage nach der Operation geheilt entlassen." Ein Nachtheil bei dieser Methode ist, dass nur ein Finger, keine Kornzange gleichzeitig zur Entfernung benutzt werden kann. — Trendelenburg[1]) operirte einmal so, dass er die Ränder einer kleinen Magenincision mit Schieberpincetten vor der Bauchwunde halten liess und dann das Gebiss mit der Kornzange gleich oberhalb der Cardia extrahirte. Das andere Mal legte er eine richtige, temporäre Magenfistel an, die nach der Extraction sogleich wieder geschlossen wurde. — — Gelingt es nicht, besonders bei gleichzeitiger Strictur, den Gegenstand mit dem Finger oder einer Zange herauszuschaffen, so schiebt man vom Munde aus eine dünne Sonde oder ein Haarbougie, das am Ende ein Schwämmchen oder Stück Drainrohr angebunden trägt, neben jenem in den Magen und zieht es durch die Gastrotomiewunde zum Bauch hinaus, den Fremdkörper mit herauswischend. Jedenfalls ist unter Zuhilfenahme dieser retrograden Sondirung die Entfernung bisher — bis auf zwei Fälle (cf. später) — stets gelungen. Zur Erweiterung einer Strictur kann gleich die Sondirung ohne Ende nach v. Eiselsberg eingerichtet werden. — Die einschlägige Casuistik ist noch klein. Wilms (l. c.) hat 12 Fälle von Gastrotomie zur Entfernung von Fremdkörpern aus dem Oesophagus zusammengestellt: 8 mal Gebisse, 2 mal ein Pfirsichkern, je 1 mal eine Schraubenmutter und ein grosser Wurstzipfel von einer „Knobländer"; die beiden letzten mit Strictur complicirt; die vier letzten zugleich retrograd sondirt.

[1]) nach Wilms (l. c.) citiert.

Zwei davon sind gestorben, je einer an Peritonitis und Oesophagusperforation mit Lungengangrän.

3. Schliesslich kommt als letzte Methode die Eröffnung der Speiseröhre vom hinteren Mediastinum in Frage. Von den drei in der Literatur niedergelegten Fällen handelte es sich in dem ältesten, von Forgue[1]) ausgeführten, um ein 8jähriges Kind, das vor drei Monaten eine Münze verschluckt hatte, die mit dem Münzenfänger angeblich nicht zu extrahiren war. Nach dem Röntgenbild befand sich das Sousstück in der Höhe des IV. Intercostalraumes, wäre also durch die Oesophagotomie höchstwahrscheinlich zu erreichen gewesen. Forgue machte indessen einen Schnitt zwischen Dornfortsätzen und medialem Rand der rechten Scapula, resecirte die 4.—6. Rippe und schob die Pleura stumpf ab. Beim tieferen Eindringen fühlte er die Münze im Oesophagus, musste die Operation aber wegen Chloroformasphyxie abbrechen. Zwölf Tage später liess sich die Münze doch mit dem Münzenfänger extrahiren! — Im zweiten Fall [Gottstein-Henle 2)][2]) sass ein Gebiss 34 cm tief und liess sich ösophagoskopisch wegen zu fester Einklemmung nicht entfernen. Da Fieber eingetreten und der Versuch, den Fremdkörper vom Magen aus zu extrahiren ebenfalls misslang, wurde die 8.—11. Rippe links resecirt. Im weiteren Verlauf riss die Pleura ein, weswegen vorläufig tamponirt wurde. Acht Tage später Entfernung des Gebisses mit Eröffnung des Oesophagus. Tags darauf beim Verbandwechsel Exitus, dessen Ursache durch die Obduction nicht constatirt wurde. — Neuerdings hat Enderlen[3]) diesen beiden eine dritte Beobachtung hinzugefügt. Hier handelte es sich ebenfalls um einen, 31 cm tief steckenden Zahneinsatz. Alle Extractionsversuche scheiterten, von der Gastrotomie aus war es angeblich ebenfalls nicht zu fassen, sodass bei dem bestehenden Fieber als Letztes die Eröffnung von dem hinteren Mediastinum übrig blieb. Ob in diesem und dem vorigen Fall die gleichzeitig mit der Gastrotomie vorzunehmende retrograde Sondirung versucht, ist nicht erwähnt, und ob in ähnlichen Fällen das Kilian'sche Verfahren (S. 1042) in Zukunft die Eröffnung vom Mediastinum aufhebt, bleibt zu erwägen.

[1]) Forgue, Revue de chirurgie. 1898. S. 1107.
[2]) Gottstein, l. c.
[3]) Enderlen, Deutsche Zeitschrift für Chirurgie. Bd. 61. Heft 5.

— Es wurde jedenfalls rechts von der Wirbelsäule ein Lappenschnitt mit der Basis über den Dornfortsätzen geführt; Resection der 5.—8. Rippe je 7—10 cm; stumpfe Ablösung der Pleura und Vordringen zum Oesophagus, der durch Einführen einer Sonde erkenntlich gemacht war. Extraction des Gebisses mässig schwierig. Wegen des Fiebers keine Oesophagusnaht. Tamponade der Wunde, Lappen durch einige Nähte fixirt. Drei Tage Nährklystier, dann Ernährung durch die Magenfistel (die gleich bei der Gastrotomie offen blieb), nach 5—6 Wochen per os. Die mit dem Oesophagus communicirende Fistel am Rücken schloss sich definitiv nach neun Monaten. Geheilt entlassen nach $9^1/_2$ Monaten, durch einen subphrenischen Abscess, der im Anschluss an den Schluss der Magenfistel entstanden war, verzögert. Die letzte Complication wäre nach Angabe Enderlen's wohl vermieden, wenn die Fütterung direct in den Magen noch längere Zeit fortgesetzt wäre. —

Was schliesslich die Behandlung der periösophagealen Phlegmone und der eitrigen Mediastinitis anlangt, so deckt sie sich in gewissen Punkten mit den oben beschriebenen Operationsmethoden zur Entfernung der Fremdkörper. v. Hacker[1]) hat aus der Literatur 7 Fälle von acuter Phlegmone des präevertebralen Halsgewebes und des Mediastinums gesammelt, von denen zwei sicher im Anschluss an Fremdkörperperforationen (Knochensplitter) entstanden, unter ihnen der Seite 1037 erwähnte Fall von Heidenhain (l. c.). Dazu würde unser Fall 9 mit derselben Aetiologie als dritter kommen. Mit dieser Entstehungsursache geheilt sind, soweit bekannt, nur zwei, der Fall von Heidenhain und unser Fall.

9. In Ziembicki's[2]) Fall war eine Frau, die bis auf eine wenig secernirende Fistel am Halse nach Eröffnung einer periösophagealen Phlegmone infolge Perforation des Oesophagus auf Wunsch nach Hause entlassen war, 8 Tage später, nachdem sie alle Speisen per os genossen hatte, an einer acuten Aufflackerung der septischen Eiterung verstorben. — Allemal handelte es sich um Perforationen oberhalb der Bifurcation.

In zwei von den mitgetheilten sieben wurden einfache Inci-

---

[1]) v. Hacker, Langenbecks Archiv. Bd. 64. Heft 2. S. 478.
[2]) nach v. Hacker, (l. c.) citiert.

cionen über der fluctuirenden Stelle am Halse gemacht; in den übrigen fünf, sowie in unserem Fall 9 dem Abscessgang in der Tiefe nachgegangen, alle nekrotischen, jauchigen Gewebsfetzen gründlich entleert und auf die tiefsten Buchten der Abscesshöhle im Mediastinum und neben dem Oesophagus drainirt mit nachfolgender Tieflagerung des Oberkörpers und Fütterung durch die Schlundsonde. Es muss hier die bereits von Heidenhain (l. c.) bemerkte Thatsache erwähnt werden, dass Eiterungen, die im oberen Brustabschnitt entstanden, wegen des lockeren Mediastinalgewebes oberhalb des Herzens entschiedene Neigung haben, nach dem Halse zu fortzuschreiten, wie es auch in unserm Fall 9 geschehen war; die Perforation entsprach etwa dem 3. Dorsalwirbel. Einschliesslich unseres Falles sind vier mit verschiedener Aetiologie unter der angegebenen Behandlung zur Heilung gekommen. Unter den Gestorbenen befanden sich die beiden einfach Incidirten ohne nachfolgende Drainage. — Zugleich eine Eröffnung vom Rücken her, gewissermaassen als Gegenincision anzulegen, widerräth von Hacker (l. c.), wenigstens als gleichzeitige Operation. Ob in einer zweiten Sitzung, nachdem die Kräfte des Patienten durch den Abfluss des schwer septischen Eiters aus der Halswunde gehoben, mit Nutzen auszuführen, muss erst durch weitere Erfahrungen eruirt werden, ebenfalls ob bei periösophagealen Phlegmonen, die dem unteren Drittel entsprechen, von vornherein die Eröffnung vom Rücken her erfolgen soll; jedenfalls scheint es in diesen Fällen a priori das Rationellere zu sein.

Zum Schluss dieser Abhandlung füge ich zur besseren Einsicht in unsere Casuistik die Krankengeschichten der zehn, auf der hiesigen Klinik beobachteten, Fälle an:

Fall 1. Hermann F., Gendarmeriewachtmeister, 42 Jahre alt, aufgenommen 30. 7. 98.

Patient hat während des Schlafes seinen Zahneinsatz verschluckt. Er erwachte mit heftiger Athemnoth und kommt deshalb sofort in die Charité.

Während er die Treppe hochsteigt, wird das Gebiss unter Würgen bei einem heftigen Hustenstoss herausgeschleudert.

Fall 2. Gottlieb R., Zeichner, 25 Jahre alt, aufgenommen 31. 7. 98.

Patient verschluckte gestern beim Austrinken eines Glases Bier einen darin befindlichen Thaler. Er klagt über Druckschmerz im Kehlkopf und Schluckbeschwerden und giebt an, am Halse gleich unterhalb des Kehlkopfes, besonders rechts, Schmerzen zu haben.

Bei der Einführung der elastischen Schlundsonde fühlt man in einer Tiefe von etwa 22 cm eine Rauhigkeit. Röntgenbild ergiebt einen kreisrunden Schatten in der Höhe des hinteren Ansatzes der dritten Rippe. Entfernung mit dem Münzenfänger.

Fall 3. Marie H., Arbeiterstochter, 2 Jahre alt, aufgenommen am 13. 12. 98.

Nach Aussage der Eltern hat Pat. vor 2 Tagen beim Spielen ein Glasstück von ungefähr Einmarkstückgrösse verschluckt. Das Kind soll im Moment des Verschluckens aufgeschrieen, später aber nicht mehr geklagt haben. In-

Fig. 1.

dessen habe es seither alle festen Speisen erbrochen, während es flüssige Nahrungsmittel schlucken konnte und bei sich behielt.

Das Röntgenbild (cf. Abbildung 1 in Rückenlage) zeigt einen kreisrunden Fremdkörper von der Grösse eines Zehnpfennigstückes vor der Wirbelsäule, dicht über der oberen Brustapertur in der Frontalebene gelegen. In Narkose wird sondirt, dünne Sonden gelangen ohne Widerstand in den Magen, dicke bereiten Schwierigkeiten. Darauf wird ein Münzenfänger in den Oesophagus geschoben. Beim Zurückziehen hat man das Gefühl, dass sich das Instrument am Kehlkopf festhakt, beim weiteren Extrahiren bricht es dort ab, wo das Fangstück in den Fischbeinstab eingelassen ist. Deshalb Oesophagotomie auf der linken Seite. Gefässe werden nach aussen zugleich mit dem Sternocleido-

mastoideus gehalten. Bald wird der Oesophagus sichtbar, welcher durch den in ihm befindlichen Körper dicht über seiner Eintrittsstelle in die Brusthöhle stark seitlich vorgewölbt wird. Auf der linken Seite wird direct auf den Fremdkörper eingeschnitten, der sich als ein Kupferdreier erweist (nicht ein Glasstück, wie die Eltern behaupteten). Dort, wo sein Rand der Wand des Oesophagus angelegen hat, befindet sich auf der Schleimhaut ein missfarbener Druckstreifen. Die Extraction des abgebrochenen Fangstückes gelingt ebenfalls leicht. Oesophagusnaht doppelreihig, Tamponade der übrigen Wunde, Verband, Ernährung cf. S. 1046.

Fig. 2.

Im weiteren Wundverlauf bildet sich eine Fistel am Halse und eine ausgedehnte Bronchopneumonie auf beiden Lungen aus. An derselben geht das Kind unter zunehmendem Kräfteverfall, nachdem aus der Fistel fast keine Speisetheile mehr herauskommen, am 51. Tage nach der Operation ein. — Die Obduction ergiebt eine multiple Bronchopneumonie, nirgends eine Phlegmone. Die Fistelöffnung im Oesophagus ist kaum für einen Bleistift durchgängig, die Ränder callös-narbig.

Fall 4. Lieschen Sch., Müllerstochter, $1^3/_4$ Jahre alt, aufgenommen am 7. 3. 00.

Pat. hat angeblich vor 6 Jahren beim Spielen einen Pfennig verschluckt. Es trat sofort Erbrechen auf. In der Folgezeit keinerlei Beschwerden, nur feste Speisen wurden erbrochen, flüssige nicht. Da das Geldstück auf natürlichem Wege nicht abgegangen, schickt der behandelnde Arzt das Kind in die Klinik.

Die Inspection und Palpation ergiebt nichts. Auf dem Röntgenbild (cf. Abbildung 2, in Diagonallage) befindet sich ein runder Körper unter der Mitte des Halses, gleich über dem Jugulum in der Frontalebene.

In Narkose Versuch mit dem Münzenfänger, schlägt fehl. Deshalb Oesophagotomie. Bei Palpation in der Wunde der Fremdkörper nicht zu fühlen; es wird deshalb ein Nélaton-Katheter eingeführt, aber durch unwirsche Bewegungen des erwachenden Kindes wieder herausgezogen. Bei nochmaliger Abtastung der Wunde findet man, dass sich der Pfennig flach an die hintere

Fig. 3.

Wand der Trachea angelegt hat, unter mässig fester Einkeilung. Spaltung der Speiseröhre und Extraction der Münze. Auf der Schleimhaut oberflächlicher Decubitus. Naht des Oesophagus, Tamponade der Wunde, Verband. — Im Wundverlauf Ausbildung einer kleinen Fistel, im Uebrigen glatt. Geheilt entlassen am 12. Tage nach der Operation.

Fall 5. Otto M., Hausdienerssohn, 3 Jahre alt, aufgenommen am 28. 8. 00.

Pat. hat vor 10 Tagen eine Mark verschluckt und bringt jetzt die Speisen schwer herunter, sonst hat er keine Beschwerden.

Mit dem Finger ist der Fremdkörper vom Rachen aus zu tasten. Auf

dem Röntgenbild steht er in Frontalebene oberhalb der oberen Brustapertur. Extraction mit dem Münzenfänger gelingt nicht: Oesophagotomie; in der Tiefe kommt die Art. thyreoidea zur Unterbindung, Schilddrüse nach rechts und oben gehalten, sodass der Oesophagus bald frei zu Tage liegt. In ihm fühlt man den nicht zurückgezogenen Münzenfänger. Durch Anziehen desselben wird die Münze in die Oesophagusöffnung hineingezogen. Dieselbe ist schwarz oxydirt, mit schaligen Massen (mikroskopische Pflanzenbestandtheile) umhüllt. Im Uebrigen Naht des Oesophagus. Verlauf bis auf Ausbildung einer mässig

Fig. 4.

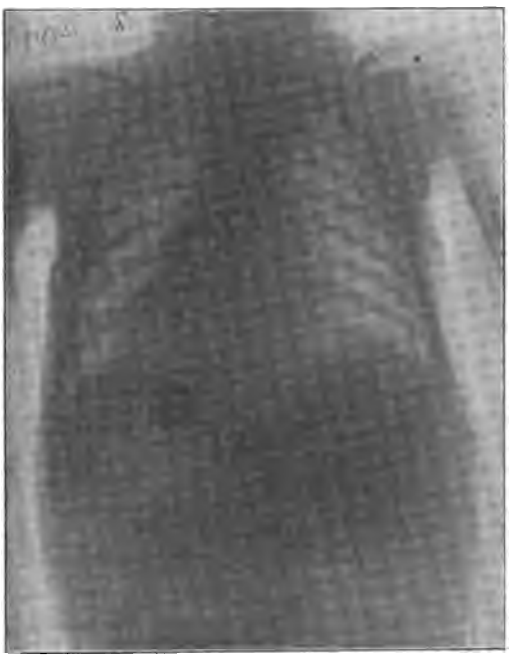

secernirenden Fistel ohne Besonderheiten. Geheilt entlassen am 26. Tage nach der Operation.

Fall 6. Willi D., Klempnerssohn, $3^1/_2$ Jahre alt, aufgenommen am 15. 6. 01.

Das Kind hatte in der Werkstatt seines Vaters ein ca. Zehnpfennigstückgrosses, scharfrandiges Stück Zinkblech verschluckt. Ein Arzt vermuthete nach der Digitaluntersuchung dasselbe im Eingang der Speiseröhre, konnte jedoch mit dem Spiegel nichts bemerken.

In der Klinik ist mit dem Finger ein Fremdkörper nicht zu erreichen. Das Röntgenbild (cf. Abb. 3 in Seitenlage) zeigt ihn sehr deutlich in Frontalebene hinter dem oberen Rand des Manubrium sterni.

16. 6. In Narkose Versuch der Extraction mit dem Münzenfänger; scheitert: Oesophagotomie. Der starke, hyperplastische Schilddrüsenlappen wird lospräparirt und medianwärts hochgeschlagen. Dahinter kommt man zwischen Trachea und Gefässen gleich auf die Speiseröhre; 3 cm langer Schnitt seitlich eröffnet sie. Versuch von der Wunde aus das Blechstück zu entfernen, misslingt; es rutscht immer tiefer, bis zur Cardia hinab, deshalb völlige Hinabstossung in den Magen. Oesophagusnaht, Tamponade der Wunde, Verband.

17. 6. Das Röntgenbild zeigt den Fremdkörper im linken Epigastrium, anscheinend Magen (cf. Abb. 4).

Fig. 5.

18. 6. im rechten Epigastrium, wahrscheinlich im Dünndarm (cf. Abb. 5).

20. 6. über der rechten Darmbeinschaufel, anscheinend im Coecum (cf. Abb. 6).

21. 6. noch etwas höher, unter dem rechten Hypochondrium, Flexura coli dextr. (Abb. 7).

22. 6. Morgens unter dem linken Hypochondrium, Flexura coli sinistra (Abb. 8) und Nachmittags Abgang des Blechstückes ohne Beschwerden mit den Faeces.

Am 2. 7. trotz anfänglicher Fistel am 15. Tage nach der Operation geheilt entlassen.

Fall 7. Karl M., Arbeitersohn, 7 Jahre alt, aufgenommen 29. 6. 01.

Seit 2 Jahren wegen Aetzstrictur (Lauge) in der Nähe der Cardia beständig bougirt. Nachmittags hat der Junge einen Pflaumenkern verschluckt. Er hatte gleich das Gefühl, als ob er in der Höhe von der Mitte des Sternums stecken geblieben sei. Versuch der Extraction mit dem Münzenfänger wurde wieder aufgegeben, weil sich die Speiseröhre gleich im Anfangstheil als eng und rauh erwies, sodass man ein ev. Steckenbleiben fürchten musste. Es wurde deshalb eine cylindrische Seidengespinnstsonde, die noch in heissem Wasser erweicht war, genommen. Sie stiess in der von dem Jungen bezeich-

Fig. 6.

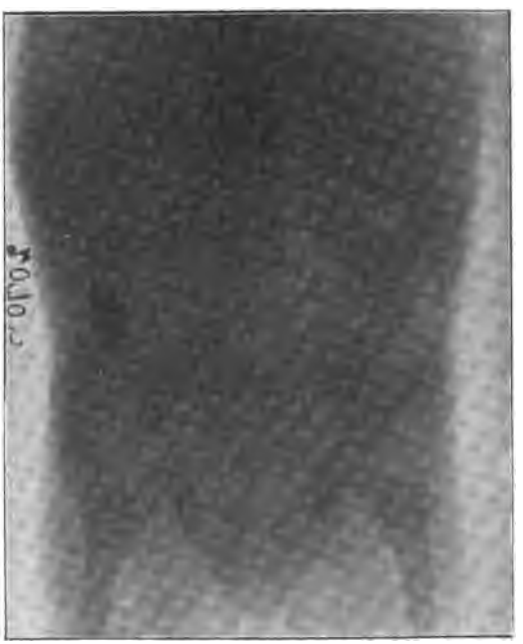

neten Höhe auf Widerstand, der leicht nachgab. Gleichzeitig hatte der Patient das Gefühl, dass der Kern vollends hinabgerutscht sei, und konnte er ohne Unbehagen schlucken. An der Sonde kein Blut. — Nächsten Morgen brachte die Mutter den mit dem Stuhlgang entleerten Pflaumenkern.

Fall 8. Hermann W., Arbeiterkind, 8 Jahre alt, aufgenommen 9. 12. 01.

Am 27. September 01 (!) verschluckte der Knabe beim Kartoffelbuddeln eine Zweimarkstück grosse, scharfrandige Blechmarke. Vierzehn Tage lang soll er fast nichts haben essen können, nur hin und wieder etwas flüssige Nahrung. Allmählich genoss er wieder festere Speisen, doch hatte er beim Schlucken grösserer Bissen, besonders Brot, Druckgefühl in der Speiseröhre

und erfolgte dann und wann Erbrechen. Patient war draussen bei zwei Aerzten in Behandlung, von denen der eine die Marke in den Magen gestossen haben will.

Bei Einlieferung kein Fieber, Puls voll und kräftig, 84. Innere Organe ohne Befund. Am Halse keine Schwellung oder abnorme Resistenz. Mässiges Druckgefühl oben in der Brust. Röntgenaufnahme ergiebt den kreisrunden, grossen Fremdkörper, unmittelbar hinter dem Manubrium, vor dem 2. Dorsalwirbel (cf. Abb. 9). Sondenuntersuchung wird, wie auch in den früheren Fällen, überhaupt unterlassen. Bei der Grösse des Fremdkörpers, sowie den

Fig. 7.

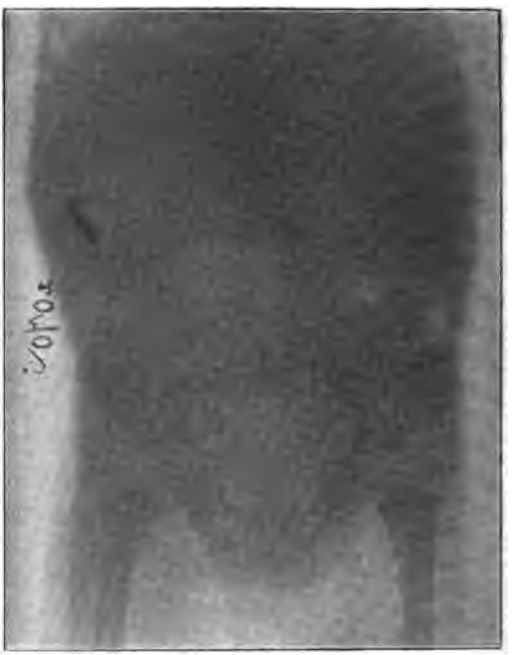

scharfen Rändern der dünnen Blechmarke und besonders der Länge des Verweilens in der Speiseröhre (72 Tage) wird von Extractionsversuchen per os Abstand genommen, und sofort zur Oesophagotomie geschritten. Hautschnitt und Vordringen auf die Gefässe in üblicher Weise, diese nach aussen, der vergrösserte Schilddrüsenlappen nach stumpfer Isolirung nach innen, oben gezogen. Oesophagus durch eingeführte Sonde kenntlich gemacht. Eröffnung desselben in Höhe des VI. Halswirbels; Fremdkörper etwa 5 cm weiter unten mit dem Finger getastet. Extraction desselben mittelst Kornzange, stinkt aashaft und ist ganz in Fleischfasern eingehüllt. Naht des Oesophagus, Tamponade der äusseren Wunde, Verband. — Wundverlauf reactionslos. Eine

lange persistirende Fistel hat sich geschlossen. Wunde am 36. Tage nach der Operation geheilt.

Fall 9. Marie Kl., Maurerswittwe, 65 Jahre alt, aufgenommen 8. 12. 01.

Patientin giebt an, dass sie vor 5 Tagen einen Knochen beim Essen eines Gerichts Weisskohl mit Schweinefleisch verschluckt habe. Derselbe soll ziemlich weit oben stecken geblieben sein und sitzt dem Gefühl nach noch an der alten Stelle (Mitte des Halses). Anfangs will sie Athemnoth gehabt haben, späterhin nicht mehr. Sie hat seitdem nur ganz wenig flüssige Nahrung nehmen können. Feste Speisen kann sie nicht schlucken.

Fig. 8.

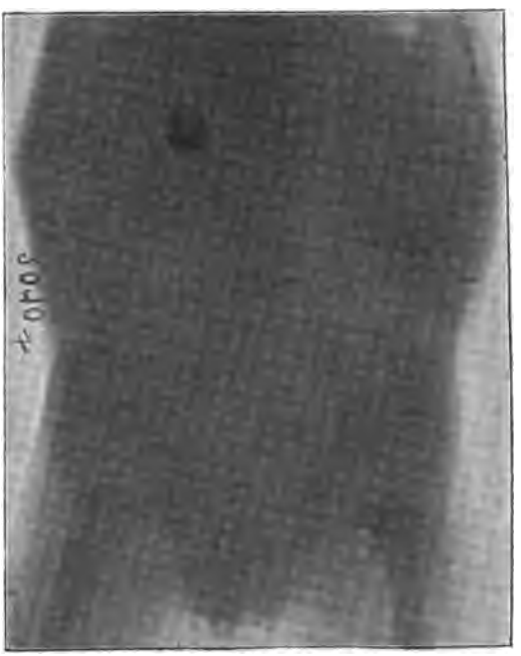

Schlecht genährte, alte Frau mit etwas Arteriosklerose. Ueber der rechten Fossa supraclavicularis und supraspinata ist der Klopfschall kürzer als links, daselbst feuchte Rasselgeräusche. Urin sauer, trübe, etwas Eiweiss, mikr.: Lymphocyten und Blasenepithelien. Beim Schlucken von Flüssigkeiten, was ziemlich mühsam geht, hört man am Rücken, links von der Wirbelsäule in der Höhe des 2. Brustwirbels ein lautes Zischen und etwas dumpfes Gurgeln. Mit einer dicken Bleisonde, deren Einführung am Eingang des Oesophagus schon erhebliche Schwierigkeiten verursacht, stösst man in einer Entfernung von 21 cm von der oberen Zahnreihe auf Widerstand, eine Sonde von 4 mm Durchmesser gelangt neben dem Fremdkörper anstandslos in den Magen. Auf

Röntgenbildern sieht man die Speiseröhre bis zur Thoraxapertur mit Sicherheit frei; dagegen auf einem Bild, das in linker Diagonallage aufgenommen, einen allerdings recht unbestimmten Schatten in der Gegend der Ansatzstelle der 2. und 3. Rippe links. — Kein Fieber, Puls leidlich kräftig. Aashafter Foetor ex ore, am Halse keine abnorme Schwellung oder Resistenz!

9. 12. 01. Oesophagotomie. Anfangs ohne Störungen; beim Vordringen zwischen Schilddrüse und den nach aussen gehaltenen Gefässen kommt, ungefähr dem letzten Halswirbel entsprechend eine circumscripte, eitrige Gewebspartie zum Vorschein. Einführung einer Sonde in den Oesophagus und Eröff-

Fig. 9.

nung desselben auf derselben bis zur Thoraxapertur. Ziemlich dicht darunter fühlt man ein sehr scharfes, fest eingekeiltes Knochenstück (cf. Abbild. S. 33, nat. Gr.), dessen Entwickelung mittelst Kornzange recht schwierig ist. Dasselbe stinkt aashaft, was auch schon bei der Sondenuntersuchung constatirt wurde. Die Betastung mit dem Finger ergiebt, dass der Oesophagus, dort wo das Knochenstück gesteckt, hochgradig geschwürig verändert ist und zwei Perforationsöffnungen trägt. Die vorhin erwähnte eitrig infiltrirte Gewebspartie führt in eine um Fingerlänge rückwärts innerhalb des Thorax hinter den Gefässen gelegene Höhle, die mit jauchigem und mit Fetzen untermischtem Eiter angefüllt ist. In dieselbe wird ein weiches Drain auf die tiefste Bucht

neben dem Oesophagus geschoben, daneben lockere Tamponade; Oesophaguswunde bleibt offen, Verband. Horizontale Lagerung der Patientin mit Hochstellung des Fussendes vom Bett, keine Dauersonde. Abends Einführung einer Schlundsonde durch die Wunde, Einlaufenlassen von $^1/_2$ Liter Milch mit Ei; ein Theil fliesst nachher wieder ab. Temperatur Abends 38,3. Puls leidlich.

10. 12. Verbandwechsel, reichlich eitrige, sehr übelriechende Sekretion. Zweimal gefüttert, je $^1/_2$ Liter Milch mit 2—3 Eiern, danach $^1/_2$ Stunde hochgelagert, behält die Nahrung bei sich.

11. 12. Da das Einführen der Sonde wegen der tiefer sitzenden Perforationen Schwierigkeiten macht, lässt man sie liegen, im Uebrigen zweimal täglich Verbandwechsel.

20. 12. Es entleert sich noch immer reichlich stinkendes Sekret, äussere Wunde gut. Temperatur seit dem 10. normal, Puls von mittlerer Füllung 78—90. Schmerzen minimal, Lagerung und Fütterung unverändert.

30. 12. 01. Foetor ex ore verschwunden. Sekretion fast völlig versiegt, nicht mehr riechend. Aeussere Wunde gut granulirend, schon beträchtlich zusammengezogen. Puls und Temperatur normal, Allgemeinbefinden wesentlich gebessert. Fütterung noch beständig durch die Sonde.

10. 1. 02. Sonde fortgelassen, schluckt selbst.

15. 1. 02. Wunde heil am 37. Tage p. op.

24. 1. 02. In gutem Kräftezustand entlassen.

Fall 10. Emil Sch., Kellner, 29 Jahr alt, Aufgenommen 9. 1. 02.

Pat. verschluckte heute beim Mittagessen — Hammelfleisch mit Bohnen — ein Knochenstück, dass im Halse stecken blieb. Heftige Schmerzen in der Höhe des Kehlkopfes, besonders beim Schlucken. Wasser und Flüssiges geht mühsam durch.

Aengstlicher, blasser Mann mit gesunden inneren Organen. Abscheulicher foetor ex ore. Starke Salivation, mitunter mit Blutbeimengung; Rachenorgane geröthet. Der palpierende Finger fühlt keinen Widerstand. Ganz dünne Sonde gelangt in den Magen. Das Röntgenbild zeigt unsicher einen verwaschenen Schatten hinter dem Kehlkopf.

10. 1. 02. Oesophagotomie in üblicher Weise, durch Struma complicirt. Dadurch das Auffinden des Oesophagus in der Tiefe erschwert. Eine Sonde ist jetzt trotz vieler Mühe nicht einmal in den Anfangstheil des Oesophagus einzuführen, sondern stösst sofort auf ein unüberwindbares Hinderniss. Es

wird deshalb in der Tiefe auf eine abnorme, spitz vorspringende Resistenz eingeschnitten, die sich als ein scharfrandiges Knochenstück entpuppt und das Oesophaguslumen weit anseinanderspannt. Die Entwicklung ist mässig schwierig, ulceröse oder phlegmonöse Erscheinungen sind nicht wahrzunehmen, trotzdem sicherheitshalber permanente Schlundsonde; Tamponade der Schlunde, Verband. — Heilungsverlauf ohne Besonderheiten. Seit dem 25. 1. Fortlassen der Sonde. Patient schluckt jetzt alles (6. II.), die Fistel hat sich geschlossen. Oberflächliche Granulationswunde. — Der Fremdkörper war ein halber Hammelwirbel, äusserst spitz und unregelmässig geformt, mit den Maassen 3,0 : 2,7 : 1.4 cm und von aasshaftem Geruch.

Was die Art des Fremdkörpers anlangt, so handelte es sich viermal um eine Münze, zweimal um ein sehr spitziges Knochenstück je einmal um ein Gebiss, ein Stück Zinkblech, eine Blechmarke, einen Pflaumenkern. Die Grösse schwankte zwischen der Grösse eines Thalers und eines Pfennigs, die Zeit des Verweilens zwischen einer kurzen Zeit, etwa einer Stunde, und 72 Tagen. Der Sitz des Fremdkörpers war in allen Fällen nahe der oberen Brustapertur, von etwa der Mitte des Halses bis zum 3. Dorsalwirbel; in ärztlicher Behandlung vorher 4, die übrigen 6 kamen direct in die Charité. Verschluckt wurde der Fremdkörper viermal beim Spielen (sämmtlich Kinder), dreimal beim Essen (1 Kind, 2 Erwachs.) und bei der Arbeit (1 Kind), im Schlaf (Erwachs., Gebiss) und beim Biertrinken (Erwachs., Thaler im Glas Bier) je einmal, demnach 6 mal Kinder, 4 Erwachsene. Mit Strictur war ein Fall (Pflaumenkern) combinirt, mit periösophagealer Phlegmone ebenfalls einer. Je einmal bestand ein oberflächlicher Decubitus, ein tieferer Druckstreifen, und doppelte Perforation mit hochgradig geschwüriger Schleimhaut und mediastinaler jauchiger Abscesshöhle. In drei Fällen gelang die unblutige Entfernung, siebenmal wurde ösophagotomirt, nachdem in vier Fällen die Extraction mit dem Münzenfänger per os gescheitert war. Fünfmal wurde bei den Operirten der Oesophagus genäht, trotzdem bildeten sich bei allen Fisteln. Die complete Heilung dauerte zwischen 12 und 37 Tagen. Ein Todesfall an Bronchopneumonie. Einmal wurde bei der Operation die Thyreoidea infer. unterbunden, dreimal mussten hyperplastische Schilddrüsenlappen in grösserer Ausdehnung isolirt werden.

XXXV.

Zur Aetiologie und Therapie der durch Infection entstandenen Rectumstricturen.

Nach dem Material der chirurgischen Universitätsklinik der Königlichen Charité.

Von

Stabsarzt Dr. Wegner,

Assistent der Klinik.

Unter den chronischen Erkrankungen des Mastdarms nimmt nächst dem Carcinom die Strictur hinsichtlich der Schwere der örtlichen Beschwerden, der Beeinflussung des Allgemeinbefindens und der Schwierigkeit der Therapie die erste Stelle ein. Diese Thatsache, sowie der Umstand, dass weder durch klinische Beobachtungen und anamnestische Erhebungen, noch durch histologische und bacteriologische Untersuchungen über die Aetiologie der auf entzündlichem Wege entstandenen Stricturen völlige Klarheit und Einigung geschaffen ist, erklärt es, dass dieselben zu allen Zeiten, besonders aber in den letzten Jahrzehnten, seit mit der Vervollkommnung der Technik der Darmoperationen der Therapie neue Bahnen gewiesen wurden, häufig den Gegenstand von Veröffentlichungen und Besprechungen in ärztlichen Vereinen und Congressen gebildet haben. Die Krankheit ist an sich nicht sehr häufig, besonders aber ist die Zahl derer, die sich in Krankenhäusern einer regulären Behandlung unterziehen und so die Möglichkeit einer das weitere Verständniss fördernden Beobachtung bieten, gering, und noch geringer die Zahl der Operirten, die durch histologische Untersuchung der gewonnenen Präparate das Studium der ätiologischen

Verhältnisse erleichtern und durch längere Beobachtungen die Brauchbarkeit dieser bisher allein eine völlige Heilung in Aussicht stellenden Therapie zu prüfen gestatten. Deshalb, glaube ich, sind Beiträge zu dieser Frage immer noch von Werth und in dieser Absicht veröffentliche ich das Material der seit Uebernahme der Klinik durch Herrn Geh.-Rath König behandelten Fälle.

Das **Krankheitsbild** ist kurz skizzirt folgendes: Das Leiden beginnt mit den Zeichen leichter Obstipation. Leider kommen die Patienten in diesem Stadium fast nie zur Aufnahme auf die Klinik. Den Beschwerden eines unregelmässigen, erschwerten Stuhlganges misst der Kranke in der Regel nicht die Bedeutung bei, dass er zum Arzt gehen müsse. Er hilft sich da selber mit allerlei Abführmitteln oder Eingiessungen; und wenn er ärztliche Hülfe in Anspruch nimmt, so wird in diesem Stadium die Erkenntniss des Leidens in der Regel deshalb wenig gefördert, weil, wie man auf der Klinik leider nicht selten zum Schaden des Patienten zu beobachten öfter Gelegenheit hat, der Arzt in der Praxis vor der digitalen Untersuchung des Mastdarms immer noch eine unberechtigte Abneigung hat. So vergehen meist Jahre unter mehr oder weniger hochgradigen Beschwerden der Obstipation und eines schleimigen oder schleimig-eitrigen Ausflusses, die der Patient mit künstlichen Abführmitteln oder Eingiessungen zu beseitigen sucht. Mit der Zeit aber mehren sich die Beschwerden der Obstipation, der Ausfluss wird stärker, nimmt eine rein eitrige Beschaffenheit an, nicht selten mit blutigen Beimengungen und nun wird die Erkrankung dem Patienten selbst beängstigender. Unter sämmtlichen 32 Fällen der Klinik ist kein einziger, bei dem die eben geschilderten Symptome nicht schon hochgradig vorhanden gewesen wären. Auch in diesem Stadium findet sehr häufig noch eine ambulante Behandlung mit Ausspülen und Bougieren statt, bis unter weiterer Zunahme der geschilderten Beschwerden — nicht selten 10—15 mal am Tage Sekret- und Stuhlentleerungen aus dem After — schliesslich der durch die andauernden Eiterungen bis zum äussersten eintretende Kräfteverfall und die zuletzt bis zu Ileuserscheinungen sich steigernden Obstipationsbeschwerden die Krankenhausaufnahme veranlassen. Dass dieser Zustand hochgradiger Entkräftung unter den Krankenhausfällen nicht etwa eine Ausnahme bedeutet, geht wohl characteristisch daraus hervor, dass gelegentlich einer Discussion der Frage der

Operation in der Freien Vereinigung der Chirurgen Berlins[1]) Lindner und Hahn die Möglichkeit einer Resection des Mastdarms gegenüber der Colostomie in den Fällen, die sie gesehen hatten, wegen des elenden Zustandes der Patienten in Abrede stellten, oder nur ganz vereinzelt zulassen wollten. Die Umgebung des Afters ist in diesem Stadium meist ekzematös geröthet und sehr häufig mit hahnenkammförmigen oder polypös warzigen Wucherungen (etwa in der Hälfte unserer Fälle verzeichnet) besetzt. Fisteln, die häufig von der entzündeten Schleimhaut oberhalb der Strictur ihren Ausgang nehmend, öfter beschrieben sind, waren in 5 unserer Fälle vorhanden. In 3 Fällen bestand eine auch sonst nicht so selten beobachtete Rectovaginalfistel. Der untersuchende Finger stösst selten gleich oberhalb des Sphincters auf die Strictur. Unter unseren Fällen kam dies 4mal vor. In 20 derselben war der Sitz dem meist beobachteten entsprechend, 3—5 cm über dem Sphincter (meist sind 4 cm in den Journalen angegeben, von den übrigen fehlt eine diesbezügliche Angabe). Die unterhalb der Strictur befindliche Schleimhaut fühlte sich in allen Fällen derb an und war häufig mit Leisten und derben Wülsten besetzt. Ulcerationen haben wir im unteren Abschnitt bis zu der Strictur selten nachweisen können. Die Weite der Strictur wechselte in unseren Fällen; in einigen ging der untersuchende Zeigefinger noch eben hindurch, meistens wurde er jedoch oder schon seine Kuppe aufgehalten. In einem Fall war die Verengerung nur noch für ein bleistiftdickes Bougie passirbar. In allen Fällen bestand ringförmiger Typus der Verengerung. Die Länge derselben wechselte meist von fast faltenförmiger Beschaffenheit bis zur Ausdehnung von einigen Centimetern; in einigen Fällen war die Strictur so lang, dass das obere Ende nicht abzutasten war. Die Mastdarmwand stellte meistens mit dem periproktalen Gewebe zusammen ein starres, mit der Umgebung mehr oder weniger fest verwachsenes Rohr dar. Bezüglich des Nachweises dieser Beschaffenheit, der für die Frage der Ausdehnung der krankhaften Veränderung und damit der Möglichkeit der Exstirpation von grösster Wichtigkeit ist, mache ich schon an dieser Stelle kurz auf die auf der Klinik geübte Methode der vaginalen Palpation kurz aufmerksam.

---

[1]) Freie Vereinigung der Chirurgen Berlins. 8. 1. 94.

Der Beschreibung der makroskopisch sichtbaren Veränderungen im Mastdarm und in seiner Umgebung, wie er im Vorstehenden nach dem Untersuchungsbefund zum Ausdruck kommt, ist nach einigen Obductionspräparaten wenig hinzuzufügen. Abgesehen von derb papillomatösen Anhängen ausserhalb des Afters ist die Sphincterpartie frei; die Schleimhaut oberhalb des Sphincters ist besetzt mit derben Wülsten und papillomatösen Anhängen. Der Schleimhautcharakter derselben ist fast gänzlich zu Grunde gegangen. Geschwüriger Zerfall derselben fand sich unterhalb der Strictur nur ganz vereinzelt. Die Gegend der Strictur selbst ist von derber, fast trockener Beschaffenheit. Oberhalb derselben befindliche Ulcerationen zeigten einen weisslichen Grund, waren scharf abgeschnitten, wenig unterminirt. Das Mastdarmrohr war in seiner ganzen Ausdehnung stark schwielig verändert; besonders in der Gegend der Strictur und seiner Umgebung zeigte es auf dem Durchschnitt ein speckig schwieliges Aussehen; eine Abgrenzung von dem ebenso beschaffenen periproctalen Gewebe war kaum möglich. In einem Fall führten unregelmässige Fistelgänge zu Abscessen, die im periproctalen Gewebe gelegen waren. Eine ausführliche Schilderung der fraglichen Veränderungen hat Ponfick[1]) s. Z. gegeben. Auf die Ergebnisse der histologischen Untersuchungen gehe ich später ein.

Ueber die **Häufigkeit** des Vorkommens von Mastdarmstricturen finde ich nur bei Schede[2]) in seinem Vortrag auf dem Chirurgen-Congress 1895 verwerthbare Angaben. Unter 52 000 chirurgisch Kranken, die in 13 Jahren in dem Hamburg-Eppendorfer Krankenhaus behandelt wurden, waren 38, unter 35 000 der venerischen Abtheilung 16 mit Rectumstrictur. Das ist unter 87 000, die für die Erkrankung in Betracht kommen können, 54 = 0, 6 p. M. Auf unserer Klinik betrug die Zahl der Rectumstricturen seit der Uebernahme derselben durch Geh. Rath König in etwa 6 Jahren 32 unter 17 000 Kranken = 1,9 p. M.

Was den **Unterschied der Geschlechter** betrifft, so findet sich die Erkrankung fast ausschliesslich bei Frauen. Unter den eben angeführten 54 Fällen des Hamburger Krankenhauses fand

---

[1]) Bresl. ärztl. Zeitschr. 1884. No. 6. S. 25.
[2]) Langenbeck's Archiv. 50. S. 835.

sich kein Mann. Pölchen[1]) fand unter 219 Fällen 190 Frauen, 25 Männer, 2 Kinder. Bei Carré[2]) stellt sich das Verhältniss vom weiblichen zum männlichen Geschlecht auf 210 : 56, bei Juliusburger[3]) auf 103 : 15, bei Quénu und Hartmann auf 14 : 7, bei Berndt[4]) auf 14 : 4, bei unseren Fällen auf 30 : 2. Im Ganzen kommen also auf 615 Frauen 9 Männer. Das ist etwa auf 6 Frauen 1 Mann. Wesentlich wird das Ergebniss durch die Angaben aus der französischen Literatur beeinflusst. Bei den dort verzeichneten Fällen allein stellt sich das Verhältniss auf 3,5 : 1, bei denen aus der deutschen Literatur und unseren auf 8,5 : 1.

Für die **Entstehung** der Mastdarmstricturen wurden früher einfach mechanische Insulte stark mit herangezogen: Koprostase, Verletzungen durch Klysmata, Geburten, bei denen der Kopf lange im kleinen Becken stand. Weiter sollten ganz allgemein die Ursachen in Betracht kommen, die zu Proctitis führen können: Gewöhnung an starke Drastica, reizende Injectionen, Dysenterie. Letztere Krankheit macht Kümmell[5]) gegenüber venerischen Erkrankungen besonders für hochgelegene Stricturen verantwortlich. Er betont das häufige Vorkommen bei Leuten, die in den Tropen waren und führt aus der Literatur eine Doppelstrictur der Flexura sigm. nach Dysenterie von König[6]) an, die mit Fistel nahe der Analöffnung endigte. Rose[7]) heilte einen Fall von Strictur nach tropischer Dysenterie durch Bougiren so vollkommen, dass bei dem 10 Jahre später an Pneumonie erfolgten Tode keine Andeutung einer solchen vorhanden war. Gegen die Annahme einer häufigen Entstehung durch Dysenterie wenden sich Quénu und Hartmann mit dem Hinweis darauf, dass denselben eine zu grosse Bedeutung beigemessen werde, weil so oft von blutigen Stühlen die Rede sei. Als Gegenbeweis führen sie an, dass Woodward im amerikanischen Secessionskrieg, in dem Dysenterie sehr viel vorkam, nie eine Rectalstrictur vorfand, ebensowenig Mathews

---

[1]) Virchow's Archiv. 127. S. 189.
[2]) Quénu et Hartmann, Chir. du rect. Paris 1896.
[3]) Beiträge zur Kenntniss von den Geschwüren und Stricturen des Mastdarms. Dissert. Breslau 1884.
[4]) Ueber 18 Fälle von gonorrhoischen Rectalstrict. etc. Dissertation. Breslau 1898.
[5]) Volkmann's klin. Vorträge. 285.
[6]) Archiv für Heilkunde. III. S. 370.
[7]) Berl. klin. Wochenschr. No. 44.

bei einer Menge von Obductionen solcher Personen, die an Dysenterie gelitten hatten, doch halten auch sie die Aetiologie für erwiesen und führen selbst einen Fall an. Die Tuberkulose, die im Dünndarm nicht so ganz selten zu hochgradigen Narbenstricturen führt, soll nach Sourdillé's Untersuchungen[1]) dieselben auch im Rectum veranlassen können. Jedenfalls findet sich die Verengerung nur bei schwer erkrankten tuberculösen Individuen zusammen mit profusen Diarrhoen, so dass die von ihr verursachten Beschwerden gegenüber den allgemeinen nicht ins Gewicht fallen. Eine neue Erklärung gewisser Stricturen giebt Reber[2]) gelegentlich der Veröffentlichung zweier Fälle der Baseler Klinik, in denen sie sich nach früheren Operationen am Genitalapparat fanden. Er glaubt, dass Ernährungsstörungen in der Darmwand durch Zerrung, Verengerung oder Verchluss der Art. hämorrh. sup. von der Art. mesenteric. inf. eine Erklärung für dieselbe geben. Von der carcinomatösen Verengerung soll hier nicht weiter die Rede, da sie zu Verwechslungen mit den sonstigen Mastdarmstricturen bei digitaler Untersuchung keinen Anlass giebt.

Die eben kurz angeführten Ursachen verschwinden aber völlig gegenüber derjenigen, welche jetzt wohl allgemein als fast ausschliesslich in Betracht kommend angesehen wird, der venerischen Erkrankung. **Syphilis oder Gonorrhoe** ist heute die Frage, für die es bis jetzt eine beweiskräftige Entscheidung nicht giebt. Ich will kurz vorausschicken, dass heute wohl von den meisten Chirurgen, soweit sich dies aus der Literatur übersehen lässt, der Standpunkt eingenommen wird, dass es eine einheitliche Aetiologie für diese venerischen Mastdarmerkrankungen nicht giebt. Es sind Beispiele angeführt, bei denen die Syphilis als Ursache wohl nicht zu bezweifeln ist, während in anderen weder anamnestische Angaben, noch objective Zeichen für dieselbe, wohl aber für Gonorrhoe vorliegen. In anderen Fällen wieder macht zweifelloses Zusammentreffen beider Erkrankungen neben einander die Entscheidung für die eine oder andere Entstehungsursache schwer oder unmöglich.

In unseren Fällen dreht sich die Frage mangels jeglicher Anhaltspunkte über eine traumatische Entstehung durch Coprostase,

[1]) Cit. bei Fibinger, Ueber tuberculöse Dünndarmstricturen. Nord. med. Arkiv. 1901. Abth. 2. Heft 2. No. 8.

[2]) Beitr. zur klin. Chirurgie. 1901. Bd. 31. 1.

Clysma oder überstandene Dysenterie darum, ob Gonorrhoe oder Syphilis vorausgegangen ist. Nach objectivem Befund war die Beantwortung derselben in dem Stadium, in dem die Patienten zu uns kamen, und, wie in der Einleitung schon hervorgehoben, wegen Vernachlässigung der anfänglichen Beschwerden sowohl wie wegen späten Auftretens der Stenosenerscheinungen bei beiden Erkrankungen wohl meist erst kommen werden, fast immer unmöglich. Für überstandene Syphilis lassen sich immerhin noch einige Anhaltspunkte in den Resten noch vorhandener Drüsenschwellung, der Narbe des früheren Primäraffects, periostitischen Auftreibungen, Gummigeschwülsten oder strahligen Narben, besonders an den Unterschenkeln finden, während man bei der Gonorrhoe in dem vorgeschrittenen Stadium wesentlich auf etwaige langdauernde oder spät auftretende Complicationen, wie Salpingitis, chronische Gelenkerkrankungen, allenfalls auf die Narbe einer früheren Bartholinitis angewiesen ist. Symptome nach dieser Richtung waren in unseren Fällen nicht vorhanden. Der Fluor vaginalis gestattet doch auch nur Schlüsse, wenn anamnestische Angaben über acutes Einsetzen desselben mit subjectiven Beschwerden oder etwa mit dem Zeitpunkt der Verheirathung und über hartnäckige Dauer, besonders bei eventueller ärztlicher Behandlung vorliegen. Die Untersuchung des Secretes auf Gonococcen giebt ebenso wie im chronischen Stadium der Urethralgonorrhoe meist keine Resultate und liess uns stets im Stich. Eine spätere Zeit wird in dieser Richtung voraussichtlich zur Klärung der Frage bessere Anhaltspunkte haben, seitdem in den letzten Jahren die Specialisten der Rectalgonorrhoe in ihren Anfängen ihre Aufmerksamkeit zugewendet haben. Es wird damit die Möglichkeit gegeben, bei sicheren Fällen von Rectalgonorrhoe den Verlauf der Erkrankung mit event. Bildung einer Strictur zu verfolgen.

Darauf, dass auch in anamnestischer Hinsicht die Syphilis bei späteren Nachforschungen sicherere Anhaltspunkte giebt als die Gonorrhoe, sei es mir gestattet, noch kurz einzugehen. Abgesehen davon, dass häufige Aborte ziemlich sichere Schlüsse gestatten, führt die Syphilis mit ihren offenkundigen Erscheinungen fast jeden zum Arzt. Ihre energische Behandlung mit Einreibungen oder Einspritzungen prägt sich dem Gedächtniss auch des stupidesten Menschen ein, und ein Verschweigen hat man, wenn in

eindringlicher Weise die Abhängigkeit einer rationellen Therapie und Heilung von offener Aussage nach dieser Richtung betont wird, von den Patienten in ihrem meist verzweifelten Zustand so gut wie nie zu erwarten. Ich hebe hervor, dass dies letztere nicht etwa theoretische Erwägung ist, sondern dass uns gegenüber dem beliebten „omnis syphiliticus mendax" bei kritischer Wahl der Verdachtsgründe auch in anderen Fragen als der eben behandelten äusserst selten Schwierigkeiten, ein Geständniss zu erzielen, entstanden sind. Demgegenüber sind wir mit unseren Nachforschungen nach weiblicher Gonorrhoe, um die es sich in dieser Frage doch fast ausschliesslich handelt, viel schlimmer daran. Sie führt die Patientinnen entweder, weil sie mit nicht sehr hochgradigen subjectiven Beschwerden verläuft, oder weil die Behandlung mit Ausspülungen auch ohne ärztliche Behandlung sehr vulgär ist, häufig nicht zum Arzt. Und die Thatsache einer Erkrankung geräth den Frauen, bei denen ein Scheidencatarrh aus anderen Ursachen mit seinem Ausfluss leicht als etwas Selbstverständliches hingenommen wird, leicht in Vergessenheit. Nach diesen allgemeinen Bemerkungen kann es nicht Wunder nehmen, das unter unseren Patientinnen die Zahl der mit einiger Sicherheit syphilitisch erkrankt gewesenen die der gonorrhoeischen beträchtlich übersteigt. Für erstere lagen, soweit die Krankengeschichten einen Anhalt boten, unter unseren 32 Fällen in 14 sichere Angaben oder wesentliche Verdachtsgründe vor, für letztere nur in 7; bei 11 Patienten war weder durch objectiven Befund noch durch Anamnese nach irgend einer Richtung ein Schluss gestattet. Eine Puella publica war unter den Patientinnen nicht vorhanden; etwaige Anhaltspunkte nach dieser Richtung für die früheren Jahre waren erklärlicher Weise schwer zu bekommen.

Die Fälle mit Lues sind folgende:

1. Frau P., 5 Jahre vor der Aufnahme wegen Ausschlag auf dem Körper Spritzcur.
2. Frau S., 12 Jahre vorher Spritzcur. Tabes dorsalis.
3. Frau M., 9 Jahre vorher Schmiercur wegen Ausschlag. Vorher 1 Abort.
4. Frau B., 3 Jahre vorher Schmiercur wegen Geschwürs (damals zugleich Ausfluss ex vagina).
5. Frau M., 18 Jahre vorher Spritzcur wegen Ulcus an den Genitalien und Ausschlag.

6. Frau S., 8 Jahre vorher Spritzcur (zugleich schwerer Blasencatarrh). 2 todtgeborene Kinder.

7. Fräulein K., 6 Jahre vorher Schmiercur wegen Ulcera cruris.

8. Arbeiter W., vor 15 Jahren wegen Ulcus durum Schmiercur. 9 Jahre später Hodenschwellung; durch Jodkali beseitigt.

9. Fräulein K., vor 3 Jahren wegen Leistenbubo, Exanthem und Angina syphilitica Spritzcur.

10. Fräulein E., vor 4 Jahren Schmiercur wegen Ausschlag auf dem Rücken.

11. Frau W., vor 7 Jahren wegen Lues im Krankenhaus behandelt.

12. Fräulein P., vor 15 Jahren Zangengeburt. Todtes Kind. 5 Jahre später Abort 4. Monat (Lues?).

13. Frau L., vor 18 Jahren, 1 Jahr nach der Heirath 1 Abort, dann steril (Lues?).

14. Frau M., vor 6 Jahren Schwellungen an der Tibia incidirt. Daselbst strahlige Narbe. 5markstückgrosses, zerklüftetes Geschwür am Oberschenkel unter Hydrarg. praecip. zurückgehend.

Als einwandsfrei sind wohl die ersten 11 Fälle für vorausgegangene Syphilis zu verwerthen, während die 3 letzten zweifelhaft sind.

Anzeichen für stattgehabte gonorrhoische Infectionen liegen vor bei:

1. Fräulein St., vor 3 Jahren Ausfluss aus den Genitalien, dem nach nach einigen Monaten Mastdarmbeschwerden, Tenesmus, Schmerzen beim Stuhlgang, später schleimig-blutiger Ausfluss aus dem After folgten. Papillome am Analrand, Fluor vaginalis. Lues in Abrede gestellt.

2. Frau S., schwerer Blasencatarrh vor 14 Jahren (s. Fall 6).

3. Frau K., vor 8 Jahren Metritis und reichlicher Fluor vaginalis. 3 gesunde Kinder. Keine antisyphilitische Cur.

4. Fräulein D., 1881 Ausfluss aus der Scheide mit Spülung behandelt. 1 Partus, kein Abort. Am Anus papilläre Wucherungen. Im Urin reichlich Leukocyten. Keine anamnestischen oder sonstigen Zeichen für Lues.

5. Fräulein K., Ausfluss aus der Scheide. Kleine warzige Excrescenzen am Analring. Angeblich keine Lues überstanden. Keine Zeichen einer solchen.

6. Frau S., seit der Verheirathung vor 16 Jahren Ausfluss aus den Genitalien, der noch vorhanden ist. Seit 4 Jahren eitriger Ausfluss aus dem After. Lues in Abrede gestellt. Keine Zeichen einer solchen.

7. Frau H., lange bestehender reichlicher Ausfluss aus der Scheide. Keine anamnestischen oder objectiven Zeichen für Lues.

Trotz stets fehlenden Gonokkenbefundes sind die Fälle wohl mit ziemlicher Sicherheit als gonorrhoische zu bezeichnen. Für die vielleicht auffallende Thatsache, dass bei so wenig Patientinnen

Angaben über Tripperinfection vorliegen, ist hervorzuheben, dass die Frage eines Ausflusses aus den Genitalien oder sonstiger Erscheinungen, die auf Gonorrhoe schliessen liessen, in den Krankengeschichten, besonders aus früherer Zeit nicht immer ausdrücklich erwähnt ist.

In den übrigen 11 Fällen fehlen anamnestische Angaben und objective Zeichen für eine venerische Erkrankung. Antiluetische Curen wurden in Abrede gestellt.

Für die **histologische Untersuchung** standen mir 10, theils durch Resection, theils bei der Obduction gewonnene Präparate zur Verfügung, die sämmtlich dem späten Stadium hochgradiger narbiger Stenose entstammten. Ich habe an etwa je 10 Schnitten derselben sowohl bei Hämatoxylin-Eosin oder Hämatoxylin-Giesonscher Färbung, als bei der Färbung der elastischen Fasern nach Weigert keine wesentlichen oder charakteristischen Unterschiede gefunden zwischen 8 derselben und 2 Kontrolpräparaten, deren eines eine carcinomatöse, das zweite eine Strictur nach früherer Ovariotomie darstellte. Sie boten alle das Bild eines chronisch entzündlichen Zustandes der ganzen Darmwand mit starker fibröser Schwiele. Die Mucosa fehlte entweder ganz oder war so weit zerstört und mit Rundzellenanhäufungen durchsetzt, dass die Zeichnung der Drüsenschläuche nur noch schwach angedeutet war. Die Muscularis muc. war fast ausnahmslos zerstört. In allen Schichten der Wand fanden sich theils in der Umgebung der Gefässe, theils ausser jedem Zusammenhang mit denselben Rundzellenfiltrate, die häufig scharf gegen die Umgebung abgesetzte Herde bildeten, mit vereinzelten epitheloiden Zellen. Riesenzellen fand ich nicht. Die Schwielen bestanden aus derbem, fibrösem Gewebe. Elastische Fasern fanden sich reichlich, besonders am Uebergang der Submucosa in die Muskelschicht. Ziemlich dicke innere und äussere elastische Schichten enthielten die Gefässe mittlerer Grösse. Die Gefässwandungen waren allgemein verdickt, die Lumina häufig obliterirt. Eine Betheiligung der Venen gegenüber den Arterien, wie es Rieder als charakteristisch für die syphilitische Mastdarmaffection betont, habe ich nicht nachweisen können. Die Anordnung der elastischen Fasern war regellos. Eine Schichtung, die dieselben als Reste ehemaliger Gefässe hätte erkennen lassen, habe ich nur ganz vereinzelt beobachtet. Die Vermehrung und Ver-

dickung elastischer Fasern bot in unseren alten Fällen kein anderes Bild als ich es vergleichsweise bei einer chronischen Dermatitis in der Haut gesehen habe.

Bei der Unsicherheit der ätiologischen Frage scheint mir eine Angabe der bezüglichen **Beobachtungen und Untersuchungen aus der Literatur** nicht unwichtig. Für die Syphilis führt von Bärensprung[1]) unter den bei „Syphlitischen beobachteten Krankheiten des Mastdarms" mehrere nach der Darstellung wohl einwandsfreie Fälle an. Einer der Fälle, der nach der Schilderung das typische Bild der in Rede stehenden Stricturen bietet, ist durch den während $1^1/_2$ Jahren in fortwährender Entwicklung beobachteten Uebergang eines indurirten Geschwürs an der hinteren Commissur unter Bildung einer Recto-Vaginalfistel in eine Mastdarmstenose wohl direct beweisend. Auch bei 4 anderen Fällen seiner Beobachtung fanden sich deutliche Erscheinungen von Syphilis und narbige Rectumstricturen gleichen Charakters wie in dem eben angeführten. Ob gleichzeitig Zeichen von Gonorrhoe bestanden, ist nicht gesagt. Die Annahme der syplitischen Natur der entzündlichen Mastdarmstricturen hat dann lange Zeit die Anschauungen völlig beherrscht. Der Infectionsmodus und der Charakter der syphilitischen Affection wurde verschieden erklärt. Die Einen nahmen Primäraffect in Folge Coitus analis an, Andere syphilitische Erscheinungen gummöser Art. In anderen Fällen wurde Durchbruch sypilitischer Geschwüre ins Rectum für die Ursache gehalten. Für erstere Annahme, für die erklärlicher Weise anamnestisch wenig sichere Angaben zu erhalten sind, führt ausser dem schon erwähnten ersten Falle von Bärensprung, Pölchen[2]) an, dass sich bei einem 15jährigen Mädchen durch Nothzucht Einrisse im Anus bildeten, aus denen sich ein primäres Ulcus und Strictur entwickelten. Für die syphilitische Natur der Erkrankung, für die er gewichtige Namen, wie Morgagnie, Desault, Boyer ins Feld führt, spricht sich Gosselin[3]) auf Grund einer ziemlich reichlichen Erfahrung und gründlicher klinischer Beobachtung aus. Im Gegensatz zu der damals ziemlich allgemein üblichen Annahme einer syphilitischen Diathese erklärt er die Strictur nur als ein

[1]) Charité-Annalen. 1855.
[2]) l. c.
[3]) Recherches sur les rétréciss. du rect. 1854.

locales „accident“ bei ziemlich ausgebreiteter syphilitischer Veränderung des Rectums. So erklärt er das häufigere Vorkommen bei den Frauen gegenüber dem bei den Männern. Als Gang der Erkrankung nahm G. an: Schanker, Condylome der Analöffnung oder anstatt ihrer ähnlich wirkend eine Recto-Vaginalfistel, nachfolgende Eiterung in der Pars sphinct. des Rectums, darauf Strictur am Uebergang derselben in die Ampulle ca. 4 cm über dem Anus und endlich als Folge der Kothstauung eitriger Catarrh der darüber gelegenen Schleimhaut.

Einen eifrigen Verfechter hat die Syphilis als Ursache entzündlicher Mastdarmstricturen gefunden in Schuchardt.[1]) Im Jahre 1889 gelegentlich einer Krankenvorstellung im Greifswalder medicinischen Verein wies er auf eine rosenkranzähnliche Kette kleiner, beerenartiger Knötchen hin von dunkelrother, fast schwärzlicher Farbe, die nach seiner Meinung für syphilitische Affectionen charakteristisch sind. Die in den polypösen Auswüchsen mikroskopisch nachweisbaren kleinzelligen Infectionsherde glaubt er ungezwungen als kleine Gummata auffassen zu können. Vereinzelte riesenzellenähnliche Elemente fanden sich in ihnen, keine Nekrose. Auf dieselben sammetartigen, nach seiner Meinung pathognomonischen Schleimhautprominenzen, die mikroskopisch Rundzelleninfiltrate mit vereinzelten epitheloiden und Riesenzellen enthalten, macht Schuchardt im Jahre 1894 in der Freien Vereinigung der Chirurgen Berlins[2]) aufmerksam. Dass antisyphilitische Curen im Stadium der Narbenbildung erfolglos sind, ist nach Schuchardt nicht zu verwundern und kein Beweis gegen diese Aetiologie. Mit Syphilis bringt ferner Lange[3]) einige von ihm veröffentlichte Fälle in Zusammenhang. Virchow lässt die Frage in seiner Lehre von den Geschwülsten unentschieden mit dem Hinweis darauf, dass er die Affectionen nie in den ersten Stadien gesehen habe und deshalb zweifelhaft lassen müsse, ob sie condylomatös oder direkt gummös, oder ob die Geschwüre überhaupt secundärer Natur seien. Die älteren Veröffentlichungen über Darmsyphilis ergeben sehr verschiedene Untersuchungsresultate. Uebereinstimmend sind meist hervorgehoben kleine gummöse Zellherde, die sich flächenhaft in

[1]) Deutsche med. Wochenschr. 1889. No. 52.
[2]) Berl. klin. Wochenschr. 1894. No. 41.
[3]) Festschrift für Esmarch. Kiel 1893.

die Tiefe auszubreiten bestreben mit der Neigung zur Verfettung. In dem von Velhagen[1]) beschriebenen Fall, demselben, den Schuchardt schon früher in der Freien Vereinigung der Chirurgen Berlins zum Gegenstand der Besprechung machte, waren im periproctalen Gewebe auch mikroskopisch keine Veränderungen vorhanden. Als auffallend wird hervorgehoben, dass die Zellproduction, wie dies z. B. bei Hoden- und Lebersyphilis charakteristisch sei, nur vom Bindegewebe ausgehe. Nekrosen, wie sie sonst allgemein als charakteristisch gelten, sind von ihm nicht erwähnt. In neuerer Zeit hat dann besonders Rieder[2]) versucht, durch histologische Untersuchungen die syphilitische Natur der Mastdarmstricturen klarzustellen.

In einem frischen Fall fand er normale Arterien, hochgradig erkrankte Venen, Gummata und chronisch entzündliche Zellinfiltrate in allen Schichten der Darmwand. Die letzteren, eine Art Granulationsgewebe, bestehend aus Rundzellen, epitheloiden und Riesenzellen und einem reticulären Stroma, fand er im engster Zusammenhang mit der Gefässerkrankung. Die Gefässe waren in ihnen aufgegangen, ihr Lumen durch Zell- und Bindegewebe geschlossen. Stets handelte es sich in diesem frischen Fall um Erkrankungen der Venen, besonders der V. hämorrh., die bis zum völligen Verschluss erkrankt waren. An einem alten Fall fand er dieselbe Veränderung, doch mehr Bindegewebe. Die Mucosa fehlte, die Submucosa war in vielen Fällen nur als dünne Bindegewebsschicht vorhanden; an anderen Stellen fand R. statt der Submucosa Zellhaufen in bindegewebiger Schwiele. Der Gefässnachweis gelang nach seiner Ansicht durch Färbung der elastischen Fasern, die als dicke Bündel oft selbst in Wandungen kleinster Venen vorhanden waren. Auch in diesem vorgeschrittenen Stadium waren die Arterien meist normal. Reichliche Neubildung elastischen Gewebes schien überall stattgefunden zu haben. Auch im periproctalen Fettgewebe fand R. die entzündlichen Vorgänge und Venenerkrankungen recht ausgesprochen. Bei der Obduction des Falles wurde Syphilis der Nieren nachgewiesen. An einem dritten Fall im letzten Stadium der Strictur fand R. das Gewebe fast ganz in Narben verwandelt. Hie und da war an Färbungen elastischer Fasern noch eine bindegewebig-obliterirte Vene erkennbar. Sehr reichlich elastische Fasern fanden sich auch im peri- und paraproctalen Gewebe. R. selbst giebt an, dass diese Erkrankung der Gefässe nicht specifisch syphilitisch sei, sich häufig aber bei der Syphilis findet, auch an anderen Körperstellen. Besonders möchte er die Endophlebitis bei Fehlen einer Endarteriitis als specifisch aufgefasst wissen. Das häufigere Vorkommen der Erkrankung bei der Frau sucht er dadurch zu erklären, dass das syphi-

[1]) Zur Kenntniss der syphilitischen Mastdarmgeschwüre. Dissertation. Greifswald.

[2]) Zur Pathologie und Therapie der Mastdarmstricturen. Verhandlgn. d. Chir.-Congr. 1897. S. 400.

litische Virus bei dieser aus der hinteren Commissur der Vulva von den Aesten der Pudenda ext. durch Anastomosen direct zu den Rectalvenen, vom Plexus vagin. direct zum Plexus hämorrh. geführt wird; während es beim Mann erst auf dem Umweg des Plexus vesic. und pudend. zum Plexus hämorrh. gelangt, vielleicht unter Zuhülfenahme des Lymphweges. Bei nicht syphilitischen Rectalgeschwüren will R. die von ihm für characteristisch gehaltenen Veränderungen nicht gefunden haben. Bei Betonung des angegebenen Befundes für syphilitische Stricturen giebt R. das Vorhandensein anderer Ursachen für Mastdarmstricturen zu.

In einer späteren Arbeit[1]) stützt R. nochmals durch Untersuchungen seine Anschauung, dass Endo-, Meso- und Periphlebitis resp. Lymphangitis, letztere mit reticulärer zelliger Neubildung, die schnell in Bindegewebe übergeht, charakteristisch für Lues ist. Zu im Wesentlichen gleichen Untersuchungsergebnissen kommt in einem Obductionsfall Schuchardt[2]): Perivasculäre Zellwucherungen als Gummiknoten, concentrisch geordnete elastische Fasern in Zellhaufen als umgewandelte Blutgefässe gedeutet. Ausgesprochene Nekrose fand sich nirgends. Einzelne Stellen wurden schwach, andere nicht gefärbt. Die von ihm als pathognomonisch schon öfter aufgeführten dunklen Knötchen bezeichnet S. als gummöse Teleangiektasien. Es sei erwähnt, dass in S.'s Fall nach einem Partus $1^1/_2$ Jahre lang reichlicher Fluor bestand, dass zwischen Fossa navic. und Anus am Damm und um den After papilläre Wucherungen ähnlich spitzen Condylomen vorhanden waren und endlich noch eine Endometritis. Im Gegensatz zu R. fanden Quénu und Hartmann Verengerung und schliesslichen Verschluss der Gefässlumina sowohl durch Endarteriitis wie durch Endophlebitis, die sie beide für Syphilis charakteristisch ansehen. Das sind die Ansichten und Beweisführungen für die syphilitische Natur der Mastdarmstricturen.

In letzterer Zeit gewinnt jedoch die Anschauung mehr und mehr Anhänger, dass auch die Gonorrhoe häufig oder gar meistens die Veranlassung zu Rectumstenosen von demselben Typus giebt.

Die Geschichte der Rectalgonorrhoe ist nicht neu. Frisch[3]) führt in seiner Abhandlung über dieses Thema an, dass schon im Jahre 1789 Hecker in seinen Maladies vénér. Ausfluss

---

[1]) Centralbl. f. allg. Pathol. u. Therapie. 1898. No. 1.
[2]) Virchow's Archiv. 157. S. 46.
[3]) Verhandlungen der Würzburger physiol.-med. Gesellschaft. Neue Folge. Bd. 25. 1891.

aus dem After erwähnt, gegen den die Therapie nichts ausrichtete. 80 Jahre später führt Rollet Selbstinfection von der Urethra aus an, Bonnière erzeugte sie künstlich durch Uebertragung von Eiter einer Conjunctivitis gonorrhoica. Auf das Vorkommen von Rectalgonorrhoe, sei es durch Coitus analis oder durch Ueberfliessen und Ueberwischen von gonorrhoischem Secret aus der Scheide wird in der Literatur wiederholt hingewiesen.[1])

Eine positivere Grundlage wurde dann den Nachforschungen über Gonorrhoe des Rectums durch Nachweis des Neisser'schen Gonococcus als Ursache der Gonorrhoe gegeben. Frisch beobachtete einen Fall mit Gonokokkenbefund im Rectalsekret und im Gewebe. Die Mikroben fanden sich in Drüsen und im periglandulären Gewebe bis zur Muscularis hin. Bumm fand Gonokokken im eitrigen Rectalsekret einer Frau.[2]) Neisser beobachtete eitrigen Ausfluss aus dem Rectum bei 2 Frauen, deren Männer an chronischer Urethritis mit Gonokokkenbefund litten.[3]) Auf dem zweiten internationalen Dermatologencongress[4]) brachte er dann zum Ausdruck, dass der Analgonorrhoe mehr Aufmerksamkeit als bisher zu schenken sei, da sie der Ausgangspunkt für viele der chronischen Rectaleiterungen zu sein schiene. In der anschliessenden Discussion wies Lange auf den möglichen Zusammenhang mit den Stricturen des Rectums hin. Tuttle[5]) gelang der Gonokokkennachweis in 3 Fällen von Mastdarmgonorrhoe, von denen in 2 die Infection durch zugestandenen Coitus analis erfolgt zu sein schien. Juliusburger[6]) fand unter einem grossen Material der Breslauer Klinik keine Rectalgonorrhoe, Wolff[7]) ebenfalls nicht unter 1000 Fällen weiblichen Tripperkranken. Neuberger[8]) gelang es in 5 Fällen von Mastdarmgonorrhoe Gonokokken nachzuweisen. Die von ihm mit angeführte Ursache des Durchbruchs der Bartholin'schen Drüsenabscesse ins Rectum führt schon Pölchen in seiner

---

[1]) Durand-Fardel. Schmidt's Jahrbücher. No. 39. S. 306. — Hassing, Ebendaselbst. No. 110. S. 185. — Thiry, Ebendaselbst. No. 197. S. 28. — Sullien, Bumm, Merck und Sänger bei Frisch l. c. angeführt.

[2]) Archiv für Gynäkologie. Bd. 23.

[3]) Verhandlungen des Prager Congresses. 1890.

[4]) Verhandlungen des Derm.-Congr. 1892. S. 303.

[5]) New-York Med. news. Ref. Arch. f. Dermat. 25. S. 684.

[6]) l. c.

[7]) Lehrbuch der Haut- und Geschlechtskrankheiten. 1883.

[8]) Ueber Analgonorrhoe. Arch. f. Dermat. 1894. Bd. 29.

früher erwähnten Arbeit als Ursache an mit ausdrücklicher Betonung, dass Syphilis nicht vorhanden zu sein braucht. Im Gegensatz zu Frisch, der anfänglich Beschwerden, Brennen und Jucken im After betont, beobachtete Neuberger in seinen Fällen von Analgonorrhoe keine wesentlichen subjectiven Symptome. Der Nachweis von Gonokokken im Gewebe gelang ihm nicht. M. See[1]) führt einen Fall gonorrhoischer Infection des Mastdarms an. Ueber Rectalstricturen als etwaige Folge spricht er sich nicht aus. Während die neuesten der pathologisch-anatomischen Lehrbücher von Rindfleisch, Birch-Hirschfeld, Ziegler die Analgonorrhoe nicht erwähnen, giebt das von Foerster[2]) eine Beschreibung derselben als Anlass zur Stricturbildung: Schwund der Schleimhaut, Schrumpfung des Mastdarmrohrs auf umschriebene Stellen beschränkt, ringförmige callöse Verdickungen der Mastdarmhäute und Geschwürsbildungen. Das Geschwür gürtelförmig, buchtig unrandet, sitzt auf der callösen, constringirenden Basis. Unter den Chirurgen sprach Volkmann s. Z., wie Schuchardt erwähnt, sich dahin aus, dass manche Fälle chronischer Blennorrhoe des Mastdarms nicht syphilitischer Natur seien. Nach Schuchardt's Ansicht boten sie ein etwas anderes Bild als die syphilitischen Veränderungen: die Ulcera waren grösser, hatten geringere Neigung zur Bildung von Stricturen und periproctitischen Schwielen. Unter den Anatomen der letzten Zeit war es Ponfick, von dem die eingangs angeführte makroskopische Schilderung der Veränderungen stammt, der die in Rede stehenden Mastdarmulcerationen und Stricturen nicht für syphilitische hielt. Er vermisst die charakteristischen Zeichen der Syphilis: Nirgends gesonderte Herde, nirgends gummöse Erkrankungen, auch an den linearen Rändern der Affection nicht. Es handelt sich mikroskopisch um einfache kleinzellige Infiltrationen.

In ein helleres Licht wurde die Frage der Häufigkeit der Rectalgonorrhoe durch die Untersuchungen von Bär[3]) gerückt. In seiner ersten diesbezüglichen Veröffentlichung verfügt er über 67 Fälle von Rectalgonorrhoe unter 191 Gonorrhoischen, bei denen ausnahmslos der Gonokokkennachweis mikroskopisch gelang. Unter

[1]) Le gonoc. Paris 1896.
[2]) Lehrbuch der pathol. Anatomie. 1860. S. 207.
[3]) Ueber Rectalgonorrhoe. Deutsche med. Wochenschr. 1897. No. 8.

ihnen waren 57 frische Fälle, die einfache Röthung und Wulstung der Schleimhaut zeigten. In einem weiteren Beitrag zu derselben Frage fand B.[1]) unter 770 venerischen Frauen 429 gonorrhoisch erkrankte, unter ihnen 163 mit Rectalgonorrhoe, d. i. auf jede 5. venerisch Erkrankte, auf jede 3. Gonorrhoische 1 Rectalgonorrhoe. Interessant ist, dass unter der grossen Zahl von gonorrhoischen Bartholinitiden sich nur eine mit Perforation nach dem Rectum und Infection desselben befand. Die Ulcera fasst B. als postgonorrhoisch, als Complication auf. Bei sonst vorhandenen Gonokokken wurden in dem Secret der Ulcera keine gefunden. Ausserdem würde das Vorhandensein von Rectalulcera gonorrhoischen Ursprungs in Widerspruch stehen mit den bei der Urethralgonorrhoe gemachten Erfahrungen. Unter 163 Fällen von Gonorrhoe des Rectums fand B. nur eine Strictur. Bieck[2]) fand unter 440 gonorrhoischen Patientinnen 42 mit Mastdarmtripper. 32 mal betraf die Erkrankung die Analgegend bis zur Sphinktergrenze, 10 mal die über dem Sphinkter gelegene Schleimhaut. In 2 alten Fällen fand er Stricturen, die noch eben für den Finger durchgängig waren, in 3 anderen Mastdarmfisteln, in 1 einen ausgedehnten periproctitischen Process. Einen weiteren interessanten Beitrag zu der Frage gab Huber[3]) im Jahre 1897. Im Einklang mit der schon vorher erwähnten Thatsache, dass die Rectalgonorrhoe im subacuten, sehr oft auch im acuten Stadium keine oder so geringe Beschwerden mache, dass der Kranke gar nicht an eine specifische Erkrankung denke, betont H., dass man nach der Rectalgonorrhoe suchen müsse. Im Eiter von 3 periproctalen Abscessen fand R. Gonokokken. H. sieht eine völlige Analogie zwischen der Gonorrhoe der Urethra und des Rectums: gleiche Veränderungen der Schleimhaut, gleiche Complicationen. Die Tendenz, gelegentlich in die Tiefe zu gehen, ist für die Rectalgonorrhoe durch Frisch's Gonokokkenbefund in den tiefen Schichten der Darmwand erwiesen. Also wie aus Folliculitis und Perifolliculitis in der Pars anter. urethr. eine Periurethritis entstehen kann, so aus der des Rectums eine Periproctitis. Beide fasst er auf als Jadassohnsche Pseudoabscesse, entstanden durch Retentionen von gonor-

[1]) c. l. Vereinsbeilage. No. 51 u. 52.
[2]) Charité-Annalen. 1897. S. 788.
[3]) Ueber Periproctitis gonorrhoica. Arch. f. Dermat. 1897.

rhoischem Eiter. Nach seinem Bacterienbefund hält er sie für eine Complication im strengsten Sinne, nicht für Mischinfection durch andere Eitererreger. Auf Grund dieser Analogie zwischen Urethral- und Rectalgonorrhoe hält H. es des Weiteren für sehr wahrscheinlich, dass die länger dauernden Vorgänge der Perifolliculitis auch im Rectum zu Stricturen führen. Die Ulcerationen, die stets so in den Vordergrund gerückt werden, hält H. nicht für wichtig; sein Chef am Rochus-Spital in Budapest, Dr. Rona, fand bei seinen Speculumuntersuchungen nie Ulcera. Die einzige Arbeit endlich, die auf Grund eines grösseren klinischen Materials sich für die Gonorrhoe ausspricht, ist die von Berndt[1]) aus der Breslauer Klinik. In 5 Fällen kam vorausgegangene Bartholinitis (in 2 sicher, in 3 wahrscheinlich) in Betracht, in 6 war Combination mit Lues vorhanden. Als Ansicht von Mikulicz führt B. an, dass auch bei negativen Untersuchungen auf Gonokokken die meisten Stricturen gonorrhoischer Natur sind. Als histologische Grundlage fand er Rundzelleninfiltration in der ganzen Darmwand. Die Drüsen verkümmern, das Cylinderepithel wird zum Theil in Pflasterepithel verwandelt. Bei Nachlass der Entzündung geht zwar die Rundzelleninfiltration etwas zurück, doch bleibt das neu gebildete Bindegewebe. Die Muskeln atrophiren bis zu völligem Schwund, schliesslich besteht die ganze Wand aus Bindegewebe, welches durch Schrumpfung zur Strictur führt. Auf die Ulcera kommt es dabei nicht an. Die derbe Umgebung der Strictur braucht nicht von Vernarbung der Ulcera herzurühren, sondern kann epidermisirte Infiltrationen und Bindegewebswucherungen darstellen. Zum Schluss will ich noch kurz anführen, dass in der Discusion zu der Schuchardt'schen Krankenvorstellung die Berliner Chirurgen sich meist auf Grund ihrer klinischen Beobachtungen gegen die Syphilis als alleinige Ursache der Mastdarmstricturen und für die Annahme auch der gonorrhoischen Aetiologie aussprachen.

Aus der Anamnese und dem objectiven Befund unserer Fälle wie aus den histologischen Untersuchungen zusammen mit den Literaturauszügen, glaube ich, geht hervor, dass eine absolut beweisende Entscheidung für die Natur der fraglichen Mastdarm-

[1]) Dissertation. Breslau 1898.

erkrankungen bisher nicht möglich ist. Die ausführlich aufgeführten Resultate der Rieder'schen und Schuchardt'schen Untersuchungen können wir beim Fehlen der bisher für Syphilis als charakteristisch angesehenen Nekrosen und beim Mangel einer Bestätigung der Venenerkrankung als pathognomonisch durch unsere Untersuchungen als sicher beweiskräftig für Syphilis nicht ansehen. Wenn wir trotz der mangelhaften Anamnese und objectiven Befundes die Gonorrhoe als hauptsächliche Ursache der Rectalstricturen auffassen, so bestimmt uns hierbei vor Allem der Umstand, dass für eine derartige Erkrankung: dicke, schwielige Veränderung der ganzen Mastdarmwand mit meist ausgedehnten periproctalen Veränderungen, Schwarten, Abscessen und Fisteln, in der Krankheitslehre der Syphilis eine Analogie fehlt, in der der Gonorrhoe jedoch in gewisser Weise vorhanden ist. Die weiter gehenden Veränderungen bei der Rectalstrictur gegenüber denen bei der Urethralstrictur erklären sich unseres Erachtens zur Genüge dadurch, dass durch längeres Verweilen des infectiösen Secrets auf der Schleimhaut in Folge des Sphincterverschlusses und durch fortwährende Berührung mit Koth der entzündliche Zustand in der Darmwand in viel intensiverer Weise unterhalten werden muss als in der Urethralwand, und dass hierdurch viel leichter eine Fortleitung des Processes in die Tiefe und in die weitere Umgebung des sehr reichlichen und sehr lockeren periproctalen Gewebes herbeigeführt wird. Die Annahme, dass gerade diese Behinderung des Secretabflusses hauptsächlich die Ursache für die so ausgedehnte Bindegewebsneubildung als Folge tiefgehender entzündlicher Veränderungen bildet, steht u. E. in Analogie zu dem Schluss, der für das fast völlige Fehlen der weiblichen Urethralstrictur gegenüber der männlichen gemacht wird.

Bei der **Behandlung** der Stricturen und ihrer Folgezustände kommen, abgesehen von den mit Fistelbildung und Abscessen complicirten Fällen, zwei pathologische Veränderungen in Frage, die in engster Wechselwirkung zu einander stehen: die Verengerung und der eitrige Katarrh. Die nächstliegende und von jeher geübte Behandlungsmethode, die wir auch jetzt für leichte Fälle oder wegen Widerstandes der Patienten gegen chirurgische Eingriffe noch keineswegs entbehren können, ist die methodische Dehnung der Stricturen mit Bougies. Sie muss, wenn auch bis dahin Obstipationsbeschwerden in den Hintergrund treten, zur Vermeidung der

den Reiz auf die Schleimhaut unterhaltenden Ansammlung von Kothmassen mit der Ausspülung Hand in Hand gehen, während umgekehrt auch bei Vorwiegen der Obstipationsbeschwerden die Spülung die Dehnung unterstützen muss. Wie wenig wir diese Therapie bis jetzt entbehren können, geht daraus hervor, dass sie, obgleich die Erfahrung längst sie nur als eine palliative anzusehen gelehrt hat, unter den 32 Fällen der Klinik in 19 angewendet werden musste. Der Grund lag theilweise in grundsätzlicher Abneigung der Kranken gegen jeden operativen Eingriff — und das wird wohl der Fall bleiben, so lange die Beschwerden nicht hochgradig sind —, theilweise aber darin, dass bei leidlichem Wohlbefinden die ausserordentlich angreifenden Operationen, die allein eine Dauerheilung in Aussicht stellen können, bei der Unsicherheit eines bleibenden Erfolges von Herrn Geh. Rath König abgelehnt wurden. Denn Excisionen der Stricturen bieten selbst mit nachfolgendem Bougieren wegen schnell wiedereintretender Verwachsungen keinen Vortheil vor dem Bougieren allein, ganz abgesehen davon, dass sie durch direkte Verletzungen des Bauchfells bei hohem Sitz oder durch Entstehung von periproctalen Phlegmonen nicht unbedeutende Gefahren bringen. Membranöse Stricturen, bei denen das Verfahren angebracht sein kann, kamen auf der Klinik nicht vor.

Die Behandlung der 19 Fälle bestand in langsamer Dehnung mit allmälig stärker werdenden Bougies täglich, oder 2—3 tägig, je nachdem Neigung zur Wiederverengerung vorhanden war und der Patient es vertrug, mit 5—10 Minuten langem Liegenlassen. In der Zwischenzeit wurden Ausspülungen mit leicht adstringirenden Lösungen, am liebsten mit 5 pCt. Chlorzink gemacht oder auch, besonders bei profuser Eiterung, Spülung mit 10 pCt. Chlorzink, der dann eine Auswaschung mit reichlich Wasser nachfolgte. Wenn die Kranken sich der Behandlung lange genug unterzogen, so gelang fast ausnahmslos eine Einschränkung der Secretion und Erweiterung der Strictur. Ebenso ausnahmslos zeigte sich allerdings, wenn die Dehnung aus irgend welchen Gründen nur kurze Zeit unterlassen wurde, eine schnelle Wiederverengerung. Ausserdem muss hervorgehoben werden, dass das Bougieren selbst bei vorsichtiger Anwendung eine keineswegs ganz ungefährliche Manupulation ist. In einem Fall trat eine ausserordentlich starke Druckempfindlichkeit des Leibes mit Meteorismus und Temperatur-

steigerung auf, die wohl nur als locale Peritonitis gedeutet werden kann. Die Erscheinungen gingen zurück.

In den operativen Fällen wurde die Péan'sche Operation, die bei Stenosen in der Gegend des Anus durch Spaltung der hinteren Mastdarmwand und -Haut in der Längsrichtung und quere Vereinigung eine Erweiterung bezweckt, nicht angewandt, auch die Sonnenburg'sche Rectotomia ext. nicht, die bei Erhaltung des Sphincters unter Wegmeisselung des Steiss- und Kreuzbeins, soweit es nöthig ist, die ganzen Stricturen der Länge nach spaltet und unter Tamponade langsam heilen lässt. Da sie bei langdauerndem Schluss der Wunde mit Fistelbildung doch eine langwierige Bougiebehandlung erfordert, so ist ein besonderer Vortheil vor dem unblutigen Bougieren nicht recht einzusehen. S. hat s. Z. einen seit 6 Jahren geheilten Fall vorgestellt, der aber später oberhalb der alten eine neue Strictur mit Fistelbildung hatte; die übrigen waren erst bis zu 15 Monaten in Beobachtung. Es wäre interessant zu erfahren, ob, resp. wie lange dieselben recidivfrei geblieben sind. Ob die Methode von Sokoloff[1]), der nach Ausführung dieser Operation eine Quernaht der ganzen Wunde vornahm, eine Verbesserung darstellt, bleibt abzuwarten, da zur Zeit der Publication 3 Monate nach der Operation ein Urtheil hierüber unmöglich war. Gegen den Vergleich der Sonnenburg'schen Rectotomia ext.[2]) mit der Urethrotomia ext. hat sich König s. Z. mit dem Bemerken gewandt, dass die bei dieser angewandte Heranziehung gesunden Gewebes zur Erweiterung des neu zu bildenden Rohrs bei ersterer unmöglich sei. Dementsprechend werden allem Erwarten nach die Dauererfolge sich denen bei der Boutonnière wohl kaum an die Seite stellen lassen. Noch grösseren Schwierigkeiten aber dürfte hinsichtlich der Ausführbarkeit und des Erfolges die von Rotter vorgeschlagene Sigmoideorectostomie begegnen.[3]) R. laparotomirte in Beckenhochlagerung und brannte das S. romanum dicht oberhalb des Rectums zwischen zwei Ligaturen durch. Nach Spaltung des Septum recto-vaginale in den Douglas hinein zog er das obere Ende hindurch in dies

[1]) Centralbl. f. Chirurgie. 1898. No. 24.

[2]) Freie Vereinigung der Chirurgen Berlins. 19. 2. 1897. Arch. f. klin. Chirurgie. 55. 4.

[3]) Deutsche med. Wochenschr. 1899. 5. Bd. No. 9. Archiv f. klin. Chirurgie. 58. 2.

Spatium und nähte es in einem hinteren Längsschnitt des Rectums zwischen Sphincter und Strictur ein. Abgesehen davon, dass bei dieser Methode der Vortheil, den Koth gänzlich von der erkrankten Schleimhaut fernzuhalten, fortfällt, ist sie wohl deshalb sehr selten ausführbar, weil meistens die unterhalb der Strictur gelegene Schleimhaut wie in unseren Fällen ausnahmslos krankhaft verändert ist und weil sie eine technisch schwierige und durch Länge der Dauer und Eröffnung des Bauchfells zu eingreifende und gefährliche Operation darstellt. Die Resultate ermuntern keineswegs zur Nachahmung: ein Patient starb, bei dem zweiten bestanden bei gleichzeitigem künstlichen Alter in der linken Weiche $1^1/_2$ Jahr später Eiterungen, Tenesmus und Kreuzbeinschmerzen fort. Bei dem 3. war $^1/_2$ Jahr nach der Operation etwas Nachlass der Eiterung, aber keine Veränderung in der Enge und Rigidität der Strictur festzustellen. Für unsere übrigen 12 Fälle kam nur die Exstirpation des erkrankten Rectums oder die Colostomie in Frage und zwar wurde erstere 7 mal, letztere 6 mal angewandt. Ich will die Krankengeschichten kurz wiedergeben und dann an der Hand der Resultate bei der Nachuntersuchung und unter Anführung derjenigen aus der Literatur ein Urtheil über die Ausführbarkeit beider Operationen zu gewinnen suchen.

I. Resection:

1. 34 jährige Arbeitersfrau P., aufgenommen am 25. 11. 1896. Blasse, elend aussehende Frau. Seit $1^1/_2$ Jahren Schmerzen beim Stuhlgang, schleimigblutiger Ausfluss aus dem After. Keine anamnestischen Erhebungen überstandener Syphilis, kein Abort, keine Zeichen alter Syphylis, kein nennenswerthen Ausfluss aus der Scheide. Gestielte warzenförmige Erhebungen umgeben der ganzen Anus. 4 cm über dem Analring eine für den Zeigefinger gerade durchgängige Strictur, die beim Durchführen des Fingers leicht sehmerzhaft ist. Schleimhaut zwischen After und Strictur rauh, warzig, ohne grössere Zotten.

Operation 15. 12. 1896.

Hinterer Rapheschnitt unter Schonung des Sphincters. Pars sphintherica 3 cm hoch hinauf gespalten; Vorziehen des Rectums, das sich leidlich aus seinen Verwachsungen lösen lässt. Breite Resection der Strictur, circuläre Darmnaht; Offenlassen der hinteren Hautwunde. Jodoformgazetamponade.

23. 12. Entfernung der Nähte.

24. 1. Erster Stuhlgang ohne wesentliche Beschwerden. Nach guter Defäcation ohne Nachhülfe am 18. 1. Entlassung der Pat. auf ihren Wunsch. Wunde fest vernarbt. Leichte Verengerung des Sphinctertheils vom Mastdarm fühlbar.

Nachuntersuchung August 1901.

Kleine, sehr gut genährte Frau von frischem Aussehen. In der Zwischenzeit nach dem Tode des ersten Mannes Wiederverheirathung. Pat. fühlt sich gesund und hat keine besonderen Klagen. Nach der Entlassung von der Klinik noch etwa $^1/_2$ Jahr Erscheinungen von Incontinenz, dann nicht mehr. Stuhlgang täglich einmal, regelmässig, ohne besondere Beschwerden, ohne Nachilfe. Geringer schleimig-eitriger Ausfluss aus dem After. 2 mal wöchentlich Ausspülung mit Zinc. sulfur. Nach derselben etwas Brennen und Tenesmus; dies sind eigentlich die einzigen Klagen.

Leider deckt sich mit diesem günstigen subjectiven Befinden der Untersuchungsbefund nicht. Die Schleimhaut über dem After, dessen Umgebung etwas feucht und leicht eczematös geröthet ist, ist derb und stark gewulstet. Etwa 4 cm über dem After kommt der Zeigerfinger auf eine ringförmige, schmale Strictur, in die er mit Mühe eindringt. Bei der vaginalen Untersuchung ist das Rectum vom Anus an, soweit der Finger reichen kann, als derbes, starrwandiges Rohr fühlbar.

Nachuntersuchung Ende November.

Aussehen unverändert gut, subjectives Befinden gut. Weitere Verengerung der Strictur; die Zeigefingergruppe dringt kaum ein.

2. 38jährige Friseurin Frl. Z., am 16. 5. 1897 von der psychiatrischen Klinik verlegt, wo sie wegen Melancholie in Behandlung war. Seit 2 Monaten ist daselbst sehr erschwerte, unregelmässige Stuhlentleerung beobachtet.

Anamnese für Lues oder Gonorrhoe nicht zu erhalten. 1—2 cm über dem Sphincter eine Strictur, durch die der Zeigefinger nur mit Gewalt hindurchdringt. Nach Entfernung des Fingers schliesst sich der Ring sofort wieder.

Operation 1. 6., ohne wesentliche Abweichung von der eben beschriebenen.

3. 7. Zurückverlegung zur psychiatrischen Klinik mit völlig wegsamem Rectum.

3. 45jährige Plätterin, Frl. P., aufgenommen am 9. 3. 1897. Blass aussehende Person in elendem Ernährungszustande. Wegen Rectalfistel vom Institut für Infectionskrankheiten nach überstandener Pneumonie verlegt. Im Jahre 1882 Zangengeburt. Kind todt. 1887 Abort im 4. Monat.

Sonst kein Anhalt für Lues oder Gonorrhoe.

Befund: gleich über dem Sphincter eine kaum für die Zeigefingerkuppe durchgängige Steuose. Geringe subjective Beschwerden.

Operation: wie in den vorigen Fällen, ohne wesentliche Abweichung. Starke Verwachsung des Darmrohrs mit der Umgebung.

20. 4. Eitriger Ausfluss aus dem After wenig verändert. Defäcation ziemlich regelmässig. Feste narbige Vereinigung, guter Sphincterschluss. Diarrhoischer Stuhl wird ziemlich gut gehalten. Keine Beschwerden.

Nachuntersuchung August 1901.

Guter Ernährungszustand; Pat. geht ihrem Beruf als Plätterin in einer Fabrik nach. Gewichtszunahme von ihr selbst auf 10 Pfund geschätzt. Subjectives Befinden befriedigt; die Defäcation ist schmerzlos, 3—5 mal täglich;

sie muss bei vorhandenem Drang eilen, weil sonst gelegentlich etwas Stuhl abgeht. Die Besserung gegenüber dem Zustand vor der Operation erzählt Pat. in beweglichen Worten: früher habe sie oft 8 Tage auf Stuhlgang warten müssen unter entsetzlichen Schmerzen und Angstgefühlen.

Befund: Umgebung des Afters ohne Feuchtigkeit und Eczem. After ziemlich weit, ein Sphincterschluss nicht fühlbar; der Finger kommt sofort in eine derbe, circuläre Strictur, in die er nur mit einiger Anstrengung etwas eindringt. Die Schleimhaut vor derselben fühlt sich glatt und schleimig an. Von der Vagina aus fühlt man den unteren Theil des Mastdarms ca. 2 Finger breit als derbe, kugelige Resistenz.

4. Frl. J., 36 Jahre alt; aufgenommen am 8. 12. 1898. Angeblich seit 18 Jahren Stuhlbeschwerden; hat regelmässig Abführmittel gebraucht. Im 22. Lebensjahr schwerer Blasencatarrh, ungefähr zu derselben Zeit Spritzcur. 2 mal Partus, Kinder todtgeboren. Seit Jahren eitriger Ausfluss aus dem After; häufiges Erbrechen. In letzter Zeit Verschlimmerung der Beschwerden; seit 3 Wochen nur Milchgenuss möglich.

Befund: After von papillären Wucherungen umgeben. Rectum von der Vagina als hartes Rohr, das in harte Massen wenig beweglich eingebettet, fühlbar. Der untersuchende Finger fühlt gleich hinter dem Sphincter die Schleimhaut derb verändert, mit zottigen Wucherungen besetzt. 5 cm über dem Sphincter eine wenig nachgiebige Strictur, in welche die Kuppe des Zeigefingers kaum eindringt.

Operation 8. 12. 1898.

Umschneidung der papillären Wucherungen unter Schonung des Sphincters. Das Rectum lässt sich nur mit grosser Mühe aus harten, schwieligen Massen bis zur Strictur hinaus freipräpariren. Die Strictur wird durch Längsschnitt ins Rectum freilegt. Soweit man fühlen kann, ist der anschliessende Theil des Mastdarms in ein enges, starrwandiges Rohr verwandelt, in dessen Lumen der kleine Finger nur mit Mühe vorwärtsdringt. Es gelingt nur den Anfangstheil der Stenose zu umschneiden. Das Rectum lässt sich so weit herabziehen, dass die vordere Wand an die Sphincterpartie angenäht werden kann. Tamponade des hinteren Rapheschnitts.

13. 12. Exitus.

Obductionsbefund: das Rectum ist in eine tumorartige Masse verwandelt: die Beckenorgane bilden eine compacte zusammenhängende Masse. Der Uterus ist obliterirt und fibrös degenerirt.

Zwischen Uterus und Rectum findet sich ein bis zum Douglas reichender Abscess. Die Wand des Rectums ist durchgehend bis $1^1/_2$ cm dick, fibrös mit den Nachbarorganen verlöthet. Von Schleimhaut des Rectums und unterem Theil der Flexur ist kaum etwas zu erkennen; an ihrer Stelle findet sich eine fibröse, narbige Fläche, die mit zahlreichen Geschwüren und kleinen zottigen Wucherungen bedeckt ist. In der Flexur geht diese Veränderung mit scharfer Demarcation in gesunde Schleimhaut über.

5. Frl. D., 35 Jahre alt; aufgenommen 1. 7. 1899. Grosse Person in schlechtem Ernährungszustande. Syphilitische Infection in Abrede gestellt,

keine Zeichen einer solchen. Geringer Fluor ex vagina. Vor 9 Jahren Partus, vor 8 Jahren Abort. Seit 4 Jahren Stuhlgang erschwert, nur mit Abführmitteln möglich; vor 1 Jahr 14 tägige Bougiercur. Seit der Zeit starke Abmagerung; seit 3 Wochen starke Schmerzen bei der Defäcation. Brechanfälle.

Befund: Nach hinten vom After eine in die hintere Rectalwand penetrirende Fistel. 5 cm über dem Sphincter eine wenig nachgiebige, ringförmige Strictur, durch die der Finger in Narkose mühsam hindurchdringt. Unterhalb derselben ist das Rectum starr, mit kreuz- und querlaufenden narbigen Strängen besetzt. Im Stuhl Blut und Eiter. Operation 18. 7. 1899.

Circulärer Schnitt um den Anus herum. Hinterer Rapheschnitt unter Schonung des Sphincters bis über das Steissbein hinauf. Resection des Steissbeins. Exstirpation des Rectums bis 5 cm über die Strictur hinauf. Lösung aus dem derbschwieligen periproctalen Gewebe nur mit dem Messer möglich. Gesunde Schleimhaut wird nicht erreicht. Amputation 10 cm über dem Sphincter. Vernähung mit der Haut des Sphincters vorn und zu beiden Seiten. Hinten Jodoformgazetamponade. Die Nähte hielten gut.

Bei der Entlassung am 20. 9. gute Defäcation. Schleimhaut weich. Kein verengernder Ring fühlbar.

Nachuntersuchung Mitte August 1901.

Leidlich guter Ernährungszustand; nach eigener Angabe ziemliche Gewichtszunahme. Subjectives Befinden leidlich, besser als früher, so dass sie ihrer Beschäftigung als Aufwärterin nachgehen kann, doch besteht noch andauernd blutig-eitriger Ausfluss aus dem After. Stuhlgang täglich 10—12 mal. Wenn Drang kommt, muss sie eilen; trotzdem kommt gelegentlich Beschmutzen der Wäsche vor.

Befund: Umgebung des Afters feucht, ekzematös geröthet; derbe Narbe bis zum Kreuzbein. Der After stellt eine derbe, schmale Strictur dar, die sich eng um den kleinen Finger schliesst. Die darüber liegende Schleimhaut ist derb und gewulstet. Nach 2—3 cm kommt der Finger auf eine 2. Verengerung. Von der Vagina aus fühlt man den Mastdarm als langen, derben, leicht druckempfindlichen Strang.

6. Frau K., 54 Jahre alt, aufgenommen 8. 6. 1900. Schmächtige, elend aussehende Frau. Seit 14 Jahren Stuhlbeschwerden, vor 10 Jahren länger im Krankenhaus bougiert. Seit Februar d. J. Blutbeimengung zum Stuhl, damals Geschwulst am After, aus der Eiter kam. In letzter Zeit zunehmend heftige Beschwerden. Syphilitische Infection in Abrede gestellt; keine Zeichen. Vor 8 Jahren reichlich eitriger Ausfluss aus der Scheide und Gebärmutterentzündung. 3 Kinder leben und sind gesund.

Befund: Ausserhalb des Afters eine Fistel mit reichlicher Eiterabsonderung. Einige Centimeter über dem Sphincter eine derbe, ringförmige Strictur, die für den Finger nicht durchgängig ist.

Operation 20. 6. 1900. Umschneidung des Afters, hinterer Rapheschnitt unter Schonung des Sphincters. Herauspräpariren des Rectums bis oberhalb der Strictur. Vernähung mit dem Sphinctertheil vorn und seitwärts. Hintere Jodoformgazetamponade.

Bei der Entlassung am 18. 3. gute Defäcation. Mastdarm zeigt weites Lumen, keine Strictur.

Nachuntersuchung Ende November 1901.

Leidlicher Ernährungszustand. Subjectives Befinden gut. 3—4 mal täglich Stuhlgang. Continenz leidlich gut, doch muss Pat. bei eintretendem Drang eilen, weil sonst gelegentlich Beschmutzung der Wäsche stattfindet; eitriger Ausfluss besteht fort, wenn auch geringer als vor der Operation. Umgebung des Afters feucht. Zwei Centimeter über dem Sphincter eine deutliche Verengerung fühlbar, die aber bis jetzt den untersuchenden Finger gut durchlässt.

7. Frau H., Arbeitersfrau, 32 Jahre. Kleine blasse, stark abgemagerte Frau. Seit 2 Jahren Stuhlbeschwerden, nach ihrer Meinung Hämorrhoiden. Seit 1 Jahr oft Eiter im Stuhl, mit Blut gemischt; bisweilen reiner Eiter.

Befund: Einige Centimeter über dem Sphincter eine ringförmige, unnachgiebige, für den untersuchenden Finger nicht durchgängige Strictur. Die Schleimhaut unterhalb derselben körnig und polypös. Mastdarm von der Vagina etwa 6 cm lang als starres, wenig bewegliches Rohr fühlbar. Reichlicher Fluor vaginalis. Keine Gonokokken nachweisbar.

Operation 4. 5. 1901 nach derselben Methode wie die vorigen. Feste Verwachsung des Mastdarms mit der Scheide, Freipräpariren desselben mit dem Messer. Resection von ca. 5 cm Rectum mit einer ringförmigen, kurzen Strictur; Schleimhaut über derselben aufgelockert und gewulstet. Naht und Tamponade wie in den früheren Fällen beschrieben.

13. 5. Erster reichlicher Stuhl.

1. 6. Pat. steht auf. 10. 6. Entlassung. Rectum weit, Schleimhaut glatt; Wunde geschlossen bis auf eine kleine granulirende Stelle dicht über dem After. Continenz für breiigen Stuhl vorhanden, für Flatus nicht.

Nachuntersuchung Ende November: Subjectives Befinden zufriedenstellend. Pat. hält vorsichtige Diät, vermeidet stark-kothbildende und abführende Speisen, hält den Stuhl in breiigem Zustande gut. Täglich 2—3mal Entleerung. Ausfluss aus dem After bedeutend geringer als vor der Operation, hält aber die Umgebung desselben noch feucht.

Befund: Ernährungszustand gegenüber dem vor der Operation bedeutend gebessert. Umgebung des Afters etwas feucht und geröthet. Ziemlich guter Sphincterschluss. Schleimhaut feucht, mit etwas eitrigem Secret belegt. Rectum ziemlich weit, doch macht sich oberhalb der Naht eine gewisse Verengerung bemerkbar, durch die aber der Finger bequem hindurchgleitet. Von der Vagina aus fühlt man den Mastdarm nicht auffallend durch.

Betreffs der Ausführung der Operation ist in Bestätigung dessen, was in der Literatur als Regel betont wird, zu bemerken, dass auch in unseren Fällen ausnahmslos die feste Verwachsung mit der Umgebung eine scharfe Trennung des Rectums erforderlich machte, wodurch der Eingriff sich zu einem recht schwierigen und blutigen gestaltete. Israel verlor die zweite von ihm operirte Patientin noch am Abend desselben Tages, J. Wolff eine am

dritten Tage nach der Operation, Schede[1]) unter 9 Fällen einen an Beckeneiterung, Mikulicz unter 2 Fällen, bei denen er ohne die von ihm sonst vorher geübte Anlegung einer Darmfistel resecirte, einen. Von unseren Patientinnen starb eine (4. Fall) 5 Tage nach der Operation an einem Beckenabscess. Dass die bisweilen unvermeidliche Eröffnung des Peritoneums, die bei dem ulcerösen Process begreifliche Gefahren bieten muss, tödtlichen Ausgang herbeigeführt hätte, ist in der Literatur nicht erwähnt. Für andere Unannehmlichkeiten, dass es nicht gelingt, den entzündlich fixirten Darm herabzubringen, oder dass die Naht nicht hält und so ein nachträgliches Auseinanderweichen stattfindet, bietet der Fall von J. Wolff[2]), bei dem dann einige Jahre später eine Hautplastik durch seitliche Lappenverschiebung zur Heilung führte, ein Beispiel. Trotzdem auch von Geh.-Rath König nach Möglichkeit das erkrankte periproctale Gewebe mit exstirpirt wurde, wie Rieder dies als besonders wichtig fordert, können wir nicht über so günstige Resultate berichten, wie R. bei den Schede'schen Fällen. Es hat dies wohl in erster Linie darin seinen Grund, dass es sich um sehr alte Fälle mit ausgedehntesten Verwachsungen handelte. Schede hatte unter 10 Dauerresultaten, die er von seinen 17 Operationen controlliren konnte, 5 günstige mit Heilung ohne Recidiv und Beschwerden, von denen bei einem Patienten 1 Jahr, bei zweien 3 Jahre und bei zweien 6 Jahre seit der Operation verflossen waren. Demgegenüber müssen wir bekennen, dass die Ergebnisse unserer Nachuntersuchung bezüglich des objektiven Befundes nicht sehr ermuthigend sind. Dass die Patientinnen sämmtlich mit ihrem Zustand zufrieden waren und über ihren häufigen Stuhldrang, Secretion aus dem After, selbst mangelnde Continenz keine Klage führten, erklärt sich wohl ohne Weiteres aus dem bejammernswerthen Zustande derselben vor der Operation, der ihnen noch so lebhaft vor Augen stand, dass sie demgegenüber den jetzigen stets als eine ausserordentliche Besserung empfinden mussten. Als befriedigendes Ergebniss ist hervorzuheben, dass sie alle ihrem Beruf wiedergegeben wurden — eine hat sich nach der Operation noch wieder verheirathet —, besonders aber, dass der Ernährungs-

[1]) l. c.
[2]) Deutsche med. Wochenschr. No. 6/7. 1900.

zustand bei allen, manchmal in ganz hervorragender Weise, stets aber deutlich sichtbar gebessert worden ist. Die Secretion war in allen Fällen gebessert, in keinem aber ganz beseitigt. Das wenigst befriedigende Ergebniss hatte aber die digitale Untersuchung des Mastdarms. In dem ersten Fall ist 5 Jahre nach der Operation wieder eine Strictur bis zu dem Grade vorhanden, dass die Zeigefingerkuppe kaum noch eindringt. Eine ziemlich schnell zunehmende Verengerung giebt sich darin zu erkennen, dass dieselbe in einem zwischen zwei Nachuntersuchungen liegenden Zeitraum von 3 Monaten deutlich zu constatiren ist (August d. J. für Zeigefinger noch eben durchgängig, November dringt nur noch die Fingerkuppe ein). Der Mastdarm ist von der Vagina als starres Rohr fühlbar. Dasselbe ist bei der dritten Patientin nach 4 Jahren der Fall, desgleichen Recidiv einer Strictur, in die der Zeigefinger nur noch eben eindringt. Im 5. und 6. Fall ist 2 resp. 1 Jahr nach der Operation ebenfalls ein verengernder Ring schon wieder deutlich fühlbar, im Fall 7 fühlt man das Lumen des Mastdarms ziemlich enge, wenn auch noch kein eigentlicher Widerstand für den Finger vorhanden ist. Eine Wiederkehr der Strictur ist auch hier zu befürchten. Von Interesse ist der Obductionsbefund im 4. Fall für die Frage der Möglichkeit einer nur einigermassen eine Dauerheilung in Aussicht stellenden Exstirpation. Noch im unteren Theil der Flexur war fast die ganze Schleimhaut wie im ganzen Rectum in eine schwielige Narbenmasse verwandelt. In dieser Hinsicht ist die von Herrn Geh.-Rath König als besonders wichtig betonte Untersuchung per vaginam äusserst werthvoll. Sie giebt genauesten Aufschluss über die Verwachsungen des Mastdarms und über die Abgrenzbarkeit seiner Umwandlung in ein starres Rohr nach oben. Möglich, dass mit Einschränkung der Operationen in Rücksicht auf diese Verhältnisse, besonders auf die Möglichkeit, nach oben einigermassen gesunde Schleimhaut zu erreichen, die Resultate quoad Recidiv der Strictur in Zukunft bessere werden.

Wie steht es nun mit den Dauerheilungen der in der Literatur verzeichneten Fälle? Ich halte die Frage für so wichtig, dass ich auf dieselbe in Kürze eingehen will, Bis zum Jahre 1893 hat Schulz unter 20 Fällen von Mastdarmresection bei Strictur 15 Heilungen festgestellt. Unter ihnen werden 6 als dauernde bezeichnet; die von 8 Monaten bis zu 2 Jahren beobachteten Fälle

gestatten aber nach unseren Erfahrungen kein Urtheil über die Frage des Recidivs. Der älteste dauernd zur Heilung gebrachte Fall stammt von Israel[1]), nachdem Gläser im Jahre 1864 schon einmal bei einer Strictur mit Mastdarmscheidenfistel eine Excision des unteren Mastdarmendes ausgeführt hatte, jedoch 2 Jahre später wegen drohenden Ileus nach vergeblichen Erweiterungsversuchen einer 9 Monate nach der Operation am oberen Ende des Mastdarms festgestellten Strictur die Bildung eines künstlichen Afters hatte anschliessen müssen. Ueber seinen im Jahre 1879 operirten Fall berichtete Israel in der Discussion in der Freien Vereinigung der Chirurgen Berlins vom 8. 1. 1894, dass es der Patientin gut gehe. Eine gewisse Einschränkung erfährt aber auch dies Resultat wohl schon durch die Bemerkung, dass vor einigen Jahren ein Narbenring „kaum" zu fühlen war. Ob Patientin bougierte in letzter Zeit, ist nicht gesagt. Der im Jahre 1891 von J. Wolff operirte Fall ist für die Frage der Leistungsfähigkeit der Resection insofern nicht zu verwerthen, als nach jahrelangem breitem Offenstehen der hinteren Darmwand erst im October 1895 mit Hülfe von Längshautlappen ein Haut-Darmrohr gebildet wurde, das natürlich ganz andere Bedingungen betreffs event. Wiederbildung einer Stenose bietet. Ausserdem spricht Wolff[2]) von einer gesunden und leistungsfähigen Frau, von normaler Function der hinteren Mastdarmwand, Wiederherstellung einer Sphincterthätigkeit; von objectivem localem Untersuchungsbefund, der für die Frage der Dauerheilung allein maassgebend ist, verlautet nichts. Eine kleine Fistel, die für eine mittlere Knopfsonde durchgängig war und etwas Koth durchliess, bestand an der Rückseite im Verlauf des neugebildeten Darmrohrs. Unverändertes Fortbestehen der Eiterung aus dem After über Jahre hinaus bezeichnet W. als Regel. Körte berichtete am 8. 1. 1894 über einen 3 Jahre vorher nach anfänglicher Colostomie, nach Wegmeisselung des Steissbeins resecirten Fall, dass an der Naht eine weite Strictur bestände. Die Anordnung des Bougierens kennzeichnet die Befürchtung einer weiteren Verengerung. Für eine pessimistische Auffassung betreffs der Dauerheilung spricht weiter die Statistik der Schede'schen

[1]) Langenbeck. 9. S. 509. 1868.
[2]) Deutsche med. Wochenschr. 1900. No. 6. S. 98.

Fälle. Während Sch. auf dem Chirurgencongress 1895 unter 9 von ihm operirten Fällen mit Ausnahme eines an Beckeneiterung gestorbenen alle als geheilt bezeichnete, führt Rieder 2 Jahre später unter den 10 Patienten, die von 17 operirten des Hamburger Krankenhauses auf Dauerheilung controlirt werden konnten, nur noch 5 als recidivfrei und geheilt an. Von den Patienten Lange's[1]) wird einer nach 5 Jahren als noch völlig geheilt bezeichnet; bei einem zweiten wird leidliche Schlussfähigkeit betont, so dass Patientin wirthschaftlich thätig sein konnte, bei einem dritten blieb eine Fistel und leichte Strictur. Quénu und Hartmann hatten unter ihren 19 Fällen, die von 35 verwerthbar bleiben, 8 mit guter Continenz ohne Recidiv und ohne Beschwerden. Sie bezeichnen, wenn auch die Heilung keine völlige ist, da Eiterung und die Starrwandigkeit des Rectalrohrs bestehen bleibt, die Resection als die beste Methode. Unter den von Berndt veröffentlichten Fällen der Breslauer Klinik starb von 6 Resecirten einer. Abgesehen davon, dass die Beobachtungsdauer in den Fällen für die Frage der Dauerheilung zu kurz ist, wird nur ihr subjectives Befinden als gut bezeichnet, über objectiven Befund nichts Ausdrückliches mitgetheilt. Mikulicz schickte stets der Resection die Anlegung einer Darmfistel in der Flexur voraus. Die nach Kraske Operirten, von denen sich im Jahre 1894 unter 20 Fällen 5 fanden — unter unseren 7 Pat. war eine —, bieten, abgesehen von der Schwere der Operation, für die Prognose keine Besonderheit.

Aus dieser objectiven Anführung der eigenen Beobachtungsergebnisse und kritischen Würdigung derjenigen aus der Literatur geht wohl mit Sicherheit soviel hervor, dass bei aller Anerkennung der Leistungen der Resection, die in Besserung des Allgemeinbefindens, Wiederherstellung der Arbeitsfähigkeit und meist auch in Nachlassen der Secretion ihren Ausdruck finden, bezüglich einer endgültigen Heilung ohne Wiederbildung einer Strictur die grösste Skepsis am Platze ist. Um in dieser Hinsicht zu einem Urtheil zu kommen, ist aber vor allen Dingen bei allen Nachuntersuchungen Angabe des Digitalbefundes unbedingt erforderlich. Das subjective Befinden sagt, wie aus unseren Fällen aufs deutlichste

[1]) Festschrift für Esmarch. Kiel 1893.

hervorgeht, sehr wenig, da erstens die Patienten, wie schon angeführt, noch zu sehr unter dem Eindruck ihrer entsetzlichen Qualen vor der Operation stehen, um geringere Beschwerden voll zu würdigen, und zweitens die objectiven Zeichen einer Wiederbildung einer Strictur jahrelang ohne wesentliche Erscheinungen bestehen können.

Ehe ich mich zu den mit Colostomie behandelten Fällen der Klinik wende, will ich kurz eine Bemerkung zu der Benennung dieser Operation machen: Während die frühere Bezeichnung der Colostomie aus der neueren Literatur verschwunden ist, herrscht in der Benennung keine Einigkeit über die Unterscheidung zwischen der Darmfistel und dem künstlichen After. Meines Erachtens soll man nach der Analogie der Magenfistel die Einnähung des seitlich eröffneten Darms als Darmfistel, als künstlichen After dagegen nur die Einnähung des völlig durchtrennten Darmes bezeichnen, um jedes Missverständniss und Zusätze wie „endgültiger" Anus praeternaturalis zu vermeiden.

Ich lasse weiter die Besprechung der 6 mit Colostomie behandelten Fälle der Klinik folgen:

II. Colostomie.

8. Frl. E., 18 Jahre alt, aufgenommen 27. 9. 1897. Vor 2 Jahren Ausschlag auf dem Rücken, der durch eine Schmierkur beseitigt wurde. Seit $1^1/_2$ Jahren Stuhlbeschwerden, Verstopfung, Ausfluss von blutig-eitriger Flüssigkeit aus dem After. Starke Abmagerung in letzter Zeit.

Befund: Stark abgemagerte, blasse Person. Am After 3—4 kirschkerngrosse Knoten. Eitriger Ausfluss aus demselben. Ueber dem Sphincter fühlt sich der Mastdarm etwas narbig verengt an; oberhalb desselben findet sich auf der stark gewulsteten hinteren Rectalwand ein 5 Pfennig grosses Geschwür und an dessen oberem Rand zwei narbige Ringe, die für den Finger gut durchgängig sind. An der hinteren Wand der Scheide findet sich ebenfalls ein Ulcus. Eine Communication zwischen Scheide und Mastdarm besteht nicht. Nach Chlorzinkätzung der Ulceration entsteht hohes Fieber bei starkem eitrigem Ausfluss aus dem After. Unter Ausspülungen bald Temperaturabfall, etwas Besserung des Allgemeinbefindens. Anfang Februar 1898 plötzlicher Temperaturanstieg mit mehreren Schüttelfrösten, Schmerzhaftigkeit in der linken Unterbauchgegend, Aufgetriebensein des Leibes, deshalb Mitte Februar Colostomie 3 cm oberhalb des linken Poupart'schen Bandes. Die Serosa der Flex. sigmoid. zeigte sich geröthet, geschwollen und mit einer Menge hellrother, kleiner, offenbar entzündlicher, warziger Auflagerungen bedeckt.

Temperaturabfall 4 Tage nach der Operation. Kräftezustand schlecht. Unter Ausspülungen des unteren Darmrohrs von der Darmfistel aus wird der

anfangs ausserordentlich reichliche eitrige Ausfluss aus dem After bald besser, der Ernährungszustand wurde bedeutend gebessert. Am 31. 7. 1898 verliess Pat. mit geringem Ausfluss aus dem After und in gutem Kräftezustand bei befriedigendem Schluss der Colonfistel die Klinik.

Wegen starker Verengerung der oberen Darmöffnung, durch die ein Finger nicht mehr hindurchgeführt werden konnte, wurde die Darmfistel während eines zweiten Aufenthaltes auf der Klinik vom 27. 2. bis 11. 4. 1899 in einen Anus praeternat. verwandelt. Das untere Darmende wurde getrennt von demselben in die Bauchwand eingenäht. Der Mastdarm war damals ein mit reichlichen, rauhen, papillären Erhöhungen besetztes starres Rohr, das 10 cm über dem Sphincter in eine für die Fingerkuppe nicht passirbare Strictur überging. Bei täglichem Durchspülen des unteren Darmendes entleerte sich wenig eitriges Sekret. Bei gutem Ernährungszustand und gutem subjectivem Befinden verliess Pat. die Anstalt.

Ueber den weiteren Verlauf giebt zunächst auf Anfrage ein Brief vom 29. 8. d. Js. Auskunft. Derselbe giebt das Wesentliche in einer so frischen, von Lebensfreude zeugenden Weise, dass ich es für werth halte, denselben mit Fortlassen von Nebensächlichkeiten wörtlich anzuführen:

„ . . . . beeile ich mich zu beantworten: Ich kann nur das beste berichten, ich fühle mich wohl und munter wie ein Fisch im Wasser; ich sehe gesund und blühend aus (sagen mir die Leute). Ich nehme zusehends zu und habe mich so erholt, dass wohl keiner von den Herren das ehemalige Versuchskarnickel hoher Doctorweisheit (pardon) wieder erkennen würde. Appetit ist ausgezeichnet und schmeckt alles vorzüglich; ich esse viel, na, man sieht ja auch, wo es bleibt; denn ich bin stark geworden und wiege 119 Pfund . . . . Ich spüle mich täglich mit klarem, lauwarmem Wasser und habe nach der Spülung Stuhl. Die Procedur wiederholt sich täglich: ich bin dann sauber bis zum anderen Morgen. Ich nehme alle 10—12 Tage etwas Rhabarber, um gründlich abzuführen, bin den ganzen Tag im Geschäft thätig und genirt mich dieses Leiden nicht im mindesten: ich betreibe sogar noch eifrigen Sport — radle, schwimme und rudere und bekommt mir das alles sehr gut. Ist hinten noch Ausfluss vorhanden? Ja, aber ganz unbedeutend; es kommt auch keine Spur von Stuhlgang.

. . . . ehemalige dankbare Patientin der Charité Th. E.“

Zieht man dazu in Erwägung, dass Patientin, wie wohl Form und Inhalt des Briefes schon genügend erkennen lassen, ein sehr intelligentes Mädchen ist, dem ihr Alter von 22 Jahren und ein durchaus feines ästhetisches Empfinden ihr Loos nicht besonders leicht machten, so geht hieraus wohl einwandsfrei hervor, dass der künstliche After bei guter Function und sauberem, zweckmässigem Verhalten der Patienten nicht ein so furchtbares Uebel zu sein und nicht allgemein so deprimirend auf den Träger zu wirken braucht, wie häufig angenommen wird.

Eine Nachuntersuchung am 10. 12. bestätigte mir die Angaben des Briefes über blühendes Aussehen der Pat. und ausgezeichneten Ernährungszustand durchaus. Das Körpergewicht war weiter gestiegen auf 127 Pfund. Bei dem hübschen, jugendfrischen Mädchen mit seinen lebhaft gerötheten Wangen hätte sicherlich Niemand ein so schweres Leiden vermuthet. Der Anus praeternaturalis war ziemlich eng, nur für ein bleistiftdickes Bougie durchgängig; ca. 5 cm von ihm entfernt eine wenig secernirende Fistel, die Umgebung völlig trocken und absolut reizlos. Die Defäcation ging in der im Brief beschriebenen Weise noch jetzt sehr gut von statten. Der After war von einigen derben Papillomen umgeben, völlig trocken, ohne eine Spur von Reizzustand. Irgendwelche subjective Beschwerden waren am After nie vorhanden. Der Finger drang gleich über dem Sphincter in ein enges, durch derbe Wülste zerklüftetes Rohr, das oben mit einer federkielweiten Strictur abschloss. Von der Vagina aus war der Mastdarm in ganzer Ausdehnung als starrwandiges Rohr fühlbar; dessen obere Grenze erreichte der Finger nicht. Auf die Frage, ob die augenblickliche gute Stimmung immer anhielte oder ob gelegentliche Missstimmungen über den Zustand vorkämen, wie das wohl sonst der Fall sei, erwiderte die Pat. lachend: „O nein, das giebt's bei uns Bayern nicht; ich fühle mich wohl und bin ganz zufrieden.

9. 25jährige Buchhaltersfrau R., aufgenommen 2. 2. 1898. Im Jahre 1890 Behandlung auf der venerischen Abtheilung wegen Geschwürs an den Genitalien und Ausfluss. 1894 linksseitiger Leistenbubo. 1895 Schmierkur in anderem Krankenhaus wegen Halsschmerzen. Seit 5 Jahren angeblich Mastdarmausfluss, der in der letzten Zeit besonders stark geworden ist.

Sehr heruntergekommene blasse Frau. Aus dem After fliesst beständig unter Schmerzen eine solche Menge Eiter aus, dass täglich ca. 100 ccm aufgefangen werden. Bei der Untersuchung erscheint der Anus und die Pars sphinct. normal, die Ampulle ist dagegen wulstig zerklüftet, zum Theil mit polypösen Wucherungen versehen und überall schmerzhaft. Hoch oben wird die Fingerkuppe von einer derben, ringförmigen Strictur aufgehalten. Es besteht mässiger Fluor vaginalis.

Am 26. 2. Colostomie in der linken Seite wie im Fall 8. Unter täglichen Spülungen mit lauwarmem Wasser (einmal Durchspülen von 25 pCt. Chlorzink mit nachheriger Nachspülung von Wasser) erfolgt auffallend rasche Abnahme der profusen Eiterung und Besserung des Allgemeinzustandes. Bei der Entlassung am 21. 5. war die Eiterung minimal, das subjective Befinden gut, Defäcation aus der Darmfistel ging gut von statten.

Auf die weitere Geschichte des Falles komme ich am Schlusse dieser mit Colostomie behandelten Fälle noch ausführlich zurück.

10. Die Krankengeschichte der Frau M. bietet nichts besonders Bemerkenswerthes. Nach zweimaliger Operation am Mastdarm ausserhalb der Klinik in den Jahren 1895 und 1896 wurde am 14. 10., da wegen narbiger Veränderungen in der Umgebung des Afters, Mastdarm-Scheidenfistel und hohen Sitzes der Strictur bei der elenden Person die Resection nicht mehr aussichtsvoll schien, eine Darmfistel in der Leiste angelegt. Der Erfolg der-

selben war insofern zufriedenstellend, als eine Besserung des Allgemeinbefindens und mit Entleerung des Kothes aus der Darmfistel unter der Spülung des unteren Darmendes eine allmälige Abnahme der Eitersecretion aus dem After eintrat. Eine Pneumonie wurde glücklich überstanden, doch trat von Ende December unter reichlichem Eiweissgehalt des Urins und unter den Zeichen der Herzschwäche (Oedeme, Ascites) ein langsamer Kräfteverfall ein, dem Pat. am 21. 2. 1899 erlag.

Die Obduction stellte als Todesursache doppelseitige ulceröse Lungenphthise und Amyloid der Milz, Nieren und des Darmes fest. Das Rectum war bis zum Anfang der Flex. sigmoid. hinauf schwielig verengt; zahlreiche Fisteln führten in das schwielig verdickte umgebende Gewebe, eine in die Scheide.

11. 41jähr. Bäckersfrau M., aufgenommen 9. 9. 1899. Elende, heruntergekommene, leidend aussehende Frau, gab an, von ihrem Gatten syphilitisch inficirt worden zu sein. 1887 Abort im 6. Monat, 1890 Ausschlag, der durch Schmierkur beseitigt wurde. Seit langen Jahren Stuhlbeschwerden, Verstopfung, Stuhl meist nur durch künstliche Mittel zu erzielen; seit Monaten häufige Diarrhoen mit reichlich eitrig-blutiger Beimengung, in letzter Zeit sehr starke Abmagerung.

Befund: Umgebung des Afters mit derben, papillomatösen Auswüchsen besetzt. Der Finger kommt über dem Sphincter in eine derb gewulstete und mit Erhebungen versehene Ampulle und 4 cm über dem Sphincter in eine ringförmige, derbe Strictur, durch die er mit einiger Mühe hindurchdringt. Trotz regelmässigen Bougirens trat während des Aufenthalts auf der Klinik eine so rapide Verengerung der Strictur ein, dass Pat. sich am 24. 1. 1900 zu der vorgeschlagenen Operation entschloss. Drei Querfinger breit über dem linken Lig. Poupart. Anlegung eines Anus praeternat. der Flexur, die wegen verkürzten Mesenteriums und strangartiger Verwachsungen nur schwer vorzuziehen ist. Nach Entleerung eines Abscesses, der sich zwischen den beiden Darmöffnungen bildete, erfolgt ungestörte Heilung. Ausspülung des unteren Darmendes bringt etwas Nachlass der Eiterung. Im weiteren Verlauf tritt starke Retraction der mesenterialen Seite der eingenähten Darmenden ein. Der allgemeine Ernährungszustand bessert sich. Am 9. 4. wird Pat. mit gut sitzender Pelotte für ihren Anus praeternat. entlassen.

Eine Nachuntersuchung der Pat. war leider nicht möglich.

12. 34jähr. Kutschersfrau W., aufgenommen am 15. 1. 1901.

Vor 7 Jahren wurde Pat. wegen Lues im Krankenhause behandelt. Seit 5—6 Jahren besteht Druckgefühl und Schmerz am After bei der Stuhlentleerung. Vor 3 Jahren wurde sie wegen Strictur am After operirt und später bougirt. Seit 4 Monaten bestehen Fisteln am After, seit etwa derselben Zeit ist die frühere Obstipation einer Neigung zu Diarrhoen gewichen; der Stuhlgang kommt zum grössten Theil durch die Scheide heraus.

Befund: Sehr magere Frau. Am After finden sich ca. 5 papillomatöse Vorwölbungen, in deren jede eine Fistel mündet. Die Sonde dringt ca. 5 cm hoch nach oben. Etwa 3 cm über dem Sphincter eine Strictur, die etwa für einen Bleistift durchgängig ist. Vom hinteren Scheidengewölbe führt eine

Fistel nach dem Mastdarm. Von der Scheide fühlt man das Rectum als starres Rohr.

Operation 19. 1. Anlegung einer Darmfistel an der Flexur. Die Stuhlentleerung fand durch die Darmfistel und durch den After statt. Trotz Spaltung der Analfisteln mit Eröffnung eines grossen Jaucheherdes wurde die profuse Eiterung aus dem Rectum in keiner Weise beeinflusst. Deshalb wurde am 15. 5. die Darmfistel in einen künstlichen After verwandelt. Der Erfolg war ein ganz augenfälliger, die bis dahin profuse stinkende Eiterung wurde, nachdem die Kothpassage durch das Rectum aufgehört hatte, in wenigen Tagen geringer, der Zustand besserte sich in so auffälliger Weise, dass die Kranke mit gut functionirendem Anus praeternat. am 1. Juli gut genährt und mit geringer Eiterung aus dem After die Klinik verliess.

Nachuntersuchung fehlt; Pat. hat nicht geantwortet.

13. 42jähr. Dienstmädchen D., aufgenommen am 20. 1. 1901. Im Jahre 1891 Ausfluss aus den Genitalien, der mit Spülungen behandelt wurde. Vor 3 Jahren Verstopfung, Kullern im Leibe, Erbrechen; nach halbjähriger Behandlung im Krankenhaus mit Spülung und Sitzbädern gebessert entlassen. Abwechselnde Verstopfung und Diarrhoen; kränkelte stets. Im weiteren Verlauf Entstehung einer Mastdarmscheidenfistel, Abgang von Koth durch die Scheide. Juni 1900 8 wöchentliche Scheiden- und Mastdarmausspülungen. Nach Entlassung aus dem Krankenhaus stets Kopf- und Kreuzschmerzen, stinkende, wässrige Stühle, Uebelkeit, Erbrechen.

Befund: Sehr heruntergekommene, blasse Frau. Rechte grosse Schamlippe stark ödematös geschwollen; an ihrer Innenseite eine Fistel, aus der Koth fliesst. Reichliche papilläre Wucherungen in der feuchten, ekzematös gerötheten Afterumrandung. Sphinctergegend durch warzige Wulstungen verengt; höher oben eine sehr enge, derbe, ringförmige Strictur. Jauchiger, eitriger Ausfluss aus dem After.

Von der Scheide aus fühlt man den Mastdarm bis oben hin als derbes, fest verwachsenes, starrwandiges Rohr.

6. 2. Colostomie über der linken Leiste, wie bei Fall 8 beschrieben. Nach Besserung des Ausflusses und Hebung des Ernährungszustandes fand im April die Ueberführung ins Siechenhaus statt.

Nachuntersuchung Mitte August: Sehr gut genährte Frau mit auffallend frischer Gesichtsfarbe. Pat. ist im Siechenhaus fast den ganzen Tag im Garten beschäftigt. Subjectives Befinden leidlich. Aus dem After geht etwas Schleim und Eiter ab, kein Stuhl; der Darm kommt im Laufe des Tages ziemlich weit vor, gehe jedoch Nachts immer wieder zurück. Pat. nimmt 2mal wöchentlich Ricinus oder Kurella'sches Brustpulver, und hat danach reichlich Stuhlentleerung aus der Darmfistel. In der Zwischenzeit ist die Entleerung aus derselben etwas erschwert.

Die Darmfistel ist ziemlich weit, der Darm ca. 6 cm prolabirt. Die papillären Wucherungen am After sind unverändert. Durch die stark körnige und derb gewulstete Schleimhaut kommt man 5 cm über dem Sphincter in einen blind endigenden Sack, in dem der Finger keine Oeffnung findet. Die

Umgebung des Afters ist wenig feucht, im Blindsack des Rectums wenig eitriges Sekret vorhanden.

Was die mit Colostomie behandelten Fälle vor Allem auszeichnet, das ist die günstige Beeinflussung der Mastdarmerkrankung, insofern die Secretion sehr bald geringer wird und schliesslich in einer für die Patienten kaum noch empfindlichen Weise besteht. Darin besteht eben der Hauptzweck der Operation, das Vorbeistreichen und den Aufenthalt des Kothes in dem erkrankten Rectum zu beseitigen, und damit nach Möglichkeit die lästige und zu stärkster Erschöpfung führende eitrige Secretion aus dem After. In diesem letzten Punkt ist die Operation der Resection zweifellos überlegen. In 3 unserer Fälle, die wir nachuntersuchen konnten, war die Besserung des Ernährungszustandes eine so ausserordentliche, dass die vorher elend heruntergekommenen Patientinnen ein geradezu blühend gesundes Aussehen boten. Ob freilich eine Besserung bis zu dem Grade zu erzielen ist, dass nachträglich der künstliche After geschlossen werden kann und die alte Passage für die Stuhlentleerung wieder in Benutzung tritt, ist höchst zweifelhaft. Thiem's Fall scheint in der Beziehung der einzige bleiben zu sollen. In unseren Fällen konnte von einer Wegbarmachung des verengten Rectums nicht die Rede sein, es trat vielmehr in verhältnissmässig kurzer Zeit eine weitgehende Retraction und Verödung desselben ein bis zu völligem Verschluss der Strictur. Dies war nach der Schwere der pathologischen Veränderungen an der Schleimhaut, der ganzen Darmwand und dem periproctalen Gewebe ein so durchaus natürlicher Vorgang, dass wir bei schweren venerischen Stricturen mit ihm als einer feststehenden Regel rechnen müssen und dementsprechend dem Pat. bei dem Vorschlag der Colostomie den Zustand der widernatürlichen Kothentleerung nur als einen bleibenden in Aussicht stellen dürfen. Ob es vielleicht in leichten Fällen noch einmal gelingen wird, das günstige Resultat Thiem's bestätigen zu können, scheint uns nach dem Aussehen unserer sämmtlichen Fälle nicht wahrscheinlich. Den Vorschlag eines retrograden Bougierens von einer Darmfistel aus[1]) halten wir nicht für sehr glücklich. Der Hauptvortheil der Colostomie — das soll nochmals betont werden — ist neben dem in verzweifelten Fällen gewiss in erster Linie stehenden Zweck, über-

[1]) Lieblein, Beitr. z. klin. Chir. Bd. 61.

haupt eine Stuhlentleerung zu ermöglichen, der: durch Ableitung der Kothpassage von dem ulcerirten Darm fort ein Nachlassen der den Gesammtorganismus aufs schwerste schädigenden Eiterung zu erzielen, wenn möglich eine Beseitigung. Mit welchem Erfolge das möglich ist, zeigen unsere 3 geheilten Fälle.

Im Anschluss an die Besprechung dieser beiden Operationsmethoden habe ich über den Versuch zu berichten, bei einer unserer Patientinnen mit Darmfistel, die nach anfänglicher Besserung später unter starker Eiterung aus dem unteren Darmende immer mehr herunterkam, durch Exstirpation des ganzen unteren Darmabschnitts eine Beseitigung der schwächenden Eiterung herbeizuführen. Es handelt sich um die Buchhaltersfrau R. (Fall 9), die am 21. 5. 1898 mit Darmfistel geheilt entlassen war. Am 7. 1. 1899, ein halbes Jahr nach der Entlassung also, kam Patientin wieder auf die Klinik. Während sie sich Anfangs gut hatte rein halten können und der After festen Stuhlgang gut zurückhielt, so dass täglich ziemlich regelmässig nur einmal Stuhlgang erfolgte, floss in der letzten Zeit nach ihrer Angabe wieder viel Eiter aus dem Mastdarm aus; auch aus dem proximalen Ende des Colons soll ziemlich reichlich Eiterausfluss stattgehabt haben. Vor 4 Wochen machte sie angeblich eine Bauchfellentzündung durch, die mit warmen Umschlägen behandelt wurde.

Befund: 2—3 cm oberhalb des Sphincters wird die Schleimhaut hart und zerklüftet. In der Höhe von etwa 7 cm ist an der hinteren Peripherie des Mastdarm eine Verengerung in Form einer Querfalte fühlbar. Weiter oben ist das Rectum in ein derbes, mit Pfröpfen und polypösen Anhängen besetztes Rohr verwandelt. Das obere Ende der Erkrankung lässt sich nicht nachweisen. Aus dem After reichliche Eiterabsonderung. Gonokokken nicht nachweisbar. Da trotz der inficirenden Spülungen kein Nachlass der Sekretion zu erzielen war, und Patientin von Tag zu Tag elender wurde, entschloss Geheimrath König sich am 26. Jan. 1899 zur Exstirpation des in Narkose bis zum künstlichen After herauf als stark krankhaft verändert nachgewiesenen unteren Darmtheils.

Operation: 1. Akt: Laparotomie in Rückenlage. Schnitt vom oberen Ende der Darmfistel an etwa 10 cm nach aufwärts. Das Lumen derselben wird umschnitten. Nachdem der Darm aufwärts und abwärts mit Gazetampons verschlossen ist, wird das obere Ende in die Bauchhöhle hinein frei präparirt, worauf unter stetigem Zug nach aussen das Mesenterium der Flexur abgetrennt und die Flexur zur Bauchwunde herausgezogen wird. Etwa 2—4 cm breit oberhalb der Oeffnung im Darm wird derselbe quer durchtrennt, der untere Abschnitt wird, nachdem er eingestülpt, vernäht und überdies mit einer Kappe

von Jodoformgaze fest überbunden ist, bis zur Umschlagstelle des Peritoneums intraperitoneal losgelöst und versenkt. Die Laparotomiewunde wird so weit geschlossen, dass die proximale Darmwunde zur Bildung eines künstlichen Afters eingenäht werden kann.

2. Akt: Exstirpation des Rectums von unten in rechter Seitenlage. Hinterer Rapheschnitt, der gabelförmig die hintere Hälfte des Analrandes umgreift. Exstirpation des Steissbeins. Aeusserst mühsames Ausschneiden des Rectums unter ziemlich erheblicher Blutung. Nach Durchschneiden des Peritoneums wird der intraperitoneal versenkt gewesene Theil des Darmes hervorgezogen. Das durch das Peritoneum in die Bauchhöhle führende Loch wird mit Jodoformgazetampon geschlossen, dieser am hinteren Ende des Rapheschnittes herausgeleitet. Der Analtheil wird in der Nachbarschaft, der Rapheschnitt in den vorderen zwei Dritteln etwa vernäht.[1])

Nachdem am 1. Tage nach der Operation leidlich subjectives Wohlbefinden vorhanden gewesen, trat in der Nacht zum 28. Uebelkeit und Leibschmerzen auf. Am nächsten Tage Exitus.

Die Obduction ergab Peritonitis. Ausserdem bestand Colpitis, Endometritis, alte parametritische Stränge.

Auf ähnliche Weise operirte Kümmell[2]) am 4. 12. 1895. Als er nach Anlegung eines medianen Bauchschnitts das Rectum bis zum S. romanum hinauf infiltrirt und fest auf die hintere Beckenwand geheftet fand, versuchte er intraperitoneal die Lösung und liess Tamponade der Bauchhöhle folgen. Aufgetretenes Erbrechen und Schlechterwerden des Pulses veranlasste am 7. 12. die Anlegung eines künstlichen Afters. Einen Monat später, als die Patientin sich erholt hatte und die Bauchwunde geschlossen war, ohne noch zu secerniren, wurde von unten her die Lösung des Rectums in Angriff genommen. Der Darm riss dabei fortwährend ein und schliesslich 20 cm über dem Anus ab. Es gelang zwar, die Patientin im Wasserbade noch 3 Monate zu halten, doch trat auch in diesem Kümmell'schen Fall unter zunehmendem Kräfteverfall Exitus ein.

Bei einer zweiten ähnlichen Operation im Jahre 1898 gelang es Kümmell, die Patientin durchzubringen. Nach Anlegung eines künstlichen Afters im Jahre 1894 zwangen Anfang 1898 zunehmende Stenosenerscheinungen zu der eingreifenden Operation. Die von unten her versuchte Loslösung des Rectums gelang nicht, da dasselbe bis hoch hinauf strangartig obliterirt war (16. 3. 1898,

[1]) König, Berl. klin. Wochenschr. 1899.

[2]) Wieting, Mittheil. aus d. Hamburger Staatskrankenanst. Bd. 3. Heft 3. September 1901.

Während der Tamponade der Operationswunde zwangen zunehmende Ileuserscheinungen am 19. 3. zur Ausführung der Laparotomie neben dem Anus praeternat. Das untere erkrankte Darmrohr wurde bis zum Uebergang des Colon descendens in das Colon transvers. unter Belassung der Colonfistel in der linken Weiche ausgeschaltet nach Verschluss des oberen Endes. Das proximale Ende des Colon transvers. wird so weit vom Mesocolon gelockert, dass es sich beweglich nach unten aus einer unteren sacralen Oeffnung herausziehen lässt unter Drehung um 180° nach Gersuny. Ein Bauchdeckenabscess wurde im Verlauf des Aufenthalts gespalten. Auch eine nochmalige Laparotomie wegen Knickung dreier Dünndarmschlingen wurde überstanden. Am 21. 8. 1898 wurde Patientin geheilt entlassen. Bei der Untersuchung am 7. 11. 1899 war die Continenz für den festen Stuhl gut. Die Fistel an Stelle des alten Anus wird während des kurzen Krankenhausaufenthaltes zur Heilung gebracht.

Trotz dieses einen günstig verlaufenen Falles glaube ich, kann die überaus eingreifende Operation zur Nachahmung wohl nicht empfohlen werden. Zu billigen ist vielleicht der Vorschlag von Wieting, dass man mit einer informatorischen Eröffnung des Bauches in der linken Leiste beginnen soll; findet man hierbei jedoch eine so ausgedehnte Erkrankung des Darmes wie in den vorliegenden Fällen, so wird man sich wohl im Allgemeinen mit der Anlegung eines Anus praeternat. begnügen müssen.

Ehe ich zum Schluss den Versuch mache, die Berechtigung der beiden auf der Klinik geübten Operationsverfahren festzulegen und die Indication des einen oder anderen gegen einander nach Gesichtspunkten abzuwägen, kann ich es nicht unterlassen, den Werth einer Statistik für die vorliegende Frage kurz zu erörtern, Das Urtheil, dass sie bei so kleinen Zahlen keine ganz entscheidende Bedeutung haben könne, möchte ich dahin erweitern, dass sie direkt gefährlich ist, wenn sie, wie es im vorliegenden Fall geschehen ist, zur Beurtheilung der Erfolge bei der Operation in spätere Arbeiten übernommen wird. Dazu kommt, dass bei einer solchen Gegenüberstellung doch wohl von Dauerheilungen nicht die Rede sein kann. Für die Frage der Resection muss der Zeitpunkt, wie die Nachuntersuchung unserer Fälle ergeben hat, weiter hinausgerückt werden, und was bei der Colostomie mit Dauerheilung be-

zeichnet werden soll, ist unverständlich. Ferner ist es fehlerhaft, wenn unter 69 Fällen von Colostomie 25, die geheilt entlassen, aber ohne weiten Bericht blieben (als nicht dauernd geheilt?), zu Ungunsten der Methode verwerthet werden. Zum mindesten müssen sie unberücksichtigt bleiben, es dürfen also nur 44 Fälle in Rechnung kommen. Wer sich über ein bisher wenig bearbeitetes Gebiet der operativen Chirurgie ein Urtheil bilden will, darf das nicht auf eine solche Statistik hin, die irreführen muss, sondern nur durch Kenntniss und Beurtheilung der besonderen Verhältnisse. Und das sind in der vorliegenden Frage nochmals kurz zusammengefasst etwa folgende:

Bougieren und Spülen mit desinficirenden Lösungen bleibt für eine Mehrzahl von leichten Fällen, wenn es auch nur als ein Palliativmittel anzusehen ist, die zunächst zu versuchende Behandlungsmethode. Das Bougieren ist nicht so ganz ungefährlich, wie wohl gewöhnlich angenommen wird, da wohl von Schleimhautrissen oder vielleicht auch von periproctalen Entzündungsherden aus Peritonitis entstehen kann.

Die Resection des Rectums bietet nicht unbedeutende Schwierigkeiten durch die ausserordentlich festen schwieligen Verwachsungen mit der Nachbarschaft. Ausnahmslos ist im Gegensatz zu der bei Carcin. recti ein scharfes Präpariren erforderlich, welches durch den unvermeidlichen Blutverlust den ohnehin schon sehr geschwächten Personen direct gefährlich werden kann.

Als Erfolg der Operation konnten wir ausnahmslos eine Besserung des Allgemeinzustandes feststellen; der Sphinkterschluss ist meist nicht vollkommen, in 5 controllirten Fällen von unseren nur in einem. Doch konnten die Operirten sämmtlich wieder im Beruf für ihren Lebensunterhalt sorgen. In unseren sämmtlichen Fällen war ein Katarrh in geringem Grade vorhanden, die Umgebung des Afters durch geringes Sekret ekzematös geröthet. Die Hauptfrage der Dauerheilung ist schon ausführlich erörtert, für unsere 5 controllirten Fälle in ungünstigem Sinne, indem stets eine Strictur sich wieder bildete. Zu ähnlich ungünstigen Resultaten führte die kritische Durchsicht der Fälle aus der Literatur. Das Resultat dieser Erwägungen ist aber doch unter Berücksichtigung des ausnahmslos betonten subjectiven Wohlbefindens der Patientinnen (5 Jahre post operat. in unserem ältesten Falle, über 10 Jahre in

dem Israel'schen), dass die Operation ihre unstreitige Berechtigung hat, in geeigneten Fällen gegenüber der Nutzlosigkeit der palliativen Behandlungsmethoden. Die Beschränkung, die die Fälle zu geeigneten macht, liegt darin, dass durch vaginale Palpation festzustellen ist, ob das Mastdarmrohr sich nicht gar zu fest verlöthet verweist und diese Verlöthung nach oben hin noch abzugrenzen ist.

Wie verhält sich demgegenüber die Colostomie mit Anlegung einer Darmfistel oder eines Anus praeternat. an der Flexur und lassen sich für die Anwendung derselben bestimmte Indiacationen stellen?

Ich wiederhole, dass ein Vergleich derselben mit der Resection als einer concurrirenden Methode nicht möglich ist, da sie keine Heilung des Leidens im Sinne der letzteren beabsichtigt. Wer an einem grossen Material die destruirenden Veränderungen des Processes im Mastdarm gesehen hat, wird, wie schon erwähnt, den einen günstigen Fall von Thiem als ein geradezu unverständliches Unicum betrachten. Eine Aenderung hierin wäre unseres Erachtens nur dadurch denkbar, dass die Fälle früher, wenn der Process noch nicht durch Uebergreifen auf die tieferen Schichten des Mastdarms, denselben in ein starres Rohr verwandelt hat, zur Operation kommen. Das wird aber wohl, so lange noch andere Methoden ein leidliches Befinden herbeiführen, an dem Widerstand des Patienten scheitern. Immhin wäre das Studium der Frage möglich, wenn, wie Mikulicz es thut, die Colostomie als Voroperation ausgeführt würde, der bei ausbleibender Besserung des Processes eventuell die Resection mit Schluss der Darmfistel nachfolgen könnte, vorausgesetzt, dass die Erkrankung nach obenhin abgrenzbar ist. Vorläufig ist aber die Colostomie als eine lediglich bessernde Operation anzusehen. Als solche hat sie gegenüber der Resection des Mastdarms ihre bestimmten Indicationen. Sie muss ausgeführt werden:

1. bei zu grosser Höhe der Strictur und wenn bei vaginaler Palpation die in Starrwandigkeit des Rectalrohres sich äussernde hochgradige Veränderung desselben nach oben nicht abzugrenzen ist.

2. wenn durch Recto-vaginalfisteln oder eiternde Analfisteln, die meist von Ulcerationen oberhalb der Strictur ihren Ausgangspunkt nehmen, und somit auf höher reichende Erkrankung des Darms schliessen lassen, die Resection keinen Erfolg verspricht.

3. bei Erfolglosigkeit einer Bougierkur, wenn nach früherer Resection die Strictur recidivirte.

4. wenn bei drohender Lebensgefahr sehr entkräfteter Individuen sofort für Entleerung gesorgt werden muss.

In diesem letzten Punkte liegt zugleich ausgesprochen, dass die Gefahren der Operation weit geringere sind, als bei der Resection mit ihrer nicht zu vermeidenden Blutung. Die in einer Statistik aufgeführten Todesfälle unmittelbar oder bald nach der Operation sind nach dem heutigen Stand der Darmchirurgie nicht der Methode zur Last zu legen, sondern erklären sich daraus, dass eben die verzweifelten Fälle in erster Linie das Material für dieselbe liefern. Die Resultate sind nach zwei Richtungen als günstige zu bezeichnen: Der Ernährungszustand wird ausserordentlich gehoben und die Eiterung mit gleichzeitiger Schrumpfung des Mastdarmrohrs, unter Umständen bis zu völligem Aufhören, gebessert. Zur Erreichung dieses letzten Resultats ist die Anlegung eines künstlichen Afters der einer Darmfistel vorzuziehen, damit jede die Eiterung unterhaltende Kothpassage durch den unteren Darmtheil aufhört. Neben diesem günstigen Einfluss der Operation sind gewiss die mit Recht gefürchteten Nachtheile derselben, etwaiger Geruch und psychische Depression der Individuen nicht ausser Acht zu lassen. Dass sie nicht einzutreten brauchen, lehren doch eine Reihe von Fällen. Zwei Patientinnen, die König 1887[1]) operirte, konnten ihre Thätigkeit als Vorsteherinnen eines grossen Geschäfts wieder aufnehmen; eine andere, die Geh.-Rath König im Colleg gelegentlich anführt, konnte noch als Hofdame bei Festlichkeiten erscheinen; eine unserer Patientinnen wird weder in ihren sportlichen Interessen, noch in ihrem Berufe in einem Confectionsgeschäft im Mindesten behindert, wobei sie lachend auch jeden kopfhängerischen Gedanken abweist. Einer der Langeschen Patienten, um noch ein Beispiel anzuführen, war 6 Jahre als Oberkellner in einem der besuchtesten Restaurants New-Yorks thätig.

Ich glaube, diese Erfolge sind ein Beweis, dass die Colostomie für die verzweifeltsten Fälle dieser bejammernswerthen Patienten als eine sehr segensreiche Operation ihren Platz verdient und behaupten wird.

[1]) König, Die Bedeutung der Colostomie für die schweren Erkrankungen des Mastdarms. Berl. klin. Wochenschr. 1887. S. 17.

XXXVI.

(Aus der Unfallabtheilung der chirurgischen Universitäts-Klinik der Königl. Charité.)

Zur Casuistik der traumatischen ossificirenden Myositis.

Von

Stabsarzt Dr. Graf,

Assistent der Klinik.

(Mit 2 Figuren im Text.)

Die Literatur der neuesten Zeit weist mehrere Arbeiten über traumatische Muskelverknöcherungen auf, von denen namentlich die von Rammstedt[1]), Rothschild[2]) und Berndt[3]) zu nennen sind welche auch eine Zusammenstellung bisher veröffentlichter Fälle enthalten. In diesen Arbeiten wird ätiologisch eine scharfe Trennung gemacht zwischen dem einmaligen schweren Trauma und den häufig wiederholten Insulten, die einen Muskel oder eine Muskelgruppe trafen. Die Hauptkategorie der nach Letzteren auftretenden Ossificationen im Muskel bilden die in den Adductoren, namentlich dem Adductor longus sich entwickelnden „Reitknochen" und die im Deltoides, seltener im Pectoralis sitzenden „Exercierknochen" der Soldaten. Ihr Vorkommen wird häufig beobachtet, und fast jeder jährliche „Sanitätsbericht über die Königlich Preussische Armee" erwähnt einschlägige Fälle. Hierher gehören auch die bei Kavalleristen im Vastus externus gefundenen Osteome, für deren Ent-

[1]) Ueber traumatische Muskelverknöcherungen. Archiv f. klin. Chirurgie. Band 61.

[2]) Ueber Myositis ossificans traumatica. Beiträge zur klin. Chirurgie. Band 28.

[3]) Zur Frage der Betheiligung des Periosts bei der Muskelverknöcherung bei einmaligem Trauma. Archiv f. klin. Chirurgie. Band 65.

stehung Ludewig[1]) das Aufschlagen des Säbelkorbes auf die Aussenseite des Oberschenkels beim Reiten verantwortlich macht. Ihnen anzureihen sind ferner die Muskelverknöcherungen bei Tabes, namentlich in der Nachbarschaft tabischer Gelenke. Während man für ihr Entstehen früher vielfach Innervationsstörungen vermutete und einen direkten Zusammenhang zwischen Muskelverknöcherung und Rückenmarksleiden für wahrscheinlich hielt, ist man in neuerer Zeit immer mehr geneigt, auch bei ihnen dauernde Insulte anzunehmen, welche die durch die hochgradigen Gelenkdeformitäten stärker in Anspruch genommenen und ohne jede Schonung überanstrengten analgetischen Muskeln erleiden (Wilms[2]).

Diesen auf ein öfter sich wiederholendes Trauma hin entstehenden intramusculären Knochenbildungen gegenüber ist die Zahl derjenigen, deren Entwickelung auf ein einmaliges heftiges Trauma zurückgeführt wird, geringer, sodass Rammstadt[3]) nur 14, Rothschild[4]) nur 25 derartige Beobachtungen in der Literatur fanden. Diese ätiologische Unterscheidung in den einzelnen Fällen zu machen, ist jedoch oft nicht leicht und wohl auch nicht principiell durchzuführen. Einmal existirt eine Reihe von Berichten über Reitknochen, bei denen die Verletzung nach Tag und Stunde angegeben werden konnte. Es handelt sich meist um eine plötzliche Adduction des Oberschenkels, die der Reiter ausführt, um sich bei heftigen Bewegungen des Pferdes im Sattel zu halten. Die Folge kann eine partielle Ruptur des Muskels oder ein Abreissen seiner Insertion am Becken sein, und trotz fortgesetzter Schonung entwickelt sich in wenigen Wochen ein Osteom. Andererseits finden wir Fälle von einmaligem schweren Muskeltrauma durch Schlago der Stoss, die zunächst gar nicht zur Behandlung kamen, und bei denen in Folge der weiteren Inanspruchnahme des Muskels auch fortgesetzt weitere Insulte ihn trafen. So sehen wir Knochenbildung im Brachialis internus nach Bajonettstoss auftreten, wie in der militärärztlichen Literatur mehrfach beschrieben ist, sodass Zimmermann[5]) von einer „geradezu specifischen Militärkrankheit“ spricht.

---

[1]) Deutsche militärärztliche Zeitschrift 1886. Heft 10.
[2]) Fortschritte auf dem Gebiete der Röntgenstrahlen. III. Band. S. 39.
[3]) l. c.
[4]) l. c.
[5]) Der Militärarzt. 1901. Heft 3 und 4.

Das einmalige Trauma wirkt hier wohl weniger schädigend, wie die fortgesetzten Misshandlungen, die der Muskel des Ungeübten beim Bajonettiren zu ertragen hat. Alles in Allem genommen scheint jedoch die Bildung von Muskelosteomen mehr die Folge wiederholter Schädigungen zu sein.

Es fällt nun auf, dass auch nach einmaligem Trauma zwei Muskeln zur Verknöcherung gewissermaassen disponiren, nämlich der Quadriceps und der Brachialis internus. Bei Ersterem ist die Ursache meist ein Hufschlag, bei Letzterem einmal, wie erwähnt, der Bajonettstoss, dann eine heftige Ueberanstrengung beim Turnen, namentlich bei der sog. Armwelle am Querbaum. (Pitha[1]), Billroth[2]) u. A.) Im Vergleich zu diesen beiden Muskeln ist die Erkrankung anderer sehr selten. Vereinzelt wurden Knochenbildungen beobachtet im Biceps, Triceps, Supinator longus, Psoas, Glutaeus maximus und in der Achillessehne. Mit Rücksicht auf die Seltenheit dieses Vorkommnisses ist ein Fall, der in den letzten Wochen in der chirurgischen Universitätsklinik der Charité zur Beobachtung und Behandlung kam, interessant. Es handelt sich um ein im Anschluss an ein heftiges Trauma im Adductor magnus zur Entwickelung gekommenes Osteom, welches in Folge seiner breiten knöchernen Verbindung am Becken und Oberschenkel zu schweren Functionsstörungen der Extremität führte.

Der 57 Jahre alte Schiffer August B. war am 17. April 1901 damit beschäftigt, sein Floss spreeaufwärts zu bringen, indem er in bekannter Weise mittelst einer in die Schulter eingestemmten Stange das Schiff vom Grunde des Wassers abstiess, als ein 6m hoher und ca. $1^1/_2$ Centner schwerer in der Mitte des Flosses stehender Mastbaum umstürzte und mit der Spitze den rechten Oberschenkel des mit seinem ganzen Körper stark vornübergebeugten Mannes in der Gegend der Glutaealfalte traf. Pat. wurde zu Boden geworfen, vermochte sich aber trotz heftiger Schmerzen an der verletzten Stelle zu erheben und sich fortzubewegen. Er hat in den folgenden $3^1/_2$ Monaten, wenn auch unter Beschwerden und stark umherhumpelnd, leichte Arbeit gethan. Die Schmerzen haben langsam nachgelassen, doch trat zunehmende Steifigkeit bei den Bewegungen im Hüftgelenk ein, die ihn immer mehr an der Arbeit hinderte. Er hat dann $4^1/_2$ Monate lang meist zu Bett gelegen, ist mit Einreibungen und Bädern behandelt worden, ohne Erfolg. Am 12. December wurde er von der Berufsgenossenschaft der Unfallabtheilung der Klinik überwiesen.

Der rechte Oberschenkel des sehr musculösen und gut genährten Mannes

---

[1]) Wochenblatt der K. K. Gesellschaft der Aerzte in Wien. 1863.
[2]) Billroth-Winiwarter, Chirurgische Pathologie und Therapie.

stand zum Becken flectirt (45°), abducirt (35°) und stark aussen-rotirt und war mit ihm in dieser Stellung fest fixirt. Jeder Versuch, die Contractur zu beseitigen, war ohne Narcose unmöglich. Die Gegend des Gelenks nicht geschwollen, auf Druck, auf Stoss in der Achse des Beines nicht schmerzhaft. Keine Verkürzung der Extremität. Roser-Nélaton'sche Linie vorhanden. Wenn man vom Sorotalansatz aus die Gegend der Insertion der Adductoren am Tuber ischii und aufsteigenden Sitzbeinast zu umgreifen suchte, so hatte man das Gefühl einer Verhärtung in der Musculatur, die sich in seitlicher Richtung zum Femurschaft hinzog, auch war der Umfang des Oberschenkels über dem Trochanter major gemessen, rechts 2 cm grösser, als links. Genaueres war bei dem musculösen und fettreichen Patienten nicht zu constatiren. Der Gang war natürlich äusserst unbeholfen, der Kranke vermochte sich auf 2 Stöcke gestützt nur schwer unter starker Krümmung der Wirbelsäule und erheblich hinkend vorwärts zu bewegen, dabei klagte er immer über das Gefühl von Spannung und Schwere im Oberschenkel und Schmerzen nach leichtester Anstrengung im ganzen Bein. Das Röntgenbild hat uns dann bald die genauere Diagnose geliefert; es zeigte einen 15 cm langen, 2—3 cm breiten Knochenschatten, der vom Tuber ischii zum Femurschaft und zwar dicht unterhalb des Trochanter minor sich erstreckte und an beiden Knochen, namentlich am Oberschenkel, sich mit breiter Leiste ansetzte. In der Mitte wies er eine unregelmässige Verdickung auf, als ob hier mehrere Knochenschichten über einander gelagert wären (Abbildung 1)[1]). Die Knochenspange entspricht ihrem Verlaufe nach der obersten Partie des Adductor magnus.

Am 18. December wurde B. narcotisirt, um festzustellen, wie gross nach Ausschaltung des Muskelwiderstandes die Fixation im Hüftgelenk sei, und um womöglich dem Bein eine bessere Stellung zu geben. Es zeigte sich, dass auch in Narcose nur sehr geringe Beweglichkeit im Sinne von Beugung und Streckung des Beines möglich war. Die zwischen Becken und Femur sich hinziehende Knochenleiste war jetzt etwas deutlicher zu fühlen. Bei dem forcirten Redressement hört man bei starken Adductionsbewegungen ein deutliches Krachen, und unmittelbar darauf waren die Bewegungen im Hüftgelenk nach allen Richtungen freier. Dem Bestreben des Beines, die frühere pathologische Stellung einzunehmen, wurde in den nächsten Tagen durch einen angelegten Extensionsverband mit passendem Gegenzug entgegengewirkt. Das Röntgenbild No. 2 zeigt die Verhältnisse nach Abnahme des Streckverbandes. Die Knochenspange ist noch deutlich zu sehen, doch zeigt sie etwa 1 cm vom Femur entfernt, mit dem sie noch in breiter Verbindung steht, in senkrechter Richtung eine Unterbrechung — die Stelle des Bruches. Die Bruchenden sind unregelmässig zackig. Statt der starken Abduction, die auf dem ersten Bilde deutlich hervortritt, sehen wir hier den Oberschenkel (in einem Winkel von etwa 10°) leicht abducirt, die Flectionscontractur ist nahezu vollkommen be-

[1]) Auf dem Abzug traten die Conturen des Knochens nicht so deutlich hervor, wie auf der Platte. Es ist deshalb zur besseren Darstellung die Umgebung etwas retouchirt worden.

Fig. 1.

Fig. 2.

seitigt, ebenso die Aussenrotation, was durch das Sichtbarwerden des Trochanter major und des Schenkelhalses in ganzer Breite gut zu erkennen ist. Sehr erheblich gebessert ist die Function des Beines. Pat. geht ohne Stock in leicht hinkendem bezw. schleppendem Gang lange Zeit, ohne über Ermüdung zu klagen; er betheiligt sich an medico-mechanischen Uebungen. Die Schmerzen sind vollkommen verschwunden. Er glaubt, wenn auch nicht schwerste Arbeit leisten, so doch seinem Beruf wieder nachgehen zu können. Auch jetzt ist die Beweglichkeit des Beines im Hüftgelenk nur eine geringe.

Der mitgetheilte Fall ist in mehrfacher Hinsicht interessant. Einmal ätiologisch. Die Myositis ossificans traumatica der Adductoren ist bisher nur bei Reitern beobachtet. Hier hatte ein umfallender Mastbaum die Innenseite des Oberschenkels mit grosser Gewalt getroffen. Bemerkenswerth ist ferner die Verknöcherung des Muskels in ganzer Länge zwischen seinen Insertionspunkten. Wie ein Strebepfeiler stellt sich die Knochenneubildung zwischen Becken und Femur und bewirkt Ankylose im Hüftgelenk. Des Weiteren ist von Interesse der Werth der Durchleuchtung mit Röntgenstrahlen für die Diagnose solcher in tiefen und der Palpation wenig zugänglichen Muskelschichten sich entwickelnden Osteome. Doch ist Vorsicht nöthig; das Röntgenbild kann uns täuschen. So wurde vor zwei Jahren in der Klinik ein Offizier operirt, bei dem sich im Anschluss an eine Ellenbogengelenksfraktur eine eigrosse, sehr derbe Geschwulst vor dem Gelenk mit erheblicher Versteifung desselben gebildet hatte. Das Röntgenbild lieferte einen deutlichen Schatten, und es wurde eine Knochenbildung im Brachialis internus angenommen. Bei der Operation zeigte sich starke Bindegewebsvermehrung und Schwielenbildung im Muskel, von Verknöcherung jedoch keine Spur. Um in unserem Falle die Diagnose sicherzustellen, wurde von der Innenseite des Oberschenkels eine feine Nadel in der Richtung der Geschwulst eingestochen; diese gelangte etwa 2 cm tief auf unregelmässig höckerigen Knochen.

Endlich ist es bei unserem Patienten das ohne Operation erreichte Resultat, welches Beachtung verdient. Da die Geschwulst keine Beschwerden macht, und die Stellung des Beines eine gute ist, so ist auch die Beeinträchtigung der Function keine grosse mehr, wie ja auch das in guter Stellung ankylotisch gewordene ausgeheilte tuberculöse Hüftgelenk die Patienten sicher und wenig auffallend gehen lässt. Freilich könnte und würde aller Voraus-

sicht nach das functionelle Resultat nach der Exstirpation der Neubildung ein noch besseres sein; die Meisten der beschriebenen Muskelverknöcherungen sind mit bestem Erfolg operirt worden. Aber einmal ist unser Patient, der als „Unfallkranker" seine staatliche Rente erhalten wird, nicht gewillt, sich einer Operation zu unterziehen, und dann ist auch zu überlegen, ob man die in diesem Falle immerhin ziemlich eingreifende Operation bei dem Alter des Patienten vornehmen würde. Wenn auch mit der Möglichkeit gerechnet werden muss, dass der Ossificationsprocess noch nicht zum Stillstand gekommen ist, und dass sich im Laufe der Zeit aufs Neue eine pathologische Beinstellung herausbildet, die das jetzige Resultat aufhebt, so ist das keineswegs nöthig. Schon Podratzky[1]) erwähnt, dass er die gewaltsame Streckung des bei verknöchertem Brachialis internus rechtwinklig fixirten Ellbogengelenks vorgenommen habe, und dass von da ab die freie Beweglichkeit im Gelenk erhalten geblieben sei. Andere [Timann[2]), Wichmann[3])] haben spontane Rückbildung der Verknöcherung gesehen.

Auf die Frage, ob von Seiten des Periosts oder von Seiten des intramusculären Bindegewebes die Knochenbildung bei der traumatischen Myositis ausgehe, eine Frage, die trotz sorgfältiger histologischer Untersuchungen heute noch strittig ist, will ich nicht eingehen und verweise diesbezüglich auf die Eingangs erwähnten Arbeiten. In unserem Falle scheint mir bei der Lage und Ausdehnung der Verknöcherung die Entstehung innerhalb des Muskels selbst wahrscheinlicher zu sein. Für eine Anzahl kleinerer breit dem Knochen aufsitzender Muskelosteome, namentlich für die, bei welchen das Trauma gleichzeitig das Periost verletzt oder gar ein Stück Knochen mit abgerissen hatte, muss der periostale Ursprung angenommen werden, während man für die durchaus nicht seltenen, mit dem Knochen in keiner Verbindung stehenden Tumoren kaum eine andere Entstehung annehmen kann, als die auf endochondralem Wege zu Stande gekommene Verknöcherung des intramusculären Bindegewebes. Warum sollte auch der histogenetische Vorgang bei der traumatischen ossificirenden Myositis nicht ein

---

[1]) Wiener med. Presse. 1873. S. 406.
[2]) Deutsche militärärztliche Zeitschrift. 6. Jahrg. Heft 12.
[3]) Sanitätsbericht über die Königlich Preussische Armee. 1890—1892. Seite 208.

gleicher sein können, wie wir ihn bei der Myositis ossificans progressiva beobachten? Der Reiz des Trauma allein kann aber nicht genügen, um das Auftreten intramusculärer Verknöcherungen, mögen sie nun diesen oder jenen Entstehungsmodus haben, zu erklären, vielmehr ist man in neuerer Zeit immer mehr geneigt [Köster, v. Recklinghausen[1])], eine congenitale knochenbildende Diathese des Bindegewebes anzunehmen, bei welcher dieses einen periostalen Charakter angenommen hat und auf ein Trauma, wie das Periost, reagirt.

[1]) Protokoll des Unterelsäss. Aerztevereins. Sitzung vom 25. Jan. 1894.

Druck von L. Schumacher in Berlin.

4/C1367

3 2044 103 037 594